H. XII
9/e

Med
K42925

LEHRBUCH

DER

SPECIELLEN CHIRURGIE

VON

Dr. CARL EMMERT,
ORDENTL. ÖFFENTL. PROFESSOR AN DER HOCHSCHULE IN BERN.

DRITTE GÄNZLICH UMGEARBEITETE UND ABGEKÜRZTE AUFLAGE.

ERSTER BAND.

CHIRURGISCHE KRANKHEITEN DES KOPFES, HALSES
UND DER BRUST.

LEIPZIG,
FUES's VERLAG (R. REISLAND).
1870.

Der zweite Band (Schluss) erscheint in gleichem Umfange im Herbste dieses Jahres.

LEHRBUCH

DER

SPECIELLEN CHIRURGIE

VON

Dr. CARL EMMERT,

ORDENTL. ÖFFENTL. PROFESSOR AN DER HOCHSCHULE IN BERN.

DRITTE GÄNZLICH UMGEARBEITETE UND ABGEKÜRZTE AUFLAGE.

ERSTER BAND.

CHIRURGISCHE KRANKHEITEN DES KOPFES, HALSES UND DER BRUST.

LEIPZIG,

FUES'S VERLAG (R. REISLAND).

1870.

Alle Rechte vorbehalten.

WELLCOME INSTITUTE LIBRARY
Coll. welMOmec
Call No. WO 1870-

Druck von L. F. Fues in Tübingen.

Vorwort zur dritten Auflage.

Die Nothwendigkeit einer dritten Auflage, nachdem die zweite kaum vollendet war, musste mir ein Beweis sein, dass dieses Lehrbuch einem Bedürfnisse entspreche, und nur dieser Umstand konnte mich bestimmen, auf das Verlangen meines Herrn Verlegers nach einer neuen Auflage einzugehen, jedoch unter der Bedingung einer Abkürzung des Werkes, da es mir sonst aus Mangel an Zeit durchaus unmöglich gewesen wäre, jenem Verlangen nachzukommen. Und so erscheint nun zunächst die specielle Chirurgie in zwei Bänden, welche ein für sich bestehendes Ganzes bildet. Rücksichtlich der allgemeinen Chirurgie habe ich mir noch eine spätere Entschliessung vorbehalten.

Die Abkürzung des Werkes bedingte auch eine etwas veränderte Eintheilung des Gegenstandes, im Uebrigen ist die Art der Bearbeitung dieselbe geblieben, nur habe ich, um Raum zu ersparen, bezüglich der älteren Literatur häufig auf die zweite Auflage verwiesen und überhaupt die literarischen Angaben, sowie die Mittheilung von Krankheitsfällen beschränkt.

Dass in dieser neuen Auflage die wichtigsten Leistungen der neueren Zeit, insoweit sie in ein Lehrbuch aufgenommen werden können, berücksichtigt sind, wird sich beim Durchlesen desselben ergeben, indessen war es mir wegen der Kürze der Zeit nicht möglich, alle einzelnen Gegenstände so umzuarbeiten, wie ich es

gewünscht hätte und wie es bei grösserer Musse geschehen wäre. Gleichwohl darf ich hoffen, dass das Buch in der neuen Form seinem Zwecke, die heutige specielle Chirurgie weder in der Kürze eines Compendiums, noch in der Ausdehnung eines ausführlichen Werkes darzustellen, entsprechen und, wie die früheren Auflagen, eine geneigte Aufnahme finden werde.

Bern im Februar 1870.

C. Emmert.

Inhaltsverzeichniss.

Erstes Buch.
Chirurgische Krankheiten des Kopfes.

Erste Abtheilung.
Chirurgische Krankheiten des Schädels.

Erster Abschnitt.
Chirurgische Krankheiten der Schädelbedeckungen.

Seite

Anatomisches 3
Capitel I. Entzündung der Schädelbedeckungen 6
1) Entzündung der Kopfschwarte 6
2) Entzündung des subaponeurotischen Bindegewebes . . . 7
3) Entzündung der Beinhaut 8
Capitel II. Verletzungen der Schädelbedeckungen 8
1) Schnitt- und Hiebwunden 9
2) Stichwunden 10
3) Gerissene und gequetschte Wunden 11
4) Quetschungen und Blutunterlaufungen 13
5) Schusswunden 17
Capitel III. Brand der Schädelbedeckungen 20
1) Brand der Kopfschwarte 21
2) Brand des subaponeurotischen Bindegewebes 22
3) Brand des Pericranium 22
Capitel IV. Geschwüre und Fisteln der Schädelbedeckungen . . . 23
1) Geschwüre der Schädelbedeckungen 23
2) Fisteln der Schädelbedeckungen 23
Capitel V. Hypertrophie der Schädelbedeckungen 24
Capitel VI. Geschwülste der Schädelbedeckungen 25
1) Cystengeschwülste 25
2) Fettgeschwülste 27
3) Fasergeschwülste 27
4) Carcinome 27
5) Angiome 27
a) Arterielle cirsoide Angiome 28
b) Venöse cirsoide Angiome 29
Capitel VII. Aneurysmen der Schädelarterien und Unterbindung derselben . 30
1) Aneurysmen der Art. temporalis superficialis 30
2) Aneurysmen der Art. occipitalis 31
3) Aneurysmen der Art. auricularis posterior 31
4) Aneurysmen der Art. frontalis und supraorbitalis . . . 32

Seite
Capitel VIII. Arteriell-venöses Aneurysma der Schädelbedeckungen . . 32
Capitel IX. Phlebektasien der Schädelbedeckungen 33
1) Varix verus 33
2) Varix spurius 34
Capitel X. Flüssige Ansammlungen in den Schädelbedeckungen . . . 35
1) Oedema capitis 35
2) Kopfblutgeschwulst der Neugebornen 36
Capitel XI. Emphysem der Schädelbedeckungen 40
Capitel XII. Neuralgien der Schädelbedeckungen und Neurectomie . . 40
1) Neuralgie des N. supraorbitalis 41
2) Neuralgie des N. temporalis superficialis 41
3) Neuralgie des N. auricularis magnus 42

Zweiter Abschnitt.

Chirurgische Krankheiten der Schädelknochen.

Anatomisches 42
Capitel I. Entzündung der Schädelknochen 44
Capitel II. Nekrose der Schädelknochen 46
Capitel III. Caries der Schädelknochen 50
Capitel IV. Schwund der Schädelknochen 52
Capitel V. Erweichung der Schädelknochen 54
1) Osteomalacia infantum 54
2) Osteomalacia adultorum 56
Capitel VI. Hypertrophie der Schädelknochen 56
Capitel VII. Geschwülste der Schädelknochen 58
1) Knochengeschwülste 58
a) Exostosen 58
b) Enostosen 59
2) Angiome 61
3) Carcinome 61
Capitel VIII. Verletzungen der Schädelknochen 66
1) Quetschung und Erschütterung der Schädelknochen . . . 67
2) Eindruck der Schädelknochen ohne Bruch 69
3) Frakturen der Schädelknochen 70
a) Einfache Fissuren und Frakturen 72
b) Frakturen mit Depression 76
c) Splitterbrüche, Stückbrüche, Lochbrüche 81
4) Auseinanderweichung der Nähte 83
5) Wunden der Schädelknochen 85
a) Hiebwunden 85
b) Stichwunden 87
6) Schussverletzungen der Schädelknochen 89
Capitel IX. Trepanation 93

Dritter Abschnitt.

Chirurgische Krankheiten des Gehirns und seiner Hüllen.

Anatomisches 103
Capitel I. Hyperämie und Entzündung des Gehirns und seiner Hüllen . 105

Seite
1) Entzündung der harten Hirnhaut 105
a) Pachymeningitis externa 105
b) Pachymeningitis interna 107
2) Entzündung der weichen Hirnhaut 110
3) Entzündung der Gehirnsubstanz und Hirnabscess 115
Capitel II. Neubildungen des Gehirns und seiner Hüllen 120
Capitel III. Verletzungen der Gehirnhäute und des Gehirns . . . 121
1) Verletzungen der Gehirnhäute 121
2) Verletzungen des Gehirns 122
a) Hirnerschütterung 122
b) Hirnquetschung 126
c) Hirndruck 129
d) Wunden des Gehirns 136
Capitel IV. Aneurysmen der Meningeal- und Cerebralarterien . . . 141
Capitel V. Vorfall des Gehirns 142
Capitel VI. Hirnhautbruch und Hirnbruch 145
1) Hirnhautbruch 145
2) Hirnbruch 147
Capitel VII. Wassersucht des Gehirns und seiner Häute 153
1) Wassersucht der Hirnhöhlen 153
2) Wassersucht der Hirnhäute 160
Capitel VIII. Fremdkörper im Gehirn und in seinen Hüllen . . . 161

Zweite Abtheilung.
Chirurgische Krankheiten des Gesichtes.

Erster Abschnitt.
Chirurgische Krankheiten der Ohrgegenden.

A. Ohrmuschel.

Anatomisches 165
Capitel I. Entzündung der Ohrmuschel 166
Capitel II. Vergrösserung und Geschwülste der Ohrmuschel . . . 167
1) Vergrösserung der Ohrmuschel 167
2) Geschwülste der Ohrmuschel 168
Capitel III. Verletzungen der Ohrmuschel 170
1) Wunden der Ohrmuschel 170
2) Frakturen der Ohrmuschel 171
Capitel IV. Spaltung der Ohrmuschel 171
Capitel V. Synechie der Ohrmuschel 172
Capitel VI. Verkrümmungen der Ohrmuschel 173
Capitel VII. Ohrverlust, Ohrmangel und Ohrbildung 174

B. Aeusserer Gehörgang.

Anatomisches 176
Untersuchung des äussern Gehörganges 177
Capitel I. Entzündung des äussern Gehörganges 178
Capitel II. Geschwülste des äussern Gehörganges 180
Capitel III. Verengung und Verschliessung des äussern Gehörganges . . 182

Seite
1) Verengung des Gehörganges 182
2) Verschliessung des Gehörganges 184
Capitel IV. Fremdkörper im äussern Gehörgang 186
1) Von aussen eingedrungene Körper 186
2) Concretionen 190
3) Parasiten 191

C. Ohrspeicheldrüse.

Anatomisches 191
Capitel I. Entzündung der Ohrspeicheldrüse 192
Capitel II. Geschwülste der Parotis 105
Capitel III. Exstirpation von Geschwülsten der Parotis 199
Capitel IV. Wunden der Parotidengegend 202
Capitel V. Speichelfisteln der Ohrspeicheldrüse 202

Zweiter Abschnitt.
Chirurgische Krankheiten der Augengegenden.

Augenlider.

Anatomisches 203
Capitel I. Entzündung der Augenlider 205
1) Phlegmonöse Entzündung der Augenlider 205
2) Entzündung der Augenliderdrüsen 207
a) Solitäre Entzündung der Cilienbälge und Drüsen . . . 207
b) Solitäre Entzündung der Meibom'schen Drüsen . . . 209
Capitel II. Geschwülste der Augenlider 211
Capitel III. Wunden der Augenlider und Augenumgegend . . . 214
1) Wunden der Augenlider 214
2) Wunden der Augenumgegend 215
Capitel IV. Spaltung der Augenlider und zu grosse Lidspalte . . . 217
Capitel V. Phlebektasie der Augenlider 218
Capitel VI. Synechie der Augenlidränder 219
Capitel VII. Stenose der Lidspalte 222
Capitel VIII. Synechie der Augenlider mit dem Augapfel 223
Capitel IX. Auswärtskehrung der Augenlider 226
Capitel X. Einwärtskehrung der Augenlider 232
Capitel XI. Augenlidverlust 236
Capitel XII. Augenlidbildung 237
1) Bildung des unteren Augenlides 238
2) Bildung des oberen Augenlides 241
3) Bildung der Augenwinkel 242

Dritter Abschnitt.
Chirurgische Krankheiten der Nasengegend.

A. Aeussere Nase.

Anatomisches 243
Capitel I. Entzündung der Nase 244
Capitel II. Brand der Nase 245
Capitel III. Hypertrophie und Geschwülste der Nase 245

Seite
Capitel IV. Verletzungen der Nase 248
1) Wunden der Nase 248
2) Frakturen der Nasenbeine 249
3) Frakturen der Nasenknorpel 250
Capitel V. Verschiebung oder Luxation der Nasenbeine 251
Capitel VI. Perforationen und Spaltungen der Nase 251
Capitel VII. Verengung und Verschliessung der Nasenöffnungen . . 253
Capitel VIII. Verkrümmungen der Nase 255
Capitel IX. Nasenmangel und Nasenverlust 257
Capitel X. Nasenbildung 258
1) Totale Rhinoplastik 258
a) Totale Rhinoplastik aus der Stirnhaut 258
b) Totale Rhinoplastik aus der Armhaut 260
2) Partielle Rhinoplastik 262
a) Bildung des untern Nasentheils 262
b) Bildung des Nasenrückens 262
c) Bildung der Nasenflügel und der Seitenwände der Nase . . 263
d) Bildung des Septum 264

B. Nasenhöhle.

Anatomisches 266
Untersuchung der Nasenhöhle 268
Capitel I. Entzündung und Schwärung der Nasenhöhlen 269
Capitel II. Geschwülste der Nasenhöhlen 271
Capitel III. Blutung aus der Nase 277
Capitel IV. Verengung und Verschliessung der Nasengänge uud Choanen . 279
Capitel V. Fremdkörper in den Nasenhöhlen 281
1) Von aussen eingedrungene Fremdkörper 281
a) Fremdkörper in den Nasengängen 281
b) Fremdkörper in den Oberkieferhöhlen 283
2) Nasensteine 283

Vierter Abschnitt.
Chirurgische Krankheiten der Mundgegend.

A. Aeussere Mundgegend.

a) Lippen.

Anatomisches 284
Capitel I. Entzündung der Lippen 285
Capitel II. Hypertrophie und Geschwülste der Lippen 285
1) Hypertrophie der Lippen 285
2) Geschwülste der Lippen 286
a) Angiome 286
b) Lippenkrebs 288
Capitel III. Wunden und Geschwüre der Lippen 292
Capitel IV. Spaltung der Lippen 293
1) Zu weite Mundspalte 294
2) Hasenscharte 294
Capitel V. Operation der Hasenscharte 297

Seite

Capitel VI. Verengung und Verschliessung des Mundes 302
Capitel VII. Verwachsung der Lippen mit dem Zahnfleisch . . . 305
Capitel VIII. Stellungs- und Richtungsveränderungen 306
1) Verfall der Lippenschleimhaut 306
2) Auswärtskehrung der Lippen 307
Capitel IX. Lippenmangel und Lippenverlust 309
Capitel X. Lippenbildung 311
1) Bildung der Oberlippe 311
2) Bildung der Unterlippe 316
3) Bildung beider Lippen in der Mundwinkelgegend 327
4) Bildung des rothen Lippensaumes 328
5) Uebersicht der Verfahren der Lippenbildung 329

b) Wangen.

Anatomisches 331
Capitel I. Entzündungen, Abscesse und brandige Zustände der Wangen . 332
Capitel II. Geschwülste der Wangen 333
Capitel III. Wunden der Wangen 336
Capitel IV. Perforation der Wangen 338
Capitel V. Verwachsungen und Narben der Wangen 339
Capitel VI. Aneurysmen und Phlebektasien der Wangen 340
Capitel VII. Unterbindung der Wangenarterien 341
Capitel VIII. Wangenverlust 342
Capitel IX. Wangenbildung 343
1) Ersatz aus der Wangenhaut 343
2) Ersatz aus der Nasenhaut 345
3) Ersatz aus entfernteren Gegenden 345
Anhang. Complicirte Gesichtsrestaurationen 347

c) Ductus Stenonianus.

Anatomisches 347
Capitel I. Wunden des Speichelganges 348
Capitel II. Speichelgangfistel 348
Capitel III. Verengung und Verschliessung des Stenonianischen Ganges . 352
Capitel IV. Speichelgeschwulst des Stenonianischen Ganges 353
Capitel V. Fremdkörper und Speichelsteine im Stenonianischen Gange . 355

d) Jochbeine.

Anatomisches 356
Capitel I. Fraktur der Jochbeine und des Jochbogens 356
Capitel II. Verschiebung oder Luxation der Jochbeine 358
Capitel III. Resection der Jochbeine 359
Capitel IV. Neuralgie und Neurectomie des N. zygomaticus . . . 360

B. Mundhöhle.

Anatomisches 360
Untersuchung der Mundhöhle 351

a) Mundschleimhaut.

Anatomisches 362
Capitel I. Entzündung der Mundschleimhaut 362

Seite

Capitel II. Geschwüre der Mundschleimhaut 365
Capitel III. Brandige Affectionen der Mundschleimhaut 367

b) Zahnfleisch und Alveolarfortsätze.

Anatomisches 369
Capitel I. Entzündung des Zahnfleisches 369
Capitel II. Geschwülste des Zahnfleisches und der Alveolarränder . . 371
Capitel III. Fisteln des Zahnfleisches 372

c) Zähne.

Anatomisches 373
Untersuchung der Zähne 374
Capitel I. Entzündung der Zähne 374
Capitel II. Caries der Zähne 376
Capitel III. Extraction der Zähne 380

d) Zunge.

Anatomisches 385
Capitel I. Parenchymatöse Zungenentzündung 387
Capitel II. Parenchymatöse Zungengeschwüre 389
Capitel III. Hypertrophie und Geschwülste der Zunge 390
Capitel IV. Exstirpation der Zunge 394
Capitel V. Wunden der Zunge 402
Capitel VI. Spaltung und Perforation der Zunge 404
Capitel VII. Aneurysmen und Phlebektasien der Zunge 405
Capitel VIII. Verwachsungen der Zunge 406
Capitel IX. Fremdkörper in der Zunge 408
Capitel X. Zungenmangel und Zungenverlust 408
Capitel XI. Neuralgie und Resection des N. lingualis 409

e) Boden der Mundhöhle und Speicheldrüsen.

Anatomisches 410
Capitel I. Geschwülste des Bodens der Mundhöhle und Froschgeschwulst . 411
Capitel II. Fremdkörper in den Ausführungsgängen der Speicheldrüsen . 415
Capitel III. Concretionen in den Ausführungsgängen der Speicheldrüsen . 416

f) Mandeln.

Anatomisches 417
Capitel I. Parenchymatöse Mandelentzündung 417
Capitel II. Vergrösserung und Geschwülste der Mandeln 419
Capitel III. Resection und Exstirpation der Mandeln 422
Capitel IV. Mandelsteine 424

g) Weicher Gaumen.

Anatomisches 425
Capitel I. Verlängerung des Zäpfchens 425
Capitel II. Geschwülste des weichen Gaumens 426
Capitel III. Wunden des Gaumensegels 428
Capitel IV. Spaltung und Perforation des Gaumensegels 428
Capitel V. Gaumennaht 430

Seite
Capitel VI. Verwachsungen des Gaumensegels 434
Capitel VII. Staphyloplastik 435

h) Harter Gaumen.

Anatomisches 436
Capitel I. Geschwülste des harten Gaumen 436
Capitel II. Spaltungen und Perforationen des harten Gaumen . . . 437
Capitel III. Uraneplastik 441
Capitel IV. Aneurysmen der Gaumenarterien 445

i) Oberkiefer.

Anatomisches 446
Capitel I. Entzündung, Caries und Nekrose der Oberkiefer . . . 446
Capitel II. Geschwülste der Oberkiefer 451
Capitel III. Resection der Oberkiefer 453
1) Totale Resection eines Oberkiefers 453
2) Totale Resection beider Oberkiefer 458
3) Partielle Resection der Oberkiefer 459
Capitel IV. Frakturen der Oberkiefer 463
Capitel V. Neuralgie und Neurectomie der Oberkiefernerven . . . 466
1) Neuralgie und Neurectomie des N. infraorbitalis 466
2) Neuralgie und Neurectomie des N. maxillaris superior . . . 468
3) Neuralgie und Neurectomie der N. dentales super. post. . . 470
4) Neuralgie und Neurectomie der R. buccales des N. alveolaris s. p. 471

k) Unterkiefer.

Anatomisches 472
Capitel I. Entzündung, Caries und Nekrose des Unterkiefers . . . 473
Capitel II. Geschwülste des Unterkiefers 474
Capitel III. Resection des Unterkiefers 476
1) Resection des Alveolarrandes 476
2) Resection der Kieferbasis und des Kieferwinkels 477
3) Resection von Stücken aus den Kieferwandungen 478
4) Resection des mittleren Theils des Unterkiefers 478
5) Resection eines Seitentheils des Unterkiefers 479
6) Resection des ganzen Unterkieferkörpers 480
7) Resection eines ganzen Unterkiefers ohne Gelenkfortsätze . . 480
Capitel IV. Exarticulation des Unterkiefers 481
Capitel V. Frakturen des Unterkiefers 483
1) Frakturen des Unterkieferkörpers 484
2) Bruch der Kieferäste 489
3) Bruch des Kronenfortsatzes 490
4) Bruch des Gelenkfortsatzes 490
Capitel VI. Pseudarthrosen des Unterkiefers 491
Capitel VII. Contractur des Unterkiefers 492
Capitel VIII. Luxation des Unterkiefers 499
Capitel IX. Neuralgie und Neurectomie der Unterkiefernerven . . . 503
1) Neuralgie und Neurectomie des N. mandibularis alveolaris inferior . 503
2) Neuralgie und Neurectomie des N. mentalis 505

Zweites Buch.

Chirurgische Krankheiten des Halses.

Erster Abschnitt.

Chirurgische Krankheiten des Schlundkopfes und der Speiseröhre.

Seite

Anatomisches 511
Untersuchung des Schlundes und der Speiseröhre 512
Capitel I. Entzündung der Rachenschleimhaut 513
Capitel II. Phlegmonöse Entzündung des Rachens und Retropharyngealabscesse 515
Capitel III. Geschwülste des Schlundes und der Speiseröhre 518
1) Polypen des Schlundes und der Speiseröhre 518
2) Retropharyngealgeschwülste 521
3) Pharynxkrebs 522
Capitel IV. Wunden des Pharynx und der Speiseröhre 522
Capitel V. Fremdkörper im Schlund und in der Speiseröhre . . . 524
Capitel VI. Schlund- und Speiseröhrenschnitt 529
Capitel VII. Schlund- und Speiseröhrenfisteln 531
Capitel VIII. Verengung des Schlundes und der Speiseröhre . . . 533
Capitel IX. Verschluss der Speiseröhre 540
Capitel X. Erweiterung des Schlundes und der Speiseröhre . . . 541

Zweiter Abschnitt.

Chirurgische Krankheiten des Kehlkopfs und der Luftröhre.

Anatomisches 543
Untersuchung des Kehlkopfs und der Luftröhre, Laryngoscopie . . . 544
Capitel I. Entzündung und Geschwüre der Schleimhaut des Kehlkopfs und der Luftröhre 546
Capitel II. Phlegmonöse Entzündung des Kehlkopfs und Kehlkopfabscess . 549
Capitel III. Geschwülste des Kehlkopfs 551
Capitel IV. Wunden des Kehlkopfs und der Luftröhre 558
Capitel V. Frakturen der Kehlkopfknorpel und des Zungenbeins . . 561
Capitel VI. Fisteln des Kehlkopfs und der Luftröhre 564
1) Angeborene Trachealfisteln 564
2) Erworbene Fisteln des Halses 564
Capitel VII. Verengung des Kehlkopfs und der Luftröhre 566
Capitel VIII. Fremdkörper in den Luftwegen 567
Capitel IX. Tracheotomie 570

Dritter Abschnitt.

Chirurgische Krankheiten der Schilddrüse.

Anatomisches 574
Capitel I. Entzündung der Schilddrüse 574
Capitel II. Hypertrophie und Geschwülste der Schilddrüse 576
1) Hypertrophie der Schilddrüse, Struma 576
2) Geschwülste der Schilddrüse 586
Capitel III. Verletzungen der Schilddrüse 587

Vierter Abschnitt.

Chirurgische Krankheiten der Gefässe und Nerven des Halses.

A. Gefässe.

a) Arterien.

Seite

Anatomisches 588
Capitel I. Wunden der Halsarterien 590
1) Wunden der Carotis communis und ihrer Aeste 590
2) Wunden der Subclavia und ihrer Aeste 592
Capitel II. Aneurysmen der Halsarterien 593
1) Aneurysmen der Anonyma 593
2) Aneurysmen der Carotis communis 594
3) Aneurysmen der Carotis facialis 596
4) Aneurysmen der Carotis cerebralis 596
5) Aneurysmen der Subclavia 597
6) Aneurysmen der Vertebralis 599
Capitel III. Unterbindung der Halsarterien 600
1) Unterbindung der Anonyma 601
2) Unterbindung der Carotis communis 602
3) Unterbindung der Carotis facialis 605
4) Unterbindung einzelner Aeste der Carotis facialis 607
5) Unterbindung der Subclavia 608
a) Unterbindung jenseits des Scalenus anticus 609
b) Unterbindung hinter dem Scalenus anticus 610
c) Unterbindung diesseits des Scalenus anticus 610
6) Unterbindung einzelner Aeste der Subclavia 611

b) Venen.

Anatomisches 613
Capitel I. Entzündung der Jugularvenen 613
Capitel II. Verletzungen der Jugularvenen 614
Capitel III. Erweiterung der Jugularvenen 618

B. Nerven.

Anatomisches 619
Capitel I. Verletzungen der Halsnerven 620

Fünfter Abschnitt.

Chirurgische Krankheiten der Haut, Muskeln, Schleimbeutel, des Bindegewebes und der Lymphdrüsen des Halses.

Anatomisches 621
Capitel I. Entzündungen und Abscesse des Halsbindegewebes . . . 623
1) Beschränkte Entzündungen und Abscesse 623
2) Diffuse, brandige Bindegewebsentzündung des Halses . . . 625
Capitel II. Entzündung der Lymphdrüsen des Halses 627
Capitel III. Geschwülste des Halses 629
Capitel IV. Exstirpation der Halsgeschwülste 633
Capitel V. Haut- und Muskelwunden des Halses 635

Drittes Buch.

Chirurgische Krankheiten der Brust.

Erster Abschnitt.

Chirurgische Krankheiten der Brüste.

Seite

Anatomisches 639
Capitel I. Entzündung der Brüste 640
Capitel II. Brustdrüsenfisteln 643
Capitel III. Wunden und Geschwüre der Brustwarzen 644
Capitel IV. Hypertrophie und Geschwülste der Brustdrüse 645
1) Diffuse Hypertrophie und Gynäkomastie 645
2) Circumscripte Hypertrophie 647
3) Krebs der Brustdrüse 647
4) Geschwülste des mammären Bindegewebsstromas und des umhüllenden Bindegewebes 649
5) Angiome 651
6) Cystische Bildungen 651
Capitel V. Exstirpation der Brustdrüsengeschwülste 652
Capitel VI. Einige Missbildungen der Brustdrüse und Mangel derselben . 653

Zweiter Abschnitt.

Chirurgische Krankheiten der Thoraxwände.

Anatomisches 654
Capitel I. Entzündungen und Abscesse der Thoraxwände 656
Capitel II. Caries und Nekrose der Rippen und des Brustbeins . . . 658
Capitel III. Resection der Rippen und des Brustbeins 659
1) Resection, Exarticulation und Excision der Rippen . . . 659
2) Resection des Brustbeins 661
Capitel IV. Geschwülste der Thoraxwände 662
Capitel V. Wunden der Thoraxwände 662
1) Nicht penetrirende Wunden der Thoraxwände 662
2) Penetrirende Wunden der Thoraxwände 664
Capitel VI. Unterbindung einzelner Thoraxarterien 669
Capitel VII. Wunden des Zwerchfells 670
Capitel VIII. Frakturen der Rippen, Rippenknorpel und des Brustbeins . 671
1) Frakturen der Rippen 671
2) Frakturen der Rippenknorpel 675
3) Frakturen des Brustbeins 676
Capitel IX. Luxation der Rippen, Rippenknorpel und des Brustbeins . . 679
1) Luxation der Rippen 679
2) Luxation der Rippenknorpel 679
3) Luxation des Brustbeins 680
Capitel X. Verkrümmungen des Thorax 681
Capitel XI. Ueberzahl und Mangel einzelner Theile der Thoraxwände . . 682

Dritter Abschnitt.
Chirurgische Krankheiten der Thoraxhöhle.

Seite

Anatomisches 683
Capitel I. Abscesse der Mittelfellhöhlen 684
Capitel II. Geschwülste der Mittelfellhöhlen 685
Capitel III. Pneumothorax 687
Capitel IV. Hämatothorax 690
Capitel V. Hydrothorax 692
Capitel VI. Pyothorax, Empyem 692
Capitel VII. Thoracocentese bei pleuritischen flüssigen Ansammlungen . . 697

Vierter Abschnitt.
Chirurgische Krankheiten der Brusteingeweide.

Anatomisches 700

A. Lungen.

Anatomisches 700
Capitel I. Verletzungen der Lungen 700
Capitel II. Lungenvorfall und Lungenbruch 704
Capitel III. Aeussere Lungenfisteln 705

B. Herz und Herzbeutel.

Anatomisches 708
Capitel I. Verletzungen des Herzens 708
Capitel II. Verletzungen des Herzbeutels 714
Capitel III. Hydropericardie und Paracentese des Herzbeutels . . . 715
Capitel IV. Pericardialfisteln 716
Capitel V. Herzbeutelbruch, Herzbruch und Herzvorfall 717

C. Grosse Gefässe und Speiseröhre.

Anatomisches 718
Capitel I. Wunden der grossen Gefässe 718
Capitel II. Aneurysmen der Aorta 719
Capitel III. Wunden der Speiseröhre 719

Erstes Buch.

Chirurgische Krankheiten des Kopfes.

Erste Abtheilung.

Chirurgische Krankheiten des Schädels.

Der Schädel stellt eine mit Weichtheilen überzogene knöcherne Kapsel dar, in welcher das Gehirn eingeschlossen ist. Den oberen gewölbten Theil nennt man Schädelgewölbe, den untern Schädelbasis. An dem Schädelgewölbe kann man als einzelne Gegenden unterscheiden die Stirngegend (*Regio frontalis*), die Hinterhauptsgegend (*Regio occipitalis*), die beiden Schläfengegenden (*Reg. temporalis, tempora*) und die Scheitelgegend (*Reg. parietalis*). Wir theilen die Krankheiten des Schädels in diejenigen der Schädelbedeckungen, der Schädelknochen und des Gehirns mit seinen Hüllen.

Erster Abschnitt.

Chirurgische Krankheiten der Schädelbedeckungen.

Anatomisches. Die Haut des Schädels hat das Eigenthümliche, dass sie mit den unterliegenden Muskeln (Stirn- und Hinterhauptsmuskeln) und ihrer schnigen Verbindung (*Galea aponeurotica*) fest verbunden ist und damit ein Ganzes, die sogenannte Kopfschwarte, bildet. Diese Kopfschwarte ist auf dem Schädelgewölbe verschiebbar, weil sie nur durch lockeres Bindegewebe mit der Beinhaut der Schädelknochen dem *Pericranium* verbunden ist. Die Kopfschwarte ist sehr blutreich, indem sie zahlreiche Arterien enthält, die grösstentheils aus der *Carotis facialis* kommen und im Einzelnen sind:

An der Stirngegend 1) die *Frontalis*, Endigung der *Ophthalmica*, $^1/_2$‴ dick, und am inneren Rande des Frontalmuskels aufsteigend; 2) die *Supraorbitalis*, Ast der *Ophthalmica*, $^1/_2$‴ dick, weiter nach aussen liegend und durch die *Incisura supraorbitalis* heraufkommend; 3) die *Temporalis frontalis*, vorderer Endzweig der *Temporalis*, $^2/_3$‴ dick.

Fig. 1.

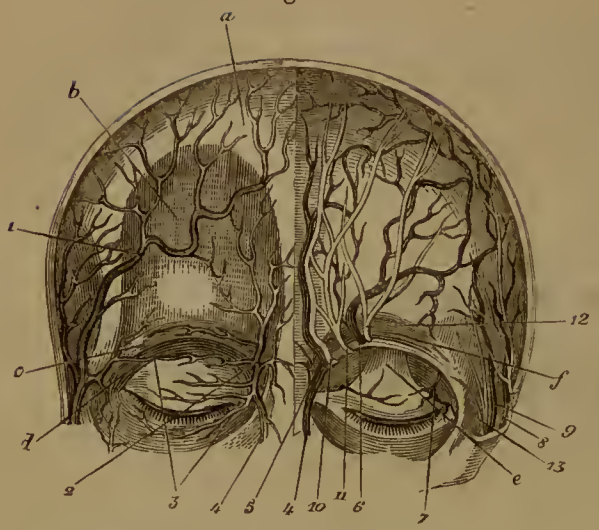

Fig. 1. Stirngegend. Muskeln: a) Galea aponeurotica, b) Musc. frontalis, c) Stratum externum des Orbicularmuskels, d) Strat. internum des Orbicularmuskels, e) Levator palpebrae superioris, f) Corrugator superciliorum; Arterien: 1) Ram. frontalis der Art. temporalis, 2) Art. frontalis, 3) Art. palpebrales, 4) Art. angularis, 5) Art. frontalis, 6) Art. supraorbitalis, 7) Ast der Art. lacrymalis, 8) Art. temp. profunda posterior, 9) Art. tempor. prof. anterior; Nerven: 10) Nerv. infratrochlearis, 11) Nerv. supratrochlearis, 12) Nerv. supraorbitalis, 13) Nerv. temporales profundi.

An der Hinterhauptsgegend der *Ramus ascendens* der *Occipitalis*, $^3/_4$‴ dick, und zwischen *M. cucullaris* und *splenius capitis* aufsteigend.

Fig. 2.

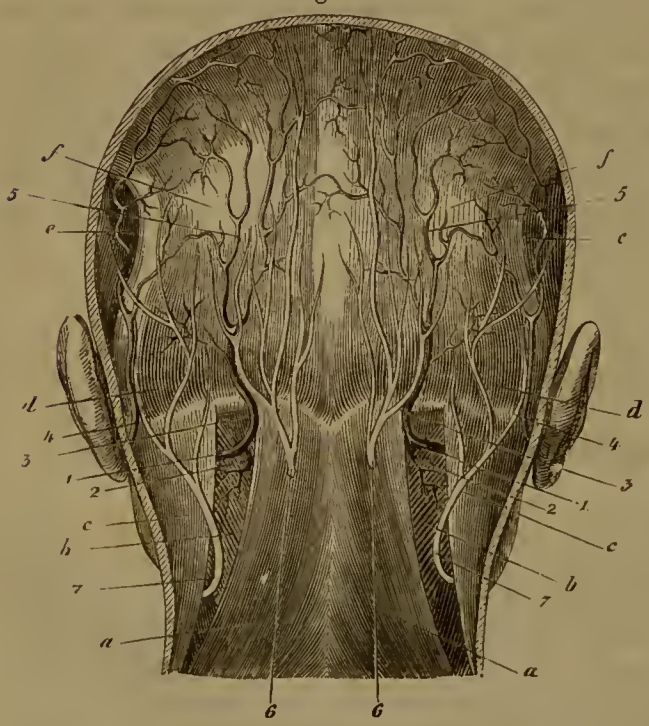

Fig. 2. Hinterhauptsgegend. Muskeln: a) Musc. cucullaris, b) M. splenius capitis, c) M. sternocleidomastoideus, d) M. occipitalis, e) M. attollens auriculæ, f) Galea aponeurotica; Arterien: 1) Art. occipitalis, 2) Ramus descendens der occipitalis, 3) Ram. ascendens der occipitalis, 4) Art. auricularis posterior, 5) Ram. anterior des R. ascendens der occipitalis; Nerven: 6) Nerv. occipitalis major, 7) Nerv. occipitalis minor.

An den Schläfengegenden 1) die *Temporalis superficialis*, 1‴ dick, vor dem Ohr, über die Wurzel des *Proc. Zygomaticus* aufsteigend, sie gibt α) die *Temporalis media*, $^1/_2$‴ dick, zur oberflächlichen Schicht des Schläfmuskels gehend; β) den *Ramus supraorbitalis*, $^1/_2$‴ dick, gegen den obern Augenhöhlenrand verlaufend; γ) den *R. temporalis frontalis*, $^2/_3$‴ dick, gegen den Stirnhöcker aufsteigend und δ) den *R. temporalis occipitalis*, $^3/_4$‴ dick, welcher mit den Occipitalarterien und der *Auricularis posterior* anastomosirt; 2) die *Temporalis pro-*

fundae, ½ bis ¾''' dick, aus der *Maxillaris interna*, meistens eine vordere und eine hintere, zu der tieferen Lage des Temporalmuskels gehend.

Fig. 3.

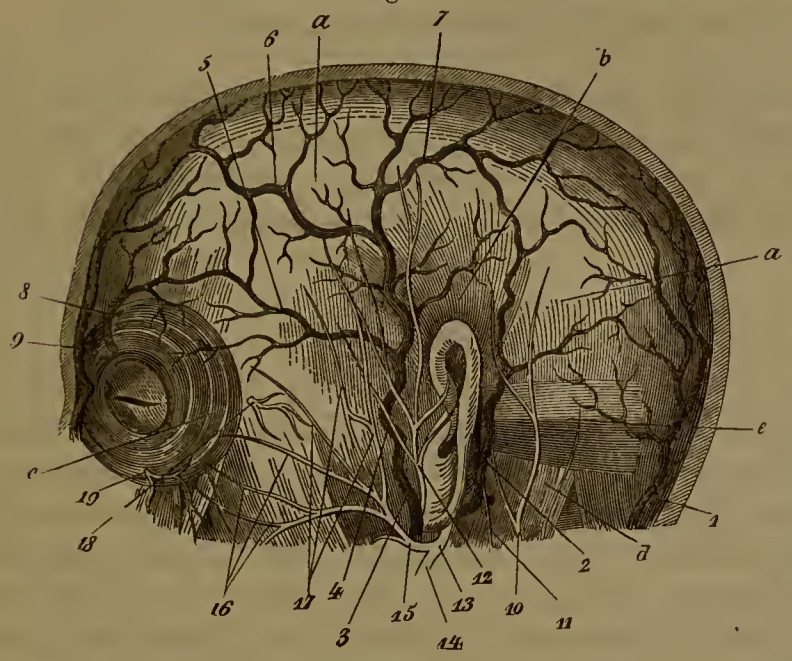

Fig. 3. Schläfengegend. Muskeln: a) Galea aponeurotica, b) M. attollens auriculae, c) M. orbicularis palpebrarum, d) M. sternocleidomastoideus, e) M. retrahentes auriculae; Arterien: 1) Art. occipitalis, 2) Art. auricularis posterior, 3) Art. temporalis superficialis, 4) Abgangsstelle der Art. temporalis media, 5) Ram. supraorbitalis der Temporalis, 6) Ram. temporalis frontalis, 7) Ram. temporalis occipitalis, 8) Art. supraorbitalis, 9) Art. frontalis; Nerven: 10) Nerv. occipitalis minor, 11) Nerv. auricularis inferior, 12) Nerv. temporalis superficialis s. auricularis anterior, 13) Nerv. facialis, 14) Ramus inferior, 15) Ram. superior, 16) Rami faciales zygomatici, 17) Rami faciales temporales, 18) Nervus Zygomaticus des Lacrymalis, 19) Nerv. subcutaneus malae.

Die Venen entsprechen im Wesentlichen den Arterien. Diejenigen der Stirngegend entleeren sich in die *V. facialis anterior*. Von den Schläfengegenden wird das Blut durch die *Temporalis communis* in die *V. facialis posterior* geführt. Beide Facialvenen vereinigen sich zur *V. facialis communis*, welche sich in die *V. jugularis interna* entleert. Die *Vena jugularis externa* nimmt das Blut von den Occipitalvenen auf, so dass also das Blut des Vorder- und Hinterkopfes nicht in dieselben Venen sich entleert. Chirurgisch wichtig sind die Communicationen einzelner dieser Venen mit den Blutleitern der harten Hirnhaut.

Die Saugadern der Stirngegend führen zu Drüsen, welche vor und unter dem Ohr gelegen sind, diejenigen der Hinterhauptsgegend stehen mit den oberflächlichen und tiefen Halsdrüsen in Verbindung, während die Saugadern der Schläfengegenden theils zu den Ohr-, theils zu den Halsdrüsen herabsteigen.

Die Nerven kommen aus dem Trigeminus, aus dem *Facialis* und aus den oberen Halsnerven. Von diesen erhält namentlich die Hinterhauptsgegend durch den *Occipitalis major* und *minor* sowohl sensible als motorische Nerven. Der *Facialis* versieht mit motorischen Aesten namentlich die Temporal- und Stirnmuskeln. Der Trigeminus gibt durch seinen ersten Ast sensible Zweige (*Infratrochlearis*, *Supratrochlearis*, *Supraorbitalis*, *Zygomaticus* und *Temporalis superficialis*) zu der Stirn- und Schläfengegend.

Capitel I.

Entzündung der Schädelbedeckungen.

Die Entzündung der Schädelbedeckungen kann die Kopfschwarte, das subaponeurotische Bindegewebe und die Beinhaut betreffen. Wegen der leicht möglichen Mitleidenschaft des Gehirns und seiner Häute erhalten diese Entzündungen eine grössere Bedeutung.

1. Entzündung der Kopfschwarte.

Entstehung. Ein grosser Theil oberflächlicher Entzündungen der Kopfhaut gehört in das Gebiet der exanthematischen Hautaffectionen und hat kein weiteres chirurgisches Interesse. Dieses kommt hauptsächlich nur zwei Formen der Entzündung zu, nämlich einerseits der traumatischen Rose, andererseits dem Pseudoerysipelas. Bei dem letzteren ist indessen die Entzündung der Schwarte nur Folge der tieferen Bindegewebsentzündung und diese daher das wichtigere Leiden. Die traumatische Rose (*Erysipelas traumaticum*) gesellt sich Verwundungen der Kopfschwarte bei, und ist meistens von Reizungen der Wunde durch Fremdkörper, reizenden Verband, von inficirenden Wundproducten, zuweilen auch von Erkältungen, gastrischen Störungen u. s. w. abhängig.

Erscheinungen und Folgen. Die Wundrose charakterisirt sich durch mehr oder weniger intensive Röthung der Haut, mässige Anschwellung und durch ein Gefühl von Hitze in ihr. Ausserdem ist die Entzündung entweder nur auf den Umfang der verletzten Stelle beschränkt oder hat Neigung zur Diffusion und kann sich über die ganze Kopfhaut sowie über die angrenzenden Gesichtstheile, Augenlider und Ohren ausbreiten. In Folge sympathischer Hirnreizung können sich Kopfschmerz, Schlaflosigkeit, Delirien u. s. w. beigesellen. Bei dem Pseudoerysipelas hängen Ausbreitung, und Intensität der Entzündung wesentlich von dem Verlauf und Ausgang der phlegmonösen Bindegewebs-Entzündung ab.

Die **Behandlung** erheischt für die Wundrose zunächst Beseitigung der veranlassenden Ursachen und hat man demgemäss bald Fremdkörper, bald eine reizende Verbandweise, z. B. eine Naht, zu beseitigen oder Desinfectionsmittel anzuwenden und die Entzündung selbst durch Anwendung von Kälte zu bekämpfen. Beim Pseudoerysipelas sind frühzeitige entspannende und Eiter entleerende Einschnitte die Hauptsache.

2. Entzündung des subaponeurotischen Bindegewebes.

Entstehung. Diese Entzündung gesellt sich leicht zu Quetschungen, Schusswunden und penetrirenden Stichwunden der Kopfschwarte, ausserdem kommt sie auch bei Verbrennungen oder in Folge der Diffussion einer Entzündung der Beinhaut und der Schädelknochen vor.

Erscheinungen und Folgen. Als akute Entzündung erscheint sie unter der Form einer gespannten, prallen, mehr oder weniger ausgebreiteten und bei Druck schmerzhaften Anschwellung mit Röthung der Kopfhaut. Immer ist die Entzündungsgeschwulst an den Anheftungsstellen des M. epicranius begrenzt, und breitet sich daher niemals über Gesichtstheile aus, dagegen kann sie bei diffusem Character der Entzündung unter der *Galea aponeurotica* eine bedeutende Ausdehnung erlangen, und den grössten Theil der Schädelgegend einnehmen. Wie bei allen derartigen Entzündungen tritt gewöhnlich bald purulente Infiltration mit Nekrose des Bindegewebes ein, und wird dann die Geschwulst an einzelnen Stellen, die rasch an Ausbreitung gewinnen, teigig und fluctuirend. Ein spontaner Durchbruch des Eiters entsteht gewöhnlich erst, nachdem derselbe die Kopfschwarte in grösserem Umfange von der Beinhaut abgelöst hat. Ist zugleich diese mitbetheiligt und wird dieselbe zerstört, so steht Nekrose der Schädelknochen in Aussicht. Oefters enden aber auch solche Fälle früher durch Meningitis, Phlebitis, Thrombose, Embolie u. s. w. tödlich.

Behandlung. Gelingt es nicht, durch eine energische antiphlogistische Behandlung die Entzündung zur Rückbildung zu bringen, so sind frühzeitige ergiebige Einschnitte zur Beschränkung der plastischen Infiltration und Nekrotisirung des Bindegewebes unumgänglich.

Bei subfascialen Entzündungen der Schläfengegend bleibt die Entzündungsgeschwulst meistens auf diese Gegend beschränkt wegen der Anheftung der Galea an die *Linea semicircularis*. Dabei kann die Entzündung ihren Sitz haben in dem Fettgewebe zwischen den beiden Blättern der *Fascia temporalis* oder noch tiefer in dem Bindegewebe unter dieser Fascia. Immer sind bei solchen Entzündungen die Bewegungen des Schläfenmuskels sehr schmerzhaft und ist desshalb Mundklemme vorhanden. Bildet sich Eiter, so kann der zwischen den beiden Blättern der Temporalaponeurose gesammelte nach innen durchbrechen und in die *Fossa temporalis* gelangen, weil das innere Blatt schwächer als das äussere ist, und weiterhin können Eiteransammlungen in der Schläfengrube gegen die Fissura infraorbitalis, in die *Fossa pterygo-palatina* und herab bis unter die *Fascia parotideo-masseterica* dringen und so am Gesicht erscheinen. Um derartige Ansammlungen

in der Fossa temporalis zu verhüten, müssen gleichfalls Einschnitte gemacht werden, und zwar bei Ansammlungen zwischen den Blättern der Temporalfascie in das äussere Blatt, bei tieferer Lage des Eiters auch noch in das innere, oder man macht unterhalb des Jochbogens einen Einschnitt in die *Fascia parotideo-masseterica.*

3. Entzündung der Beinhaut.

Entstehung. Entzündungen der Beinhaut sind meistens traumatischen Ursprungs, oder stehen mit gewissen dyskratischen Zuständen im Zusammenhange. Von den Traumen sind es besonders Quetschungen und Stichverletzungen der Beinhaut, welche häufig, absehend von Knochenverletzungen, ihre Entzündung begründen. Unter den dyskratischen Entzündungen ist besonders die syphilitische zu nennen, welche namentlich an der Stirn- und Scheitelgegend nicht selten erscheint.

Erscheinungen und **Folgen.** Je nach den veranlassenden Ursachen und nach späteren Einwirkungen kann die Entzündung circumscript oder diffus auftreten. Die circumscripte macht sich durch kleinere oder grössere harte und schmerzhafte Anschwellungen bemerkbar, über welchen die Haut bei acuter Entzündung mehr oder weniger lebhaft geröthet und glänzend ist. Auch bei diffussen Entzündungen findet man die Entzündungsgeschwulst öfters an Nahtstellen begrenzt, da hier das Pericranium fester anhängt. Die Ausgänge sind Zertheilung, Gewebswucherung, Vereiterung und Necrotisirung, als deren weitere Folgen dann Abscesse, feste Geschwülste (Tophi, Nodi), Caries und Nekrose der Schädelknochen auftreten können.

Die **Behandlung** besteht in einem dem Umfange und Grade der Entzündung entsprechenden antiphlogistischen Verfahren mit Berücksichtigung der ursächlichen Verhältnisse, insofern diese, wie z. B. Syphilis, einen besondern Charakter der Entzündung begründen. Und dann ist es auch hier geboten, bei grosser Spannung der Geschwulst und eingetretener Fluctuation die sehnige Haube nebst der Beinhaut zu spalten, um Eiterverbreitung über den Schädel und ausgedehntere Ablösung der Beinhaut mit ihren weiteren Folgen zu verhüten.

Capitel II.

Verletzungen der Schädelbedeckungen.

Die Verletzungen der Schädelbedeckungen können ihrer Entstehung und Beschaffenheit nach in Schnitt-, Hieb-, Stichwunden,

gerissene, gequetschte Wunden, Schusswunden und Quetschungen unterschieden werden.

1. Schnitt- und Hiebwunden.

Erscheinungen und Folgen. Diese Wunden trennen die Weichtheile bald in senkrechter, bald in mehr oder weniger schiefer Richtung, und sind im letztern Falle zuweilen Lappenwunden oder Wunden mit Substanzverlust. Entweder ist nur die Haut getrennt, oder zugleich die sehnige Haube, oder die Wunde dringt noch tiefer, selbst bis auf den Knochen. Die tieferen Wunden bluten meist stark, weil die Kopfschwarte sehr gefässreich ist, und bei Wunden in der Horizontalperipherie des Schädels häufig grössere Zweige der Stirn-, Schläfen- oder Hinterhauptsarterien verletzt sind. Uebrigens gehören diese Wunden zu den leichtesten Verletzungen der Schädelbedeckungen, und sind um so unbedeutender, je weniger Tiefe und Ausdehnung sie haben und je weniger Erschütterung des Schädels und Quetschung der Weichtheile bei ihrer Entstehung stattgefunden hat. Senkrechte Trennung der Weichtheile ist gewöhnlich mit mehr Schädelcommotion verbunden als solche in schiefer Richtung, dagegen besteht bei letzterer immer mehr Abtrennung und Lappenbildung. Zu oberflächlichen Wunden kann sich bei ungünstigen Verumständungen diffuse Dermatitis, zu tieferen durch die Galea gedrungenen Wunden diffuse Entzündung des subaponeurotischen Bindegewebes gesellen. Bei grösseren Lappenwunden besteht die Gefahr einer theilweisen Verbrandung des Lappens.

Diagnose. Sie ist bei dieser Art von Wunden meist leicht. Das Wichtigste ist, zu erfahren, wie tief die Wunde geht und ob Fremdkörper in derselben sind. Wie bei allen Wunden der Kopfschwarte, wenn sie nicht ganz oberflächlich sind, müssen im Umfange der Wundstelle die Haare abrasirt werden. Wunden, welche die Kopfschwarte nicht ganz durchdrungen haben, klaffen wenig, so dass man schon daran einigermassen die Tiefe der Wunde erkennen kann. Um zu erfahren, ob der Knochen entblöst ist, führt man einen Finger in die Wunde, oder benutzt eine Sonde, mit welcher man aber keine Perforationen machen muss, wesshalb die Anwendung einer dickeren Sonde oder eines weiblichen Katheters, anzuempfehlen ist. Fremdkörper sind durch das Gesicht oder das Gefühl zu erkennen.

Behandlung. Die Stillung der Blutung gelingt meistens am oberen Umfange des Schädels, wo nur kleinere Gefässe verletzt sind, durch kaltes Wasser oder durch Andruck der Kopfschwarte gegen die Schädelknochen. Die Torsion ist hier nicht zulässig wegen des festeren

Gewebes der Kopfschwarte und auch die Unterbindung hat Schwierigkeiten, weil sich die Gefässe nicht leicht hervorziehen lassen, so dass man zur Umstechung oder Acupressur genöthigt sein kann, indessen ist, wie gesagt, ein Druck wegen der unterliegenden Knochen hier sehr wirksam und auch leicht auszuführen. Die Entfernung allfälliger Fremdkörper geschieht je nach ihrer Beschaffenheit und Lage einfach durch Ausspülen der Wunde oder durch Extraction mit einer Pincette, Kornzange u. dgl. Besondere Sorgfalt erheischt die Wundreinigung bei Lappenwunden, damit ja keine Fremdkörper zwischen Lappen und Schädel verbleiben. Zur Schliessung der Wunde eignen sich im Allgemeinen klebende Mittel nicht gut, weil sie durch die nachwachsenden Haare emporgehoben und dadurch gelockert werden. Solche, wie Heftpflaster, Collodium u. dgl. passen daher nur zur Schliessung und Deckung oberflächlicher Trennungen. Klaffende Wunden, welche die Galea durchdrungen haben, müssen zur genaueren Schliessung, vorausgesetzt, dass diese zulässig, durch die Knopfnaht geschlossen werden, wobei man es aber zu vermeiden sucht, den Faden durch das subaponeurotische Bindegewebe oder gar durch die Beinhaut zu führen. Die Befürchtungen, welche einige wegen der reizenden Wirkung der Naht an der behaarten Kopfhaut hegten, sind unbegründet und wohl meistens dadurch entstanden, dass man die Naht zu tief anlegte oder überhaupt anwandte, wo die Wunde gar nicht hätte geschlossen werden sollen, oder dass man jene zulange hatte liegen lassen. Besonders sorgfältig müssen Lappenwunden geheftet werden, und ist zugleich die Grundfläche des Lappens durch angemessenen Verband angedrückt zu erhalten. Wäre bei einer Lappenwunde der Knochen ganz entblösst, so muss dessen ungeachtet der Lappen angelegt und die erste Vereinigung versucht werden. Tritt an irgend einer Stelle unter dem Lappen Eiterung ein, so muss hier sofort eine Oeffnung angelegt und dem Eiter freier Ausfluss verschafft werden. Ist die Wunde nicht zu schliessen, sei es wegen Substanzverlust oder wegen zur Eiterung führender Beschaffenheit der tiefer gelegenen Gewebe, so legt man einen einfach deckenden Verband an.

2. Stichwunden.

Erscheinungen und Folgen. Stichwunden haben fast immer mehr oder weniger schräge Richtung und verlaufen entweder nur in der Kopfschwarte, oder durchdringen dieselbe, so dass der Stichkanal das subaponeurotische Bindegewebe oder selbst noch die Beinhaut betrifft. Zuweilen sind sie durch Gegenwart von Fremdkörpern complicirt.

Namentlich kann das bei Stichwunden an der Schläfengegend sich ereignen, wenn das stechende Werkzeug hinter den *arcus zygomaticus* gedrungen ist und beim Versuche des Zurückziehens abbricht. Ich habe zwei Fälle gesehen, in welchen auf diese Weise Messerklingen stecken geblieben sind. In dem einen Falle konnte die Klinge (eine Federmesserklinge) sofort nach geschehener Verletzung, in dem andern erst nach eingetretener Eiterung und Abscessbildung ausgezogen werden. Eine hieher gehörige Beobachtung von einer stecken gebliebenen Messerklinge hat auch Leopold[1]) gemacht. Schwer zu stillende Blutungen durch Anstich grösserer Gefässzweige sind selten.

Behandlung. Oberflächliche Stichverletzungen haben in der Regel keine weitere Bedeutung, den tiefer dringenden aber kann leicht eine diffuse Entzündung des subaponeurotischen Bindegewebes folgen. Derartige Wunden sind daher immer mit einiger Aufmerksamkeit zu behandeln und nach Entfernung allfälliger Fremdkörper oder angesammelten Blutes leicht zu comprimiren, um den Stichcanal dadurch zu schliessen und die Blutung zu stillen. Des Weiteren verfährt man nach dem Grade der folgenden Reaction, sowie nach den eintretenden Zufällen. Bildet sich an irgend einer Stelle des Stichcanals Eiter, so muss hier geöffnet und der Canal gespalten werden. Sollte die Blutung durch Druck nicht andauernd gestillt werden können, so ist die Stelle der Blutansammlung zu spalten, das angesammelte Blut zu entfernen und das blutende Gefäss womöglich zu unterbinden oder zu umstechen.

3. Gerissene und gequetschte Wunden.

Erscheinungen und Folgen. Diese Wunden gehören nach den Quetschungen zu den häufigsten Verletzungen der Schädelweichtheile. Sie werden durch gewaltsame Einwirkung stumpfer Gegenstände auf den Kopf hervorgebracht in Folge eines Schlages, Stosses, Falles u. s. w. Die Zusammenhangstrennung erfolgt theils durch gewaltsame Compression der Kopfhaut auf den unterliegenden Schädelknochen, so dass die Haut eigentlich platzt, theils durch gewaltsame Verschiebung der Kopfhaut, so dass mehr eine Zerreissung oder Abstossung derselben stattfindet. In beiden Fällen, wenn die Gewalt sehr energisch einwirkt, kann die Trennung mehr oder weniger einer Schnitt- oder Hiebwunde ähnlich sein, d. h. ziemlich ebene Wundränder haben und auch in gerader Richtung verlaufen. Häufiger jedoch bemerkt man bei genauerer Untersuchung der Wundränder dieselben mit einzelnen Unebenheiten besetzt, von Blut suffundirt und zugleich mehr oder weniger von der

1) Würt. Zeitschr. I. 1848. S. 132.

Grundfläche abgelöst. Auch sind die Wundwinkel weniger scharf und hat die ganze Wunde eine unregelmässige, bogenförmige oder winklige Gestalt. Die Blutung ist wie bei allen gerissenen und gequetschten Wunden weniger profus als bei den Schnittwunden. Ferner ist bemerkenswerth, dass an keinem anderen Körpertheil Riss- und Quetschwunden so häufig in Lappenform erscheinen als gerade am Schädel, und zwar sind die Lappen mitunter von ganz enormer Grösse, so dass eine ganze Hälfte der Schädelfläche entblöst ist, und der Lappen bis auf die Schultern oder über das Gesicht u. s. w. herabhängt. Der Grund hievon liegt theils in den schiefen Flächen des Schädels, theils in der lockern Anheftung der Schwarte an die Beinhaut. Die mechanischen Bedingungen zu umfangreicherer Ablösung sind einerseits, dass die Schwarte ganz durchtrennt ist und andererseits dass nach der Durchtrennung eine die Haut nach einer gewissen Richtung hin schiebende oder stossende Gewalt wirkt. Es kann diess durch Fallen eines Gegenstandes in schiefer Richtung auf den Kopf und umgekehrt durch Fallen dieses auf einen stumpfen Gegenstand geschehen. Der Lappen enthält daher immer den *Musculus epicranius*, zuweilen selbst noch einen Theil des Pericranium, wenn der ablösende Gegenstand dicht am Knochen hinzustreifen im Falle war. — Lineäre Risswunden können bei guter Schliessung gleich Schnittwunden heilen. Weniger leicht ist das bei durch Quetschung entstandenen oder wenigstens mit Quetschung verbundenen Wunden der Fall. Namentlich ist bei solchen öfters die Beinhaut so beschädigt, dass sie theilweise verbrandet und dann wird die Wunde unter allen Umständen eitern und kann selbst superficielle Nekrose der Schädelknochen weitere Folge sein. Bei den Lappenwunden kommt vorzüglich ihre Grösse, Form und sonstige Beschaffenheit in Betracht. Je grösser der Lappen, desto umfangreicher ist natürlich auch die Verwundung und desto mehr Gelegenheit gegeben, dass entweder ein Theil des Lappens abstirbt, oder einzelne Stellen desselben nicht anwachsen, und eitrige, jauchige Ansammlungen unter demselben sich bilden. Die Form des Lappens hat insofern Einfluss, als das Verhältniss um so günstiger ist, je breiter die Basis des Lappens und umgekehrt. Nächstdem kommt noch in Betracht, ob die Schwarte lediglich abgerissen oder der abgerissene Theil auch noch gequetscht ist und unregelmässige Begrenzungsränder hat. Bei allen diesen Wunden, wenn nicht erste Vereinigung zu erzielen ist, sondern Eiterung und partielle Nekrose eintritt, sind nicht blos consecutive Reizzustände des Gehirns und seiner Häute, sondern auch allgemeinere Wundcomplicationen, namentlich Thrombose, Embolie, Pyämie und Septicämie zu fürchten, wodurch derartige Verletzungen häufig genug tödtlich werden.

Behandlung. Sie muss hier wesentlich nach der Beschaffenheit der Wunde und nach allfälligen Complicationen sich richten. Nach geschehener Reinigung der Wunde, welche namentlich bei Lappenwunden in der sorgfältigsten Weise geschehen muss, so dass an der Innenfläche des Lappens auch nicht der kleinste Fremdkörper mehr vorhanden ist, kommt namentlich in Betracht, ob die Wunde ganz oder wenigstens theilweise zu erster Vereinigung geschlossen oder aber offen gehalten werden soll. Lassen sich die Wundränder ihrer mechanischen Beschaffenheit nach vereinigen, wozu bisweilen eine Ebnung derselben nothwendig sein kann, und sind die tiefer liegenden Gewebe, subaponeurotisches Bindegewebe und Beinhaut, nicht allzusehr destruirt, was sich freilich nicht immer bei frischen Wunden mit Sicherheit beurtheilen lässt, so vereinigt man die Wunde ganz oder theilweise mit Nähten oder klebenden Mitteln. Bei die Kopfschwarte penetrirenden Wunden kann eine genaue Vereinigung nur mit Nähten erzielt werden. Immer erheischen jedoch so geheftete Wunden eine sorgfältige Ueberwachung, einerseits um die Nähte möglichst frühzeitig entfernen zu können, wenn Agglutination eingetreten ist, was bei den Schwartenwunden verhältnissmässig frühzeitig geschieht, andererseits, um die Wunde ganz oder stellenweise wieder öffnen zu können, wenn sich unter der Kopfschwarte eine Ansammlung bilden sollte. Ist es der Wundbeschaffenheit nach sehr zweifelhaft, dass erste Vereinigung eintritt, so ist es passender, hier keine sehr genaue und feste Schliessung der Wunde vorzunehmen, und hiezu Heftpflaster anzuwenden. Eine besondere Aufmerksamkeit erheischen die Lappenwunden, bei welchen unter günstigen Verhältnissen eine vollständige Anwachsung erreicht werden kann. Hiezu müssen die Lappen nach vollständiger Reinigung der Wunde und nach gestillter Blutung (was von der höchsten Wichtigkeit ist) nicht nur an den Rändern genau vereinigt werden, sondern man muss auch die Grundfläche des ganz eben angelegten Lappens leicht angedrückt erhalten, was am zweckmässigsten durch lange Heftpflasterstreifen geschieht, die man von der Basis des Lappens aus über den freien Rand desselben hinzieht. Zuweilen erfolgt die Anwachsung nicht allgemein und bilden sich an einzelnen Stellen Ansammlungen, welche sofort eingeschnitten werden müssen, damit die angesammelte Flüssigkeit nicht eine umfangreichere Lösung des Lappens zur Folge hat. Wunden, die offen gelassen werden müssen, behandelt man nach allgemeinen Regeln.

4. Quetschungen und Blutunterlaufungen.

Entstehung. Quetschungen der Kopfschwarte gehören zu den allergewöhnlichsten Läsionen derselben. Sie werden am häufigsten

durch einen nicht sehr schweren Fall auf den Kopf hervorgebracht, was bei Kindern, die erst gehen gelernt haben, so ausserordentlich häufig vorkommt. Eine ähnliche Wirkung können auch andere Gewaltseinwirkungen von Seiten stumpfer Körper auf den Schädel haben. Die Folgen derselben sind Gefässzerreissungen in den weichen Schädelbedeckungen, so dass ein Blutaustritt stattfindet, welcher die Bildung einer Geschwulst bedingt, die gewöhnlich unter dem Namen Beule bekannt ist. In den Schädelbedeckungen entstehen solche Blutbeulen besonders leicht, weil jene sehr gefässreich sind und eine knöcherne, daher unnachgiebige Unterlage haben.

Erscheinungen und Folgen. Bezüglich des Sitzes sind, wie bereits in der ersten Auflage unseres Lehrbuches nachgewiesen worden ist, drei Arten von Blutbeulen zu unterscheiden, was für die Erscheinungsform und Folgen derselben sehr wesentlich ist. Auch ist diese Unterscheidung seither von Andern adoptirt worden.

1) Der häufigste Sitz des Extravasates ist das subaponeurotische Bindegewebe, so dass die Kopfhaut sammt der Galea die Decke der Blutgeschwulst bildet. Und hiebei ist noch besonders hervorzuheben, dass bei solchen subaponeurotischen Blutextravasaten die Kopfschwarte von vollkommen normaler Beschaffenheit, namentlich gänzlich frei von Blutextravasat sein kann. Diese Geschwülste zeigen sich von sehr verschiedener Grösse und Ausdehnung, haben meist eine rundliche Form, sind weich und fluctuirend, wenn das Blut in einem grösseren Raume gesammelt ist, oder fest, selbst hart anzufühlen, wenn, wie gewöhnlich, mehr eine Infiltration des Gewebes besteht. Hat die quetschende Gewalt hauptsächlich in vertikaler Richtung gewirkt, dann findet man die Beule öfter nur in der Mitte weich und im Umfange fest. Sind kleinere Arterien zerrissen, so zeigt die Geschwulst bisweilen im Anfange eine pulsirende Bewegung. Diese Blutgeschwülste entstehen meist sogleich nach geschehener Quetschung, vergrössern sich aber bisweilen noch einige Zeit nachher, selten erst später, und sind, wenn die Ansammlung nicht eine sehr bedeutende ist, kein gefährlicher Zufall. In der Regel wird das ergossene Blut resorbirt und die Geschwulst verschwindet ohne weitere Folgen. Seltenere Ausgänge sind Abcess- oder Cystenbildung.

2) Noch weniger bedeutend und überhaupt niemals grössere Geschwülste bildend sind die subcutanen Extravasate nach Contusionen. Der Grund hievon liegt in der Straffheit des subcutanen Bindegewebes, welches die Cutis fest mit der unterliegenden Galea verbindet, so dass die Dichtigkeit und Festigkeit des Gewebes der Bildung eines grösseren freien oder interstitiellen Blutextravasates hinderlich ist.

3) Am bedeutendsten, jedoch weniger häufig sind die subperiostealen Extravasate. Sie kommen in diffusser und circumscripter Form vor und entstehen meistens, absehend von Blutextravasaten bei Knochenverletzungen, durch Zerreissung eines Emissarium Santorini. Da die Beinhaut an den Nahtstellen fester angeheftet ist, so findet auch an diesen die Geschwulst öfters eine Begrenzung. Gewöhnlich sind derartige Blutgeschwülste flach und fühlen sich fest an. Sie kommen, wie die subaponeurotischen Beulen, häufiger bei Kindern als bei Erwachsenen vor, wohl hauptsächlich wegen des grösseren Gefässreichthums des jugendlichen Periosts, und der weniger festen Anheftung desselben an die Schädelknochen, so dass selbst eine Abreissung des Periosts durch Ziehen an der Kopfschwarte möglich ist, wie z. B. der von Vogel[1]) mitgetheilte Fall zeigt, wo bei einem Knaben ein höchst bedeutendes subperiostéales Blutextravasat sich bildete, der von einem Anderen bei den Haaren in die Höhe gehoben worden war. Mitunter bildet sich die Blutgeschwulst nicht sogleich nach geschehener Verletzung, sondern erst einige Zeit nachher oder vergrössert sich wenigstens erst später und kann in Ausnahmsfällen eine sehr bedeutende Grösse erreichen, so dass eine ganze Kopfhälfte davon eingenommen ist. Ich sah bei einem zwölfjährigen Knaben, der einen Schlag auf die rechte Kopfseite erhalten hatte, ein solches Blutextravasat im Verlaufe einiger Tage über diese ganze Seite des Kopfes sich ausbreiten. Nach vorn war dasselbe längs der Stirnnaht begrenzt, so dass die Stirne frei blieb, nach hinten reichte es bis zur Hinterhauptsgegend. Nach künstlicher Entleerung des Blutes trat theilweise Exfoliation der Schädeloberfläche ein. Auch hat man nach Eröffnung und Entleerung der Geschwulst bisweilen wiederholte Nachblutungen beobachtet, so dass sich stets von Neuem wieder eine Ansammlung bildete, wie in einem von Hecker[2]) mitgetheilten Fall. Schon aus diesen möglichen Vorkommnissen ergibt sich die grössere Bedeutung dieser subperiostealen Blutbeulen, und ausserdem besteht noch wegen der Ablösung des Periosts die Gefahr der Ausbildung einer Schädelnekrose oder einer Mitleidenschaft der Hirnhäute und des Gehirns, wodurch derartige Fälle öfters tödtlich enden. Indessen sind das Ausnahmsfälle und meistens kann Vertheilung der begrenzten Geschwülste herbeigeführt werden.

Diagnose. Sie ergibt sich aus der vorausgegangenen Gewaltthätigkeit, welcher die Geschwulst in der Regel sogleich folgt, wobei mitunter nur das auffällig sein kann, dass zuweilen geringfügige Ge-

1) Chirurg. Wahrnehmungen. Samml. II. Lüb. 1778. Nr. 3.

2) Erfahr. und Abhandl. im Gebiete der Chirurg. Erlang. 1845. S. 145.

waltseinwirkungen vorhergegangen sind. Zur Bestimmung des Sitzes der Blutansammlung hat man hauptsächlich die angegebenen Erscheinungen zu berücksichtigen, doch ist die bestimmte Unterscheidung von subaponeurotischen und subperiostealen Extravasaten nicht immer möglich, wenn nicht ein Einschnitt gemacht werden kann. Auch kann die Blutbeule möglicherweise mit einer Knochenverletzung complicirt sein, worüber ich auf die Schädelverletzungen verweise. Von der Blutgeschwulst der Neugebornen wird später die Rede sein. Findet man bei Leichen derartige Blutansammlungen, so kann es zweifelhaft sein, ob dieselben durch eine Verletzung oder nur in Folge einer beträchtlichen Blutstauung in den rückführenden Gefässen der Schädelbedeckungen entstanden sind, denn durch solche Stauungen, wie sie bei einzelnen Erstickungsarten vorkommen, entstehen mitunter, namentlich bei Neugebornen, sehr ausgebreitete Blutextravasate sowohl unter dem Pericranium, der häufigste Fall, als auch in dem subaponeurotischen Bindegewebe. Ich habe schon vielfältig die Erfahrung gemacht, dass solche Stauungsextravasate als Folgen einer Schädelverletzung angesprochen worden sind. Aus dem Umstand, dass man an der Kopfschwarte äusserlich keine Verletzungsspuren findet, lässt sich durchaus nicht auf eine spontane Entstehung des Extravasates schliessen, denn auch bei den Quetschgeschwülsten findet man ganz gewöhnlich keine solche traumatischen Zeichen. Die Diagnose ergibt sich hauptsächlich einerseits aus der Gegenwart von suffokatrischen und apoplektischen Erscheinungen, die in solchen Fällen, namentlich was die letzteren betrifft, sehr ausgesprochen sind, andererseits aus der Beschaffenheit der Extravasate selbst. Diese sind in der Regel mehrzählig, zerstreut, von verschiedenem Umfange, fast immer nur flach und stets geronnen. Namentlich bei solchen gewaltsamen Erstickungsarten werden sie häufig gefunden, bei welchen eine Compression der Halsvenen stattgefunden hat.

Behandlung. Das Erste, was man bei allen diesen Blutbeulen zu thun hat, ist so ziemlich dasselbe. Man muss die Vergrösserung der Beule zu verhindern, d. h. die Blutung zu stillen suchen, was am zweckmässigsten durch Anwendung von Kälte und Druck geschieht. Bei den subcutanen und auch bei subaponeurotischen Beulen ist selten etwas Anderes nothwendig. Auch sind leichte Compressionen und bei einiger Reizung der Geschwulst Kälte diejenigen Mittel, welche zur Zertheilung fortgesetzt werden. Nur bei grösseren fluctuirenden Geschwülsten des subaponeurotischen Bindegewebes und namentlich der Beinhaut kann es nothwendig werden, die Geschwulst zu öffnen und das flüssige Blut zu entleeren, worauf Kälte und Compression fortgesetzt werden. Sollte sich der Tumor entzünden und zu einem Abscesse

umgestalten, so müsste jener nicht blos beschränkt geöffnet, sondern gespalten werden. Bei stets wiederkehrenden Blutungen subperiostealer Ansammlungen ist es das wichtigste die Quelle der Blutung, das verletzte Gefäss aufzufinden und dieses zu unterbinden, oder, da dieses bei einem Emissarium unmöglich sein kann, sicher zu tamponiren. Hiezu muss die Geschwulst namentlich an derjenigen Stelle, wo die mechanische Gewalt eingewirkt hat und die Geschwulst zuerst erschienen ist, eingeschnitten und dann die blutende Stelle sorgfältig aufgesucht werden.

5. Schusswunden.

Erscheinungen und Folgen. Die Schussverletzungen der Schädelbedeckungen bieten mancherlei Verschiedenheiten dar, nach der Beschaffenheit der Projectile, nach der Richtung ihres Auftreffens und nach den betroffenen Kopfstellen. Im allgemeinen sind Quetschungen und Commotionen, rinnen- und canalförmige Wunden, Aufreissungen mit mehr oder weniger Ablösung der Kopfschwarte und Wunden mit Substanzverlust zu unterscheiden.

1) Die Contusionen haben die grösste Aehnlichkeit mit den bereits beschriebenen Blutbeulen. Sie können durch kleinere und grössere Projectile hervorgebracht werden und sind meistens von mehr oder weniger bedeutenden Commotionserscheinungen begleitet. Das Blut findet sich zwischen den bereits angegebenen Gewebsschichten gesammelt, wornach denn auch die Beschaffenheit der Geschwulst entsprechende Verschiedenheiten bietet. Die Ausgänge sind gleichfalls ähnlich denjenigen der gewöhnlichen Beulen. Meistens zertheilt sich die Geschwulst bei zweckmässiger Behandlung, in anderen Fällen tritt Verjauchung und Abscessbildung ein. Mitunter sind auch die Bedeckungen durch die Quetschung dermassen beschädigt worden, dass sie brandig zerfallen, und betrifft dieser Zerfall auch das Pericranium, so kann Nekrose der Schädelknochen die Folge sein.

2) Die Schussrinnen kommen wegen der Dünnheit der Schädelbedeckungen häufig vor. Ihre Länge ist nach der betroffenen Kopfstelle und nach dem Auffallswinkel des Projectils sehr verschieden. Auch hängt ihre weitere Beschaffenheit wesentlich davon ab, ob die Kopfschwarte durch das Projectil nur abgerissen oder vollständig durchtrennt worden ist, denn im letztern Falle hat die Rinne grössere Breite als im erstern. Ist dabei das Pericranium nicht mitaufgerissen oder sehr gequetscht worden, so heilen diese Wunden wie offene mit Eiterung und Granulation häufig ohne weitere Zufälle und gehören daher im Allgemeinen zu den leichteren Schussverletzungen.

3) Canalförmige Schusswunden werden nur durch Projectile kleineren Kalibers hervorgebracht und sind wegen der geringen Mächtigkeit der Kopfschwarte und wegen der Wölbung des Schädels meistens nur kurz. Ich habe schon früher [1]) als Beispiel einen von mir behandelten Fall mitgetheilt, wo durch sogenannte Rehpfosten auf der Höhe des rechten Scheitelbeines eine Canalwunde mit Ein- und Austrittsöffnung gebildet wurde und der Schusscanal ungefähr 2″ lang neben der Pfeilnaht verlief. Indessen kommen ausnahmsweise auch längere selbst lange Schusscanäle vor, wobei das Projectil eine Strecke weit der Krümmung des Schädels folgt. Bei Schrotschüssen kann der Canal so eng sein, dass er gar nicht aufzufinden ist. Ich habe kürzlich einem Knaben, der durch einen andern einen Schrotschuss aus einer Pistole gegen den Kopf erhalten hatte, ein in der Kopfschwarte stecken gebliebenes Schrot ganz kurze Zeit nach geschehener Verletzung ausgeschnitten, konnte aber die Eintrittsöffnung nicht mehr auffinden. Häufig bleiben solche kleine Projectile in oder unter der Schwarte stecken, so dass der Schusskanal blind ist. Bei grösseren Projectilen kommt das gewöhnlich nur an solchen Stellen vor, wo die Schädelbedeckungen dicker sind, wie an der Schläfen- und untern Hinterhauptgegend. Man hat auch den seltenen Fall beobachtet, dass eine Kugel die Kopfschwarte durchdrang, auf dem Schädel ganz platt gedrückt wurde und hier längere Zeit verblieb, bis sie ausgeschnitten worden ist [2]) u. s. w.

4) Wunden mit Aufreissung und Ablösung der Kopfschwarte, so dass diese mehr oder weniger gelappt erscheint, werden am häufigsten durch scharfrandige Stücke von Hohlgeschossen hervorgebracht und mitunter sind die Trennungsränder so scharf, dass die Wunde durch eine Hiebwaffe hervorgebracht worden zu sein scheint, indessen sind bei genauerer Untersuchung jene doch etwas uneben und nicht selten dermassen gequetscht, dass ein Theil derselben gangränescirt, was auch mitunter den ganzen Lappen betrifft, besonders wenn er schmälere Basis hat.

5) Diesen Wunden schliessen sich die Riss- und Quetschwunden mit Substanzverlust an, welche gleichfalls am häufigsten durch Bombensplitter hervorgebracht werden und bezüglich der secundären Folgen den gefährlichsten Schussverletzungen der Schädelbedeckungen sich anreihen.

Diese Schussverletzungen repräsentiren somit die verschiedensten

---

1) Lehrbuch der Chirurgie. 2. Aufl. S. 87.

2) Guthrie, On injuries of the head etc. Deutsch, Leipzig 1844. S. 175.

traumatischen Zustände und dasselbe gilt auch bezüglich der zu erwartenden Folgen. Anfänglich können solche Wunden durch Hirncommotion, Blutung und Fremdkörper complicirt sein, später können diffuse Entzündungen der verschiedenen Gewebsschichten, eitrige jauchige Infiltrationen derselben, zumal des subaponeurotischen Bindegewebes, Brand der Schädelbedeckungen und der Schädelknochen sich beigesellen, deren weitere Folgen dann zu tödtlichen Affectionen des Gehirns und seiner Häute oder zu andern nicht minder gefährlichen allgemeineren Wundcomplicationen (Pyämie, Septikämie u. s. w.) führen.

Diagnose. Die offenen Schussverletzungen bieten in diagnostischer Hinsicht meistens keine Schwierigkeiten dar. Anders verhält es sich bei den ganz oder theilweise subcutanen Verletzungen, wohin die Quetschungen und Schusscanäle, zumal die sogenannten blinden gehören. Bei den Contusionen kann die Bestimmung des Sitzes des Blutextravasates sowie des Grades der Gewebsbeschädigung zweifelhaft sein, wozu bisweilen auch noch Zweifel über das Bestehen einer gleichzeitigen Schädelverletzung sich gesellen, und wird man hierüber manchmal erst später durch den Wundverlauf aufgeklärt. Bei den canalförmigen Schusswunden kann die Auffindung der Quelle einer stärkeren Blutung oder eines Fremdkörpers Schwierigkeiten bieten. Bezüglich der Blutung muss vorzüglich der Verlauf und die Richtung des Schusskanales aufklären, indem sich darnach anatomisch die Arterien bestimmen lassen, welche verletzt sein können. Die Fremdkörper, wenn sie am obern Umfange des Schädels sich befinden, sind meist leicht durchzufühlen, wenn sie nicht zu klein oder platt gedrückt sind. Schwieriger und selbst ganz unmöglich kann das sein bei Projectilen, die unter die Temporalfascie oder hinter den Jochbogen oder gegen die Nackengegend hingelangt sind. Hier sind bisweilen diagnostische Einschnitte nothwendig oder man muss die eliminirende Eiterung abwarten.

Behandlung. Bei der grossen Verschiedenheit dieser Schussverletzungen können sehr verschiedene therapeutische Maassnahmen nothwendig werden. Rücksichtlich der Contusionen und Beulen verweisen wir auf das bei diesen Gesagte. Die gerinnten Wunden erheischen im Allgemeinen die Behandlung der gerissenen und gequetschten Wunden. Klafft die Rinne sehr, so ist eine Zusammenziehung derselben durch Klebemittel häufig vortheilhaft durch Verkleinerung des Wundgebietes. Bei den canalförmigen Wunden sind es besonders allfällig vorhandene Fremdkörper und Blutungen, welche zunächst Berücksichtigung verdienen. Ist der Fremdkörper äusserlich fühlbar, so wird er am zweckmässigsten durch einen Einschnitt entfernt. Kann er

nicht aufgefunden werden, was an den bezeichneten Schädelgegenden und bei kleineren Projectilen oder bei stattgehabter Zertrümmerung derselben leicht möglich ist, so hat man meist diffuse Entzündungen zu fürchten und muss daher besonders streng antiphlogistisch verfahren durch fortgesetzte Anwendung von Eiskälte bei abgeschorenem Kopfe, wobei man auf die Ausgangspunkte der Entzündung und eitrigen Infiltration achtet um dadurch den Sitz der zurückgebliebenen Fremdkörper möglichst frühzeitig zu entdecken. Blutungen sucht man durch Druck und Kälte zu stillen. Sollte das nicht ausreichen, was namentlich bei Verletzungen der tiefen Temporal- und Occipitalarterien am untersten Theil des Hinterkopfes vorkommen kann, so müssten Incisionen zu Hilfe genommen werden zur directen Unterbindung, oder man nimmt zur percutanen Umstechung und Acupressur seine Zuflucht. Dass von Fremdkörpern freie Schusscanäle durch erste Vereinigung heilen können, ist zwar nicht unmöglich, und habe ich eine von mir gemachte hieher gehörige Beobachtung mitgetheilt [1]), aber es kommt höchst selten vor, gleichwohl ist es gerathen, um wenigstens theilweise Verwachsung zu erzielen, den Canal leicht zu comprimiren und Kälte anzuwenden, nur muss man bei allfällig eintretender Eitersammlung den Canal sofort entweder ganz, wenn er nur kurz ist, oder stellenweise bei grösserer Ausdehnung desselben spalten. Auch Lappenwunden sind so gut als möglich zu heften. Bei nicht zu deckenden Substanzverlusten tritt die Behandlung offener Wunden ein, unter allen Umständen aber ist auch bei diesen die prophylaktische Anwendung der Kälte um diffusen Entzündungen und Verjauchungen vorzubeugen, nicht zu verabsäumen.

Capitel III.

Brand der Schädelbedeckungen.

Absterbung der Schädeldecken bildet nur selten einen für sich bestehenden Krankheitszustand, meistens tritt derselbe im Gefolge von Verletzungszuständen oder von diffusen Vereiterungen und Verjauchungen ein. Uebrigens kann die Gangräne bald nur einzelne Schichten der Bedeckungen als die Kopfhaut, das subaponeurotische Bindegewebe und das Pericranium betreffen, bald gangränesciren mehrere Schichten zugleich.

---

1) Allgemeine Chirurgie. 2. Aufl. S. 652.

1. Brand der Kopfschwarte.

Entstehung. Nur oberflächliche und begrenzte Brandstellen kommen zuweilen nach Anwendung von Eisblasen namentlich an der Stirne vor, wenn längere Zeit Eisstücke auf einer und derselben Stelle liegen bleiben. Man muss daher stets, wenigstens an dem nicht behaarten Theil des Schädels, die Vorsicht gebrauchen, dünne Eisblasen nicht unmittelbar auf die Haut zu legen, sondern auf eine untergelegte Compresse. — Auch nach starker Compression des Kopfes können an der Kopfschwarte Brandstellen sich bilden, wie ich das nach der Einwicklung des Kopfes durch Heftpflasterstreifen bei Wasserkopf gesehen habe, indem sich der excentrische Druck durch die sich vermehrende Wassermasse gesteigert hat. Einen Fall von Gangränescenz bei einem Neugebornen in Folge von Druck bei der Geburt hat Sehöller [1]) mitgetheilt. — Am häufigsten beobachtet man ein partielles Absterben der Kopfschwarte bei Lappenwunden derselben und tritt dieses um so eher ein, je grösser der Lappen ist, je weniger Weichtheile auf dem Schädel zurückgeblieben sind, je mehr der Lappen bei der Ablösung gleichzeitig gequetscht worden ist, je weniger grosse Gefässzweige derselbe enthält, und je schmäler die Basis des Lappens ist. Bald gehen nur Theile des Lappens und dann meistens periphere, seltener centrale zu Grunde, bald stirbt aber auch der Lappen grösstentheils ab. Die brandige Zerstörung beginnt entweder sogleich nach geschehener Verletzung, wenn in Folge dieser das Gewebe sehr beeinträchtigt worden ist, oder tritt erst im späteren Verlaufe ein, indem einzelne Theile anwachsen, andere durch Dazwischenkunft von Eiterung daran verhindert werden. — Diesem Verletzungsbrand schliesst sich auch noch derjenige an, welcher durch Quetschung der Kopfschwarte hervorgebracht wird, wie diess am häufigsten nach sogenannten Prellschüssen des Schädels beobachtet wird.

Folgen. Geht nur die Kopfschwarte verloren und bleibt der Schädel noch bedeckt von Beinhaut und von mehr oder weniger subaponeurotischem Bindegewebe, so ist bei nicht gar zu grosser Ausbreitung des Substanzverlustes die Gefahr nicht gross, und gibt es eben nur eine narbige unbehaarte Kopfstelle mit dünner nicht mehr verschiebbarer Schädelbedeckung. Am bedenklichsten ist die Periode der Schmelzung und Verjauchung, indem während dieser am leichtesten die gefährlichen Wundcomplicationen und Affectionen der Schädeleingeweide auftreten.

---

1) Schmidts Jahrb. Suppl. 1842. S. 233.

Behandlung. Wie in einzelnen Fällen eine prophylaktische Behandlung ausgeführt werden kann, ist schon angegeben worden. Hat der Brand einmal begonnen, so ist bei fortschreitendem Brande zunächst dessen Ausbreitung möglichst zu verhindern, was nach den Veranlassungen auf verschiedene Weise geschehen muss, wie die allgemeine Chirurgie lehrt. Zugleich hat man dafür zu sorgen, dass das Abgestorbene sobald als möglich entfernt und überhaupt jeder jauchigen Ansammlung vorgebeugt wird, worüber ebenfalls allgemeine Regeln gelten.

2. Brand des subaponeurotischen Bindegewebes.

Entstehung. Dieses Bindegewebe nekrotisirt am häufigsten in Folge diffuser Entzündung und plastischer Infiltration, welche allen irgend erheblichen Verletzungen der Schädelbedeckungen sich beigesellen können, wie bereits angeführt worden ist. Die Bedeutung dieses Vorfalles hängt wesentlich von der Ausbreitung des Verjauchungsprozesses und davon ab, ob das Pericranium mitleidet und auch theilweise verloren geht.

Behandlung. Eine zweckmässige Wundbehandlung nach den angegebenen Regeln ist die beste Prophylaxis gegen derartige Folgen und bei dieser Gelegenheit wollen wir noch einmal hervorheben, dass ausser der Entfernung allfälliger reizender Fremdkörper energische Anwendung der Kälte auf den Kopf, sowie möglichst frühzeitige und ergiebige Spaltung der Kopfschwarte und zwar namentlich der Galea, um alle Spannung und jede Ansammlung nekrotischer Producte zu beseitigen, zu den wichtigsten Hülfsmitteln gehören.

3. Brand des Pericranium.

Entstehung. Gangränescenz des Pericranium wird veranlasst bald direct durch mechanische Verletzung, namentlich Quetschung, Zerreissung und Ablösung, bald indirect durch Entzündung und plastische Infiltration, welche entweder ursprünglich in der Beinhaut aufgetreten sind, oder als Folge der Diffusion einer Entzündung und Verjauchung des subaponeurotischen Bindegewebes sich eingestellt haben.

Erscheinungen und Folgen. Nach dieser verschiedenen Entstehungsweise ist auch das Krankheitsbild einigermassen verschieden, und bildet diese Verbrandung der Beinhaut bald nur ein untergeordnetes Leiden bei Schädelverletzungen, wo sie in Verbindung mit Nekrotisirung von Schädelparthien einfach verjaucht, bald geht der Absterbung eine

circumscripte Entzündungsgeschwulst vorher, die im weiteren Verlaufe abscedirt, bald endlich tritt die pericranielle Nekrose als Theilerscheinung einer ausgebreiteten Vereiterung oder Verjauchung des subaponeurotischen Bindegewebes auf. Immer ist dieser Vorgang ein bedeutender, da nicht blos in der Regel Nekrose der Schädelknochen folgt, wenn auch öfters nur superficielle, sondern wegen Communication der periostealen Venen mit den Blutleitern der harten Hirnhaut auch thrombotische Zustände sich leicht bis dorthin fortpflanzen und consecutive intracranielle Störungen der bedeutendsten Art, oder allgemeine Wundcomplicationen herbeiführen.

Behandlung. Die therapeutischen Maassnahmen beschränken sich im Wesentlichen darauf, dass man einerseits bei operativer Behandlung von Schädelverletzungen die Beinhaut möglichst schont, andererseits bei entzündlichen Affectionen der Beinhaut diese möglichst zu beschränken sucht und bei subperiostealen Ansammlungen eine dadurch bedingte fortschreitende Ablösung und Infiltration der Haut durch frühzeitige Spaltung derselben zu beschränken sucht.

Capitel IV.

Geschwüre und Fisteln der Schädelbedeckungen.

1. Geschwüre der Schädelbedeckungen.

Diese sind theils Folge von Hautkrankheiten und gehören insoweit dem Gebiete dieser somit grösstentheils der Medicin an, theils hängen sie von einem cariösen oder nekrotischen Leiden der Schädelknochen ab, und fallen dann mit diesem zusammen nur einen untergeordneten Krankheitszustand bildend, theils endlich sind sie aus Wunden oder Abscessen hervorgegangen und werden ganz nach den für die Fleischgeschwüre im Allgemeinen gültigen Regeln behandelt, worauf wir daher verweisen.

2. Fisteln der Schädelbedeckungen.

Sie sind immer nur Eiterfisteln und verlaufen entweder blos innerhalb der Schädelbedeckungen, oder führen bis zu den Schädelknochen, auch in diese hinein, oder sie communiciren mit der Schädelhöhle. Die auf die Bedeckungen beschränkten Fisteln, welche uns hier allein interessiren, sind bald die Folge von selbst aufgebrochenen subfascialen oder subperiostealen Abscessen und Cystengeschwülsten; bald führen sie auf von aussen eingedrungene und stecken gebliebene Fremdkörper,

die grösstentheils in Projectilen aus Schusswaffen bestehen; bald endlich liegt dem fistulösen Zustande ein cariöses oder nekrotisches Leiden der Schädelknochen zu Grunde, der häufigste Fall. Beim Untersuchen derartiger Fisteln mit Sonden muss man stets vorsichtig sein, da möglicherweise Oeffnungen in den Knochen sind, durch welche die Sonde in den Schädelraum und in dessen Eingeweide dringen könnte. — Die Behandlung ist nach dem den fistulösen Zustand bedingenden Leiden einzurichten. Fistulöse Abscesse werden gespalten. Stecken gebliebene Fremdkörper entfernt man durch geeignete Incisionen, welche je nach dem Sitze derselben mehr oder weniger tief dringen müssen, zumal an der Schläfengegend, wenn der Fremdkörper zwischen die Blätter der Fascia temporalis, oder gar bis in die Schläfengrube gedrungen ist. Die mit einer cariösen oder nekrotischen Affection zusammenhängenden Fisteln sind zu spalten, und so in eine Schlitzwunde zu verwandeln, welche dann so lange und zumal an der Stelle hinreichend offen erhalten wird, wo der Eiter am leichtesten und vollständigsten ausfliessen kann.

Capitel V.

Hypertrophie der Schädelbedeckungen.

Bis jetzt sind nur wenige Beobachtungen gemacht worden, welche auf einen hypertrophischen Zustand der Kopfhaut bezogen werden könnten. Indessen reichen diese wenigen Fälle jedenfalls hin, das Vorkommen derartiger Zustände zu constatiren. Eine eigentliche Elephantiasis capitis scheint der Fall von Auvert [1]) gewesen zu sein, wo sich bei einem 20jährigen Mädchen in Folge wiederholter erysipelatöser Entzündungen der Kopfhaut nach und nach eine solche Verdickung und Wucherung derselben gebildet hatte, dass von der Mitte der Pfeilnaht bis zum obern Theil des Nackens eine in grosse Falten gelegte hypertrophische Kopfhaut herabhieng. In zwei von Robert [2]) und Thirion [3]) mitgetheilten Fällen hatten sich bei jungen Mädchen quer laufende hypertrophische Wülste der Kopfhaut gebildet, die sich namentlich dadurch bemerkbar machten, das sie beim Kämmen der Haare hinderlich waren. Robert exstirpirte den hypertrophischen Hautwulst, er war 19 Centim. lang, 8—9 C. breit und 15—18 C. dick. Blutung und reaktive Zufälle waren nicht gering, indessen erfolgte

1) Clinica et iconographia med. chirurgica. Par. 1848. Tab. VII.
2) Journ. de chir. I. Par. 1843. p. 125.
3) Revue médico-chir. XI. 1852. p. 100.

gänzliche Heilung. Thirion konnte den hypertrophischen Zustand durch Abrasiren der Haare, Einreibung einer Jodsalbe und Compression durch einen Kleisterverband beseitigen. In einem von Verneuil[1]) beschriebenen Fall bestanden mehr beschränkte geschwulstförmige Hypertrophien, welche vielleicht syphilitischen Ursprungs waren. Man exstirpirte sie u. s. w.

Capitel VI.

Geschwülste der Schädelbedeckungen.

In den Schädelbedeckungen kommen verschiedene Geschwulstarten mehr oder weniger häufig vor, als Cysten-, Fett-, Faser-, Knorpelgeschwülste u. s. w., welche bald ausserhalb, bald innerhalb, d. h. unter der *Galea aponeurotica* Sitz haben, und im letztern Falle auch mit der Beinhaut oder selbst mit den Hüllen der Schädeleingeweide zusammenhängen können. Da die Schädelbedeckungen nur geringe Mächtigkeit und knöcherne Unterlage haben, welche nach dieser Richtung hin eine Ausdehnung der Geschwulst verhindert, so ist es eine Eigenthümlichkeit aller sich nicht flächenhaft ausbreitender Geschwülste dieser Bedeckungen, dass sie mit dem grössten Theil ihrer Massé vorragen, und eine gewöhnlich abgeplattete Basis haben. Die häufigsten Geschwulstarten sind:

1. Cystengeschwülste.

a) Hautfolliculareysten oder Atherome werden in der Kopfschwarte sehr oft angetroffen von der Grösse einer Haselnuss, Wallnuss bis zu der eines Apfels, selten darüber, einzeln oder auch in Mehrzahl. Man sieht zuweilen Köpfe, welche eine ganze Mustersammlung solcher Geschwülste in verschiedenen Stadien ihres Wachsthums zeigen. Die Haut über ihnen ist unverändert, nur bei grösseren Geschwülsten sehr sparsam mit Haaren bedeckt wegen der Ausdehnung der Haut, welche dieselbe durch die Ansammlung in dem Hautfollikel erlitten hat. Sie haben am Kopfe keine weiteren nachtheiligen Folgen, als dass sie entstellen und das Tragen der Kopfbedeckung behindern. Die Exstirpation geschieht am besten in der von mir schon früher angegebenen Weise durch Spaltung der angespannten Haut und der vordern Balgwand, Entleerung der Geschwulst, Hervorziehen des Balges und Exci-

1) Gaz. hebd. III. 1856. 35.

sion desselben. In einzelnen Fällen bei grösseren Geschwülsten verfahren wir auch so, dass zuerst nur die Haut gespalten und so weit als möglich vom Balge abpräparirt und dann erst dieser gespalten wird. Der Vortheil hiebei ist der, dass man den Balg besser fassen kann. Immer ist es der Vorsicht angemessen, dass der Operirte in der esten Zeit sich keinen schädlichen Einwirkungen aussetzt, indem man zuweilen nach solchen Exstirpationen diffuse Entzündungen der Kopfhaut und des subaponeurotischen Bindegewebes, ja selbst Uebergreifen der Entzündung auf die Meningen beobachtet hat.

b) Fälle von sogenannten Dermoideysten haben Bärensprung [1]), Lebert [2]) u. A. mitgetheilt. Beide Geschwülste sassen an der Stirne und in Leberts Fall hieng die Cyste fest mit dem Periost zusammen. Die Exstirpation geschah mit Erfolg.

c) Andere Cysten haben unstreitig den Charakter von Abschnürungseysten und sind abgeschnürte Meningocelen. Dahin gehört z. B. eine von Lüthy [3]) gemachte Beobachtung. Diese Cysten enthalten gewöhnlich eine helle klare Flüssigkeit und sind entweder angeboren oder wenigstens schon in frühester Jugend entstanden. Sie liegen tief und hängen an einer Stelle mit den Knochen zusammen. Ihre operative Behandlung erfordert immerhin einige Vorsicht wegen ihrer gewöhnlich nicht ganz aufgehobenen Beziehungen zu den Schädeleingeweiden. Noch andere Cysten haben sich aus Blutextravasaten entwickelt, die am Schädel so häufig vorkommen oder sind Abschnürungscysten von Venenerweiterungen herrührend. Die Extravasationscysten können einen subaponeurotischen und subperiostealen Sitz haben. Zu den letzteren gehören z. B. diejenigen, welche sich aus Kephalämatomen entwickelt haben. Die Extirpation ist die zweckmässigste Entfernungsweise. Ich habe einem 38jährigen Schulmeister eine derartige Extravasationseyste, welche vor 12 Jahren nach einer Kopfverletzung aus einer damals entstandenen Beule an der Haargrenze der Stirne rechts von der Mittellinie sich entwickelt und seither die Grösse eines Apfels erlangt hatte, exstirpirt und zwar so, dass ich den Balg vollständig erhielt. Derselbe hatte fibröse Beschaffenheit und der Inhalt bestand aus einer ziemlich dünnen purulenten Flüssigkeit. Die Geschwulst sass unter der Kopfschwarte im subaponeurotischen Bindegewebe. Die Wunde heilte durch erste Vereinigung.

---

1) Beiträge zur Anatomie und Pathologie der menschlichen Haut. Leipzig 1848. S. 103.

2) Abhandlungen aus dem Gebiete der praktischen Chirurgie. Berlin 1848. S. 106.

3) Schweizer. Monatsschr. 1856. März.

2. Fettgeschwülste.

Sowohl einfache als zusammengesetzte, häufiger aber erstere sind in den Schädelbedeckungen gar nicht selten. Ihr Sitz ist in der Regel das lockere Bindegewebe unter der Galea und zwar meistens an der Hinterhauptsgegend, dann auch an der Stirngegend, seltener an andern Schädelgegenden. Welche Grösse derartige Geschwülste bisweilen erreichen können, beweist der von Seerig[1]) mitgetheilte Fall, wo einem $2^1/_2$jährigen Knaben eine den ganzen Hinterkopf einnehmende, an einzelnen Stellen Fluctuation vortäuschende Fettgeschwulst exstirpirt wurde, die 5 Pfund wog und eine Circumferenz von 17" hatte. Aus eigener Erfahrung kann ich die Exstirpation eines plattrundlichen etwa faustgrossen Lipoms an der untern Hinterhauptsgegend linkerseits bei einer 42jährigen Frau berichten.

3. Fasergeschwülste.

Sie scheinen zu den selteneren Geschwulstformen der Schädelbedeckungen zu gehören. In einzelnen Fällen wurden sie in grösserer Zahl beobachet[2]).

4. Carcinome.

Von primären Krebsbildungen scheint namentlich das Cancroid an den Schädelbedeckungen öfters vorzukommen. Am häufigsten wird dasselbe an der Schläfen- und Stirngegend beobachtet. Ich exstirpirte eine solche Bildung einer 59jährigen Jungfer S. Die Geschwulst sass an der rechten Schläfenseite grösstentheils oberhalb des Jochbogens. Nach hinten reichte sie fast bis zum Ohr, nach vorn bis in die Nähe des äussern Augenwinkels. Die Oberfläche des Gewächses war zerklüftet und überragte blumkohlartig die Basis, welche mehr als ein Fünffrankenstück im Umfang betrug. Die Oberfläche blutete sehr leicht, in Folge dessen dieselbe ein schwärzliches mit Blutkrusten bedecktes Aussehen hatte. Die Blutung war aus vielen kleinen Arterien ziemlich bedeutend. Die Geschwulst reichte nur bis zur Temporalfascie. Die Wunde heilte gut. Nach einigen Monaten zeigten sich am Unterkieferwinkel einige angeschwollene Drüsen.

5. Angiome.

Diese kommen an den Schädelbedeckungen in den mannigfaltigsten Formen vor als einfache Angiotelektasien namentlich an der

1) Rust's Magazin Bd. 47. 1836. S. 511.

2) Lebert, Gaz. méd. de Par. 1849. p. 111.

Stirne und als cavernöse erectile Geschwülste, welche zuweilen mit Gefässen der Schädelknochen in Verbindung stehen und sehr häufig mit eirsoider Gefässerweiterung verbunden sind. Diesen reihen sich dann noch andere Geschwulstformen z. B. Myxome mit angiotelektatischer Bildung an.

a) Arterielle cirsoide Angiome.

Bei diesen befinden sich bald nur einzelne Arterien im Zustande der abnormen Erweiterung, bald sind es deren mehrere z. B. die *Art. temporalis*, *auricularis* und *occipitalis* zusammen. Diese Geschwülste sind besonders durch ihre Pulsationen lästig und erreichen mitunter eine sehr bedeutende Grösse. Am häufigsten wurde bis jetzt das Aneurysma racemosum an den Seiten des Schädels bald an der *Art. temporalis*, bald an der *Art. auricularis*, bald auch an beiden zugleich mit mehr oder weniger Verbreitung gegen die übrigen Schädelgegenden hin beobachtet. Es gehören dahin Fälle von Pelletan [1]), Maclachlan [2]), Wardrop [3]), Gibson [4]), Syme [5]), Dupuytren [6]) u. A. Aber auch an der Stirne, am Hinterhaupt und auf dem Scheitel sind derartige Geschwülste gesehen worden [7]). Eine Erweiterung sämmtlicher Arterien der Schädelbedeckungen hat Noter [8]) beobachtet. Die Heilung solcher Geschwülste hat wegen der überaus zahlreichen Anastomosen der genannten Arterien ihre grossen Schwierigkeiten, wie die Erfahrung hinreichend bewiesen hat. Druck und Kälte können im günstigen Falle nur das Wachsthum solcher Geschwülste beschränken. Ganz vereinzelt ist der Fall von Nélaton [9]), welchem die Heilung einer eirsoiden Geschwulst an der Stirne nach sechsmaliger Anwendung der Electropunctur gelang. Die Exstirpation ohne vorgängige Unterbindung der Hauptgefässe ist wegen der zu befürchtenden profusen Blutung

---

1) Clin. chir. II. p. 59. Unvollständige Unterbindung der *Temporalis* und *Occipitalis*. Tod wahrscheinlich durch *Pyaemie*.

2) Glasgow med. Journ. Nr. 3. Unterbindung der *Art. tempor.*, hernach der *Carotis comm.* Tod.

3) Med. chir. Review. VIII. p. 469. Ebenso.

4) Bei Crisp, die Krankh. und Verletz. der Blutgefässe. Berlin 1848. S. 295. Nr. 24. Incisionen in die Geschwulst. Unterbindung der Arterien. Heilung.

5) The Lancet. I. 1829. p. 598. Unterb. der *Auricularis post.* Excision der Geschwulst, Heilung.

6) Leçons oral. Deutsch von Flies. III. S. 30. Unterbindung der *Temporalis*, *Auricularis post.*, *Occipit.*, hernach der *Carotis c.* ohne Erfolg.

7) Einschlägige Fälle s. in der 2. Aufl. dieses Lehrb. II. S. 137.

8) Bull. de la soc. de Gand. 1836. p. 192.

9) Bull. génér. de thérap. T. 42. Livr. 8.

nicht rathsam. Zu den grössten Operationen dieser Art gehört die von Mussey [1]), welcher einem 20jährigen Menschen wegen einer auf dem Scheitel sitzenden Geschwulst von 5" Umfang, gegen welche etwa 20 erweiterte Arterien von allen Seiten zuliefen, zuerst die linke Carotis communis, dann 12 Tage später die rechte, jedoch ohne dauernden Erfolg unterband. Nun machte er um die Geschwulst einen Kreisschnitt in kleinen Absätzen, jedesmal die blutenden Gefässe unterbindend und entfernte so die Geschwulst vollständig, nachdem er mehr als 40 Ligaturen angelegt hatte und über 2 Pfund Blut verloren gegangen waren. Die Unterbindung einzelner zuführender Gefässe ist in der Regel ohne Erfolg. Ebenso auch die einseitige Unterbindung der Carotis communis, während die doppelseitige mit grosser Lebensgefahr für den Kranken verbunden ist, dagegen dürfte die doppelseitige Unterbindung der Carotis facialis, welche freilich schwierig auszuführen ist, wohl versucht werden.

b) Venöse cirsoide Angiome.

Sie scheinen seltener zu sein. Bei den zur Section gekommenen Fällen fand man stets erweiterte Knochenvenen und Communicationen mit den Sinus der harten Hirnhaut. Sie waren theils angeboren, theils nach der Geburt ohne nachweisbare Veranlassungen entstanden. Nach Pelletan [2]) trug ein 15jähriger Mensch auf der Stirne seit der Geburt eine Geschwulst von der Grösse eines Taubeneies. Moreau spaltete die Geschwulst, die Blutung stand erst nach wiederholter Anwendung von Spiessglanzbutter. Heftiges Fieber mit Betäubung, Kopfschmerzen, halbseitiger Lähmung, Tod am 4ten Tage. Section: Im Stirnbein 3 Löcher, durch welche ausgedehnte Venen giengen, die mit dem Sinus longitudinalis sup. communicirten, die harte Hirnhaut im Umfange der Löcher entzündet und mit Eiter bedeckt. Eine mit dem Sinus transversus communicirende Geschwulst eines 14jährigen Mädchens an der linken Kopfseite über dem Proc. mastoideus bis zum Scheitelbeinhöker gelegen und an einigen Stellen bläulich beschreibt Melchiori [3]). Das untere Drittheil zeigte eine dem Herzschlage synchronische Pulsation. Bei der Section fand man ein Netz leerer Venen von der Weite eines Fadens bis zu der eines Taubenkieles, die vielfach untereinander communicirten und in einen Gänsekiel dicken Stamm übergiengen, der am untern hintern Winkel des Scheitelbeins durch den Knochen gieng und in den Sinus transversus mündete. Alle Blutleiter

1) American Journ. 1830. Nr. X. p. 316.
2) Clin. chirur. II. Par. 1810. 16.
3) Oesterr. med. Wochenschr. 1843. Nr. 33. 909.

mit Coagulum gefüllt, welche im Innern zahlreiche Abscesse enthielten. Bruns[1]) hat einen *Varix cirsoideus* der Schläfen-, Stirn- und Scheitelvenen abgebildet, der ohne nachweisbare Ursache entstanden bei einem 50jährigen Bauer sich fand. Die Geschwülste stellen theils unregelmässige höckerige Massen dar, theils lassen sie die geschlängelt verlaufenden ausgedehnten Venen durch die Haut erkennen u. s. w.

Capitel VII.

Aneurysmen der Schädelhautarterien und Unterbindung derselben.

Es sind schon an allen grösseren Arterien der Schädelbedeckungen als an der *Art. temporalis, occipitalis, auricularis posterior, frontalis* und *supraorbitalis*, Aneurysmen beobachtet worden, indessen gehören dieselben doch zu den selteneren Vorkommnissen. Fast immer haben diese Aneurysmen einen traumatischen Ursprung. Wegen ihrer oberflächlichen Lage sind sie leicht zu erkennen, und die knöcherne Unterlage gestattet öfters die erfolgreiche Anwendung der Compression, während auf der andern Seite die zahlreichen Anastomosen dieser Arterien im Falle der Nothwendigkeit einer Unterbindung diese in mehrfacher Weise erheischen. Bezüglich der Literatur verweise ich auf die 2. Auflage dieses Lehrbuchs, Bd. II. S. 135.

1. Aneurysmen der Art. temporalis superficialis.

Sie sind die häufigsten, zeigen sich bald am Stamme selbst, bald an dessen Aesten, namentlich an dem *R. frontalis*. Die meisten wurden durch Verwundung der Arterie zum Zwecke des Blutlassens veranlasst und waren daher auch falsche Aneurysmen. A. Cooper[2]) sah ein Temporalaneurysma durch Anstossen der Schläfe gegen die Ecke eines Tisches entstehen. Die Grösse des Aneurysmas variirt von der einer Erbse, Bohne, Mandel bis zu der einer welschen Nuss und darüber. Die Pulsation ist meistens deutlich fühlbar.

Behandlung. Oefters gelingt die Heilung durch Compression und Anwendung von Kälte, zumal wenn diese Mittel bald nach der Entwicklung der aneurysmatischen Geschwulst in Wirksamkeit gesetzt werden. Bleiben dieselben aber fruchtlos, sei es dass der Druck nicht ertragen wird, oder nicht ausreicht, weil an der Schläfengegend kein

1) Atlas, Abtheil. I. Taf. III. Fig. 12.
2) Vorlesungen u. s. w. II. Weimar 1826. S. 68.

Knochen, sondern eine Fascie unterliegt, oder dass die Geschwulst zu viele Anastomosen namentlich auch aus der Tiefe durch die Temporales profundae erhält, so muss, wenn man vorher nicht noch andere Hilfsmittel z. B. die Electropunctur, welche von Petrequin [1]) mit Erfolg angewandt worden ist, versuchen will, die Unterbindung der Arterie gemacht werden. Hiezu ermittelt man durch Zufühlen nach der Pulsation genau die Lage der Arterie und schneidet längs derselben ungefähr 1/4″ vor dem Ohre in der Ausdehnung von etwa 1″ die Haut ein, trennt das subcutane Bindegewebe, legt dadurch die Arterie blos und unterbindet sie. Man hat nun aber gefunden, dass diese einseitige Unterbindung nicht immer zur Heilung ausreicht, indem jenseits der Ligatur befindliche Anastomosen die Geschwulst unterhalten, und so ist es wohl gerathener, wenigstens in nicht ganz frischen Fällen die aneurysmatische Geschwulst direct zu spalten und von hier aus die Unterbindung der blutenden Gefässe vorzunehmen oder, was jetzt in wirksamerer Weise geschen kann, zu tamponiren.

2. Aneurysmen der Art. occipitalis.

Diese sind seltener, übrigens auch fast immer traumatischen Ursprungs.

Die Unterbindung dieser Arterie kann je nach der Lage des Aneurysmas höher oder tiefer vorgenommen werden müssen. Höher, etwas über der *Linea semicircularis superior,* wird die Arterie nur von der Haut bedeckt etwa 1″ von der Mittellinie entfernt gefunden. Sie ist vom *Nerv. occipitalis major* begleitet, der geschont werden muss. Tiefer sucht man die Arterie hinter dem *Proc. mastoideus* und beginnt hiezu nach Manec [2]) hinter und etwas unter der Spitze des Proc. mastoideus einen Hautschnitt, der 1 — 1 1/4″ lang nach oben und hinten geführt wird. Hierauf trennt man die Fascie des *M. sternocleidomastoideus* und in der Richtung der Hautwunde den *M. splenius,* und fühlt nun nach der Pulsation der Arterie, die 2‴ unterhalb des hintern Theils der Furche für den *M. digastricus,* von zwei Venen begleitet, verläuft. Rücksichtlich anderer Behandlungsweisen gilt das oben Gesagte.

3. Aneurysmen der Art. auricularis posterior.

Sie sind gleichfalls selten, und finden sich höher oder tiefer dicht hinter dem äussern Ohr, dieses zuweilen dislocirend. Wegen der nahen Lage am Gehörorgan sind sie durch die Pulsationen sehr lästig.

---

1) Gaz. méd. de Par. 1846. 16. Sept.

2) Tr. de la ligat. des artères. Par. 1832. Pl. V.

Zur Unterbindung der Arterie macht man $^1/_2$'' unterhalb des Ohrläppchens beginnend einen Hautschnitt nach oben längs des innern Randes des Kopfnickers 1'' lang und trennt das subcutane Bindegewebe nebst der Faseie. Im innern Wundwinkel erscheint nun ein Theil der Parotis, im obern der untere Rand des untern *M. auriculae retrahens* und in der Mitte die gesuchte Arterie, welche zur Unterbindung frei präparirt wird [1]).

4. Aneurysmen der Art. frontalis und supraorbitalis.

Diese sind noch seltener und bei mehreren an der Stirne vorgefundenen Aneurysmen ist es zweifelhaft, ob dieselben der *Art. frontalis* oder *supraorbitalis* angehörten. Druck und Kälte lassen sich bei diesen Aneurysmen gut anbringen, so dass die Unterbindung selten nothwendig sein wird.

Capitel VIII.

Arteriell-venöses Aneurysma der Schädelbedeckungen.

Dieses Aneurysma ist selten und in der Mehrzahl der Fälle an der *Art. temporalis superficialis* meistens nach einem Aderlasse beobachtet worden. In einzelnen Fällen zeigte sich die Temporalvene in ziemlicher Ausdehnung bis zu den angrenzenden Schädelgegenden hin erweitert. Der Nähe des Gehörorganes wegen sind die pulsirende Bewegung und das blasende Geräusch der Geschwulst dem Kranken gewöhnlich sehr unangenehm. In den meisten bekannt gewordenen Fällen wurde die Unterbindung der Temporalarterie ober- und unterhalb der Geschwulst gemacht. In einem von Burckhardt [2]) beschriebenen Falle war man nach Eröffnung des *Varix aneurysmaticus* zur Stillung der Blutung genöthigt, den Venensack nach oben und nach unten zu unterbinden. Die Verletzung der Gefässe wurde durch eine Hiebwunde bewirkt. — Einen Fall von arteriell-venösem Aneurysma der *Art. auricularis posterior* theilte Laugier [3]) mit. Es war bei einer 22jährigen Frau durch einen Faustschlag hinter das linke Ohr entstanden. Eine Unterbindung wurde nicht gemacht. Bei der Section der in Folge einer Niederkunft verstorbenen Frau fand sich hinter dem äussern Gehörgang eine Sondenknopf grosse Communication zwischen der Arterie und der sie begleitenden hintern Vene.

---

1) Dietrich, das Aufsuchen der Schlagadern u. s. w Nürnberg 1831. S. 209.
2) Archiv für phys. Heilk. II. 1843. S. 114.
3) Gaz. des Hôp. 1851. p. 123.

Capitel IX.

Phlebektasien der Schädelbedeckungen.

Venenerweiterungen sind im Ganzen am Sehädel nieht häufig. Von dem *Varix aneurysmaticus* und dem *Aneurysma varicosum* war vorhin die Rede. Von den auf das Venensystem beschränkten Erweiterungen kommt zunächst der wahre *Varix (Varix verus)* in Betracht. Ausserdem finden sich auch Beobaehtungen von venösen Blutgeschwülsten am Sehädel, die wie beim falschen Aneurysma zwar mit der Höhle einer Vene oder eines Sinus communieiren, aber eine besondere Umhüllung haben, falseher *Varix (Varix spurius)*. Diesen Dilatationen schliessen sieh dann aueh noch Blutgefässcysten an, welche dureh eine Absehnürung des Venentumors entstanden und bei den Angiomen berührt worden sind. Bemerkenswerth ist, dass bei fast allen diesen varicösen Zuständen Communicationen mit den Hirnhautsinus oder mit diploetisehen Venen sieh gezeigt haben.

1. Varix verus.

Er entspricht dem wahren Aneurysma und ist selten, übrigens angeboren und erworben gefunden worden. Wo die Geschwulst lag, liess der Knochen eine Vertiefung bemerken, auch communicirte der Varix mit einem Sinus der harten Hirnhaut. Nach Franeke [1]) hatte ein 20jähriger Soldat seit der Geburt eine Geschwulst über dem linken Auge, die ungefähr 4 Quadratzoll umfasste. Sie war abgegrenzt, füllte sich beim Niessen, Bücken u. s. w. Bei entleerter Geschwulst fühlte man am äussern Ende des *Arc. superc.* eine Vertiefung im Stirnbein, offenbar ein ziemlich grosses Foramen. Durch Druck liess sich die Geschwulst entleeren. Die Haut war über ihr normal. Bruns [2]) sah an einem 36jährigen Bauer auf der Stirne neben der Mittellinie dem Verlaufe der *V. frontalis sinistra* entspreehend eine Geschwulst, seit 3 Jahre ohne naehweisbare Veranlassung entstanden. Sie hatte die Grösse eines halben Hühnereies, füllte sich beim Bücken und liess sieh comprimiren, worauf man eine deutliche Vertiefung im Stirnbein fühlte. Vielleicht gehören hieher aueh die Fälle von Busch [3]) und Flint [4]), welche am Hinterhaupte von Neugebornen Blutgeschwülste beobaehteten, die mit dem *Sinus longitudinalis* eommunieirten. In Flints Fall wurde ein Einsehnitt gemaeht und das Kind starb an Verblutung.

1) Deutsche Klinik. 1850. S. 160.
2) Handb. d. pr. Chir. I. 1854. S. 191.
3) Heidelb. klin. Annal. II. 1822. 245.
4) New England. Journ. of med. IX. 1820. 112.

2. Varix spurius.

Den falschen Varix hat man bis jetzt immer nach Contusionen des Schädels, nach einem Stoss, Fall auf denselben beobachtet, in Folge dessen wahrscheinlich Zerreissung einer nach aussen führenden Knochenvene stattfand, *V. traumaticus*. Diese Blutgeschwülste hatten ihren Sitz unter den Schädelbedeckungen auf den Knochen, welche an dieser Stelle mehr oder weniger defect erschienen. Wo die Section gemacht werden konnte, ergab sich gleichfalls eine Communication der Blutgeschwulst mit einem Sinus der harten Hirnhaut. Hecker [1]) machte eine erste hieher gehörige Beobachtung unter dem Namen *Varix spurius circumscript. venae diploicae frontalis* bekannt. Ein 43jähriger Arbeiter hatte eine die ganze rechte Stirnseite einnehmende apfelgrosse, blaugefärbte, fluctuirende, durch Druck zum Verschwinden zu bringende Geschwulst, welche im ersten Lebensjahr nach mehrmaligem Fallen sich entwickelt und allmählig vergrössert haben soll. Bei entleerter Geschwulst fühlte man unter derselben eine fast kreisrunde Lücke in der äussern Knochenschale von $2^1/_2$'' Durchmesser mit erhabenem Knochenrande. Einen ähnlichen Fall beschrieb Stromeyer [2]) unter dem Namen *Sinus pericranii*. Ein 6jähriger Knabe war im 2ten Lebensjahre auf den Kopf gefallen, und hatte einen Eindruck des rechten Schädelbeins längs der Pfeilnaht von $2^1/_2$'' Tiefe erhalten. Hier bildete sich ein Blutbeutel von etwa $2^1/_2$ Quadratzoll Umfang. Durch Druck liess sich die Geschwulst verkleinern. Besonderes Interesse hat eine Beobachtung von Dufour [3]), weil eine Section stattfand. Ein alter Invalide hatte auf der rechten Stirnhälfte eine weiche nicht pulsirende bläuliche Geschwulst von der Grösse eines halben Hühnereies, sie erschien beim Bücken und verschwand bei Rückwärtsbeugung des Kopfes. Bei Entleerung durch Druck stellte sich Schwindel ein und fühlte man eine Knochendepression. In jüngern Jahren hatte der Kranke einen Gewehrkolbenstoss gegen die Stirn erhalten und seither soll die Geschwulst sich entwickelt haben. Der Invalide starb an einem Rothlauf. Bei der Section fand man an der Geschwulststelle die Hirnhäute unter sich und mit dem Knochen fest verwachsen, diesen hier geschwunden bis auf eine dünne Lamelle compacter Knochensubstanz und von kleinen Löchern durchbrochen, durch welche kleine Venen traten, die eine Communication zwischen äusserem Blutbeutel und *Sinus longitudinalis* vermittelten. Im Umfange der dünnen Stelle war der Knochen verdickt. Der Blutbeutel lag unmittelbar auf dem Stirnbein und wurde von der Beinhaut

1) Erfahr. und Abhandl. im Gebiete der Chir. Erlangen. 1845. S. 151.

2) Deutsche Klinik. 1850. S. 160.

3) Gaz. méd. de Paris. 1851. p. 767.

gebildet. Bemerkenswerth ist weiterhin ein Fall von Azam [1]), weil ein Anstich der Geschwulst stattfand. Sie sass bei einem 22jährigen Müller, der im zehnten Jahre einen Fall auf die Stirn erlitten hatte, auf der Mitte der Stirne von der Grösse einer Wallnuss, war weich, elastisch und mit verdünnter aber sonst gesunder Haut bedeckt. Sie fluctuirte, verschwand bei Druck, pulsirte nicht, liess bei der Auscultation ein undeutliches Blasegeräusch wahrnehmen. Nach der Reduction der Geschwulst fühlte man unter der Haut eine circuläre Knochendepression. Nach einem Lancettstich quoll aus der Wunde dunkles, venöses Blut hervor, die Geschwulst verkleinerte sich nicht. Nach einigen Tagen verheilte die Stichwunde.

Capitel X.

Flüssige Ansammlungen in den Schädelbedeckungen.

Diese flüssigen Ansammlungen können in Wasser, Eiter, oder Blut bestehen, wodurch nach Ausdehnung und Form Geschwülste verschiedener Art gebildet werden. Indessen war von den purulenten Ansammlungen schon bei den Entzündungen die Rede, so dass wir hier nur noch die wässrigen und blutigen berücksichtigen, namentlich einerseits das *Oedema capitis* und andererseits die Kopfblutgeschwulst der Neugebornen.

1. Oedema capitis.

Aetiologie und Pathologie. Wässrige Ansammlungen in den Schädelbedeckungen können ihren Sitz haben in der Haut, im subfascialen Bindegewebe und in der Beinhaut. — Das subcutane Oedem charakterisirt sich durch eine weiche, den Fingerdruck behaltende, durchscheinende Anschwellung der Kopfhaut, und ist bald circumscript, bald aber auch diffus, so dass es selbst über Gesichtstheile, z. B. die Augenlider und Ohren sich erstreckt. Die Haut kann dabei normal gefärbt, blässer oder auch mehr weniger geröthet sein. Die häufigste Veranlassung solcher Oedeme bilden vorausgegangene rothlaufartige Entzündungen, Kopferkältungen, zurückgetretene Kopfausschläge u. s. w. Mehr circumscripte Oedeme können ihren Grund haben in leichteren Quetschungen der Kopfhaut oder in Insectenstichen oder sie sind eine symptomatische Erscheinung tiefer liegender Eiterungen u. s. w. — Bei subaponeurotischen Wasseransammlungen fühlt man eine mehr oder weniger gespannte fluctuirende, den Fingerdruck nicht behaltende Geschwulst, die mit einem Gefühl von Spannung

1) Journ. de Bord. 1853. Dec.

verbunden ist, aber auch im diffusen Zustande die Schädelgrenze, d. h. die Anheftungsstellen der Galea nicht überschreitet. Die Ansammlungen sind häufig Folge von Quetschungen und für bestehende Knochenverletzungen zuweilen von diagnostischem Werth. Bei Neugebornen findet man nicht selten solche Wassergeschwülste nach schweren Geburten an den am meisten gequetschten Schädelstellen. Bisweilen ist die Wasseransammlung nur Residuum einer früher dagewesenen Blutansammlung und mehr oder weniger eingebalgt, cystoid. Diffuse subaponeurotische Oedeme sind bald Folge der oben erwähnten Hautkrankheiten, bald Folgen von Eiteransammlungen unter der Beinhaut, innerhalb des Schädels u. s. w. — Periostcale Wasseransammlungen sind öfters Residuen chronischer dyskratischer Entzündungen der Beinhaut. In seltenen Fällen hängen sie mit innerer Hydrocephalie zusammen und lässt sich dann durch Druck die Wassergeschwulst etwas verkleinern, wobei man aber Gefahr läuft, dass Zufälle von Hirndruck sich einstellen.

Therapie. In der Regel verschwinden die Oedeme von selbst, sobald nur die veranlassenden Ursachen als entzündliche Reizungen, Eiteransammlungen u. s. w. gehoben sind, und man hat entweder gar nichts zu thun, oder nur durch leichte Compression, trockene oder feuchte Fomentationen, Einreibungen u. dgl. die Resorption der transsudirten Flüssigkeit zu begünstigen. Eine künstliche Entleerung kann nur in dem Falle nothwendig werden, wo die Ansammlung mehr den Charakter einer Cyste hat.

2. Kopfblutgeschwulst der Neugebornen.

(Cephalaematoma neonatorum, Thrombus neonator., Abscessus capitis sanguineus neonator. etc.)

Erscheinungen und **Verlauf.** Diese Blutgeschwulst besteht ursprünglich in einer circumscripten Ansammlung von Blut zwischen Schädelknochen und Pericranium, ist somit ein superiostealcs Blutextravasat und schliesst sich den schon früher erörterten rein traumatischen subperiostealen Blutbeulen an. Der Sitz dieser Geschwülste ist in der Mehrzahl der Fälle das eine oder andere Scheitelbein, häufiger wie es scheint das rechte als das linke. Viel seltener kommen sie an andern Schädelstellen vor. Meistens ist nur eine Geschwulst vorhanden, zuweilen aber findet man auch deren mehrere, z. B. auf einem Scheitelbein zwei, oder auf beiden Scheitelbeinen eine, oder dazu noch an andern Schädelstellen eine. Nach einer von mir gemachten Zusammenstellung von 129 Kephalämatomen, welche bei 119 Kindern vorkamen, befand

sich die Geschwulst 100 Mal einfach auf einem Scheitelbein, 1 Mal doppelt auf einem Scheitelbein, 5 Mal auf beiden Scheitelbeinen, 3 Mal auf dem Hinterhauptsbein, 1 Mal auf dem Stirnbein, 1 Mal an der Schläfe und 2 Mal auf beiden Scheitelbeinen und auf dem Hinterhauptsbein zugleich. Ziemlich constant ist in der ersten Zeit des Bestehens dieser Geschwülste ein hyperämischer Zustand der Schädelknochen vorhanden. Die Grösse dieser Hämatome variirt von der einer Haselnuss bis zu der eines Hühnereies und darüber, indem zuweilen ein ganzes Scheitelbein eingenommen ist. Dagegen überschreitet das Kephalämatom die Nahtstellen in der Regel nicht. Die Form ist auf den Scheitelbeinen gewöhnlich eine länglich ovale, seltener eine rundliche, zuweilen bei grossen Geschwülten eine annähernd nierenförmige, wobei der grosse convexe Rand der Pfeilnaht, der Hilus dem Scheitelbeinhöcker entspricht. Die Haut ist gewöhnlich unverändert. Anfangs und meistens auch noch längere Zeit ist das Blut in der Geschwulst flüssig und hellroth, wesshalb dieselbe fluctuirt. Die unterliegende Knochenfläche ist glatt und unversehrt, zuweilen auch bemerkt man zu dieser Zeit mehr oder weniger deutlich Pulsation in der Geschwulst und die Haut zeigt eine höhere Temperatur.

In vielen Fällen, namentlich bei kleineren Geschwülsten, tritt wie bei andern Blutextravasaten Resorption des ergossenen Blutes ein, der Thrombus verschwindet nach und nach vollständig und die Bedeckungen legen sich dem Schädel wieder an. In andern Fällen findet zwar auch Resorption statt, der Vorgang ist aber von deutlichen periostitischen Erscheinungen begleitet. Man fühlt dann bald nach der Entstehung der Geschwulst im Umfange derselben einen wulstigen aber noch nicht knöchernen Rand. Die Verknöcherung tritt erst nach und nach ein, und verbreitet sich von der Peripherie gegen das Centrum, in Folge dessen die Geschwulst eine Art knöcherner Decke erhält und sich eigenthümlich pergamentartig anfühlen lässt, bis schliesslich ein flacher Knochenwulst zurückbleibt [1]). In noch andern Fällen verbleibt die Ansammlung, das Blut wird dunkel, theerartig und es kommt zu cariöser oder nekrotischer Zerstörung des unterliegenden Knochen, die bald nur die äussere, bald aber auch beide Knochentafeln betrifft, in welchem Falle gewöhnlich der Tod erfolgt. Der fühlbare Knochenrand an der Geschwulstbasis rührt dann theils von dem eingetretenen Knochenverluste, theils von Knochenneubildung im Umfange der nekrotischen Stelle her. Endlich kann das Kephalämaton auch abscediren und

1) S. über diese Vorgänge Virchow, Archiv f. path. Anat. V. 1853. S. 438 u. die krankh. Geschwülste. I. Berl. 1863. S. 133.

in einen Abscess sich umwandeln oder auch geradezu verbranden. In beiden Fällen folgt dann gleichfalls meist superficielle Nekrose.

Entstehung. In den meisten Fällen entwickelt sich die Geschwulst schon während der Geburt, wird aber öfters erst einige Tage nach derselben erkannt, nach dem dieselbe grösser und dadurch auffälliger geworden ist. Nur in selteneren Fällen scheint das Hämatom erst einige Zeit nach der Geburt sich gebildet zu haben. Natürlich lässt sich das mit Sicherheit nicht leicht ermitteln. Im Ganzen ist aber diese Blutansammlung wenigstens als merkbare Geschwulst kein häufiges Vorkommniss und zeigt sich am häufigsten bei Kindern von Erstgebärenden, und zwar nach leichten Kopfgeburten. In seltenen Fällen kommen sie auch bei Fuss- und Steissgeburten vor. Zuweilen fand man bei mehreren Kindern derselben Mutter das Kephalämatom. Nach Mildner [1]) kamen in der Findelanstalt zu Prag unter 21,045 Findlingen 100 Kephalämatome bei 96 Kindern zur Behandlung. Was die bedingende Veranlassung der subperiostealen Gefässzerreissung betrifft, so sprechen viele Umstände dafür, dass dieselbe auf einer gewaltsamen Verschiebung der Beinhaut beruht, bewirkt durch Uebereinandersehiebung der Parietalknochen beim Durchtritt des Schädels durch einen straff gespannten Muttermund. Dafür sprechen nämlich der gewöhnliche Sitz dieser Geschwülste auf den Parietalknochen, das häufige Vorkommen derselben bei Kindern Erstgebärender, sowie bei leichten Kopfgeburten und auch bei Unterendgeburten, bei welchen wenigstens ausser der Action des Muttermundes kaum ein anderes die Verschiebung der Beinhaut bewirkendes mechanisches Moment in Betracht kommen kann. Indessen wirkt sehr wahrscheinlich noch ein anderes, die Gefässzerreissung begünstigendes Moment mit, nämlich das der Blutstauung in den Schädelgefässen in Folge des bei Neugebornen so häufig bestehenden hyperämischen Zustandes der Kopfgefässe, zumal wenn etwa vorzeitige Respirationsbewegungen stattgefunden haben, denn beim Erstickungstode Neugeborner findet man sehr häufig subperiosteale Blutextravasate, welche gewöhnlich die Scheitelbeingegend betreffen. Man könnte sich daraus erklären, warum bei Kindern Erstgebärender, auch wenn die Raumverhältnisse ganz günstige sind, das Kephalämatom am häufigsten vorkommt, denn solche Geburten sind gewöhnlich langsame.

Diagnose. Die Unterscheidung von subcutanen oder subfascialen Blutansammlungen hat in Berücksichtigung der bei den Blutbeulen angegebenen diagnostischen Unterschiede von subperiostealen Blutansammlungen keine Schwierigkeiten. — Mit einem angeborenen

1) Prag. Vierteljahrsschr. V. 1848. II. 2.

Hirnbruch ist eine Verwechslung auch nicht leicht möglich, weil dieser einen andern Sitz hat und durch Druck verkleinert werden kann, wobei das Hirn afficirt wird. — Der sogenannte *Fungus durae matris* hat zwar auch einen Knochenrand, fluctuirt zuweilen und erscheint häufig an den Parietalknochen, allein es ist derselbe ein bei Neugebornen wohl kaum vorkommender Krankheitszustand, und dann ist beim Kephalämatom der fühlbare Knochenrand glatt und wulstig, und nicht uneben und zackig wie beim Fungus. Auch bleibt bei jenem ein Druck auf die Geschwulst ohne alle Rückwirkung auf das Gehirn, den höchst seltenen Fall ausgenommen, wo das Kephalämatom Perforation des Schädels bewirkt hat[1]). — Subperiosteale Abscesse werden, insofern sie bei Neugebornen auf den Parietalknochen vorkommen, wohl meistens in Eiterung übergegangene Kephalämatome sein.

Die **Behandlung** muss nach dem Alter, der Grösse und nach allfälligen Veränderungen, welche die Geschwulst schon erlitten hat, eingerichtet werden, und dabei ist nicht zu übersehen, dass manche Geschwülste der Art, wie ich selbst mehrmals gesehen habe, spontan ohne alles Zuthun der Kunst verschwinden. — Anfangs, zumal wenn die Geschwulst sich noch vergrössert und heiss anzufühlen ist, wendet man Kälte und Compression an, um die fortdauernde Blutung zum Stillstand zu bringen und einer heftigeren Entzündung der Geschwulstdecken vorzubeugen. Alsdann sucht man die Zertheilung der Geschwulst anzubahnen durch Fortsetzung der Compression mittelst eines geeigneten Verbandes und durch kalte Fomentationen, so lange der Tumor noch erhöhte Temperatur zeigt, während man zu gelind reizenden Ueberschlägen von aromatischen, geistigen, adstringenden oder Essig und Salmiac haltigen Flüssigkeiten übergeht, wenn jener in reizlosem Zustande sich befindet. Weiterhin können auch Bepinselungen mit Jodtinctur versucht werden. Verkleinert sich die Geschwulst nicht, so entleert man das angesammelte Blut durch einen Stichschnitt und drückt die Bedeckungen an. Geschieht die Entleerung zu früh, so hat man schon starke Nachblutungen beobachtet. Auch erfolgt nach der Punction die Anlegung des Periosts an die Knochenfläche weniger sicher[2]). Ist das Kephalämatom in Eiterung übergegangen, so tritt die Abscessbehandlung ein. Die ferneren Folgezustände als Caries, Nekrose werden nach allgemeinen Regeln behandelt.

1) Fall von Engel, Oesterr. med. Jahrb. 1842. Dec.

2) Betschler, Klin. Beitr. z. Gynäkol. I. Breslau 1862. S. 120.

Capitel XI.

Emphysem der Schädelbedeckungen.

Entstehung. Ein emphysematöser Zustand der Schädelbedeckungen kann in verschiedenen Schichten derselben Sitz haben und entstanden sein durch Gasentwicklung in Folge brandiger Zustände, durch Weiterverbreitung eines ursprünglich am Halse oder an andern Körperstellen aufgetretenen Emphysems, oder endlich durch Luftaustritt aus den Stirnhöhlen, aus den Zellen des Warzenfortsatzes, nachdem diese Räume durch Fracturen oder cariöse nekrotische Vorgänge geöffnet worden sind, und besonders diese Art des traumatischen Emphysems, welche öfters Schädelfrakturen der Stirn- und Schläfengegend begleitet und desshalb diagnostische Bedeutung hat, ist es, welche uns hier zunächst interessirt.

Erscheinungen und Verlauf. Dieses Emphysem zeigt sich zuerst bald an der Stirngegend oder Stirn-Schläfengegend, bald an der hintern Ohrgegend je nach der Stelle der Knochentrennung. Die Weiterverbreitung der emphysematösen Anschwellung hängt dann wesentlich davon ab, ob die Luft nur bis unter die Beinhaut, oder bei gleichzeitiger Verletzung dieser in das subaponeurotische Bindegewebe gelangt, denn im erstern Falle bleibt das Emphysem mehr oder weniger beschränkt, ist namentlich an Nahtstellen begrenzt und bleibt mehr flach, während bei subaponeurotischer Luftansammlung diese über den ganzen Schädel nach der Ausdehnung der *Galea aponeurotica* sich verbreiten kann. An den Schläfengegenden wird die Luftgeschwulst durch die Anheftung der Temporalfascie begrenzt. Indem die Luft in verschiedenen Schichten sich ansammelt, können mehrere Geschwülste übeinander auftreten. Diese Geschwülste zeigen die allgemeinen Erscheinungen und den Verlauf der Hautemphyseme.

Behandlung. Natürlich ist bei Schädelfrakturen das begleitende Emphysem von untergeordneter Bedeutung, indessen kann bei sehr gespannter oder ausgebreiteter Geschwulst die Incision der Bedeckungen mit nachfolgender Compression, um neuen Luftaustritt zu verhindern, zweckmässig sein.

Capitel XII.

Neuralgien der Schädelbedeckungen und Neurectomie.

Zuweilen sind einzelne Aeste des *Nerv. trigeminus*, die sich am Schädel, namentlich an der Stirn- und Schläfengegend, verbreiten,

Sitz einer Neuralgie und hat man dagegen nach fruchtlosem Gebrauche pharmaceutischer Mittel bei grosser Heftigkeit der Schmerzen die Neurectomie theils vorgeschlagen, theils in Anwendung gebracht.

1. Neuralgie des N. supraorbitalis.

Erscheinungen. Der Schmerz schiesst von dem *Foramen supraorbitale* nach aufwärts über die Stirne gegen den behaarten Theil des Kopfes zu, strahlt auch gegen die Orbita, die Augenwinkel und die Schläfengegend aus und ist gewöhnlich von Thränenfluss begleitet.

Neurectomie. Man zieht, um die Haut zu spannen, die Augenbraue über den Orbitalrand herab und macht dicht über dem *Foramen supraorbitale*, also über der Mitte der Orbita, etwas mehr gegen die Nase hin einen ungefähr $^1/_2$'' langen Querschnitt bis auf den Knochen. Die spritzende *Art. supraorbitalis* zeigt die Lage des Nerven genau an. Man lässt nun die Wundränder auseinander ziehen, sucht das periphere Nervenende auf, zieht es hervor und schneidet davon soviel als möglich weg, warauf man die Wunde durch erste Vereinigung heilen lässt. Schuh [1]) entblöste durch einen Schnitt längs der Augenbraue den Augenhöhlenrand, drang zwischen Periost und Fettpolster in die Augenhöhle, schnitt ersteres hinter der Theilungsstelle der Nerven mit einer Scheere durch und exstirpirte die nach vorn liegende Partie bis zum Augenhöhlenrande.

2. Neuralgie des N. temporalis superficialis.

Erscheinungen. Der Schmerz verbreitet sich von der Schläfe aus nach dem Laufe der *Art. temporalis* gegen den Scheitel, die Stirn- und Hinterhauptsgegend, zuweilen auch hauptsächlich gegen die Wangen- und Infraorbitalgegend und wüthet zugleich im vordern Theile des Ohres und im äussern Gehörgang. Leicht werden durch die Bewegungen des Unterkiefers die Schmerzanfälle hervorgerufen.

Neurectomie. Sie geschieht am besten über dem hintern Theil des Jochbogens, wo die Pulsationen der Schläfenarterie am deutlichsten gefühlt werden. Hier durchschneidet man mit Bildung einer Längsfalte die Haut in der Ausdehnung von etwa $^1/_2$'', sucht die Temporalarterie auf, schiebt sie nach auswärts und resecirt nun den hinterwärts liegenden und blosgelegten Nerven.

---

1) Ueber Gesichtsneuralgien. Wien 1858.

3. Neuralgie des N. auricularis magnus.

Dieser Nerv wurde bei einer allen Mitteln trotzenden Prosopalgie mit bestem Erfolge durchschnitten von Lambert [1]). Er wollte den *N. facialis* durchschneiden, kam aber zwischen *Proc. mastoideus* und Ohrläppchen auf den *Auricularis magnus*.

Zweiter Abschnitt.

Chirurgische Krankheiten der Schädelknochen.

Anatomisches. Die Schädelknochen, Stirnbein, Siebbein, Keilbein, Hinterhauptbein, die beiden Seitenwandbeine und Schläfenbeine bilden eine Art knöcherner Kapsel, in welcher das Gehirn eingeschlossen ist.

Die am Schädelgewölbe bemerkbaren sogenannten nahtartigen Verbindungen sind: die Kranznaht *(Sutura coronalis)* zwischen Stirnbein und den Seitenwandbeinen, die Pfeilnaht *(Sutura sagittalis)* zwischen den Seitenwandbeinen, die Lambdanaht *(S. lambdoidea)* zwischen den Seitenwandbeinen und dem Hinterhauptsbein, welche nach den Seiten in die Warzennähte *(S. mastoideae)* übergeht, die Schuppennähte *(S. squamosae)* zwischen dem Schuppentheil der Schläfbeine und den Seitenwandbeinen, die *S. spheno-temporalis* zwischen den Schläfbeinen und grossen Keilbeinflügeln und die *S. spheno-parietalis* zwischen diesen und den Seitenwandbeinen. Bisweilen sind überzählige Nähte vorhanden, oder an den normalen Nahtstellen kleine Zwischenknochen *(Ossa Wormiana)*. Zwischen der äussern Knochentafel und der innern, die ihrer Sprödigkeit wegen Glastafel heisst, findet sich spongiöse Knochenmasse, die Diploe, welche sehr blutreich ist und dem Markraume der Röhrenknochen entspricht. Die äussere Schädelfläche ist vom Pericranium, die innere von der *Dura mater*, welche hier das Periost vertritt, überzogen. Das Blut erhalten die Knochen grösstentheils durch Zweige der *Carotis facialis* und der *Subclavia*. Aus den Venennetzen der Diploe ergiesst sich das Blut durch die *V. diploicae* theils nach aussen in die Venen der weichen Schädelbedeckungen, theils nach innen in einzelne Sinus.

Die Schädelbasis wird gebildet durch Theile des Stirnbeins, Siebbeins, Keilbeins, der Schläfenbeine und des Hinterhauptbeins. Sie ist terrassenartig in drei Abtheilungen von vorn nach hinten abgestuft, die man Schädelgruben nennt. Die vordere Grube *(Fossa cranii anterior)*, die kleinste, wird gebildet durch die *Partes orbitales* des Stirnbeins, die *Lamina cribrosa* des Siebbeins, die kleinen schwertförmigen Flügel des Keilbeins und durch den vorderen Rand der *Sella turcica*. Dieser und die scharfen hintern Ränder der Keilbeinflügel grenzen diese Grube von der mittleren *(Fossa cranii media)* ab, welche einem liegenden ∞ gleicht, dessen Mitte erhöht ist. Den Boden bilden die innere Fläche des Körpers (Sattelhöhle) und der grosse Flügel des Keilbeins, die innere Fläche des untern Theils der *Pars squamosa* und die vordere Fläche der *Pars petrosa* der Schläfenbeine. Der obere Rand der Felsenpyramide und

1) Lond. med. Gaz. XXVII. 1841. p. 918.

die Sattellehne scheiden diese Grube von der hintern. Die hintere Schädelgrube (*Fossa cranii posterior*), die grösste und tiefste, wird gebildet durch die hintere Fläche des Felsentheils, die innere Fläche der *Pars mastoidea* der Schläfbeine und durch den ganzen wagrechten Theil des Hinterhauptbeins. Das ausgespannte Hirnzelt (*Tentorium cerebelli*) liegt ungefähr in der gleichen Höhe wie der Boden der vorderen Grube. Ausser diesen Gruben zeigt die Schädelbasis noch die *Impressiones digitatae*, *Juga cerebralia*, *Sulci venosi* und viele Oeffnungen für den Durchtritt zum Gehirn gehender und von demselben abtretender Gebilde als von vorn nach hinten:

1) Das *Foramen coecum* vor der *Crista galli*, wodurch ein *Emissarium* den grossen Sichelblutleiter mit den Venen der Stirn- und Nasenhöhle in Verbindung setzt;

2) die *Foramina cribrosa* in der Siebplatte, wodurch die Zweige des Geruchsnerven heraustreten und die *Art. meningea anterior* hineintritt;

3) die *Foramina optica* seitlich vom vordern Rande der *Sella turcica* zum Ausgang für den *N. opticus* und die *Art. ophthalmica*;

4) die *Fissurae orbitales superiores* zwischen den kleinen und grossen Keilbeinflügeln, wodurch der *N. oculomotorius*, *trochlearis*, der *Ram. ophthalmicus* des *N. trigeminus* und der *N. abducens* austreten, die *V. ophthalmica cerebralis* eintritt;

5) die *Foramina rotunda*, hinter dem hintern Ende obiger Fissuren, wodurch der *Ram. maxillaris superior* des *Trigeminus* in die *Fossa sphenomaxillaris* geht;

6) die *Foramina ovalia* weiter hinten für den Austritt des *Ram. maxillaris inferior* des *Trigeminus*;

7) die *Foramina spinosa*, noch weiter hinten und etwas nach aussen für den Eintritt der *Art. meningea media*;

8) die Ausgänge der *Canales carotici* an den Seiten der Sattellehne für den Eintritt der *Art. carotis cerebralis*;

9) die *Hiatus canalis Fallopii* auf der vorderen Fläche der Felsenpyramide, in welche der *N. Vidianus superficialis* tritt;

10) die *Meatus auditorii interni* auf der hintern Fläche der Felsenpyramide für den Austritt des *N. facialis* und *acusticus*;

11) die *Foramina jugularia* zwischen der Felsenpyramide und den *Partes condyloideae* des Hinterhauptbeins, in deren hinterem Theil der *Sinus transversus* in die *V. jugularis cerebralis* sich ergiesst, während im vordern der *N. glossopharyngeus*, *vagus* und *accessorius Willisii* austreten;

12) die *Foramina condyloidea anteriora* weiter nach innen für den Austritt des *N. hypoglossus*;

13) die *Foramina condyloidea posteriora* weiter nach aussen, nicht constant, zum Durchgang für *Emissaria Santorini*;

14) das *Foramen magnum* für das Rückenmark, den Austritt der *Art. spinales* und den Eintritt der *N. accessorii Willisii* und der *Art. vertebrales*.

Die Dicke der Schädelknochen ist nach den Stellen des Schädels sehr verschieden. Dicker sind im Allgemeinen die Knochen des Schädelgewölbes als diejenigen der Schädelbasis. Zu den dünnsten Schädelstellen gehören die Augenhöhlentheile des Stirnbeins, die Siebplatten des Siebbeins und die tiefsten Stellen der *Pars occipitalis* des Hinterhauptbeins. An einem Horizontaldurchschnitt des Schädels zur Abhebung des Schädeldaches, welcher vorn etwas unterhalb der *Tubera frontalia*, hinten etwas oberhalb der *Protuberantia occipitalis externa* durchgeht, ist der Schädel am dünnsten in der Schläfengegend wo der Durchmesser $1—1^1/_2—2'''$ beträgt. Die grösste Dicke zeigen das Stirn- und Hinterhauptbein, wo absehend von Stellen mit auseinander gewichenen Knochen-

platten, jene 4—5—6‴ Linien beträgt. Schädel, deren Maasse unter die angegebenen Minima fallen, sind, verausgesetzt dass es sich um ein ausgewachsenes Individuum handelt, für abnorm dünne zu erklären.

Ueber die Elasticität des Schädels hat Bruns[1]) einige Versuche angestellt, aus welchen sich ergibt: 1) dass der Schädel in einer beliebigen Richtung beträchtlich zusammengedrückt und so der betreffende Durchmesser verkürzt werden kann, und dass derselbe nach dem Aufhören des Druckes wieder auf sein Normalmaass zurückkehrt; 2) dass bei der Verkleinerung des Schädels in einer Richtung eine Vergrösserung desselben in den übrigen stattfindet.

Als Altersverschiedenheiten des Schädels heben wir hervor: dass beim Kinderschädel die Schädelknochen sehr dünn, und noch ohne Diploe sind, dass die zackige Beschaffenheit der Nähte erst im 3ten Lebensjahre entsteht, dass von den 6 Fontanellen des Fötusschädels die Stirnfontanelle allein beim reifen Kinde nach der Geburt noch besteht und erst gegen Ende des zweiten Lebensjahres verschwindet, endlich dass die harte Hirnhaut viel fester der innern Schädelfläche anhängt als bei Erwachsenen Im höheren Alter werden die Knochen wieder dünner, die Diplee verschwindet, so dass die beiden Knochentafeln oft zu einer verschmelzen. An dünnen Stellen des Schädels entstehen bisweilen durch *Atrophia senilis* sogar Löcher, z.B. an den grossen Keilbeinflügeln, den Orbitaltheilen des Stirnbeins, in den Gruben des Hinterhauptbeins u. s. w. Ferner ist eine Folge des höheren Alters das Verstreichen der Nähte, welcher Vorgang von innen nach aussen schreitet und am frühesten bei der Pfeilnaht, am spätesten bei der Lambdennaht sich einstellt.

Capitel I.

Entzündung der Schädelknochen.

Entstehung. Die Entzündung der Schädelknochen ist bald die Folge der Weiterverbreitung von Entzündungszuständen der umgebenden Weichtheile, bald wird sie durch traumatische Einwirkungen veranlasst, bald endlich sind es dyskratische Zustände, welche in den Schädelknochen als entzündliche Processe sich localisiren.

Erscheinungen und Folgen. Dieser verschiedenen Entstehungsweise gemäss bietet denn auch diese Entzündung mancherlei Verschiedenheiten nach Sitz, Ausbreitung und Charakter dar, bildet jedoch selten einen für sich bestehenden Krankheitszustand, der als solcher Gegenstand einer chirurgischen Behandlung werden könnte, da die begleitenden andern Entzündungszustände oder gleichzeitig bestehende Knochenverletzungen in der Regel mehr Bedeutung haben, so dass cranielle Ostitis ganz in den Hintergrund tritt und erst weitere Folgen ihr Dagewesensein manifestiren. Dem Sitze nach ist bald mehr die äussere oder innere Knochentafel, bald vorzugsweise die diploetische Substanz ergriffen, analog der Osteomyelitis bei den Röhrenknochen, während in noch andern

1) Handb. d. prakt. Chir. I. Abth. Tübing. 1854. S. 204.

Fällen der Knochen in seiner ganzen Dicke ergriffen ist. Als Folgen solcher Entzündung ergeben sich die mannigfaltigsten Knochenveränderungen als Caries, Nekrose, Osteoporose und Osteoclerose, osteophytische Bildungen, Erweichung, Perforation u. s. w. Auch Eiterbildung in der diploetischen Substanz kommt vor, welche jedoch öfters auf Entzündung und Thrombose der diploetischen Venen mit eitrigem Zerfall der Thromben zurückzuführen ist und zu meningitischen und encephalitischen Affectionen sowie zu Pyämie führen kann. Als Beispiel führe ich das Sectionsergebniss eines Mannes an, welcher an Pyämie gestorben war und zahlreiche metastatische Abscesse in den Lungen hatte. Er wurde während mehrerer Wochen an einer Schädelcontusion der Hinterhauptsgegend behandelt, wo sich eine von der Beinhaut, die brandig abgestorben war, ungefähr im Umfange eines Zweifrankenstückes entblösteSchädelstelle zeigte, die ein schmutzig gelbliches Aussehen hatte. Als ich nach Abnahme des Schädeldaches diese Stelle genau untersuchte, fand sich in noch grösserem Umfange die diploetische Substanz von einer purulenten Masse infiltrirt, welcher Eiterheerd nach dem weiteren Sectionsbefund allein als die Ursache des pyämischen Zustandes angesehen werden konnte. Bisweilen findet man an einer und derselben Schädelstelle die verschiedenartigsten Knochenveränderungen als Folgen verausgegangener chronischer Knochenentzündung. So hatte ich im Mai d. J. Gelegenheit, den Schädel eines Mannes zu untersuchen, der im Februar 1868 mehrere Quetschwunden auf der Stirn-Scheitelgegend erhalten hatte und an den Folgen dieser Verletzung im Februar 1869, also gerade nach einem Jahr, unter Erscheinungen einer diffusen Meningitis gestorben war. Indem ich den weitern Verlauf des Verletzungszustandes übergehe und nur noch bemerke, dass im Herbst des J. 1868 an der genannten Gegend ein grosser Abscess geöffnet worden war, theile ich in Bezug auf den Schädel mit, dass derselbe an der ursprünglichen Verletzungsstelle und in der nächsten Umgebung die mannigfaltigsten Veränderungen zeigte, als im Centrum der kranken Knochenstelle ein nekrotisches, durch seine weisse Farbe sofort auffälliges, die ganze Schädeldicke einnehmendes, mit zackigen Rändern versehenes und noch festsitzendes Knochenstück, in der Umgebung desselben eine Menge verschieden grosser rundlicher Knochenlücken, welche theils nur die äussere oder innere Tafel betrafen, theils perforirend waren, dabei Porosität der Knochen, in weiterem Umfange Sclerosirung derselben und verschiedene osteophytische Bildungen nebst Verwachsungen der angrenzenden Nahtstellen.

Behandlung. Wie schon bemerkt, kann diese Ostitis in den wenigsten Fällen Gegenstand besonderer therapeutischer Maassnahmen

werden, schon weil sie sich nicht durch besondere Erscheinungen manifestirt, und sind es hauptsächlich nur die Folgen dieser Entzündung, womit die Chirurgie sich zu beschäftigen hat. Von diesen Folgen wird in den nächsten Capiteln die Rede sein und nur bezüglich der Eiteransammlung in der diploetischen Substanz wollen wir eines Operationsfalles von Bilguer [1]) Erwähnung thun, welcher zeigt, wie solcher Eiter entfernt werden kann. Ein Husar bekam auf das linke Scheitelbein einen Säbelhieb, welcher die äussere Tafel nicht vollständig durchdrang. Als nach 14 Tagen sich einige Kopfzufälle eingestellt hatten, wurde trepanirt, wobei aus der diploetischen Substanz schöner weisser Eiter drang. Unter der Glastafel war die *Dura mater* ganz normal. Da im ganzen Umfang der Wunde die diploetische Substanz von Eiter infiltrirt war, so wurde noch an andern Stellen der Perforativtrepan angewandt. Die äussere Tafel stiess sich ab und der Verletzte genas.

Capitel II.

Nekrose der Schädelknochen.

Entstehung. Nekrose der Schädelknochen kann auf mehrfache Weise zu Stande kommen, als: 1) In Folge traumatischer Ablösung oder Zerstörung der äussern Beinhaut wie das bei Lappenwunden, die bis auf die Knochenoberfläche gedrungen sind, oder bei starken Quetschungen der Schädelbedeckungen vorkommen kann; 2) durch Erschütterung des Schädels, welche mit Ablösung des Endoeraniums von der innern Schädelfläche verbunden ist; 3) durch Knochenbrüche, bei welchen einzelne Knochentheile ganz abgetrennt oder des Periosts beraubt worden sind; 4) durch Absterbung oder Ablösung der äussern oder innern Beinhaut in Folge vorausgegangener Entzündung und Eiterung; 5) auch ätzende corrosive Einwirkungen auf das Periost und die Knochenoberfläche haben schon zu Schädelnekrose geführt, wie ein Fall von Klein [2]) beweist, der nach Anwendung des Cosme'schen Mittels gegen ein Krebsgeschwür an der Stirne hier ein Knochenstück von $4^1/_2$'' Breite, 3'' Höhe und 2''' Dicke nekrotisch werden sah; 6) endlich kann auch Knochenentzündung selbst, sowie Phlebitis und Thrombose der diploetischen Venen einen nekrotischen Process bedingen.

Demgemäss betrifft denn auch die Nekrose die Schädelknochen entweder in ihrer ganzen Dicke oder nur in einzelnen Schichten oder

1) Chirurg. Wahrnehmungen. Berl. 1763. S. 85.

2) Journ. d. Chir. u. Augenh. VI. 1822. S. 13.

Stücken. Häufiger ist das letztere als das erstere, welches gewöhnlich nur im Gefolge von Schädelfrakturen mit Depression oder bei Splitterbrüchen beobachtet wird. Bei den partiellen Nekrosen werden Schichten von verschiedener Mächtigkeit abgestossen, indem bald die äussere oder innere Knochentafel bis zur Diploe zu Grunde geht, bald nur dünne Schichten oder Lamellen von der einen oder andern Tafel absterben.

Erscheinungen und Folgen. Nekrose der Schädelknochen ist wegen der häufig stattfindenden nachtheiligen Rückwirkung dieses Leidens auf die Hirnhäute und das Gehirn stets ein bedeutungsvoller Zustand, der namentlich nach Schädelverletzungen oft noch in späteren Zeiträumen durch Mitleidenschaft jener Organe oder durch Hinzutritt von Pyämie, Septikämie u. s. w. einen tödtlichen Ausgang herbeiführt. Wegen der verschiedenartigen Veranlassungen erscheint die Nekrose bald im Gefolge von Schädelverletzungen, diese complicirend, bald auch unabhängig von solchen als selbstständiges Leiden. Die Folgen hängen wesentlich ab von dem Sitze und Umfange des brandigen Processes.

Am günstigsten ist der Fall bei äusserer Nekrose, zumal wenn der Knochen entblöst ist, der Eiter frei abfliessen kann und die absterbende Schicht nicht bis zur Diploe reicht. Das nekrotische Knochenstück wird dann in der gewöhnlichen Weise nach und nach gelöst und durch Granulationsbildung von der gesunden Knochenpartie aus abgestossen, worauf die Stelle mit theilweiser Regeneration des Verlorengegangenen verheilt. Ist die nekrotisirende Knochenfläche von der Kopfschwarte bedeckt, so sammelt sich der Eiter unter ihr an und bildet eine fluctuirende Geschwulst, nach deren Eröffnung man auf den entblösten Knochen trifft. Ueberlässt man den Aufbruch sich selbst, so geschieht das meistens in der Weise, dass ein fistulöser Zustand zurückbleibt. Die Gefahren bei dieser Nekrose bestehen hauptsächlich darin, dass durch Vermittlung der bestehenden Gefässverbindungen zwischen äusserer und innerer Schädelfläche der Entzündungsprocess auf die diploetische Substanz oder weiterhin auf die Meningen sich verbreitet, oder dass, noch ehe der Sequester an allen Stellen durch Granulationsbildung abgestossen ist, Thromben zerfallen und zu embolischen Vorgängen, zu Pyämie oder auch Septikämie Anlass geben.

Bei der innern Nekrose besteht eine viel bedeutendere Gefahr darin, dass der in Folge der Nekrotisirung sich bildende Eiter und Sequester in der Schädelhöhle verbleiben und dadurch Hirndruck und mehr oder weniger Reizung des Gehirns und seiner Hüllen bedingen, wodurch der Ausgang häufig ein tödtlicher wird und zwar oft schon lange vorher, ehe es nur zur Lösung des Knochenstückes gekommen ist. Andere Ausgänge gehören zu den Seltenheiten, z. B. dass der nekro-

tische Process in so chronischer Weise verläuft, dass die Reiz- oder Drucksymptome erst in später Zeit sich einstellen, oder dass ganz oberflächliche Exfoliationen der Glastafel, wie man aus vorgefundenen Knochennarben, festeren Adhärenzen der Glastafel mit der Dura mater schliessen darf, durch Resorption der Entzündungsproducte und abgestorbenen Knochentheilchen beseitigt werden, oder dass sich Kloaken bilden, durch welche der Eiter nebst abgestorbenen Knochentheilen nach aussen gelangen kann. Aehnlich, aber günstiger ist der Fall, wenn in der Nähe einer traumatischen Knochenöffnung Theile der Glastafel abgestossen werden.

Stirbt ein Schädelstück in der ganzen Dicke ab, ist die Nekrose also penetrirend, so zeigen sich die Folgen äusserer und innerer Nekrose in Gemeinschaft. Das Verhältniss ist indessen hier insofern günstiger, als hier durch den nekrotischen Vorgang selbst eine Oeffnung im Schädel gebildet wird. Eine Knochenreproduction findet hier gewöhnlich nicht statt. Merkwürdig bezüglich der grossen Ausdehnung einer solchen totalen Nekrose ist die Mittheilung von Larrey [1]), welcher in der pathologischen Sammlung zu Florenz einen Schädel sah, an welchem durch Nekrose die Parietalknochen und angrenzende Theile des Stirn- und Hinterhauptbeins sowie der beiden Schläfenbeine verloren gegangen waren. An Stelle der Knochen fand sich eine feste, dichte Membran.

Diagnose. Man erkennt die Entwicklung einer äussern Nekrose bei offener Wunde hauptsächlich daran, dass aus dem Grunde derselben keine Granulationen sich bilden, sondern vielmehr die Knochenfläche in grösserem oder kleinerem Umfange, je nach der Ausdehnung des Absterbungsbezirkes, glatt und frei bleibt, sie kann wohl von Granulationen aus der Umgebung theilweise überdeckt werden, bei genauerer Untersuchung wird man aber finden, dass von Seiten der Knochenfläche durchaus kein Zusammenhang mit jenen Granulationen besteht. Die Weichtheile wachsen an dieser Stelle dem Knochen nicht an. Besteht keine offene Wunde, so bildet sich zuerst unter der Kopfschwarte eine flüssige Ansammlung, eine Art Abscess, der nach und nach immer mehr an Ausbreitung gewinnt, und öffnet man denselben, so kommt eine in Vereiterung oder Verbrandung begriffene Beinhaut oder gar schon eine denudirte Knochenfläche zum Vorschein. Sind nach stattgehabter Selbsteröffnung derartiger Ansammlungen Fistelöffnungen vorhanden, so führen diese auf entblösste glatte Knochenstellen. — Eine innere Nekrose lässt sich anfänglich in der Regel nur mit mehr oder weniger

1) Rélat. méd. de campagn. et voyages de 1815 à 1840. Par. 1841. p. 193.

Wahrscheinlichkeit vermuthen, aus der Art der vorausgegangenen Verletzung, aus anhaltenden Kopfschmerzen an der verletzten Stelle, aus dem Eintritte von Zufällen der Hirnreizung oder des Hirntorpors im spätern Verlaufe der Kopfverletzung, und aus Erscheinungen eines begleitenden Eiterungsfiebers, wohin besonders hin und wieder eintretende Frostschauer gehören. Häufig wird der nekrotische Process erst bei der Section entdeckt. Besteht eine traumatische Knochenöffnung, so fliesst aus derselben Eiter von entfernteren Stellen her, oder es kann ein loses Knochenstück gefühlt werden. Aehnlich kann es sich bei eingetretener Kloakenbildung verhalten.

Behandlung. In prophylaktischer Hinsicht hebe ich nur noch hervor, dass wenn auch durch eine Wunde eine Schädelstelle vollkommen entblöst ist, gleichwohl noch die Anheilung der Weichtheile versucht werden muss. Ist die Beinhaut noch vorhanden, aber muthmasslich gequetscht, so dass sie wahrscheinlich absterben wird, so versucht man ebenfalls noch sie zu erhalten und entfernt sie in keiner Weise. Hat der nekrotische Process aber äusserlich einmal begonnen, dann ist bei einer offenen Wunde eben nur dafür zu sorgen, dass diese offen bleibt und der Eiter ungehindert abfliessen kann. Hiezu ist man genöthigt, die äussere Wunde von Zeit zu Zeit zu spalten. Im Uebrigen wird einfach verbunden und Alles vermieden, was nachtheilig auf den Wundzustand wirken könnte, namentlich hat der Betreffende auch vor Erkältungen und Diätfehlern sich zu hüten. Ist die nekrotische Stelle von der Kopfschwarte bedeckt, oder eine vorhanden gewesene Wunde bereits ganz oder theilweise geschlossen und stellen sich Zeichen einer subaponeurotischen Ansammlung ein, so muss sofort an dieser Stelle die Kopfschwarte geöffnet und die nekrotisirende Knochenstelle freigelegt werden. Für die Behandlung einer innern Nekrose bildet die Unsicherheit der Diagnose immerhin eine grosse Schwierigkeit, denn es ist klar, dass im Falle des Bestehens einer solchen Nekrose und bei vollkommen geschlossenem Schädel dieser jedenfalls geöffnet werden sollte um dem Eiter sowohl, wie dem später sich lösenden Sequester freien Ausgang zu verschaffen. Man wird daher in derartigen zweifelhaften Fällen hauptsächlich an die begleitenden Krankheitserscheinungen sich halten müssen und zur Trepanation an verdächtiger Stelle nur dann schreiten, wenn sich Erscheinungen von Hirnreizung oder Hirndruck einstellen, die nicht wohl auf eine andere Veranlassung bezogen werden können, was freilich auch wieder schwierig zu unterscheiden ist, so dass eine unter solchen Umständen unterlassene Trepanation kaum einem Arzte zum Fehler würde angerechnet werden können. Sind Oeffnungen im Schädel vorhanden, so benutzt man natürlich diese

zur Diagnose sowohl wie zur Entfernung des Eiters und Sequesters und vergrössert nöthigenfalls jene. Kann eine Nekrose als totale erkannt werden, so wird bei ganz geschlossenem Schädel und bei eingetretenen Hirnzufällen jedenfalls die Trepanation oder Schädelresection angezeigt sein. Bei einer tödtlich abgelaufenen Schädelverletzung sah ich an dem abgehobenen und maecrirten Schädeldache in dem linken Seitenwandbein eine circumscripte nekrotische Stelle, welche den Knochen in seiner ganzen Dicke betraf und einen rundlichen Umfang von etwa 4‴ im Durchmesser hatte. Die äussere Tafel war an dem nekrotischen Stücke etwas grösser als die innere und die Ränder griffen zackig in die umgebende gesunde Knochenmasse ein, so dass das Stück nicht ausgehoben werden konnte, sondern hätte austrepanirt werden müssen. Eine ähnliche Beobachtung habe ich schon oben bei der Entzündung der Schädelknochen S. 45 mitgetheilt.

Capitel III.

Caries der Schädelknochen.

Entstehung. Schwärung der Schädelknochen kann veranlasst werden theils durch dyskratische, namentlich syphilitische[1]) oder serophulöse Entzündungsprocesse, welche entweder spontan oder nach äussern Einwirkungen in den Schädelknochen und ihren Beinhäuten aufgetreten sind und den Ausgang in Eiterung genommen haben, theils durch Verletzungen der Schädelknochen, nach welchen, sei es in Folge zurückgebliebener Fremdkörper oder wegen eingetretener nekrotischer Processe, die Verheilung der Knochentrennung verhindert wird. Die Caries traumatischen Ursprungs kann natürlich an allen Schädelstellen vorkommen, während die dyskratische oder constitutionelle vorzugsweise am Stirntheil des Stirnbeins, an der Felsenpyramide und am Zitzenfortsatz der Schläfbeine erscheinen. Ausserdem kann die Schädelcaries je nach den verschiedenen Veranlassungen nur an einer einzelnen Stelle oder an mehreren zugleich multipel auftreten und als äussere oder innere oder centrale Caries sich entwickeln. Die letztere kommt hauptsächlich in den spongiösen Theilen der Schädelknochen, namentlich im Zitzenfortsatz der Schläfbeine vor.

Erscheinungen und **Folgen.** Bezüglich dieser sind wesentlich wie bei der Nekrose die äussere und innere Caries zu unterscheiden. Die centrale führt in ihrer weiteren Entwicklung meistens zu einer der angeführten.

---

1) Ricord, Gaz. des Hôp. 1846. Nr. 9. 15. 20. 27. 34.

Die äussere Caries kommt am häufigsten an den platten Knochen des Schädels vor, direct aus suppurativer Entzündung der Beinhaut, oder aus vorher bestandenen periostitischen und ostitischen Wucherungen, namentlich gummoser Art, hervorgegangen. Hat nicht vorher schon ein Hautgeschwür bestanden, so bildet sich an der leidenden Knochenstelle eine fluctuirende Geschwulst, die sich selbst überlassen nach und nach an einer oder an mehreren Stellen aufbricht, schlechten Eiter, zuweilen mit Knochenpartikelchen untermengt, ergiesst und beim Einführen einer Sonde durch die fistulöse Oeffnung eine unebene rauhe Knochenfläche erkennen lässt. Diese Caries kann, wenn sie auf die äussere Knochentafel beschränkt bleibt, ohne Mitleidenschaft der Schädeleingeweide verlaufen. Zuweilen verbreitet sich aber auch der cariöse Process in die Tiefe, zerstört an einzelnen Stellen die Schädelknochen in der ganzen Dicke, so dass eine Sonde bis zur harten Hirnhaut dringt, und es kann zu einer Eiteransammlung innerhalb der Schädelhöhle kommen. Derartige cariöse Zustände können mitunter sehr lange dauern, ohne dass irgend erhebliche Zufälle eintreten, indessen ist der Kranke doch immer in Gefahr, dass die Schädeleingeweide in Mitleidenschaft gezogen werden.

Die innere Caries ist viel seltener aber auch bedeutend gefährlicher, weil nicht blos die *Dura mater* stets mit afficirt ist und von der Schädelfläche abgelöst wird, sondern sich auch eine intracranielle Eitersammlung bildet, welche Hirndruck mit allen seinen weiteren Folgen bedingen kann. Häufiger kommt es bei dieser als bei der externen Caries vor, dass eine cariös-nekrotische Perforation des Schädels eintritt, wodurch sich der Eiter nach aussen unter die Schädelbedeckungen ergiesst, und dann eine fluctuirende Geschwulst bildet wie bei der äussern Caries. Häufig aber werden derartige Fälle lange vorher durch Hirndruck, diffuse Meningitis, Pyämie u. s. w. tödtlich.

Hat die Caries in der Gegend der Stirnhöhlen Sitz, so wird zuweilen deren äussere Wand durchbrochen und der Eiter fliesst dann theilweise durch die Nase, theilweise nach aussen, und der Kranke kann Luft durch die fistulöse Oeffnung treiben. Oefters geht diese Caries von der schleimhäutigen Auskleidung der Stirnhöhlen aus, und ebenso kann auch von der Nasenhöhle aus die Siebplatte in der vordern Schädelgrube cariös erkranken und so Anlass zu *Meningitis basilaris* und Eitersammlung an der Schädelbasis gegeben werden.

Sehr häufig ist Caries der *Pars petrosa* des Schläfbeins. Meistens entwickelt sich dieselbe aus suppurativer Entzündung der Auskleidungen des mittleren und inneren Ohres und leicht verbreitet sich von hier aus durch die Communicationsöffnungen mit der Schädelhöhle

die Entzündung auf die Dura mater, und es kommt zwischen dieser und der Felsenpyramide zu Eiteransammlungen mit folgender Caries und Nekrose, wodurch zuweilen bedeutende Zerstörungen des Knochens herbeigeführt werden [1]), wenn nicht früher der Tod durch diffuse Meningitis, oder Hirndruck und Pyämie eintritt. Seltener macht der Krankheitsprocess den umgekehrten Weg, dass nämlich Entzündung und Eiterung der Dura, durch Erschütterung, Fissuren in der Felsenpyramide, durch in der Nähe liegende Hirnabseesse u. s. w. bewirkt, Caries des Felsenbeins von der Schädelhöhle aus veranlasst.

Caries der schwammigen *Pars mastoidea* des Schläfbeins entwickelt sich bald ursprünglich an der äussern Fläche oder im Innern des Fortsatzes in seinen zahlreichen Zellen, von wo aus der Eiter in die Paukenhöhle und nach Perforation des Paukenfells nach aussen oder durch die *Fenestra ovalis* in das innere Ohr u. s. w. gelangen kann, bald verbreitet sich Caries der Paukenhöhle auf das Innere des Zitzenfortsatzes. Alle diese cariösen Zustände haben öfters bleibenden Verlust des Gehörs zur Folge, oder werden auf die angegebene Weise tödtlich.

Behandlung. Bei der äussern Caries verfährt man im Allgemeinen nach den für die Caries überhaupt gültigen therapeutischen Regeln. Ist das Uebel beschränkt und hartnäckig, einer pharmaceutischen Wundbehandlung widerstehend, so kann die mechanische Entfernung der cariösen Stelle durch Aussehaben mit der Rugine, Ausbohren mit dem Perforativtrepan oder durch Resection mit dem Kronentrepan oder mit dem Osteotom versucht werden. Bei innerer Caries, wenn dieselbe zu erkennen und zugänglich gelegen ist, und erhebliche Zufälle von Hirnreizung oder Hirntorpor dadurch hervorgebracht würden, wäre die Trepanation angezeigt.

Capitel IV.

Schwund der Schädelknochen.

Die Atrophie der Schädelknochen ist für den Chirurgen nur insofern von Bedeutung, als dieselbe eine pathologisch-anatomische Disposition zu Frakturen und Schädeleindrücken begründet, was besonders in gerichtlichen Fällen von Kopfverletzungen berücksichtigt werden muss, und bei Ausführung der Trepanation, wenn ihre Gegenwart, wie z. B. im höheren Alter vermuthet werden kann, besondere Vorsicht

1) Mauthner, Oesterr. Jahrb. 1848. Apr.

erheischt. Im Uebrigen erscheint der Schädelknochenschwund bald als ein mehr oder weniger ausgebreiteter, durch allgemeinere Ursachen hervorgerufener, bald als ein nur beschränkter umschriebener, lediglich durch locale Einflüsse entstandener, und zeigt auch die bei andern Knochenatrophien sich ergebenden anatomischen Verschiedenheiten eines bald excentrischen, bald concentrischen Schwindens der Knochensubstanz. Wir machen auf folgende pathogenetisch verschiedene Formen des Schädelknochenschwundes aufmerksam.

1) Die häufigste Art der Schädelatrophie ist die senile, *Atrophia senilis*, welche in verschiedenen Graden vorkommt und auf einem interstitiellen Schwinden der Knochenmasse beruht, in Folge dessen die diploetische Substanz sich vermindert und die Knochenplatten sich verdünnen, so dass schliesslich nur eine einfache dünne Knochenplatte zurückbleibt, welche ganz durchscheinend ist. In einzelnen Fällen kann der Schwund bis zur Lochbildung im Schädel gedeihen. Ueberwiegend häufig beginnt diese Atrophie von den alten Knochenkernen aus und hat den Charakter einer regelmässigen Involution [1]). Sie findet sich vorzugsweise an dem obern Theil der Scheitelbeine und zuweilen auch an der Schuppe des Hinterhauptbeins. Mitunter ist damit in der Umgebung Knochenwucherung verbunden und zwar gewöhnlich so, dass neben Atrophie der Parietalknochen Hyperostose des Stirnbeins gefunden wird.

2) Eine circumscripte Atrophie der Schädelknochen entsteht sehr häufig durch anhaltenden Druck auf die äussere oder innere Schädelfläche, wodurch eine Usur des Knochens begründet wird. Dieser Druck wird meistens durch Aftergebilde hervorgebracht, welche entweder äusserlich unter der Kopfschwarte gelegen sind, oder von der Schädelhöhle, namentlich von der *Dura mater* aus, gegen die innere Schädelfläche andrücken. Dieser Druck, wenn er anhaltend wirkt, kann gleichfalls zu einer Perforation des Schädels führen. Zu den häufigsten intracraniellen Afterbildungen der Art gehören die Pachionischen Granulationen, dann auch der sogenannte *Fungus durae matris*. Aeusserlich sind es vorzüglich Balggeschwülste, und pulsirende Angiome, welche usurirend wirken. Sind die harten Knochentafeln äusserlich oder innerlich geschwunden, so werden die Markräume der diploetischen Substanz eröffnet und die usurirte Knochenfläche hat dann ein rauhes und poröses Anschen. Indessen findet öfter gleichzeitig mit der Usur in Folge reaktiver Wucherung Neubildung von Knochenmasse statt,

1) Virchow, Verh. d. phys.-med. Ges. z. Würzburg. IV. 1854. 3.

und die usurirte Stelle sclerosirt, so dass sie glatt und dicht erscheint. Durch diese Druckwirkungen erklärt es sich, wie in der Nähe des Schädels gelegene Afterbildungen, z. B. der Augenhöhle, Nasenhöhle u. s. w. bis in den Schädelraum dringen und Druckerscheinungen des Gehirns hervorbringen können.

3) Andere Arten von Schädelatrophie scheinen verschiedene Ursachen zu haben, und wir beschränken uns darauf, einige hieher gehörige Beobachtungen mitzutheilen. Howship[1]) z. B. fand bei der Section eines Individuums, das vor 40 Jahren einen Schlag auf den Kopf erhalten hatte, daselbst den Schädel durchsichtig und fast ganz resorbirt. Ferner erwähnt Gierl[2]) einer in Folge von Krankheiten akut aufgetretenen Verdünnung des Schädels durch Schwund der Diploe, so dass an einzelnen Stellen die Knochentafeln in Berührung kamen und die äussere Schädelfläche hügelartig war. Diese Atrophie entstand bei einem 80jährigen Greise nach der Grippe, bei einigen Kindern nach vorhergegangener Tinea. Ob in diesen Fällen vielleicht eine rarefi-cirende Ostitis den Schwund bedingte, muss dahin gestellt bleiben, indessen sprechen wenigstens die Veranlassungen dafür.

Capitel V.

Erweichung der Schädelknochen.

Die Erweichung der Schädelknochen erscheint zunächst entweder als eine den Schädel mehr weniger in seiner Totalität betreffende, durch einen allgemeineren Krankheitsprocess bedingte Knochenaffection, oder ist nur ein circumscriptes, auf einzelne Schädelstellen beschränktes, durch Lokaleinflüsse hervorgerufenes Knochenleiden. Nur die erste Affection soll hier als selbstständig vorkommender Krankheitszustand weiter berücksichtigt werden. Sie erscheint unter zwei wesentlich verschiedenen Formen, nämlich als *Osteomalacia infantum* oder als *Osteomalacia adultorum*, deren wesentlichster Unterschied zunächst darin besteht, dass bei ersterer die noch nicht hart gewordenen Knochen weich bleiben und nicht verknöchern, während bei letzterer die schon fest gewesenen Knochen wieder erweichen.

1. Osteomalacia infantum.

Entstehung. Sie ist eine Theilerscheinung des rachitischen Krankheitsprocesses, der sich in höherem Grade gewöhnlich nicht an den Schädelknochen zeigt.

1) New. Engl. Journ. IX. p. 403.

2) Neue med.-chir. Zeit. 1845. Nr. 2.

Erscheinungen und Folgen. Bei den geringeren Graden des Uebels erscheint der Schädel im Verhältniss zum Gesicht auffällig grösser, Stirn und Scheitelbeinhöcker ragen ungewöhnlich hervor, in Folge dessen nimmt der Kopf mehr eine eckige Gestalt an und tritt die Stirne im Verhältniss zum Gesicht sehr hervor u. s. w. Am häufigsten treten diese Veränderungen wie die Rachitis überhaupt im Verlaufe des zweiten Lebensjahres ein. Zuweilen kommt aber auch der Schädelraehitismus als ein die Schädelknochen in ganz hervorstechender Weise ergreifender und dann gewöhnlich frühzeitig oft schon bald nach der Geburt sich entwickelnder Erweichungsprocess vor, welches Vorkommniss besonders Elsässer[1]) als „weichen Hinterkopf" näher beschrieben hat. Bei diesem höheren Grad sind bisweilen alle Schädelknochen ergriffen und nur wenige Stellen, wohin besonders die Höcker der Schädelknochen gehören, bleiben frei. Die Knochen zeigen die bekannten, nach den Stadien der Rachitis verschiedenen Veränderungen, zuerst nämlich grossen Blutreichthum, Bildung einer blutig-gallertartigen Wucherungsmasse in den Räumen der diploetischen Zwischensubstanz mit Markraumbildung, hyperplastische Wucherung des Pericraniums, dadurch Auftreibung und Verdickung des ganzen Knochens mit gleichzeitiger Verminderung oder vielmehr mangelhafter Zufuhr der feuerfesten Bestandtheile[2]), daher Weichheit, Biegsamkeit der Schädelknochen, Schwinden der *Juga cerebralia* und *Impressiones digitatae*, so dass die innere Fläche der erweichten Knochen eben erscheint, ferner Ausdehnung des Schädelgewölbes durch das gewöhnlich hypertrophische Gehirn u. s. w. Kommt dieser Zustand schon im Säuglingsalter vor, wo die Kinder anhaltend auf dem Hinterkopfe liegen, dann hat der dadurch bedingte Druck des Gehirns auf die erweichte Schädelwand noch Atrophie, Schwund derselben, zunächst der innern Knochentafel zur Folge (*Craniotabes*), und es entstehen hier flachere oder tiefere Gruben von kleinerem und grösserem Umfange, welche grösstentheils den Hirnwindungen entsprechen. Die Dura mater bleibt unversehrt. Nicht selten aber erscheinen im Gefolge dieser Craniotabes tetanische Zufälle, sogenannter *Tetanus apnoicus*. Ob dieselben von einem gleichzeitig bestehenden Congestiv-Zustande des Kleinhirns und verlängerten Marks (nach Elsässer), oder von äusserem Druck auf diese Theile in Folge der Weichheit und Dünnheit des Hinterhauptbeins hervorgebracht werden, lassen wir dahingestellt. In einem späteren Sta-

1) Der weiche Hinterkopf. Ein Beitrag u. s. w. Stuttg. 1843. Archiv für phys. Heilk. VII. 4.

2) Schlossberger, Arch. f. phys. Heilk. VIII. 1849. H. 1.

dium geht die rachitische Schädelknochenerweichung wie bei anderen Knochen entweder in Sclerose über durch Verdichtung des Knochengewebes und reichlichen Absatz an Kalksalzen, so dass der Schädel wieder fest und hart wird, nur mehr oder weniger vergrössert und besonders geformt bleibt; oder aber, es behalten bei höheren Graden der Krankheit die Knochen ihre spongiöse poröse Beschaffenheit und sind äusserst fragil, so dass an einzelnen Stellen die Schädelknochen mit den Fingern eingedrückt werden können.

Behandlung. Sie fällt mit derjenigen der Rachitis überhaupt zusammen, und verweisen wir desshalb auf die allgemeine Chirurgie. Chirurgische Maassnahmen sind beim sogenannten weichen Hinterkopf nur insofern zu treffen, als man die Lage des Kopfes, um anhaltenden Druck auf einen Schädeltheil zu verhüten, öfters ändern und dem Kopfe eine weiche Unterlage geben lässt.

2. Osteomalacia adultorum.

Sie wird auch schlechtweg osteomalacische Knochenerweichung genannt und ist eine viel seltenere Form der Schädelknochenerweichung, so dass sie mehr eine pathologische Merkwürdigkeit als einen Gegenstand der ärztlichen Praxis bildet, denn wenn auch diese nur bei Erwachsenen und namentlich bei Frauen während der Gravidität oder während des Puerperiums sich entwickelnde Osteomalacie, wesentlich auf einer Halisterese beruhend, fast immer einen progressiven Character hat, so sind doch gerade die Schädelknochen diejenigen Skeletparthien, welche am seltensten, wenigstens in höheren Graden von dieser krankhaften Entkalkung des Knochengewebes betroffen werden, so dass ein näheres Eingehen darauf vorläufig keinen praktischen Werth hat.

Capitel VI.

Hypertrophie der Schädelknochen.

Mit der Hypertrophie der Schädelknochen verhält es sich ähnlich wie mit der Atrophie und Malacie, sie kommt diffus und circumscript vor. Indessen ziehen wir es vor, die letztere bei den Neubildungen oder Geschwülsten zu berücksichtigen, und betrachten daher hier näher nur die ausgebreitete Hypertrophie der Schädelknochen, die *Hyperostosis cranii diffusa.*

Erscheinungen und **Folgen.** Sie ist zuerst durch Jadelot [1])

1) Description anat. d'une tête humaine extraordinaire. Paris 1799.

näher bekannt geworden, und Ilg [1]) beschrieb den ersten Fall, der während des Lebens beobachtet wurde. Seitdem häuften sich Beschreibungen von Schädeln dieser Art, welche in der That durch ihre Massenhaftigkeit merkwürdig sind. Diese Hyperostose betrifft meistens alle Schädelknochen wenigstens immer diejenigen des Schädelgewölbes, jedoch nicht constant in symmetrischer Weise, und ist entweder auf den Schädel beschränkt oder noch auf einige Gesichtsknochen namentlich die Kiefer, oder endlich fast auf das ganze Skelett ausgedehnt [2]). Uebrigens erscheint die Krankheit in sehr verschiedenen Graden. In den ausgebildetsten Fällen haben die Schädelknochen eine wahrhaft monströse Dicke, die an einzelnen Stellen mehr als 1″ betragen kann. Dabei ist das Knochengewebe sklerosirt, die Diploe verschwunden, die Nähte aber bestehen. Entsprechend der Massenzunahme ist das Gewicht solcher Schädel sehr bedeutend, indem sie bis zu 10 und mehr Pfund wiegen können (Ilg.) Zwar ist der Schädel bei dieser Hyperostose im äussern Umfange vergrössert, allein die Verdickung besteht doch hauptsächlich auf Kosten des innern Schädelraumes, der beträchtlich verkleinert ist zugleich mit Verengung der verschiedenen Schädelöffnungen. Bezüglich der Struktur der Knochenmasse fand W. Gruber die Knochenkörperchen weniger scharf contourirt, grösstentheils anomal gestaltet und die Kalk führenden Canäle zahlreicher, gestreckter verlaufend und weniger verzweigt. Die chemische Zusammensetzung scheint nicht wesentlich von derjenigen normaler Knochen abzuweichen.

Nach den wenigen bis jetzt vorliegenden Krankheitsgeschichten hatte diese Hyperostose mehr weniger bedeutende Symptome von Hirndruck zur Folge. Am constantesten waren hartnäckige Kopfschmerzen. Ausserdem beobachtete man in einzelnen Fällen periodische Convulsionen, Bewnstlosigkeit und Geistesverwirrung. Auch giengen zuweilen das Gesicht, Gehör und der Geruch verloren, ohne Zweifel durch allzugrosse Verengung der den betreffenden Nerven zum Austritt dienenden Schädelöffnungen.

Entstehung. Darüber ist nichts Näheres bekannt. Weder Entzündung noch rachitischer Process können dafür in Anspruch genommen werden. Man beobachtete diese Veränderung bei beiden Geschlechtern und in verschiedenen Altern.

Therapie. Diese kann in den meisten Fällen nur eine palliative und symptomatische sein.

---

1) Einige anatom. Beobachtungen, enthaltend u. s. w. Prag 1822.
2) Fall von Saucerotte, Observat. de chir. III. p. 542.

Capitel VII.

Geschwülste der Schädelknochen.

Häufiger vorkommende Geschwulstarten sind Osteome, Angiome und Careinome.

1. Knochengeschwülste.

Die wichtigste Unterscheidung der Knochengeschwülste am Schädel ist diejenige in äussere und innere, in Exostosen und Enostosen. Indessen soll damit keineswegs gesagt sein, dass die äusseren Osteome sich immer nur von der äussern, die innern nur von der innern Schädelfläche aus entwickeln, denn es kann die Knochenwucherung auch von der diploetischen Substanz ausgehen und sich dann mehr nach aussen oder mehr nach innen oder auch nach beiden Seiten hin entwickeln. Diese Ausdrücke bezeichnen daher nur im Allgemeinen die Schädelfläche, an welcher die Knochengeschwulst vorragt, denn hievon hängt hauptsächlich die Gestaltung der klinischen Bilder einer solchen Production ab, wozu denn auch noch einige ätiologische Verschiedenheiten kommen.

a) Exostosen.

Die meisten Schädelexostosen gehen von Wucherungen des Pericraniums aus, dessen innerste Schichten unmittelbar ossificiren meistens so, dass die Knochenneubildung anfangs spongiös und erst später compact wird. Doch kommt es gerade an den Schädelknochen auch öfters vor, dass die Knochenmasse sogleich als compacte erscheint [1]). Die hyperplastische perieranielle Wucherung wird meistens durch traumatische Irritationen der Beinhaut, oder durch diskratische, zumal syphilitische Entzündung veranlasst. Zu den traumatischen Einwirkungen gehören besonders Quetschungen des Periosts. Aber auch Beschädigungen der Beinhaut durch Knochenfrakturen können zu osteoider Hyperplasie führen und stellt dann die Knochengeschwulst einen eigentlichen Callus dar. Endlich können ossificirende Wucherungen durch Ablösungen der Beinhaut in Folge von subperiostealen flüssigen Ansammlungen entstehen, wie die Knochenneubildung bei dem Cephalämatom zeigt. Auch zu den syphilitischen Exostosen geben traumatische Einwirkungen leichterer Art öfters Anlass. Die rein traumatischen Exostosen kommen meistens nur einzeln vor, die dyskratischen öfters mehrzählig.

Bei einem 34jährigen Manne, welcher früher an Syphilis gelitten hatte, sah ich ausser mehreren Exostosen an den Gliedern, solche in Mehrzahl an der Stirne und am

1) Rindfleisch, Lehrb. der patholog. Gewebelehre. Leipz. 1866. S. 71.

Hinterhauptbein lediglich durch den Druck einer etwas schweren Kopfbedeckung veranlasst.

Die meisten Schädelexostosen sind wenig vorragend, platt und rundlich und verursachen keine weiteren Unannehmlichkeiten als die der Entstellung und unter Umständen der Behinderung im Tragen einer Kopfbedeckung. Man wird daher selten in den Fall kommen, dieselben operativ zu entfernen. Bei einer allfälligen Resection käme in Betracht, ob die Geschwulst nur mit der Oberfläche des Knochens oder mit den Markräumen der diploetischen Substanz in Verbindung steht. Syphilitische Exostosen erheischen eine antisyphilitische Cur.

b) Enostosen.

Erscheinungen und Folgen. Sie sind viel bedeutender wegen des Druckes, den sie auf das Gehirn ausüben. Indessen kommt hiebei Vieles auf die Schnelligkeit ihrer Entwickelung an, indem bei sehr langsamer Ausbildung das Gehirn höheren Druckgraden sich accomodiren kann. Uebrigens können die begleitenden Zufälle, die zwar im Allgemeinen diejenigen des Gehirndruckes in verschiedenen Graden sind, mancherlei Verschiedenheiten darbieten, je nach der Stärke des Druckes und nach dem Sitze der Geschwulst, wobei auch mitunter, wenn die Enostose basilaren Sitz hat, einzelne Hirnnervengebiete afficirt sind. Auch können die functionellen Hirn- und Nervenstörungen permanent, höchstens remittirend oder intermittirend sein, und der Tod erfolgt bald allmählig unter fortwährender Zunahme der Druckerscheinungen, bald rasch durch Hinzutritt einer meningitischen oder encephalitischen Affection oder auch plötzlich unter der Form eines Schlaganfalles.

Entstehung. Zuweilen hängen dieselben mit Schädelverletzungen zusammen, sind also traumatischer Natur wie auch manche Exostosen. Die Enostose besteht hier mitunter nur aus einer circumscripten Verdickung einer Schädelstelle. Am häufigsten jedoch sind die puerperalen Exostosen in Form osteophytischer Auflagerungen [1]). Dieselben zeigen sich am häufigsten an der Innenfläche des Stirnbeins und der Scheitelbeine, bisweilen über das ganze Schädelgewölbe ausgebreitet und dann meistens auch auf der Basis cranii in Form zerstreuter Inseln. Nicht selten sind dabei die Juga cerebralia frei. Am beträchtlichsten ist die Hyperplasie gewöhnlich längs der Nahträndер, des *Sulcus longitudinalis* und des *Sulcus* für die *Art. meningea media*. Sie erscheint zuerst als röthliche, gallertartige, sich vaskularisirende Masse, die

1) Rokitansky, Oesterr. med. Jahrb. XV. 1838. — Ducrest, Mém. de la soc. méd. de Par. II. 1844. p. 380.

sich von der Schädelfläche leicht abziehen lässt, dann als noch biegsame knorpliche Schicht, endlich als völlig knöcherne, mit der Glastafel unmittelbar oder mittelst diploetischer Zwischensubstanz zusammenhängende Anlagerung. Die Dicke der neuen Knochenschicht variirt von der eines Anfluges bis zu einer Mächtigkeit von $^1/_2$—1‴ und darüber. Bei massiger und ausgebreiteter Osteophytenbildung findet man zuweilen auch Spuren von Knochenneubildung auf der äusseren Schädelfläche, und zwar gleichfalls vorzugsweise an der Stirn- und Scheitelgegend, besonders längs der Kranz- und Pfeilnaht und längs der *Linea semicircularis*, zuweilen auch selbst an der äusseren Fläche einzelner Gesichtsknochen. Man findet diese Knochenneubildung in jeder Schwangerschaftsperiode bis zurück zum dritten Monat, und zwar in verschiedenen Graden der Ausbildung, so dass jene in ihrem Auftritt an keinen bestimmten Schwangerschaftszeitraum gebunden zu sein scheint. Auch kommen bei wiederkehrenden Schwangerschaften Wiederholungen dieses hyperplastischen Processes vor, indem man zuweilen dem Alter nach verschiedene, durch diploetische Zwischenschichten zusammenhängende Bildungen findet. Das pathogenetische Verhältniss zwischen Schwangerschaft und dieser Neubildung ist noch nicht ermittelt. Was die Folgen betrifft, so scheinen in der Mehrzahl der Fälle diese osteophytischen Bildungen keine besonderen Zufälle hervorzurufen, hingegen dürften zuweilen anhaltende und festsitzende, die späteren Schwangerschaftsmonate begleitende Kopfschmerzen, auch wohl verbunden mit periodischem Erbrechen auf einen durch diese Neubildung bedingten Hirnreiz zu beziehen sein.

Diagnose. Die Erkennung einer Enostose ist immer unsicher. Auf die Gegenwart puerperaler Osteophyten lässt sich schliessen, wenn solche Bildungen auch an der äussern Schädelfläche aufgefunden werden. Für eine Enostose anderer Art sprechen, wenn auch äusserlich an derjenigen Stelle, wo ein anhaltender fixer Schmerz empfunden wird, eine Knochenerhebung oder wenigstens eine Verdickung der Beinhaut gefühlt wird, und wenn die Erscheinungen einer chronischen Periostitis oder Ostitis vorhergegangen sind, oder eine Fraktur, ein nekrotischer Process an jener Stelle stattgefunden hat.

Behandlung. Von einer eingreifenden, namentlich operativen Behandlung kann bei dieser Unsicherheit der Diagnose natürlich nur in den seltensten Fällen die Rede sein, und wird man daher weitaus in der Mehrzahl der Fälle nur auf eine symptomatische Behandlung der Zufälle sich beschränken müssen. Doch gehört es nicht in das Gebiet der Unmöglichkeit, einerseits gestützt auf die angegebenen diagnostischen Merkmale die Gegenwart einer Enostose mit mehr oder weniger

Sicherheit zu erkennen, andererseits sie durch einen operativen Eingriff, Trepanation oder Resection glücklich zu beseitigen.

In der ersten Auflage dieses Lehrbuchs Bd. II. 1851. S. 65 und in der 2. Aufl. S. 69 habe ich einen hieher gehörigen Operationsfall von mir ausführlich mitgetheilt und bemerke ich im Hinweis darauf hier nur, dass der Fall einen 22jährigen stark gebauten Landmann betraf, der 6 Jahre vorher auf der rechten Stirnseite eine Schädelverletzung erhalten hatte, die ohne Trepanation geheilt wurde. Nachher stellten sich an der Narbenstelle Kopfschmerz, ausserdem Schwindel , Schwäche des Gedächtnisses, melancholische Gemüthsstimmung u. s. w. ein, wogegen eine Menge von Curen durchgemacht wurden, jedoch ohne allen Erfolg. Im Gegentheil der Zustand verschlimmerte sich noch mehr. Bei der Untersuchung fand ich an der beschränkten Narbenstelle einen wenig vorragenden Knochenwulst, und entschloss mich, diesen auszutrepaniren. Es wurde mit einer grossen Trepankrone ein Knochenstück von 1″ Durchmesser entfernt. Die Dura wurde unversehrt gelassen. Das Knochenstück zeigte eine stark 2‴ prominirende, gegen 4‴ breite und gegen 8‴ lange Knochenleiste an der innern Fläche. Die Wunde heilte ohne Störung und der Operirte wurde dadurch vollständig geheilt.

2. Angiome.

Gefässgeschwülste theils cavernöser, theils einfach angiotelectatischer Natur wurden von Scarpa[1]), Cruveilhier[2]), Toynbee[3]) u. A. beobachtet. Sie fanden sich bisweilen mehrzählig am Schädel und in Verbindung mit ähnlichen Bildungen an anderen Körperstellen. In einem von Ehrmann[4]) mitgetheilten Falle, welcher ein 40jähriges Frauenzimmer betraf, das einen beweglichen Fremdkörper im Schädel zu haben glaubte, wurde desshalb ein Entfernungsversuch mittels der Trepanation gemacht. Man fand aber nichts, und der Fall verlief durch hinzugetretene Encephalitis tödtlich. Man hatte am rechten Scheitelbein trepanirt, wo beständig der Schmerz war. Bei der Section zeigte sich am linken Scheitelbein in der Ausdehnung eines Zolls die Glastafel etwas vorstehend, verdünnt, stellenweise perforirt durch ein cavernöses mit den Gefässen der diploetischen Substanz zusammenhängendes Gewebe.

3. Carcinome.

Erscheinungen und Folgen. Die Ausgangsstellen der Neubildung können sein die äussere Beinhaut (*Carcinoma pericranii*), die Schädelknochen selbst zumal die diploetische Substanz (*Carcinoma cranii*), und die *dura mater* (*C. durae matris*), was am häufigsten der Fall ist. Zuweilen sind mehrere dieser Gebilde schon im Beginn des Uebels gleichzeitig ergriffen. Die Knochen sowohl der Schädelbasis

1) Annali univers. di med. 1830.

2) Anat. pathol. 1835. Livr. 33.

3) Lond. med. Gaz. 1847.

4) Musée de la faculté de méd. de Strasb. 1. Fasc. 1847.

als des Schädelgewölbes können Sitz der Neubildung sein. Indessen liegen die Krebse der *Basis cranii*, auch wenn sie durch Fissuren und Oeffnungen in den Augen- und Nasenhöhlen oder im Rachen zum Vorschein kommen, meistens so unzugänglich, dass sie nicht wohl Gegenstand einer chirurgischen Behandlung werden, und desshalb berücksichtigen wir hier hauptsächlich nur den Krebs des Schädelgewölbes. Dem histiologischen Charakter nach ist der Schädelkrebs meistens ein Markschwamm, zumal die Varietät Blutschwamm, woher auch die frühere Bezeichnung *Fungus* für dieses Leiden.

1) Der Krebs der harten Hirnhaut, welcher zunächst die Aufmerksamkeit der Aerzte erregte, und zuerst von Louis[1]) als *Tumeur fongueuse de la dure mère* beschrieben wurde, entwickelt sich meistens auf der äussern Fläche der Membran. Hiebei wird die Hirnhaut mehr oder weniger gegen das Hirn gedrängt, zugleich aber wirkt das Aftergebilde theils durch Ablösung der *Dura*, theils durch Druck und Reibung zerstörend auf die anliegenden Schädelknochen, ohne mit ihnen in organischen Zusammenhang zu treten. Seltener erscheinen die Schädelknochen mit in den Wucherungsprocess hineingezogen. Im ersten Falle entsteht eine meist runde, mit zackigen Rändern versehene Oeffnung (perforirender Hirnhautschwamm), wobei die innere Knochentafel gewöhnlich in grösserem Umfange als die äussere zerstört wird. Durch diese Oeffnung tritt nun der Schwamm hervor unter die Schädelbedeckungen, eine halbkugelförmige, weiche, oft täuschend fluctuirende Geschwulst bildend, die nun weniger umschlossen in der Regel rasch wächst und den Knochenrand bald überragt. Sind die Schädelknochen mit in den Neubildungsprocess hineingezogen, so erweichen sie und bilden mit dem Schwammgewächs eine Masse. Es besteht dann weder ein Knochenrand noch eine Knochenöffnung, und die unter den äussern Bedeckungen sich bildende Geschwulst hängt organisch mit den Schädelknochen zusammen. Derartige Geschwülste erreichen mitunter eine ganz enorme Grösse. Ich habe mehrere gesehen, welche den Umfang des Kopfes übertrafen, und von den Betreffenden gar nicht mehr getragen werden konnten, so dass sie in den letzten Stadien der Krankheit fortwährend liegen mussten. Die Geschwulstdecken sind dann gewöhnlich von grossen erweiterten Venen durchzogen. Bemerkenswerth hiebei ist, dass die Grösse der Schädelöffnung durchaus nicht immer mit der Grösse des Gewächses in einem bestimmten Verhältniss steht. Bei einer Geschwulst von solcher enormen Grösse, welche vom linken Scheitelbein herabhing, fand ich die Knochenöffnung, durch

1) Mém. de l'acad. r. de chir. de Par. V. 1774. p. 1.

welche jene mit der *Dura mater* zusammenhing, nur von dem Umfange, dass der kleine Finger eingeführt werden konnte. Geschwülste, welche von der innern Fläche der *Dura* ausgehen, erreichen niemals eine sehr bedeutende Grösse, da sie vorher schon durch Hirndruck tödtlich werden. Uebrigens gehören sie mehr den Hirngeschwülsten an.

2) Bei dem ursprünglich der Diploe entkeimenden Schädelkrebse (*Carcin. cranii*) kann die Krebsbildung ebenfalls mehr diffus oder circumscript auftreten, was für die spätere Gestaltung der Geschwulst von Einfluss ist. Anfänglich werden durch die wuchernden Krebsmassen die Markräume ausgedehnt, die Zwischenwände zum Verschwinden gebracht und so die Knochen osteoporotisch gemacht. Längere Zeit widerstehen die compacteren Knochentafeln, doch werden auch sie zuletzt, nachdem sie bis zum höchsten Grade verdünnt, auch blasig aufgetrieben worden sind, durchbrochen. In Folge dessen, theils aber auch wegen gleichzeitig stattfindender Knochenneubildung von Seiten des Periosts findet man diese Geschwülste zuweilen an einzelnen Stellen wie von einer knöchernen leicht eindrückbaren Schaale, und an der Basis von einem Knochenrande umgeben, was zu Verwechslung mit dem innern perforirenden Hirnhautschwamm Anlass geben kann. Meistens wird die äussere Knochentafel frühzeitiger als die innere durchbrochen.

3) Bei dem äussern vom Pericranium ausgehenden Krebse (*Carc. pericranii*) kann sich bei der fortschreitenden Geschwulstentwicklung insofern eine Verschiedenheit ergeben, als der Krebs entweder mehr nur nach aussen wuchert und keine tiefere Zerstörung der unterliegenden Knochentafel zur Folge hat, der häufigere Fall, oder aber wie nach aussen so auch nach innen gegen den Schädel zu sich verbreitet und die Knochen mehr oder weniger tief selbst bis zur harten Hirnhaut in den Bereich der krebsigen Wucherung zieht.

Die begleitenden Zufälle sind mehrfach verschieden nach dem ursprünglichen Ausgangspunkte der Afterbildung, und namentlich kommt in Betracht, ob letztere zuerst innerhalb oder ausserhalb des Schädelraumes sich entwickelt. Im weiteren Verlaufe, wenn einmal die Krebsgeschwulst an Ausbreitung gewonnen und die knöcherne Schädelwand, sei es von innen nach aussen oder umgekehrt von aussen nach innen, durchbrochen hat, ist das Krankheitsbild der einzelnen Varietäten ein weniger differentes.

Bei dem intracraniell sich entwickelnden Fungus hängen die eintretenden Zufälle wesentlich von dem langsameren oder schnelleren Wachsthum der Geschwulst ab. Geschieht dieses nur sehr allmälig, so können anfänglich jene ganz fehlen, treten aber um so ausgesprochener

und heftiger auf, je rascher die Geschwulst sich vergrössert. Im Allgemeinen bestehen diese Zufälle in mehr weniger heftigen, anhaltenden oder periodischen, verbreiteten oder nur auf die leidende Stelle beschränkten Kopfschmerzen, in Eingenommenheit des Kopfes, Schwindel, Erbrechen, Betäubung, periodisch auftretenden Convulsionen, Lähmungen einzelner Körpertheile u. s. w. Durch erhitzende Getränke, Gemüths- und Körperbewegungen werden sämmtliche Erscheinungen der Hirnreizung gesteigert. Was die Localerscheinungen betrifft, so zeigt sich gewöhnlich vor dem gänzlichen Durchbruche der Schädelknochen keine Knochenauftreibung, wohl aber zuweilen eine eindrückbare Stelle. Ist der Schädel einmal perforirt und kann die Geschwulst nun nach aussen treten, so lassen die früher dagewesenen Zufälle von Hirndruck bisweilen nach, treten aber sogleich wieder ein, wenn man die Geschwulst niederdrückt, was sich im Anfange zuweilen bis zum Verschwinden derselben thun lässt. Mitunter verhält es sich aber auch mit den Folgen der Depression oder Reposition gerade umgekehrt, wie wenn sich das Gehirn dem Geschwulstdrucke accomodirt hätte. Ferner lässt sich beim Befühlen des Tumors mehr oder weniger deutlich eine respiratorische und pulsatorische Bewegung, wie sie dem Gehirn zukommt, an demselben erkennen und im Umfange desselben der scharfe Knochenrand wahrnehmen. Später kann dieser von der vergrösserten Geschwulst so überdeckt werden, dass er gar nicht mehr zu fühlen ist. Häufig bewirkt das Hin- und Herschieben der Geschwulst Schmerzen, bedingt durch den Andruck derselben an den scharfen Knochenrand. Die Pulsationen in den vielen und erweiterten Gefässen der Geschwulst sind den Kranken meistens sehr lästig. Hat die Geschwulst den Knochen nicht blos perforirt, sondern hängt dieselbe mit dem letzteren organisch zusammen, so macht sich an der leidenden Stelle vor dem Auftritt einer weichen Geschwulst gewöhnlich eine feste Auftreibung des Knochens bemerkbar, die nach und nach weicher wird und sich vergrössert. In der Umgebung wird kein scharfer Knochenrand gefühlt, nur weichere und festere Knochenstellen kann man unterscheiden, auch lässt sich die Geschwulst nicht niederdrücken, sie zeigt keine respiratorischen Bewegungen und ein seitlicher Druck auf das Aftergewächs erregt keine Schmerzen.

Bei den zuerst nur von der Diploe aus sich entwickelnden Schädelkrebsen fehlen anfänglich alle auf Hirndruck sich beziehenden Erscheinungen und bleiben dieselben auch später entweder ganz aus, indem die Geschwulst nur nach aussen sich entwickelt, oder treten sie erst ein, nachdem die Geschwulst äusserlich schon eine erhebliche Grösse erreicht hat, ja sogar bereits aufgebrochen ist.

Noch weniger Mitleidenschaft zeigt das Gehirn bei den pericraniellen Krebsen, indem bei diesen nicht blos anfänglich, sondern auch später der Schädelraum meist unbeeinträchtigt bleibt.

Die Dauer des Krankheitszustandes ist ausserordentlich verschieden, der Ausgang aber schliesslich immer lethal. Der Tod erfolgt bald, wie bei anderen Krebsen, auf dem Wege der Erschöpfung, namentlich häufig durch Blutungen herbeigeführt oder in Folge metastatischer Vorgänge, oder endlich auch, namentlich beim perforirenden Schädelkrebs, in verschiedenen Stadien der Krankheit vom Gehirn aus durch Hinzutritt hyperämischer und entzündlicher Zustände, oder durch Eintritt von Lähmung, zuweilen plötzlich in unerwarteter Weise.

Diagnose. Die Gegenwart eines Hirnhautschwammes ist vor der Perforation der Schädelknochen aus den bestehenden Hirnzufällen nur zu vermuthen, aber niemals mit Sicherheit zu erkennen. Nach der Perforation sind die angegebenen Erscheinungen aber so charakteristisch, dass ein diagnostischer Irrthum nicht wohl möglich ist, da keine anderen Geschwülste den Schädel in der Art perforiren. Schwierigkeiten können nur dann wieder eintreten, wenn die Geschwulst erst zur Untersuchung kommt, nachdem sie bereits ein grösseres Volumen erlangt hat und die Knochenlücke dermassen überragt, dass sie nicht mehr zu fühlen ist. Hier kann es zweifelhaft sein, ob man es mit einer intracraniellen oder extracraniellen Krebsgeschwulst und überhaupt mit einem Carcinom oder vielleicht mit einer andern Geschwulst des Schädels zu thun hat. Irrthümer sind in dieser Beziehung schon vorgekommen und hat man öfters einen perforirenden Hirnhautschwamm erst bei einer versuchten Operation zu spät erkannt. Es ist daher immer geboten, bei derartigen Geschwülsten, zumal wenn es sich um einen operativen Eingriff handeln sollte, mit der grössten Vorsicht zu Werke zu gehen. Als diagnostische Hilfsmittel können dann auch noch die mikroskopische Untersuchung der Geschwulst durch Harpunirung derselben, sowie die vorübergehende und anhaltende Compression des Tumors, um den Einfluss einer solchen auf die Hirnfunctionen kennen zu lernen, vorgenommen werden.

Entstehung. Man hat die Schädelkrebse bei beiden Geschlechtern und in jedem Alter beobachtet. Die Behauptung Einiger, dass sie etwas häufiger bei männlichen als bei weiblichen Individuen vorkommen, scheint mir nicht hinreichend begründet. Schnieber[1]) und Dotzauer[2]) wollen auch angeborene Schädelkrebse beobachtet haben, in-

1) Journ. d. Chir. u. Augenh. II. 1821. S. 641.
2) Caspers Wochenschr. 1844. Nr. 2.

dessen lässt die Richtigkeit der Diagnose in beiden Fällen einige Zweifel. Was äussere Veranlassungen betrifft, so hat man der Krebsbildung bald gar keine örtlichen Einwirkungen vorhergehen gesehen und der Krebs entwickelte sich spontan entweder solitär oder in Gemeinschaft mit andern ähnlichen Geschwülsten am Schädel oder an entfernteren Körpergegenden, so dass in einzelnen Fällen der Schädelkrebs ein conseeutiver zu sein scheint. Bald hat an der betreffenden Stelle eine Quetschung, Erschütterung u. dgl. stattgefunden, von welcher Zeit an das Uebel augenscheinlich sich zu entwickeln begann.

Behandlung. Lässt der Krebs an und für sich schon nur eine ungünstige Prognose zu, so ist das in besonders hohem Grade beim Schädelkrebse der Fall, weil hier die operativen Eingriffe der Nähe des Gehirns wegen sehr beschränkt sind. Am günstigsten sind die Verhältnisse noch beim *Carcinoma pericranii,* wenn nur eine solitäre Krebsgeschwulst besteht und die krebsige Wucherung die Grenzen der äussern Knochentafel nicht übersehritten hat. Hier ist die vollständige Ausrottung der bösartigen Afterbildung ohne direkte Beeinträchtigung der Schädeleingeweide möglich. Am missliehsten ist der Fall beim Krebs der harten Hirnhaut, indem hier die Entfernung alles Krebshaften gar nicht oder wenigstens nicht ohne wesentliche Insultirung der Gehirnhäute und des Gehirns ausführbar ist, so dass man fast immer nur die Nachtheile des operativen Eingriffs, nämlich Beschleunigung des Todes zur Folge hat, denn gegenüber zahlreichen unglücklich abgelaufenen Operationsfällen sind nur sehr wenige gelungene bekannt (von Sand, Orioli, Fieker u. A.), und ist es bei diesen noch zweifelhaft, ob die entfernte Geschwulst wirklich krebshafter Natur war. Mit Grund sind daher die Mehrzahl der Chirurgen gegen operative Behandlung des perforirenden Hirnhautschwammes.

Capitel VIII.

Verletzungen der Schädelknochen.

Die Schädelverletzungen gehören zu den wichtigsten und schwierigsten Verletzungen überhaupt, da sie nicht nur häufig und in ihrer Beschaffenheit vielfältig, sondern auch in ihren Folgen leicht täuschend und gefährlich, dabei der diagnostischen Kunst wenig zugänglich und desshalb schwierig rationell zu behandeln sind. Sie können bestehen in Quetschungen und Erschütterungen, in Eindrücken, Fissuren und Frakturen, Auseinanderweichungen der Nähte und in Wunden. Oefters sind mehrere dieser Verletzungen gleich-

zeitig vorhanden, z. B. Frakturen mit Eindrücken oder Wunden mit Frakturen u. s. w.

1. Quetschung und Erschütterung der Schädelknochen.

Entstehung. Quetschung und Erschütterung der Schädelknochen können durch Auffallen oder Anstossen des Schädels an feste harte Gegenstände, oder umgekehrt durch Anprallen solcher an den Schädel in sehr verschiedenen Graden nach Stärke und Richtung der eingewirkt habenden Gewalt hervorgebracht werden und bieten demnach auch die dadurch bedingten Verletzungszustände der Knochen und ihrer Beinhäute, welche hier mitberücksichtigt werden müssen, mancherlei Verschiedenheiten dar. Zunächst kann eine Quetschung der Schädelknochen ohne gleichzeitige Insultirung des überliegenden Pericraniums nicht stattfinden, und ist daher immer auch ein gequetschter Zustand dieser Membran zuweilen mit Blutinfiltration und theilweiser Ablösung derselben von dem Knochen vorhanden. Ferner kann eine weitere Folge der mit der Schädelcontusion verbundenen Commotion des Schädels die sein, dass die *Dura mater* an der betroffenen Stelle von der innern Schädelfläche mehr oder weniger abgelöst wird, und ein Blutextravasat zwischen dieser und jener entsteht. Oder es hat die Ablösung Entzündung der *Dura mater*, weiterhin Nekrose der innern Schädelfläche, Ansammlung von Eiter zwischen jener und dieser zur Folge. Oder es hat die Erschütterung das Endocranium zwar nicht gelöst, aber sie führt doch einen entzündlichen Reizzustand des letzteren herbei und eine Ablösung tritt erst später ein durch Ansammlung flüssiger Entzündungsproducte zwischen ihm und dem Schädel. Endlich kann die Contusion und Commotion auch die Knochen selbst mehr oder weniger beschädigen namentlich in der Art, dass die äussere Knochentafel gegen die diploetische Substanz eingedrückt wird, so dass auch ohne sichtbare Fissur eine seichte Vertiefung bemerbar ist. Natürlich wird dadurch die diploetische Substanz mehr oder weniger eingebrochen, frakturirt, und es findet zugleich Gefässzerreissung mit Blutung statt, so dass ein ganz ähnlicher Verletzungszustand wie bei gequetschten Weichtheilen besteht. Zuweilen sind Gefässzerreissung und Blutung in der diploetischen Substanz aber auch nur Folgen der Erschütterung oder der später sich einstellenden passiven Hyperämie. Die weiteren örtlichen Folgen können dann sein Thrombirung der diploetischen Venen, Entzündung der Knochensubstanz, Eiterung, Caries, Nekrose der Schädelknochen u. s. w.

Erscheinungen und Folgen. Aus dem Angegebenen ist leicht ersichtlich, dass die Erscheinungen und Folgen der Schädelcontusion

ausserordentlich mannigfaltig sein und durch Herbeiführung verschiedenartiger Krankheitszustände das Leben bedrohen können. Die erste Erscheinung, durch welche eine stattgehabte Schädelcontusion sich kundgibt, sind die Erschütterungsfolgen auf das Gehirn. Je bedeutender diese sind, auf einen desto höheren Grad von Knochenerschütterung kann auch geschlossen werden. Unendlich viele Contusionen des Schädels leichteren Grades gehen ohne weitere Zufälle und Folgen vorüber, indessen lässt sich das mit Sicherheit niemals vorausbestimmen und ist daher auf solche Verletzte stets ein wachsames Auge zu haben und ihnen nie eine unbedingt gute Prognose zu stellen. In andern Fällen machen sich die Contusionsfolgen nur am Pericranium bemerkbar, und treten dann diejenigen localen Veränderungen ein, die wir schon bei den Verletzungen des Periosts angegeben haben. Bildet sich in Folge der Erschütterung ein intracranielles Blutextravasat, so ergibt sich das aus dem baldigen Eintritt von Druckerscheinungen des Gehirns. In sehr schleichender Weise verläuft häufig die traumatische Entzündung der *Dura mater*, so dass öfters bedeutendere Zufälle, als heftige Kopfschmerzen, Schwindel, fieberhafte Aufregung, Neigung zum Erbrechen, Schlaflosigkeit u. s. w. erst eintreten, nachdem sich schon eine Eiteransammlung unter dem Schädel gebildet hat. Zuweilen stellt sich auch erst später in Folge dieser innern Vorgänge eine schleichende Entzündung und Ablösung des Pericraniums ein, so dass an der betroffenen Schädelstelle eine flache fluctuirende Anschwellung bemerkbar wird. Als weitere Folgen der intracraniellen Eiteransammlung können sich dann gesteigerter Hirndruck, diffuse Meningitis und pyämische Zufälle einstellen. Eine stattgehabte Beschädigung der Knochen selbst ist anfänglich gewöhnlich nicht zu erkennen. Denn wenn auch eine seichte Impression besteht, so kann diese sehr wohl unentdeckt bleiben und die diploetischen Infractionen mit Gefässzerreissung sind ohnediess ohne äussere Zeichen, so dass sie entweder ganz unerkannt bleiben oder erst durch secundäre Veränderungen sich kundgeben, oder endlich gar nur bei der Section aufgefunden werden. In vielen Fällen wird das ergossene Blut resorbirt und restituiren sich die lädirten Theile zuweilen mit Sklerosirung der verletzten Stelle. In seltenen Fällen kann es auch zur Exostosenbildung kommen oder nimmt ein Schädelkrebs von da an seinen Anfang. Andere örtliche Folgen sind Vereiterung der Markmembran, Caries und Nekrose des Knochens, oder es entwickelt sich aus einer Venenthrombose der diploetischen Substanz ein pyämischer Zustand u. s. w., so dass die Schädelquetschung nicht nur durch ihre Rückwirkungen auf die Schädeleingeweide, sondern auch durch allgemeinere Wundcomplicationen zum Tode führen kann.

Behandlung. Da sich niemals mit Sicherheit zum Voraus bemessen lässt, inwieweit durch eine stattgehabte Contusion und Commotion des Schädels die Knochen und ihre membranösen Ueberzüge lädirt worden und welche Reactionsfolgen daher zu erwarten sind, auch in dieser Beziehung je nach der Reizbarkeit des Verletzten, nach dessen Schädelbau und constitutionellen Verhältnissen u. s. w. an In- und Extensität gleichartige Verletzungen sich verschieden verhalten können, so müssen derartige Verletzungen nie zu leicht angesehen und wo möglich prophylactisch gegen den Eintritt der erwähnten bedeutenderen Folgen behandelt werden dadurch, dass man dem Verletzten körperliche und geistige Ruhe, eine leichte nicht erhitzende Diät und kalte Fomentirung der verletzten Stelle, nöthigenfalls mit Eis anräth. Und diese Maassnahmen sind um so nothwendiger und um so rigoröser in Ausführung zu bringen, je hochgradiger bei der Contusion die Erschütterung war. Bezüglich der Behandlung der periostealen Affection verweise ich auf die Verletzungen des Pericraniums. Von dem Verhalten gegenüber eines intracraniellen Blutextravasates wird noch später die Rede sein. Treten pachymeningitische Erscheinungen auf, so ist zunächst in der allerstrengsten Weise ein antiplogistisches Verfahren in Anwendung zu bringen. Stellen sich dann weiterhin Zufälle von Hirndruck ein mit zeitweisen Frostanfällen, Oedem der Schädelhaut, Ablösung des Pericraniums u. s. w., kurz Symtome, die auf eine interne Eiteransammlung schliessen lassen, so darf, auf mehrfache Erfahrungen gestützt, unter welchen wir diejenigen von Pott [1]), welche wir in den früheren Auflagen dieses Lehrbuches (2. Aufl. II. S. 91) auszüglich mitgetheilt haben, voranstellen, die Eröffnung des Schädels an der Verletzungsstelle durch Trepanation oder Resection empfohlen werden. Natürlich kann diese Operation nur bei circumscripter Eiteransammlung etwas nützen, und bei dieser muss nach ihrer Ausdehnung eine verschieden grosse Oeffnung angelegt werden. Wie weit man hierin gehen soll, lässt sich nicht im Allgemeinen bestimmen, es hängt das von der Besonderheit des Falles ab und muss der Einsicht des Wundarztes überlassen bleiben. In mehreren Pott'schen Fällen z. B. liessen die Drucksymptome erst nach, nachdem durch Entfernung eines dritten Trepanstückes einer beträchtlichen Menge eitriger Flüssigkeit Ausfluss verschafft worden war.

2. Eindruck der Schädelknochen ohne Bruch.

Eine derartige Schädelverletzung ist nur möglich bei biegsamen Knochen, also bei Kinder- oder krankhaft erweichten Schädeln. Bei

1) Sämmtl. chirurg. Werke. I. Berl. 1787. S. 55.

festen Schädeln Erwachsener kann es in seltenen Fällen vorkommen, dass die äussere Knochentafel in ganz geringem Grade etwas eingedrückt wird, hiebei ist aber die diploetische Substanz dann mehr oder weniger frakturirt und findet sich mitunter auch eine Fraktur der Glastafel. Am häufigsten kommen an Kinderschädeln vollständige Eindrücke nach schweren Geburten vor, bewirkt durch vorragende Theile des Beckens oder durch angelegte geburtshilfliche Instrumente. Diese Eindrücke sind bisweilen sehr bedeutend und haben mehr oder weniger Erscheinungen von Hirndruck zur Folge, erfordern aber in der Mehrzahl der Fälle doch keine operative Behandlung, da sie gewöhnlich nach und nach von selbst durch den excentrischen Druck des Gehirns ausgeglichen werden. Man hat daher meistens nur auf Schützung der eingedrückten Stelle und auf Bekämpfung allfällig eintretender Entzündung sich zu beschränken. Da bei solchen Impressionen die betroffene Schädelstelle einem bedeutenden Druck ausgesetzt war, so kann es vorkommen, dass das gequetschte Knochenstück nekrotisirt, wie z. B. in einem von Schöller [1]) mitgetheilten Falle. Gleichwohl erholte sich das Kind. Mitunter dauert es mehrere Wochen, selbst Monate, bis der Eindruck sich wieder ausgegliehen hat.

3. Frakturen der Schädelknochen.

Die Brüche der Schädelknochen setzen bei normaler Schädeldicke immer die Einwirkung einer stärkeren Gewalt voraus, doch kommt hiebei noch Vieles auf die Sprödigkeit der Knochen und die Form des Schädels an. Am leichtesten erfolgen Schädelbrüche bei älteren Personen, weil bei diesen die Knochen spröder und durch Schwund der Diploe dünner sind als bei jüngeren und bei Kindern, bei welchen die Biegsamkeit der Knochen und die weniger feste Verbindung in den Nähten häufig das Brechen verhindern. Rücksichtlich der Schädelform leistet der stumpfkegelförmige, dem Gewölbe nach der Kettenlinie am meisten entsprechende Schädel den grössten, und der plattgedrückte kubische Schädel den geringsten Widerstand gegen äussere Gewalten. Gewöhnlich zeigen sich die Brüche an derjenigen Stelle, wo die mechanische Gewalt eingewirkt hat (direct entstandener Bruch), zuweilen aber auch davon entfernt (indirect entstandener Bruch), was in mehrfacher Weise vorkommen kann, nämlich so: a) dass an der von der Gewalt betroffenen Stelle die äussere Tafel unversehrt geblieben und nur die innere gebrochen ist, b) dass sich der Bruch an der der betrof-

1) Med. Zeit. v. V. f. Heilk. in Pr. 1841. Nr. 38.

fenen Schädelwand gegenüber liegenden Stelle zeigt (Gegenbruch, Contrafractura), z. B. an der *Basis cranii* nach Contusionen des Schädelgewölbes, c) dass der von der Gewalt betroffene Knochen zwar bricht, aber nicht an der Einwirkungsstelle, sondern mehr oder weniger davon entfernt, wohin z. B. Frakturen der Augenhöhlentheile des Stirnbeins nach Contusionen des Stirntheils gehören, d) dass der von der Gewalt betroffene Knochen nicht bricht, wohl aber ein angrenzender. Bisweilen sind direct und indirect entstandene Brüche gleichzeitig vorhanden. Indessen kann man sich bezüglich des Vorhandenseins von indirect entstandenen Brüchen leicht täuschen, indem z. B. der Schädel durch einen Schlag und darauf folgenden Fall an zwei verschiedenen Stellen Brüche erhält, man aber nur diejenigen einer Stelle als direct entstanden betrachtet, oder indem man lange Spalten nicht weit genug verfolgt, ihren unmittelbaren Zusammenhang daher übersieht, und sie für verschieden, theils direct theils indirect, entstandene Frakturen hält, oder indem man Spalten der Schädelbasis, welche direct durch heftigen Anstoss der Wirbelsäule oder des Unterkiefers entstanden sind, für Gegenbrüche von Schlägen, Stössen auf das Schädelgewölbe ansieht. Nach Arans [1]) Versuchen sollen Gegenbrüche an der Schädelbasis höchst selten vorkommen und die meisten durch Irradiation, d. h. Verlängerung einer Spalte von dem Schädelgewölbe aus entstehen. Die Bildung indirecter Frakturen beruht wesentlich auf der ungleichen Stärke der verschiedenen Schädelstellen. Bei der Einwirkung einer quetschenden, den Schädel in Schwingung versetzenden Gewalt verändert derselbe seine Gestalt. Er flacht sich ab in der Richtung des Anstosses und dehnt sich aus in der entgegengesetzten Richtung und hiebei brechen die Knochen an den schwächsten, sprödesten und am stärksten schwingenden, keineswegs daher immer an gegenüber liegenden Stellen, woraus sich denn auch die angeführten Verschiedenheiten der indirecten Brüche erklären. Auf derartigen Vibrationen des Schädels beruht es auch, dass zuweilen an einem von der Contusionsstelle mehr oder weniger entfernten Orte die *Dura mater* sich ablöst und später hier eine Eiteransammlung entsteht, woselbst sie gar nicht vermuthet wurde. Die mechanischen Bruchverhältnisse zeigen nun noch weitere Verschiedenheiten in der Art, dass die Zusammenhangstrennung entweder nur eine feine Spalte (Fissura) darstellt, oder dass die Bruchränder etwas von einander abstehen (Fractura schlechtweg), oder dass mit der Knochentrennung zugleich eine Ortsveränderung des gebrochenen Knochens, gewöhnlich ein Eindruck desselben verbunden ist

1) Arch. génér. 1844. Oct. et Nov.

(*Fractura cum depressione*), oder dass endlich der Knochen an der Bruchstelle zertrümmert, zersplittert ist (*Fractura comminutiva*).

a) Einfache Fissuren und Frakturen.

Erscheinungen und **Folgen.** Die Fissuren können entweder die ganze Dicke des Knochens durchsetzen, somit penetrirend sein in senkrechter oder schiefer Richtung, oder nur die äussere oder innere Tafel betreffen. Auch verlaufen sie gerade, gebogen oder im Zickzack, und sind bald nur einzeln, bald in Mehrzahl vorhanden und dann öfters von einem Punkte ausgehend (Sternbruch, Strahlenbruch). Zuweilen wird die Spaltung durch die Nähte aufgehalten, an welcher Stelle diese dann gewöhnlich etwas auseinander weichen, in andern Fällen setzt aber der Bruch die Naht auch durch. Dringt ein Bruch durch eine Naht, unter welcher sich ein Blutleiter befindet, so kann dieser verletzt und der Bruch mit einer bedeutenden Blutung verbunden sein. Bei durchdringenden Fissuren entspricht die Ausdehnung derselben in der innern Tafel zwar meistens auch derjenigen in der äussern, indessen bringt es die Sprödigkeit jener zuweilen mit sich, dass sie in grösserer Ausdehnung und auch vielfältiger gespalten oder gesprungen ist als die äussere Tafel. Da bei solchen Spalten immer auch Gefässe der diploetischen Substanz zerrissen sind, so findet eine Blutung sowohl nach aussen als nach innen statt, und erscheint daher die Fissur als ein rother Streifen sowohl an der innern als äussern Schädelfläche. Sind Pericranium und Endocranium unverletzt geblieben, was bei letzterem gewöhnlich der Fall ist, so werden diese Membranen durch den geringen Bluterguss an der Bruchstelle mehr oder weniger abgelöst und abgehoben. Natürlich sind Blutung und Abhebung um so bedeutender, je klaffender die Knochenspalte ist. Jedoch zerreisst bei stärkerem Auseinanderweichen der Bruchränder das Pericranium, was bei der *Dura mater* niemals der Fall ist und ergiesst sich dann im erstern Falle das Blut in das subaponeurotische Bindegewebe unter die Kopfschwarte.

Die bei solchen Frakturen vorkommenden Zufälle beziehen sich theils auf die Erschütterung des Gehirns, welche bei der Entstehung der Fraktur durch die eingewirkt habende Gewalt stattgefunden hat, theils auf die Folgen der Continuitätstrennung der Knochen. Die Commotionszufälle sind immer in höherem Grade vorhanden, da nur nach stärkeren Gewaltseinwirkungen ein Knochenbruch entsteht, vorausgesetzt, dass der Schädel normal gebaut ist. Auch ist zu berücksichtigen, dass durch die Schädelerschütterung allein intracranielle Gefässzerreissungen vorkommen können, die ganz unabhängig von der Knochen-

trennung sind, so dass das Auftreten von Druckerscheinungen des Gehirns keineswegs immer auf den Bestand einer Schädelfraktur bezogen werden kann. Auf Rechnung der Knochentrennung kommt in der Regel nur eine unbedeutendere Blutung, die als solche kaum erhebliche Druckerscheinungen hervorzubringen vermag. Die Fissur oder Fraktur als solche bedingt daher keine besonderen Zufälle, und ähnlich verhält es sich auch rücksichtlich der weiteren Folgen. Die Fissur kann heilen wie jede andere Knochentrennung, nur geschieht das in der Regel sehr langsam und selten durch knöchernen Callus, meistens nur durch Bildung einer fibrösen Zwischensubstanz, die mit den Beinhäuten fest zusammenhängt, wobei die Bruchränder durch Resorption gewöhnlich abgerundet werden. Der tödliche Ausgang, welcher so häufig bei Schädelfrakturen beobachtet wird, kommt daher in der Regel gar nicht auf Rechnung der Knochenverletzung als solcher, sondern ist Folge anderer gleichzeitig entstandener Beschädigungen der Schädeleingeweide. Dass bei Frakturen verschiedener Schädelgegenden die Lebensgefahr nicht immer dieselbe ist, d. h. dass bei Frakturen gewisser Schädelgegenden häufiger als bei solchen anderer ein tödtlicher Ausgang beobachtet wird, hängt nicht sowohl mit der Fraktur selbst, als vielmehr damit zusammen, dass zur Entstehung von Frakturen an gewissen Schädelgegenden grössere und mächtigere Gewaltseinwirkungen nothwendig sind, wie z. B. für Frakturen an der Schädelbasis, oder dass leichter gefährliche intracranielle Verletzungen entstehen, wie z. B. bei Frakturen der Schläfengegenden Zerreissung der mittlern Meningealarterie, bei Frakturen der Hinterhauptsgegend Zerreissung der *Sinus transversi* u. s. w., wodurch zur Bildung grosser intracranieller Blutextravasate Anlass gegeben werden kann. Nach meinen aus der Durchsicht einer grossen Anzahl fremder und eigener Beobachtungen gewonnenen Resultaten sind die Frakturen der Schädelbasis gegenüber denjenigen des Schädelgewölbes viel häufiger von einem tödtlichen Ausgang begleitet, so dass bei Basilarbrüchen jedenfalls die Prognose am ungünstigsten gestellt werden muss. Doch ist bereits eine Reihe von Fällen bekannt, in welchen auch solche Frakturen zur Heilung kamen. Von den Frakturen des Schädelgewölbes heilten am zahlreichsten diejenigen der Stirngegend, dann folgen diejenigen der Scheitel-Hinterhaupts- und Schläfengegend.

Diagnose. Zu bestimmen, ob nach einer Schädelverletzung eine Fissur besteht, ist bald leicht, bald äusserst schwierig, selbst kaum möglich, je nach der Lage und Grösse der Knochenspalte und je nachdem der Bruch ein offener oder subcutaner ist. Offen können natürlich nur die Frakturen des Schädelgewölbes sein, daher ist auch nur bei

diesen das Sehen einer Knochenspalte möglich. Sehr häufig bestehen aber Frakturen des Schädelgewölbes, ohne dass die Weichtheile über denselben getrennt sind, so dass sie verdeckt liegen, und man kann ihre Gegenwart nur vermuthen aus der Stärke der eingewirkt habenden Gewalt, wenn man nicht diagnostische Einschnitte machen will, welche früher, als noch prophylactisch trepanirt wurde, häufig gemacht worden sind. Sie sind aber unnütz und darum verwerflich, weil die einzuschlagende Behandlung nicht nach dem Bestande einer Fissur, sondern nach den vorhandenen Zufällen sich zu richten hat. Ist die Knochenspalte fein, so begründet sie keine Unebenheit der gebrochenen Schädelfläche und kann daher durch die Kopfschwarte nicht gefühlt werden; auch ist der subperiosteale Bluterguss in der Regel so unbedeutend, dass auch dieser keine fühlbare Erhabenheit bildet. Wohl aber kann das bei klaffenden Frakturen der Fall sein, obschon bei diesen dann gewöhnlich die Beinhaut zerrissen ist und der Bluterguss ein mehr diffuser, die Knochenspalte eher verdeckender ist. Bei Frakturen der Stirngegend klärt zuweilen ein sich einstellendes Emphysem auf. Blutungen aus Nase, Mund und Ohren sind wohl häufige Begleiter heftiger Kopferschütterungen und daher auch von Frakturen, aber durchaus keine zuverlässigen Zeichen für die letzteren. Dasselbe gilt von Blutunterlaufungen der Bindehaut der Augen. Auf eine Fraktur an der Schädelbasis kann geschlossen werden, wenn an der Horizontalperipherie des Schädels Anfänge von Spalten entdeckt werden, die in der Richtung nach der Schädelbasis hin verlaufen. Eine besondere Erscheinung zeigt sich zuweilen bei Frakturen gewisser Knochenparthien der Schädelbasis, nämlich ein Ausfluss von Cerebrospinalflüssigkeit aus dem Ohr oder der Nase, indessen muss dabei die *Dura mater* zerrissen sein, was keineswegs immer der Fall ist. Aus dem Ohr ergiesst sich diese Flüssigkeit bei Fissuren in der Felsenpyramide, während Ausfluss von Cerebrospinalflüssigkeit durch die Nase auf Spalten im Körper des Keilbeins schliessen lässt. Laugier [1]) machte zuerst auf diese Erscheinung aufmerksam. Manchmal ist der Ausfluss solcher Flüssigkeit sehr beträchtlich. Nach Kuhn [2]) z. B. betrug derselbe bei einem Knaben innerhalb vier Tagen zwei Littres. Der Ausfluss trat erst 24 Stunden nach der Kopfverletzung ein und war von Lähmung der untern Extremitäten begleitet. Robert [3]) fand bei Ergüssen aus dem Ohr mehrmals die *Dura mater*, wo sie den Boden des *Meatus auditorius internus* auskleidet, gerissen und in zwei

1) Archiv. génér. de méd. 1845. Août.
2) Gaz. méd. de Par. 1845.
3) Archiv. génér. 1845. Déc.

Fällen von Nasenausfluss die obere Wand der rechten Keilbeinhöhle gespalten und die Dura über der *Sella turcica* verletzt. Als weiteres Hilfsmittel für die Erkennung von Basilarbrüchen und ihrer Situation kann auch noch der Umstand benutzt werden, dass einzelne an der Hirnbasis liegende Nerven, deren Austrittsöffnungen in das Gebiet der Fraktur fallen, mehr oder weniger Functionsstörungen zeigen, z. B. der Olfactorius oder Opticus bei Frakturen der vordern Schädelgrube, des Facialis, Trigeminus u. s. w., bei Frakturen der mittleren Grube u. s. w.

Behandlung. Die Fissur oder Fraktur als solche erheischt eigentlich keine besonderen Maassnahmen, und man hat nur die Blutung zu stillen, noch allfällig vorhandene Commotionserscheinungen zu bekämpfen und den stets zu erwartenden reaktiven Zufällen, namentlich eintretender Hyperämie und Entzündung des Gehirns und seiner Hüllen vorzubeugen. Allen diesen Indicationen entspricht am meisten die energische Anwendung der Kälte mittelst Eisblasen auf den abgeschorenen Kopf, welche bei jungen kräftigen Individuen noch durch örtliche und allgemeine Blutentziehungen unterstützt werden kann. Ausserdem verordnet man geistige und körperliche Ruhe, eine durchaus reizlose Diät und lässt keine Stuhlverstopfung eintreten. Es kann nicht genug hervorgehoben werden, wie wichtig bei allen derartigen Verletzungen, bei welchen immer eine heftige Erschütterung der Schädeleingeweide stattgefunden hat, die consequente Anwendung der Eiskälte ist, und zwar muss diese mitunter Wochen lang fortgesetzt und darf nur nach und nach und nicht auf einmal gänzlich abgebrochen werden. Freilich ist eine solche strenge Antiphlogose der Heilung des Knochenbruches gerade nicht günstig, allein dieser spielt hier eine untergeordnete Rolle und sind es die erschütterten Schädeleingeweide, welche alle unsere Aufmerksamkeit erheischen, und müssen daher auch die hierauf sich beziehenden Krankheitserscheinungen für Grad und Dauer der Antiphlogose allein maassgebend sein. Was die Trepanationsfrage betrifft, so ist früher mehrfältig bei einfachen Frakturen die prophylaktische Trepanation angerathen worden, um allfällige losgesprengte Theile der innern Knochentafel, noch ehe sie als Fremdkörper nachtheilige Wirkung haben, entfernen zu können. Allein eine solche Los- oder Absprengung von Theilen der Glastafel ist bei einfachen Frakturen jedenfalls selten, auch haben sie keineswegs immer die gefürchteten nachtheiligen Folgen, und dann ist man weitaus in der Mehrzahl der Fälle bezüglich des Sitzes solcher inneren Absplitterung so sehr im Unklaren, dass bei der jedenfalls ungünstigen Rückwirkung der Trepanation auf die bereits insultirten Schädeleingeweide jene gewiss meistens nicht nur nichts nützen,

sondern vielmehr Schaden bringen wird. Von der Trepanation bei Blutextravasaten wird später die Rede sein. Eine Spättrepanation könnte nur unter Verhältnissen, welche wir schon bei der Quetschung und Erschütterung des Schädels näher bezeichnet haben, angezeigt sein.

b) Frakturen mit Depression.

Erscheinungen und Folgen. Wenn bei Schädelfrakturen eine Dislocation von Knochenstücken besteht, so sind diese immer, vorausgesetzt, dass die Gewalt von aussen her eingewirkt hat, nach einwärts gedrückt, also deprimirt, und zwar ist bald nur die äussere Knochentafel auf die Diploe eingedrückt, oder es ist die äussere Tafel ganz, oder wenigstens nur gespalten, und die innere allein durch Absprengung nach einwärts verrückt, oder endlich der Knochen ist in seiner ganzen Dicke eingedrückt. — Depressionen der äussern Knochentafel allein kommen nicht sehr häufig vor. Sie finden sich nur an den dickeren Schädelstellen, wo die diploetische Zwischensubstanz mächtig ist, oder die Knochentafeln von einander abstehen, wie an den Stirnhöhlen. Auch betrifft diese Art der Dislocation immer nur beschränkte Stellen. Das deprimirte Knochenstück ist entweder ganz umbrochen, oder nur theilweise von einer Fissur umgeben.

Ich besitze das rechte Scheitelbein eines jungen Menschen, welcher auf dasselbe einen Hufschlag erhalten hatte. Der eine Stollen des Hufeisens hat in Form eines kleinen Ovals die äussere Tafel ganz seicht deprimirt mit einer sehr feinen ringsum gehenden Fissur. Die innere Schädelfläche ist vollkommen unverändert geblieben. Der Mann kam erst einen Tag nach dem Vorfall in meine Behandlung und hatte bereits Symptome einer diffusen Meningitis, in Folge welcher er schon am dritten Tage starb. Es fand sich kein Bluterguss auf der *Dura*, auch war diese an der betroffenen Stelle nicht abgelöst. Die Schädelknochen waren von mehr als gewöhnlicher Dicke.

Solche Depressionen haben niemals grössere Tiefe. — Absprengungen der innern Tafel allein scheinen sehr selten vorzukommen, doch sind einzelne exquisite Fälle der Art beobachtet worden, z. B. von Pott [1]). — Die gewöhnlichen Fälle von Schädeldepression sind diejenigen, wo ein ganzes Stück Knochen mehr oder weniger tief eingedrückt ist und hiebei ergeben sich weiterhin mancherlei Varietäten. Zuweilen ist nur eine mehr oder weniger gebogene und klaffende Fraktur vorhanden, wobei ein Knochenrand tiefer steht als der andere, oder ein Knochenstück ist ganz umbrochen und eingedrückt aber unbeweglich, und hat zuweilen selbst noch mehrere Spalten, oder das Knochenstück ist so vollständig umbrochen, dass es beweglich und mitunter noch

1) L. c. Fall 42 und 43.

einem angrenzenden Knochenrand untergeschoben ist u. s. w. Bisweilen kommen die verschiedenartigsten Bruchverhältnisse gleichzeitig neben einander vor und gibt es Uebergänge bis zu den Splitterbrüchen. Die Schädelbedeckungen können bei solchen Frakturen wenigstens äusserlich unverletzt sein und die ganze Bruchstelle decken, oder sie sind zugleich in verschiedenen Richtungen aufgerissen und gequetscht, so dass ein Theil der Schädelfraktur frei liegt. Aehnlich kann es sich mit der harten Hirnhaut verhalten. Bald findet sie sich unverletzt, bald ist sie durch die eingedrückten Knochenstücke mehrfach beschädigt, gequetscht, zerrissen, perforirt u. s. w., und die mechanische Zerstörung kann selbst noch tiefer bis in's Gehirn sich erstrecken. Die stärksten Blutungen und Blutansammlungen zeigen sich gewöhnlich bei derartigen Verletzungen an der Schläfengegend, weil hier nicht blos äusserlich die tiefen und oberflächlichen Schädelarterien verlaufen, sondern auch innerlich die stärksten Meningealarterien liegen.

Obschon bei diesen Frakturen die Beschädigung des Schädels meistens eine viel bedeutendere ist, als bei den einfachen Fissuren und Frakturen, so sind doch keineswegs immer die begleitenden Symptome der Hirnerschütterung in viel höherem Grade vorhanden, und stehen dieselben überhaupt nicht im Verhältnisse zur Grösse der Knochenbeschädigung, sondern sind im Gegentheil gerade bei sehr hohem Grade der letztern verhältnissmässig gering, weil der Schädel durch die äussere Gewalt in Folge Nachgebens der Knochen in weniger starke Schwingungen versetzt wird, als wenn die letzteren widerstehen. Sehr häufig dagegen sind die Depressionsbrüche von Zufällen des Hirndruckes begleitet, theils in Folge der eingedrückten Knochenstücke, theils aber auch weil diese Frakturen viel häufiger als die einfachen von grössern intracraniellen Blutansammlungen begleitet sind. Beim Knochendruck treten die Drucksymptome nicht immer sogleich ein, sondern erst nachdem hyperämische oder entzündliche Schwellung der Schädeleingeweide sich eingestellt hat, während auf der andern Seite das Gehirn sich auch an einen Druck gewöhnen kann, in Folge dessen früher dagewesene Drucksymptome sich mitunter wieder verlieren oder wenigstens vermindern. Wegen der bei diesen Brüchen meistens vorhandenen gröberen Beschädigung der Hirnhäute und des Gehirns bleiben heftigere Entzündungsgrade dieser Theile gewöhnlich nicht aus, und wenn auch anfänglich der Hirndruck nicht zu einem tödtlichen Ende führt, so ist das öfters später in Folge diffuser Meningitis der Fall. Weitere Gefahren können dann noch später dadurch drohen, dass einzelne mehr oder weniger losgelöste Knochenstücke nekrotisiren und dadurch zu Eiteransammlungen innerhalb des Schädels Anlass geben. Auch kann Pyämie

entstehen. Trotz der vielen drohenden Gefahren bei diesen Verletzungen ist doch die Zahl der Fälle, in welchen die Verletzten am Leben erhalten worden sind, eine keineswegs geringe[1]). Ist die Depression unbedeutend, so kann sie verbleiben, bei Kindern kommt es mitunter vor, dass der Eindruck durch den excentrischen Druck des Gehirns von selbst mehr oder weniger ausgeglichen wird. In noch anderen Fällen erfolgt die Heilung unter Losstossung verschiedener Knochenfragmente. Knochendepressionen, welche nur die äussere Tafel betreffen, haben die Bedeutung von Schädelquetschungen.

Diagnose. Da bei Frakturen mit Knochendepression viel häufiger als bei einfachen die Weichtheile des Schädels mit verletzt sind, so ist schon desshalb die Erkennung solcher Frakturen leichter. Alsdann begründet die mit der Depression verbundene Unebenheit des Schädels die Möglichkeit auch bei geschlossener Schwarte die Knochenabstände durchzufühlen. Indessen können diese durch eine grössere subaponeurotische Blutansammlung so verdeckt sein, dass äusserlich vom Knocheneindruck nichts gefühlt wird. Auch ist an den Schläfengegenden die Auffindung eines Bruchs immer schwieriger, weil hier die Knochen durch einen starken Muskel und eine mehrblättrige Fascie gedeckt sind. Leichter ist eine Depression zu erkennen, wenn Knochenstücke beweglich sind, indem diese öfters ein crepitirendes Geräusch geben. Am misslichsten verhält es sich mit der Diagnose in denjenigen seltenen Fällen, wo nur ein Theil der innern Knochentafel abgesprengt ist. Hier fehlen alle sicheren Zeichen, um diesen Zustand vor Eröffnung des Schädels zu erkennen. Mussten wir diagnostische Einschnitte bei einfachen Knochenspalten verwerfen, so sind hingegen diese bei Frakturen mit Knochendepression, wenn irgend Zufälle von Hirncompression vorhanden sind, durchaus nothwendig, wenn die Kopfschwarte gar nicht oder nur ungenügend geöffnet sein sollte, denn hier muss man sich unter allen Umständen eine genaue Ansicht von den bestehenden Bruchverhältnissen zu verschaffen suchen. Man dilatirt entweder schon bestehende Wunden, oder legt ganz neue Schnitte an. Zu bestimmen, ob vorhandene Druckerscheinungen von Knochen- oder Blutdruck herrühren, ist manchmal schwierig. Für den ersteren spricht ein höherer Grad von Knochendepression und sofortiger Eintritt der Drucksymptome, nachdem die Depression gebildet worden ist. Indessen können Knochen- und Blutdruck zugleich wirken. Für den letzteren spricht der Umstand, wenn die Druckerscheinungen nach geschehener Verletzung rasch zunehmen oder sich überhaupt erst später einstellen.

---

1) S. 2. Aufl. dieses Lehrb. II. S. 101.

Behandlung. Besteht ein Schädelbruch mit Depression, ohne dass Symptome von Hirndruck zugegen sind, und fühlt man auch keine losen Knochentheile, so halten wir einen operativen Eingriff augenblicklich nicht für indicirt, denn die Abwesenheit von Compressionserscheinungen beweist eben, dass die bestehende Schädeldepression vom Gehirn ertragen werden kann, und ist unter solchen Umständen um so mehr von einer prophylactischen Trepanation oder Resection abzustehen, als Fälle bekannt sind, in welchen die bei vollem Bewusstsein des Verletzten unternommene Trepanation sofort eine derartige Verschlimmerung der Zufälle herbeigeführt hat, dass die Operation als durchaus schädlicher Eingriff betrachtet werden musste. Ich war bei einer Operation zugegen, wo ein mit Schädeleindruck auf dem rechten Scheitelbein Behafteter, der nur an Erscheinungen von Hirnreizung litt, bei vollem Bewusstsein trepanirt wurde. Schon während der Operation stellte sich Bewusstlosigkeit ein und bald nachher verfiel der Operirte in tiefsten Sopor, aus welchem er nicht mehr erwachte. Bei einem solchen Verletzungszustand ist nichts Anderes angezeigt, als Anwendung der strengsten Antiphlogose. Sind lose Knochenstücke fühlbar, so ist deren sofortige Entfernung ohne Gewalt natürlich geboten, da dieselben doch absterben und dann als Fremdkörper in der Wunde wirken. Sitzen umbrochene Knochenstücke noch theilweise fest, so dass sie ausgebrochen werden müssten, und kann ihnen augenblicklich kein nachtheiliger Druck auf's Gehirn zugeschrieben werden, so ist es rathsamer, dieselben vorläufig zu belassen, und ihre weitere Ablösung durch Eiterung abzuwarten. Zur Begründung dieser Curregel verweise ich auf eine in der 2. Aufl. des Lehrbuches II. S. 103 mitgetheilte Beobachtung von mir.

Sind hingegen bei einem Schädelbruche mit Depression Zufälle von Hirndruck zugegen und hat man Gründe dafür, dass dieser Druck ganz oder wenigstens theilweise durch deprimirte Knochenstücke veranlasst wird, so besteht hier im Allgemeinen die Indication, den Druck zu beseitigen durch Hebung oder gänzliche Entfernung des eingedrückten Knochenstückes. Indessen müssen wir auf einige diese Indication beschränkende Umstände aufmerksam machen. Man hat nämlich schon mehrfältig die Erfahrung gemacht, dass auch unter solchen Verhältnissen Heilung ohne operativen Eingriff lediglich durch eine strenge Antiphlogose möglich ist. In derartigen Fällen hingen die Drucksymptome gewiss theilweise von ergossenem Blute ab, das später resorbirt wurde. Man halte sich daher an die operative Indication streng nur dann, wenn die Depression eine hochgradige und höchst wahrscheinlich Hauptursache des Hirndrucks ist. Auch hat man noch zu berücksichtigen, ob die Hebung des Knochenstückes leicht oder schwierig, namentlich nicht

ohne Gewaltsanwendung ausführbar ist. Im erstern Fall wird man sich eher als im letztern zu einer Operation entschliessen. Ferner ist zu beachten, dass bei Kindern viel eher Schädeleindrücke belassen werden können, als bei Erwachsenen. Unter mehreren Fällen, die ich zum Belege anführen könnte, nur einen.

Einem 9jährigen Knaben fiel bei einem Sturme ein Kaminstein auf den mit einer Kappe bedeckten Kopf. Er wurde besinnungslos nach Hause getragen. Kurz nachher sah ich den Knaben. Die Kappe war durchgeschlagen und auf der Scheitelhöhe links von der Pfeilnaht fand sich eine gequetschte Wunde der Weichtheile und ein Schädelbruch in der Ausdehnung von etwa $1^1/_2$″ mit Knochendepression. Die äussere Tafel war in mehrere Stücke zersprengt, die zum Theil lose waren, die innere Tafel war auch gebrochen, aber in unbeweglichen Stücken und zugleich niedergedrückt, welche Depression 1—2‴ betrug. Der Knabe lag bewusstlos da unter den Erscheinungen des Hirndrucks. Ein anderer zugleich anwesender Arzt meinte, es müsse hier sofort trepanirt werden. Ich rieth davon ab, nahm die ganz losen Knochenstücke der äussern Tafel weg und liess Eiskälte unausgesetzt anwenden. Am folgenden Tage kam der Knabe allmälig wieder zu sich und verlor das Bewusstsein nicht mehr. Im weiteren Verlaufe nach eingetretener Eiterung konnte ich noch mehrere Knochenstücke entfernen. Der Eindruck der innern Tafel aber blieb, und jetzt noch nach Jahren fühlt man hier die vertiefte Knochenstelle.

Uebrigens darf man in der Vermeidung operativer Eingriffe auch nicht zu weit gehen, indem ihr Erfolg mitunter ein ganz überraschender ist. Schweikart[1]) z. B. theilt einen Fall mit, wobei einem 12jährigen Knaben mit einem stark eingedrückten Knochenstück das Bewusstsein sogleich wiederkehrte, nachdem man das Knochenstück mittels des Hebels emporgehoben hatte.

Was die Art der Hebung des Knocheneindruckes betrifft, so muss diese immer so schonend als möglich, namentlich ohne Erschütterung des Schädels geschehen. Manchmal ist es möglich, mit einem hebelartigen Instrument, einem sogenannten Elevatorium, den eingedrückten Knochen zu erheben, oder es eignet sich hiezu besser der Gebrauch einer Zange. In andern Fällen muss die Trepanation oder Resection zu Hilfe genommen werden, worüber ich auf das folgende Kapitel verweise.

In späteren Perioden des Verletzungszustandes kann die Trepanation noch wegen Eiteransammlungen oder wegen nekrotisch gewordener Knochenstücke nothwendig werden, zumal auch in denjenigen Fällen, wo Stücke von der Glastafel losgelöst sind.

Endlich hat man auch nach gänzlich vollendeter Heilung, wenn in Folge des Bruches erhebliche Functionsstörungen als Kopfschmerzen, Schwindel, Krämpfe, Lähmungen, Gemüthsstörungen zurückgeblieben

---

1) Heidelberg. Annal. X. H. 3.

waren, zuweilen erst nach mehreren Jahren die vernarbte Knochenstelle noch austrepanirt und zwar keineswegs immer ohne Erfolg. Bereits oben bei den Enostosen S. 61 habe ich einer hieher gehörigen von mir ausgeführten Trepanation, welche glänzenden Erfolg hatte, Erwähnung gethan. Noch andere Fälle sind in der 2. Aufl. dieses Lehrbuchs Bd. II S. 104 mitgetheilt.

c) Splitterbrüche, Stückbrüche, Lochbrüche.

Entstehung. Diese Brüche werden meistens durch stumpfe Körper von beschränktem Umfange hervorgebracht, welche eine Schädelstelle entweder von aussen oder von innen her treffen.

Erscheinungen und Folgen. Bei diesen Brüchen sind an einer meist beschränkten Schädelstelle so viele in verschiedenen Richtungen verlaufende Spalten gebildet worden, dass dadurch die Knochensubstanz in mehrere oder in eine Menge kleinerer Fragmente, Stücke, Splitter, zertrümmert ist. Die Splitterung kann nur die äussere oder die innere Tafel, oder beide zugleich betreffen. Die isolirte Splitterung der einen oder andern Tafel, ohne dass die andere auch von Spalten durchsetzt und mehr oder weniger dislocirt ist, kommt jedoch selten vor. Sind beide Tafeln gesplittert, so findet man gewöhnlich diejenige in grösserem Umfange frakturirt, welche derjenigen entgegengesetzt ist, auf welche die Gewalt zunächst eingewirkt hat. Da nun das meistens von aussen her geschieht, so erklärt sich daraus die Thatsache, dass bei solchen Brüchen die innere Tafel gewöhnlich in grösserem Umfange als die äussere gebrochen gefunden wird. Irriger Weise schrieb man diesen Umstand der grösseren Sprödigkeit der inneren Tafel zu, denn es zeigt sich gerade ein entgegengesetztes Verhältniss, wenn die brechende Gewalt die Glastafel zuerst trifft, wie ich das mehrfältig an Schädeln von Selbstmördern beobachtet habe, die sich von der Mundhöhle aus durch eine Schusswaffe den Schädel perforirt haben. Dieses Vorkommniss beruht ganz auf denselben Gründen, aus welchen auch bei Perforationen der Weichtheile durch stumpfe Körper die Austrittsöffnung in der Regel grösser als die Eintrittsöffnung ist[1]). Bei Splitterung beider Tafeln besteht gewöhnlich ein Loch im Schädel (Lochbruch), und sind die Splitter nach derjenigen Seite hin getrieben und dislocirt, nach welcher die brechende Gewalt gewirkt hat, also meistens nach dem Schädelraum hin, wo die Splitter bald nur auf der unverletzten Dura liegen, bald in dieselbe hinein, ja selbst noch tiefer bis in die Hirnsubstanz getrieben sind. Die Zusammenhangstrennungen der Dura können durch solche

1) Vergl. auch Erichsen, The Lancet, II. 1867. 23. Dec.

Splitter so scharf sein, dass sie Schnittwunden gleichen, übrigens kommen auch Zerreissungen derselben vor.

Rücksichtlich der Folgen ist bemerkenswerth, dass bei Lochbrüchen die primären Zufälle mitunter sehr unbedeutend sind, und die Schwere der Verletzung gar nicht ahnen lassen. Es sind mir mehrere Fälle zur Kenntniss gekommen, in welchen die Verletzten mit solchen Lochbrüchen noch einige Tage herumliefen, bis höhere Grade entzündlicher Hirnreizung auftraten, oder in Folge seither gebildeter Entzündungsprodukte Zufälle von Hirndruck oder schwere Wundcomplicationen sich einstellten. Verbleiben einzelne Splitter im Gehirn, so gibt das zu Vereiterung der Hirnsubstanz und zur Bildung von Hirnabscessen Anlass, welchen Vorgängen sich gewöhnlich früher oder später ausgebreitete Meningitis beigesellt, welcher der Verletzte erliegt. Sind von der Glastafel grössere Stücke abgesprengt, so können diese Zufälle von Hirndruck bedingen, die bald gleich anfänglich auftreten, bald erst später sich einstellen, wenn der Blutgehalt des Gehirns vermehrt ist.

Diagnose. Dass ein Splitterbruch besteht, ist nur in dem Fall schwierig zu erkennen, wenn jener nur die innere Tafel betreffen sollte. Bei offenen Brüchen dagegen können insofern diagnostische Schwierigkeiten bestehen, als es öfters nicht leicht oder überhaupt gar nicht zu ermitteln ist, in welchem Umfange die innere Tafel geschädigt ist, und bis wohin eingetriebene Splitter gelangt sind. Dass man bei hierauf bezüglichen Untersuchungen mit der Sonde äusserst vorsichtig zu Werke gehen muss, versteht sich von selbst. Sind Knochensplitter durch kleine Oeffnungen der harten Hirnhaut in die Hirnsubstanz gedrungen, so kann es nothwendig sein, diese Oeffnungen zu vergrössern, um bessere Einsicht zu erlangen.

Behandlung. Ist nur die äussere Tafel gesplittert, so entfernt man nach gehöriger Eröffnung der Weichtheile die losen Splitter. Ist zugleich die innere Tafel gesprungen und eingedrückt, so kommen die bei den Frakturen mit Knochendepression angegebenen Regeln in Anwendung. Bei Splitterung der innern Tafel allein lässt sich anfänglich gewöhnlich desshalb nichts Operatives vorkehren, weil man über diesen Zustand völlig im Ungewissen ist und daher zuerst Zufälle von Hirnreizung oder Hirndruck abwarten muss. Bei Lochbrüchen kommt es hauptsächlich darauf an, die losen Splitter, sowie noch allfällige Fremdkörper zu entfernen, und hiezu kann es nothwendig sein, dass man die bestehende Knochenöffnung durch Trepanation vergrössert, zumal wenn abgesprengte Theile der Glastafel im Umfange der Oeffnung gefunden würden, welche ihrer Grösse und Form wegen nicht ausgezogen wer-

den könnten. In einem Falle gelang mir die Verkleinerung des Knochenstückes innerhalb der Oeffnung, und dadurch auch die Extraction desselben.

Ein junger Mann hatte durch einen Schlag mit einem Hakenstock einen Lochbruch auf der obern linken Stirnseite erhalten. Die Oeffnung hatte einen Durchmesser von fast einem Zoll. Die äussere Tafel war in mehrere lose Stücke zertrümmert, welche ohne Schwierigkeit weggenommen werden konnten, auch die innere Tafel war fracturirt und in Stücken nach einwärts gedrängt, die einen grösseren Umfang einnahmen als die Circumferenz der äusseru Oeffnung betrug. Einzelne Stücke konnten hervorgezogen werden, eine grössere Knochenplatte jedoch hatte hiefür zu grosse Dimensionen und war nur mit einem Rande in die Oeffnung zu bringen. Von hier aus theilte ich das Knochenstück mit einer Knochenscheere und konnte nun die einzelnen Hälften, die ich noch aufbewahre, extrahiren.

Im Uebrigen verfährt man wie bei andern Schädelverletzungen.

4. Auseinanderweichung der Nähte.

Entstehung. Solche Nahttrennungen beobachtet man am häufigsten, wenn der Schädel an verschiedenen Stellen von Schlägen oder Stössen betroffen wird, z. B. beim Herabfallen von einer Treppe, von einem Gerüste mit mehrmaligem Aufschlagen des Schädels, nach Gewehrkolbenstössen u. s. w., oder wenn auf den Schädel eine sehr wuchtige, stumpfe Gewalt wirkt. Zuweilen erfolgt das Auseinanderweichen der Nähte nicht sogleich nach der Gewaltseinwirkung, sondern erst einige Tage später und allmählig, indem die gelösten Nähte erst durch die folgende hyperämische und entzündliche Hirnschwellung auseinandergetrieben werden. Im Ganzen ist diese Art der Schädelverletzung nicht sehr häufig, und scheint ihre Entstehung auf verschiedenen Mechanismen zu beruhen, bald nämlich auf gewaltsamer Distension einzelner Nahtstellen durch gewaltsame Compression des Schädels in einer gewissen Richtung, bald durch directe Niederdrückung eines Schädelknochens neben einer Nahtstelle, bald endlich durch Frakturirung sämmtlicher Nahtzacken, so dass die Nahttrennung einen eigentlichen Nahtbruch darstellt.

Erscheinungen und Folgen. Die Nahttrennung kommt bald für sich allein, bald in Verbindung mit Frakturen vor. Am häufigsten weichen die grossen zackigen Nähte, die *Sutura sagittalis, coronalis* und *lambdoidea*, zuweilen auch die Schuppennaht, seltener die Nähte der Schädelbasis und diese immer nur in geringerem Grade auseinander. Dieses Auseinanderweichen zackiger Nähte ist nicht ohne gleichzeitigen Bruch einiger Nahtzacken möglich, übrigens kann der Abstand der Nahtränder sehr verschieden sein von einer kaum merkbaren Lockerung bis zu solchem Auseinanderweichen, dass die Ränder ausser aller

Berührung sich befinden. Auch kommt es vor, dass die Nahtränder nicht blos auseinander gewichen, sondern die betreffenden Knochen zugleich disloeirt sind, so dass ein Knochenrand tiefer steht als der andere. Selten besteht gleichzeitig eine Zerreissung der harten Hirnhaut, dagegen ist sie häufig mehr oder weniger von der Naht abgelöst. Hiebei findet natürlich auch Gefässzerreissung statt und es wird nicht nur der Nahtzwischenraum mit Blut erfüllt, sondern auch zwischen Naht und *Dura mater* bildet sich eine Blutansammlung, sowie äusserlich unter der Beinhaut, oder wenn diese zerrissen ist, unter der Kopfschwarte. Zuweilen kommt das intraeranielle Extravasat nur einseitig vor, wenn nämlich die *Dura mater* mit den Nahtzacken eines Knochens in Verbindung geblieben ist.

Da die Nahttrennungen sehr bedeutende Gewaltseinwirkungen voraussetzen, so sind aueh anfänglich die Commotionserscheinungen meistens sehr hochgradig und werden dadureh manche Verletzungen der Art tödtlieh. Später kann die sich bildende intracranielle Blutansammlung zu verschiedenen Graden des Hirndrueks Anlass geben. Im Uebrigen ist der Verletzte denselben Gefahren ausgesetzt wie bei Hirnschalbrüchen, und bemerken wir nur noch, dass im Falle der Heilung die getrennten Nahtstellen durch eine fibröse Zwisehenmasse sich verbinden können, und dass in selteneren Fällen selbst eine knöcherne Vereinigung zu Stande kommen kann. Auch im Falle des Eintrittes von Eiterung zwischen den Nahträndern kann auf dem Wege der Granulation und Bildung von Narbengewebe Heilung eintreten.

Diagnose. Wenn die Nahtränder nur wenig auseinander gewichen und die Schädelbedeckungen geschlossen sind, so ist eine siehere Diagnose nicht wohl möglieh, nur etwa der Umstand, dass der Verletzte längs des Verlaufes einer Naht bei Druck Sehmerz empfinden würde, könnte die Vermuthung einer Nahtlösung begründen. Sind die Nahtränder aber ganz auseinander gewichen, so zeigen die Schädelknochen und nicht blos einzelne Stücke derselben eine gewisse Beweglieh keit, auch kann man den Abstand der Nahtränder fühlen oder es besteht längs derselben eine fluctuirende Geschwulst. Wenn keine Druckerscheinungen vorhanden sind, deren Beseitigung zu einem operativen Eingriff Anlass geben könnten, so ist es ohne Nutzen, diagnostische Einsehnitte zu machen, um sieh über das Bestehen einer Nahtlösung Gewissheit zu versehaffen.

Behandlung. Sie ist im Wesentliehen diejenige der einfachen Frakturen. Sollten einzelne Schädelknochen sehr auseinander gewiehen und beweglich sein, so wäre ein nicht erhitzender Contentivverband anzulegen. Operative Eingriffe können nur eventuell nothwendig wer-

den, z. B. wenn ein Hirndruck bewirkendes Blutextravasat durch Trepanation zu entfernen wäre, oder wenn bei eintretender Eiterung und Nekrotisirung einzelner Nahtzacken die Bedeckungen eingeschnitten werden müssten, wie z. B. in einem von Acrel[1]) mitgetheilten Falle.

Ein Soldat erhielt mit Gewehrkolben viele Stösse an den Kopf und blieb acht Tage in einem Walde bewusstlos liegen, worauf er wieder zu sich und in ein Spital kam. Nach 3 Wochen fand man den Kopf an verschiedenen Stellen weich und schwappend. Ueber der Pfeilnaht wurde ein Einschnitt gemacht, es strömte eine Menge Eiter aus und die Pfeilnaht vom Stirn- bis zum Hinterhauptbein war offen, so dass die Spitze eines Fingers eingelegt werden konnte. Der Eiter kam unter den Nahträndern hervor. Sechs Tage später musste eine schwappende Geschwulst am Hinterhauptbein eingeschnitten werden, es floss wieder viel Eiter aus und die *Sutura lambdoidea* war gleichfalls offen. Man entfernte ein *Ossiculum Wormianum*. Nach 8 Tagen eine neue Geschwulst quer über der Kronennaht, Einschnitt, viel Eiterausfluss und auch diese Naht war auseinander gewichen. Weiterhin nahm die Eiterung ab, mehrere Nahtzähne lössten sich ab, Granulationen bildeten sich von der *Dura mater* aus, als der Verletzte in der 11ten Woche plötzlich in Folge eines Falles starb.

5. Wunden der Schädelknochen.

a) Hiebwunden.

Erscheinungen und Folgen. Das schneidende Werkzeug (Säbel, Beil u. s. w.) kann in vertikaler oder mehr weniger schiefer Richtung entweder nur in die äussere Knochentafel, oder bis zur Diploe, oder bis in die Schädelhöhle gedrungen sein. Bei nicht penetrirenden, zumal verticalen Wunden ist man nie sicher, dass durch die bei der Knochentrennung stattgefundene Erschütterung die ***Dura mater*** nicht von der Glastafel abgelöst worden, oder diese selbst nicht theilweise abgesprungen ist. Durch schief auffallende Hiebe kann ein verschieden dickes Knochenstück entweder nur aufgehoben oder auch ganz weggehauen sein. Bei penetrirenden Wunden ist die harte Hirnhaut bald unverletzt geblieben, bald ist das schneidende Werkzeug mehr oder weniger tief bis in die Hirnsubstanz gedrungen. Das erstere ist selten. Henrici[2]) berichtet von einem Husaren, dem eine ovale Portion eines Thalers gross, beide Tafeln der Hirnschale enthaltend, vom linken Scheitelbein neben der Pfeilnaht weggehauen worden war, ohne dass die harte Hirnhaut auch nur im Geringsten verletzt war. Verletzungen der Schädeleingeweide kommen namentlich bei vertical eindringenden Hiebwunden vor. Indessen kommt es auch bei schief auffallenden Hieben vor, dass nicht blos ein Knochenstück, sondern auch noch mehr oder weniger

1) Chirurg. Vorfälle I. 1777. S. 25.

2) Bilguer, Chirurg. Wahrnehm. Berl. 1763. S. 68.

Hirnmasse mit weggenommen wird. Larrey[1]) theilt einige Fälle der Art mit. Häufig finden sich an den Rändern der Hiebwunde kleine Splitter, oder es gehen von ihnen Fissuren ab, oder es sind Stücke von der Glastafel abgesprengt, zumal an den Wundwinkeln, oder die innern Kanten der Wundränder sind mehr oder weniger deprimirt. Es hängt das von dem Grade der Sprödigkeit der Schädelknochen, von der Schärfe des verletzenden Werkzeuges und von der Gewalt ab, mit der dasselbe geführt wurde. Mitunter sind die Ränder der Knochenwunde aber auch ganz eben. Eine solche glatte Wunde sah ich nach einem Beilhiebe im linken Scheitelbein, welcher bis in's Gehirn gedrungen und durch Hinzutritt einer *Meningitis suppurativa* tödtlich geworden war.

Die Commotionserscheinungen sind bei diesen Wunden oft auffällig gering. Mitunter kommen bedeutende Blutungen aus der Diploe oder aus verletzten Meningealarterien vor. Bei nicht penetrirenden Hiebwunden können durch Ablösung der *Dura mater* oder Absprengungen von der Glastafel consecutive gefährliche Zufälle herbeigeführt werden. Penetrirende Hiebwunden mit und ohne Verwundung der Schädeleingeweide hatten öfters einen äusserst günstigen Verlauf. Vieles hängt hiebei von dem Grade der Erschütterung ab, welchen das Gehirn bei der Verletzung erlitten hat und von der Beschaffenheit der Glastafel, namentlich ist es für die Folgen wichtig, ob einzelne Stücke von der Glastafel abgelöst worden sind, die später absterben. Die am häufigsten zu erwartenden gefährlichen Folgen sind diffuse Entzündungen der Meningen und Abscessbildung im Gehirn. Was die Heilung solcher Wunden betrifft, so geschieht sie wie bei andern Knochenwunden, worauf wir bei der Behandlung dieser zurückkommen.

Behandlung. Einfache schmale Hiebwunden ohne Splitterung an den Bruchrändern sucht man wie subcutane Knochenbrüche ohne Eiterung zu heilen und schliesst daher nach gestillter Blutung die äussere Wunde, behält den Verletzten aber unter scharfer Aufsicht, um, falls die unmittelbare Verwachsung nicht zu Stande käme, dem sich bildenden Eiter sogleich freien Abfluss zu verschaffen, oder bei allfällig eintretenden Quetschungsfolgen an der Wundstelle nach den angegebenen Regeln das Nöthige ungesäumt vorzukehren. Da gesplitterte Bruchränder sehr leicht nekrotisch werden, so ist es nicht rathsam, unter solchen Umständen die äussere Wunde fest zu verschliessen. Finden sich lose Knochensplitter an oder unter den Wundrändern, so nimmt man dieselben weg, und sollte hiezu der Knochenspalt nicht den gehörigen Raum gewähren, so müsste man die Trepanation oder Resection zu

1) Chirurg. Klinik. I. 1831. S. 60.

Hilfe nehmen [1]) und ebenso, wenn abgesprungene Stücke der Glastafel bemerkt würden [2]). Finden sich die innern Kanten der Bruchränder eingedrückt, so verfährt man wie bei Schädeldepressionen.

Ist ein Knochenstück abgehauen, so lehrt die Erfahrung, dass ein solches, wenn es mit den Weichtheilen noch zusammenhängt und genau aufgelegt wird, wieder anheilen kann, zuweilen aber auch ganz oder nur theilweise nekrotisch wird, dann Eiterung unter der Haut zur Folge hat und später weggenommen werden muss. Desshalb ist es wohl für die Mehrzahl der Fälle sicherer, wenigstens wenn die Knochenwunde nicht ganz splitterfrei ist, das abgehauene Knochenstück mit möglichster Schonung der Beinhaut auszuschneiden und dann erst den Hautlappen genau anzulegen, auch wenn die *Dura mater* blosgelegt wäre. Ist durch einen schiefen Hieb ein Knochenstück nur aufgehoben, so dass der freie Rand desselben mehr weniger aufsteht, so sucht man das Stück, wenn keine andern Umstände das Offenhalten der Wunde gebieten, an seine Stelle zu drücken, oder sägt, im Falle dies nicht möglich und die Erhebung eine bedeutendere wäre, den vorstehenden Knochentheil ab, worauf man die äussere Wunde schliesst.

b) Stichwunden.

Erscheinungen und **Folgen.** Es sind mehrere Fälle bekannt, welche beweisen, dass stechende Werkzeuge (Schusterahlen, Pfeifenraumer, Dolch-, Degenspitzen u. s. w.) in die Schädelknochen ohne gleichzeitige Brechung derselben nur durch Verdrängung und Verdichtung der Knochenmasse dringen und so eigentliche Stichwunden der Schädelknochen darstellen können. Ist aber das verletzende Werkzeug nicht ganz spitzig, so wird auch die Stichtrennung nicht ganz rein und frei von kleineren oder grösseren Splittern sein, und die Verletzung hat einige Aehnlichkeit mit einem Stichbruch. Ueberhaupt kann nur in den extremsten Fällen ein strenger Unterschied zwischen Stichwunde und Stichbruch gemacht werden, indem zahlreiche Uebergangsstufen bestehen. Natürlich dringt das stechende Werkzeug um so leichter durch die Knochen, je dünner dieselben sind. Uebrigens können die Stichwunden nicht penetrirend und penetrirend und im letztern Falle auch noch mehr oder weniger tief in's Hirn gedrungen sein. Sehr häufig sind solche Verletzungen durch Gegenwart von Fremdkörpern complicirt, indem die mit Gewalt eingestossenen Stechwerkzeuge in der Knochenwunde festsitzen und dann beim Versuche sie auszuziehen,

1) Fall von Hayny, Oesterr. med. Jahrb. 1844. Jan.
2) Fälle von Bilguer, l. c. S. 104. 110. 125.

abbrechen. Am leichtesten geschieht das bei penetrirenden Stichwunden. Sind bei der Stichverletzung einzelne Knochenstücke von der innern Tafel abgesprengt worden, so können diese mehr oder weniger tief in's Gehirn getrieben werden.

Ich hatte Gelegenheit eine tödtlich gewordene Stichwunde des linken Scheitelbeins zu untersuchen, welche durch einen abgebrochenen Pfeifenraumer, der noch eine Länge von $1^1/_2$" und ein zackiges Ende hatte, hervorgebracht worden war. Das Instrument war bis zum Heft eingedrungen und wieder herausgezogen worden. An der Glastafel im Umfange der Stichöffnung zeigte sich ein kleiner Defect und in der Hirnmasse in der Tiefe von ungefähr einem Zoll wurden zwei kleine Knochenstückchen von Eiter umgeben, aufgefunden.

Meistens kommen die Stichverletzungen am Schädelgewölbe vor, doch können auch, wie in den Fällen von Selwyn [1]), Gintrac [2]) u. A., stechende Gegenstände von den Augenhöhlen aus in die Schädelhöhle gelangen.

Ist die Stichverletzung der Schädelknochen nur eine oberflächliche, so kann sie ohne alle weiteren Zufälle verheilen. Selbst ein in den Knochen stecken gebliebener Fremdkörper kann ohne weitere Folgen einheilen. Fritze [3]) theilt einen Fall mit, wo bei der Section eines alten Mannes, der früher eine Kopfverletzung erhalten hatte, in der äussern Knochentafel eine Messerspitze gefunden wurde. Ist das stechende Werkzeug bis zur innern Knochtafel gelangt, so kann diese gesprungen und eingedrückt sein. Die bedeutendsten Zufälle sind bei einer penetrirenden Stichwunde zu erwarten, auch wenn von dem eingedrungenen Instrument nichts zurückgeblieben ist, indem doch meistens hiebei Hirnhäute und Hirn verletzt worden sind, oder Knochensplitter an der innern Stichstelle sich befinden, die bei den respiratorischen und circulatorischen Bewegungen des Gehirns eine fortwährende Reizung der Hirnhaut bedingen, oder gar Splitter in das Hirn selbst gedrungen sind. Diffuse Meningitis und circumscripte suppurative Encephalitis sind daher ganz gewöhnlich Folgen solcher Stichverletzungen. Und noch sicherer ist das der Fall, wenn von dem Stichwerkzeug ein Theil zurückgeblieben ist.

Diagnose. Hiezu ist es immer von Wichtigkeit, das Werkzeug zu kennen, womit die Verletzung beigebracht worden ist. Dadurch erhält man wenigstens Aufschluss darüber, ob ein Theil von dem Instrument zurückgeblieben ist oder nicht, auch lässt sich daraus entnehmen, wie tief dasselbe eingedrungen sein mag, wenn nämlich die Dicke desselben

1) The Lancet, II. 1839. Nr. 1.
2) Journ. de méd. de Bord. 1847. Févr.
3) Nassauische Jahrb. 1848. H. 7. S. 64.

von der Spitze an rückwärts zunimmt wie bei Messer- und Degenklingen. Ohne solche Anhaltspunkte ist es immer sehr schwierig, über die Tiefe der Verletzung, wenn es eine penetrirende ist, Aufschluss zu erhalten. Es versteht sich von selbst, dass eine Sondenuntersuchung hier nicht viel helfen kann.

Behandlung. Bei der Unsicherheit der Diagnose ist man häufig auf ein exspectatives Verfahren angewiesen. Würde sich die Gegenwart eines steckengebliebenen Fremdkörpers ergeben, so müsste derselbe, im Falle er äusserlich fassbar wäre, natürlich sofort ausgezogen werden mittels einer Zange, eines Schraubstocks u. dgl. Wäre er nicht fassbar, so müsste die Trepanation die Entfernung vermitteln. Könnten in der Tiefe der Wunde bewegliche Knochenstückchen entdeckt werden, so dürfte es wohl zu ihrer Entfernung meistens gerathen sein, zu trepaniren, d. h. die Knochenöffnung zu vergrössern. Erscheint die penetrirende Stichwunde einfach, so beschränkt man sich auf ein exspectatives Verfahren mit strengster Antiphlogose und sorgfältigster Ueberwachung des Verletzten. Würden sich später Zeichen intracranieller Eiteransammlung einstellen, so wäre man zur Vornahme einer Trepanation jedenfalls berechtigt, auch wenn noch keine Zufälle von Hirndruck sich eingestellt hätten, denn bei der Kleinheit der Knochenwunde kann eine freie Entleerung des Eiters nicht vorausgesetzt werden. Bei nicht penetrirenden Stichwunden sind vorläufig ausser einem antiphlogistischen Verfahren keine weiteren Maassnahmen angezeigt.

6. Schussverletzungen der Schädelknochen.

Erscheinungen und Folgen. Bezüglich der mechanischen Verletzungsverhältnisse sind hauptsächlich folgende Fälle zu unterscheiden:

1) Das Projectil hat die Schädelknochen nur gequetscht, nicht aufgerissen oder frakturirt, so dass nur eine Knochenquetschung besteht mit mehr oder weniger stattgehabter Erschütterung des Kopfes. Hierüber gilt Alles, was schon früher bei der Schädelquetschung angegeben worden und sei daher darauf verwiesen.

2) Das Projectil hat den Schädel nicht blos an einer seiner Grösse entsprechenden Stelle berührt, sondern eine kürzere oder längere Strecke weit gestreift, wodurch eine Art Rinne gebildet worden ist, die je nach ihrer Tiefe bald mehr als eine Quetschrinne mit Verdichtung und Impression der Knochensubstanz oder mehr als eine Bruchrinne mit feiner Zertrümmerung und Aufreibung der Knochensubstanz aufzufassen ist.

3) Hat ein den Schädel streifendes Projectil scharfe Kanten oder Spitzen, so kann dadurch eine den Hiebwunden ähnliche Zusammen-

hangstrennung bewirkt werden [1]). Wir rechnen hieher auch noch solche Fälle, wo durch scharfe Fragmente gröberer Geschosse ein ganzes Schädelstück mitfortgerissen worden ist.

4) Ein seltenes Ereigniss ist es, dass ein Projectil in einer Vertiefung einer gequetschten Stelle verbleibt, oder bis in die diploetische Substanz gedrungen und hier eingekeilt ist.

5) Sehr häufig dagegen sind Frakturen der verschiedensten Art von einfachen Fissuren bis zu vollständigen Lochbrüchen. Die Fissuren bestehen öfters, ohne dass die Kopfschwarte eröffnet ist, gehören also den subcutanen Knochenbrüchen an. Eine der häufigsten Frakturformen ist die, wo der Schädel in seiner ganzen Dicke fraktuirt ist und die Bruchstücke noch mit dem Knochen zusammenhängend mehr oder weniger tief gegen die Schädelhöhle hineingedrückt sind. Auch bei den Schussbrüchen zeigt sich gewöhnlich die schon früher erwähnte Eigenthümlichkeit, dass die Glastafel in grössere Ausdehnung zerbrochen ist als die äussere Tafel. Selten kommt es vor, dass diese letztere nur contundirt und die Glastafel allein frakturirt ist, und gleichfalls selten kommen bei Schussbrüchen sogenannte Contrafissuren an gegenüberliegenden Schädelstellen vor [2]). Bei den Lochfrakturen ist es manchmal schwer zu erklären, dass das Projectil nicht stecken geblieben, sondern spontan ab- oder ausgefallen ist, so dass es gar nicht gefunden wird.

6) Mehrfache Verhältnisse bieten diejenigen Schussfrakturen dar, bei welchen das Projectil in die Schädelhöhle gedrungen ist, denn es kann:

a) das Projectil mehr oder weniger entfernt von der Eintrittsstelle innerhalb der Schädelhöhle verbleiben, ohne eine andere Stelle der innern Schädelfläche beschädigt zu haben. Es kann dabei mehr oder weniger tief in's Hirn gedrungen sein und dann durch seine Schwere noch andere Ortsveränderungen erlitten haben, oder das Geschoss bewegte sich zwischen *Dura mater* und Schädel noch eine Strecke weit vorwärts, je nach der Kraft und Richtung, womit es eingedrungen ist. Im Sonderbundsfeldzug hatte ich Gelegenheit einen Mann zu untersuchen, der von einem andern mit einer kleineren Pistole und einer Rundkugel in die Stirne geschossen war. Die Kugel war in ziemlich grader Richtung bis in die Nähe des Hinterhauptes gedrungen, aber innerhalb des Hirnhautsackes verblieben und hatte in keiner Weise die innere Schädelfläche beschädigt.

---

1) Beck, die Schusswunden. Heidelb. 1850. S. 102. Zwei Fälle.

2) Huguier, Communicat. fait. à l'acad. de méd. de Par. 1849. p. 122.

b) Oder das Projectil hat nach Durchsetzung der Schädeleingeweide die gegenüberliegende Schädelstelle contundirt oder frakturirt oder auch perforirt und ist demgemäss bald innerhalb der Schädelhöhle verblieben, bald aber auch nach aussen getreten unter die Schädelbedeckungen, der seltenere Fall, oder auch noch durch diese, so dass es den Kopf des Betreffenden ganz verlassen hat. Derartige Verletzungen kommen am häufigsten bei Selbstmördern vor, welche den Lauf einer Schusswaffe gegen die Schädelbasis gerichtet haben. Ich untersuchte im Jahre 1863 einen Selbstmörder, welcher von der Mundhöhle aus mit einer kleineren Pistole sich durch den Schädel geschossen hatte. Die Eintrittsöffnung der Rundkugel befand sich ziemlich genau in der Mitte des harten Gaumens, woselbst sich ein der Grösse der Kugel entsprechendes Loch befand. Das Geschoss war zwischen den Hemisphären durchgetreten und hatte so heftig in der Mitte der Scheitelgegend angeschlagen, dass hier ein Schädelbruch mit drei beweglichen Stücken, jedoch ohne weitere Dislocation derselben gebildet wurde. Man fühlte durch die Kopfschwarte die Beweglichkeit der Bruchstücke. Die Kugel fand sich noch innerhalb der *Dura mater*, welche nicht perforirt, sondern nur gequetscht und sugillirt war. Die Kugel hatte eine merkbare Impression. In einem andern Falle (1868), gleichfalls bei einem Selbstmörder, fand sich die Eintrittsöffnung des aus einer grossen Reiterpistole abgeschossenen Projectils unter dem Unterkiefer so ziemlich in der Mitte der Oberzungenbeingegend und eine Austrittsöffnung in der Mitte der vorderen Scheitelgegend. Hier war die Kopfschwarte unregelmässig aufgerissen und der Schädel zertrümmert, so dass mit den Fingern eine Menge kleiner Knochenfragmente ausgehoben werden konnte, die ihrer Beschaffenheit nach theilweise der gleichfalls zerschmetterten Schädelbasis angehörten. Das Projectil ist nicht aufgefunden worden. Viel seltener kommen Doppelperforationen des Schädelgewölbes vor von einer Seite zur andern oder von vorn nach hinten aus leicht ersichtlichen Gründen.

Bei der grossen Mannigfaltigkeit der Verletzungsverhältnisse bieten natürlich auch die Zufälle und Folgen der Schussverletzungen des Schädels entsprechende Verschiedenheiten dar, die übrigens gleichfalls schon, der Hauptsache nach, früher bei den einzelnen Arten der Schädelverletzungen beschrieben worden sind, so dass wir uns hier auf einzelne ergänzende Mittheilungen beschränken können. Bezüglich der Contusionen ist hervorzuheben, dass die durch Geschosse und namentlich durch Geschosse gröbern Calibers bewirkten, viel häufiger in ihren Folgen bedeutender sind, als diejenigen nach andern traumatischen Einwirkungen und dass daher im Anfange die Prognose niemals zu un-

bedingt günstig gestellt werden darf. Die streifenartigen Contusionen verhalten sich bezüglich der Folgen ganz ähnlich wie die auf einen Punkt beschränkten. Bei den Schussfrakturen sind die Commotionserscheinungen häufig so bedeutend, dass momentane Bewusstlosigkeit eintritt, indessen erholen sich die Verletzten meistens früher oder später wieder, so dass sie selbst zu gehen im Stande sind. Die weiteren Erscheinungen hängen dann wesentlich von den localen Verletzungszuständen ab. Bei Depressionsfrakturen stellen sich öfters, namentlich mit dem Eintritt der hyperämischen Hirnschwellung, Drucksymptome ein. Auch werden hin und wieder partielle Lähmungserscheinungen beobachtet, deren physiologische Erklärung manchmal Schwierigkeiten darbietet. Später, wenn der Verletzte nicht früher durch diffuse Meningitis dahingerafft wird, findet dann bei Stück- und Splitterbrüchen nekrotische Abstossung gelöster Knochenparthieen statt, zuweilen combinirt mit Vereiterung der Hirnsubstanz, wenn Splitter bis in dieselbe gedrungen sind. Häufig gesellt sich im Verlauf solcher Vorgänge Pyämie bei, wodurch der Verletzte zu Grunde geht. Bezüglich der Zufälle und Folgen bei in's Gehirn gedrungenen Projectilen verweisen wir auf die Verletzungen dieser, und bemerken hier nur noch im Allgemeinen, dass die Zufälle äusserst mannigfaltig sein können, der Ausgang aber weitaus in der Mehrzahl der Fälle ein lethaler ist, wenn auch bisweilen erst nach ziemlich geraumer Zeit.

Behandlung. Auch bezüglich dieser ist nur Weniges die Schussverletzungen speciell Betreffendes zu ergänzen. Eine der häufigsten Aufgaben bei denselben, wenn es Schussbrüche sind, ist die der Entfernung von Fremdkörpern, seien es nun lose Knochensplitter oder Projectile. Rücksichtlich der Entfernung der ersteren gelten die bereits früher gegebenen Regeln. In der Mehrzahl der Fälle wird die bestehende Schussöffnung zur Entfernung von Splittern ausreichen. Nicht so verhält es sich mit den Projectilen. Wir übergehen diejenigen, welche in den Schädelknochen stecken geblieben sind, da deren Entfernung ohne oder mit Trepanation meist keine Schwierigkeiten hat. Die in die Schädelhöhle gedrungenen Projectile befinden sich bald in der Nähe der Schussöffnungen, bald mehr oder weniger davon entfernt. Natürlich muss man darauf bedacht sein, sie womöglich zu entfernen, jedoch ist das nur möglich, wenn ihr Sitz gekannt ist. Beim Aufsuchen derselben mit dem Finger oder einer dickeren Sonde muss man sich wohl hüten, das Projectil weiter in die Hirnmasse hinein zu stossen. Zur Extraction desselben bietet die bestehende Oeffnung gewöhnlich nicht die hinreichende Räumlichkeit und man muss daher wohl vorher berechnen, ob das Projectil sammt dem Fasswerkzeug die bestehende Oeffnung passiren

kann, damit es nicht ergehe, wie Percy [1]) berichtet hat, dass ein Wundarzt eine Kugel, die durch ein Scheitelbein in das Gehirn gedrungen war, glücklich mit einer Zange erfassen konnte, sie aber wieder belassen musste, weil die Knochenöffnung für die Extraction zu klein war. Als man nun die Oeffnung durch Trepanation erweitert hatte, konnte man die Kugel nicht mehr finden. Ist die Kugel so eingedrungen, dass sie entfernter von der Eintrittsöffnung zwischen Schädel und *Dura* liegen geblieben ist, in welchem Falle ihre Auffindung freilich selten gelingen wird, so müsste man an dieser entfernteren Stelle von der Eintrittsöffnung den Schädel eröffnen. Larrey [2]) theilt zwei Fälle mit, in welchen dieses Verfahren mit Erfolg gekrönt wurde. Im ersten Falle war die Kugel auf der Mitte des Stirnbeins eingedrungen und eine elastische Sonde liess sich zwischen Schädel und harter Hirnhaut längs des *Sinus longitudinalis* bis zur Hinterhauptsnaht fortführen, wo die Kugel gefühlt wurde. Hier trepanirte man, und nachdem viel Eiter ausgeflossen war, konnte man die Kugel leicht finden, und ausziehen. Der Verletzte wurde geheilt. Kann das Projectil aber nicht aufgefunden werden, so muss man sich auf ein exspectatives Verfahren beschränken. Man kennt mehrere Fälle, wo in die Schädelhöhle gedrungene Kugeln lange Zeit daselbst verblieben sind. Meistens waren dieselben in der Stirngegend eingedrungen und auf der Schädelbasis verblieben [3]). Da möglicherweise im Falle des Nichtauffindens eines Projectils in der Nähe einer Schussöffnung jenes bis zur entgegengesetzten Seite des Schädels gelangt sein kann, so ist unter solchen Verhältnissen die gegenüberliegende Schädelseite stets genau zu untersuchen, ob nicht etwa hier ein Bruch besteht, oder das Projectil in dem Schädelknochen eingekeilt oder bis unter die Schädelbedeckungen gedrungen sich findet, in welchem Falle es von hier aus durch Incision der Weichtheile, oder durch Ausziehen aus den Knochen, oder durch Trepanation zu entfernen wäre.

Capitel IX.

Trepanation.

Unter Trepanation im engeren Sinne des Worts versteht man die Anbohrung des Schädels mittels einer kreisförmigen Säge, der sogenannten Trepankrone.

Indicationen. Um zu möglichst rationellen Indicationen für die

1) Manuel de chirurgie d'armée. Par. 1730. p. 107.
2) Mémoir. de chir. milit. Par. II. 1812. p. 139. III. p. 82.
3) S. 2. Aufl. dieses Lehrb. II. S. 158.

Trepanation zu gelangen, muss man dieselbe einerseits in ihrer Bedeutung als operativer Eingriff, andererseits nach ihren möglichen mechanischen Leistungen in's Auge fassen.

Als operativer Eingriff gehört die Trepanation jedenfalls zu den grösseren blutigen Operationen, wodurch die Schädeleingeweide erschüttert, die Schädeldecken und die Schädelknochen verwundet, und die harte Hirnhaut, zuweilen auch das Gehirn blosgelegt werden, wodurch immerhin diese Theile in Entzündung versetzt werden, deren Heftigkeit und Ausbreitung zum Voraus unbestimmbar ist. Auch ist wohl zu berücksichtigen, dass diese nachtheiligen Wirkungen um so bedeutender sind, je umfangreicher die Trepanation gemacht wird, und je mehr die Schädeleingeweide zur Zeit der Operation im Zustande der Commotion oder Blutüberfüllung sich befinden. Um die absolute Gefährlichkeit der Trepanation zu ermitteln, hat Bruns [1]) den sehr richtigen Weg eingeschlagen, dass er eine Reihe solcher Trepanationsfälle zusammenstellte, in welchen wegen chronischer Localerkrankungen am oder dicht unter dem Schädelgewölbe bei übrigens anscheinend gesunden Leuten trepanirt worden ist. Es ergab sich daraus nach 53 Trepanationsfällen ein Mortalitätsverhältniss von $28^{16}/_{53}$ Procent. Günstiger gestaltete sich das Resultat bei 33 Fällen, in welchen wegen Caries und Nekrose trepanirt wurde, indem bei diesen die Mortalität nur $9^{3}/_{33}$ Procent betrug. Jedenfalls gehört nach diesen Ermittlungen die Trepanation zu den in höherem Grade lebensgefährlichen Operationen, die sich den grösseren Resectionen anreiht, und kann dieselbe immer nur dann indicirt sein, wenn durch sie voraussichtlich sicher ein lebensgefährlicher Zustand zu beseitigen ist.

Was die möglichen mechanischen Leistungen der Trepanation bei Verletzungen und ihren Folgen betrifft, so sind diese im Allgemeinen ziemlich beschränkt, 1) weil es in sehr vielen Fällen an den zur Ausführung der Operation nöthigen diagnostischen Anhaltspunkten über den Sitz und die Natur des zu entfernenden schädlichen Momentes fehlt, 2) weil ein sehr grosser Theil von Verletzungszuständen und ihren Folgen als Fremdkörper, Blutextravasate, Eiteransammlungen u. s. w. ihrer Lage oder Ausbreitung wegen durch die Trepanation doch nicht beseitigt werden können, und 3) weil in einer abermals grossen Zahl von Fällen die Hirnzufälle nicht sowohl von entfernbaren schädlichen Momenten als vielmehr von solchen Zuständen abhängen, welche auch nach Entfernung jener Momente gleichwohl fortbestehen, so dass man

1) Handb. der prakt. Chir. Tübing. 1854. S. 1043.

dann nur den Schaden, aber nicht den Nutzen von der Operation hätte. Man hat entschieden früher die möglichen Leistungen der Trepanation überschätzt, und sich zu sehr nur an die Qualität der vorhandenen Verletzungszustände überhaupt gehalten, während noch zahlreiche Modalitäten hiebei vorkommen, auf deren richtiger Abwägung es bei der Trepanationsfrage vorzüglich ankommt. Folgende Bemerkungen mögen zur besseren Orientirung in dieser Angelegenheit dienen, wobei wir die Frühtrepanationen von den Spättrepanationen unterscheiden. Frühtrepanationen können nothwendig werden:

1) Bei Gegenwart von aussen in die Schädelknochen oder in die Schädelhöhle gedrungener Fremdkörper, wenn erstere nicht auf andere Weise zu entfernen und letztere rücksichtlich ihres Sitzes genau als entfernbar erkannt sind, aber durch die bestehende Knochenöffnung wegen Kleinheit derselben nicht ausgezogen werden können, auch eine Vergrösserung der Knochenöffnung nur durch Aussägung derselben möglich ist;

2) bei Gegenwart von Knochensplittern auf der *Dura* oder in der Hirnsubstanz, wenn dieselben als solche sicher erkannt und, was indessen selten der Fall sein wird, durch bestehende Frakturen oder nach vorgängiger Ablösung anderer loser Knochentheile durch Zange, Hebel oder Meissel, nicht ausgezogen werden können;

3) bei Depressionsfrakturen, wenn die Knochendepression sehr bedeutend und augenscheinlich Hauptursache bestehender Druckerscheinungen ist. Indessen muss diese Indication mancherlei Einschränkungen dadurch erleiden, dass anfänglich durch Commotionszufälle die Druckerscheinungen mehr oder weniger maskirt sein können, und später dann oft kaum zu bestimmen ist, ob die Drucksymptome Folge der Knochendepression oder eines seither eingetretenen Blutextravasates oder einer hyperämischen oder serösen Hirnschwellung sind, in welchen Fällen die Anwendung der Kälte angezeigt wäre. Auch wird man zur Beseitigung von Knochendepressionen zum Aussägen erst dann seine Zuflucht nehmen, wenn nicht auf eine andere mildere Weise der Eindruck verringert oder ganz gehoben werden kann.

4) Blutextravasate können nur ganz ausnahmsweise eine Trepanation indiciren, da sie nur höchst selten als Druckursache nach Sitz und Umfang mit hinreichender Sicherheit erkennbar sind, und der Erfahrung zu Folge die meisten derartigen Extravasate eine solche Ausbreitung haben, dass ihre ausreichende Entfernung durch die Trepanation gar nicht möglich ist.

Von den Spättrepanationen hat man zwei Arten zu unterscheiden, einerseits solche, welche noch während des Wundverlaufes

vorzunehmen wären, und solche, die erst nach gänzlicher Verheilung des Verletzungszustandes in Frage kommen können.

Um Spättrepanationen der ersten Art kann es sich handeln, wenn Zeichen einer intracraniellen Eiterung vorhanden sind, oder cariöse und nekrotische Zustände der Schädelknochen bestehen. Indessen dürften intracranielle Eiteransammlungen zwischen Knochen und *Dura mater* oder in der Hirnsubstanz selbst (Hirnabscesse) nur höchst selten eine Trepanation indiciren, da die Diagnose derartiger Ansammlungen nach Sitz und Ausbreitung fast immer ganz unsicher ist, und die letzteren gewöhnlich der Art sind, dass eine Trepanation doch nichts helfen kann. Dass Trepanationen bei Caries und Nekrose der Schädelknochen mit den wenigsten Gefahren verbunden sind, ist schon oben angegeben worden, gleichwohl werden die begleitenden Zufälle nur ganz ausnahmsweise der Art sein, dass eine Trepanation zu rechtfertigen wäre.

Spättrepanationen der zweiten Art sind nach den bestehenden Erfahrungen keineswegs ganz zu verwerfen, aber immerhin nur höchst selten indicirt unter Verhältnissen, die ich schon früher S. 80 näher erörtert habe [1]).

Technik der Operation. Stelle und Umfang der Trepanation werden zunächst bestimmt durch Sitz und Ausdehnung des die Operation indicirenden Verletzungszustandes. Im Nothfalle kann man das Schädelgewölbe an allen zugänglichen Stellen anbohren, doch meidet man gerne die Gegend der Stirnhöhlen wegen des Auseinanderstehens der Knochenplatten, die gerade Längsperipherie des Schädels, wegen des hier unterliegenden *Sinus longitudinalis*, überhaupt die Nähte, weil hier die Beinhaut fest adhärirt, und die vordere Schläfengegend wegen leicht möglicher Verletzung der *Art. meningea media*. Wo es daher thunlich ist, trepanirt man neben den genannten Stellen. Die Lagerung des Verletzten muss eine solche sein, dass der Kopf auf einer festen Unterlage ruht und die zu trepanirende Gegend am höchsten und möglichst horizontal liegt, die Operation selbst zerfällt in drei Akte. Im ersten wird die betreffende Schädelstelle von den Weichtheilen entblöst, im zweiten ein Knochenstück ausgesägt, und im dritten werden verschiedene Massnahmen getroffen zu Erreichung des Zweckes, wegen dessen das Schädelgewölbe angebohrt wurde.

1) Bloslegung der zu durchbohrenden Knochenstelle. Ist die Operationsgegend behaart, so müssen hier die Haare zuerst abrasirt werden. Bei Gegenwart einer Wunde erweitert man diese in genügender Weise. Bei ungetrennter Kopfschwarte wird diese senkrecht

1) S. auch 2. Aufl. dieses Lehrbuchs II. S. 104.

Fig. 4.

bis auf den Knochen eingeschnitten, entweder nur nach einer Richtung oder in Form eines Y, eines T, eines +, oder eines V, je nach Grösse und Form des auszusägenden Knochenstückes. Das Ausschneiden von Hautstücken ist verwerflich. An der Schläfengegend macht man am zweckmässigsten einen V förmigen Schnitt, dessen Basis gegen die *Linea semicircularis* gerichtet ist. Die Schnitte werden in einem Zuge bis auf den Knochen gemacht, doch muss man sich hüten, in allfällig vorhandene Schädelspalten zu gelangen, oder gelöste Knochenstücke einzudrücken. Einen Längenschnitt zieht man auseinander und löst die Wundränder sammt dem Pericranium im Umfange der auszutrepanirenden Knochenstelle von dieser ab. Bei Lappenschnitten werden die Lappen nach der Basis hin abgelöst. Um das Periost mitwegzubringen, bedient man sich eines am Sealpell befindlichen Knochenschabers, oder eines besonderen Schabeisens, Rugine (Fig. 4).

2) Die Aussägung des Knochenstückes geschieht mit dem Kronentrepan, welcher aus der Trepankrone, der Pyramide und dem Handgriff besteht.

Fig. 5.

Die zweckmässigsten Trepankronen sind cylindrisch, auf der äussern Fläche glatt und mit senkrecht stehenden keilförmigen oder pyramidenförmigen Zähnen versehen, so dass die Krone sowohl nach rechts als nach links gedreht werden kann. Nach oben hat die Krone einen Stiel (Kronenstiel), an dem sich ein Zapfen (Fig. 5) oder ein Loch (Fig. 6) befindet, um an den Trepanbogen oder Trephinengriff gesteckt werden zu können, woselbst die Befestigung durch Schrauben oder einen federnden Einfallsstift geschieht. Manche Kronen haben eine Art Mantel (Abaptiston), um das unvorhergesehene Einsinken der Krone zu verhindern (Fig. 6).

Fig. 6.

Die Pyramide ist ein in der Längenaxe der Krone befindlicher Stachel, welcher bis zu 1‴ über den Zahnrand der Krone vorgeschoben und mehrere Linien weit zurückgezogen werden kann (Fig. 5 aa), einerseits um damit im Centrum der Sägebahn eine Oeffnung für den Tirefond zu bohren, andrerseits um im Anfange des Sägens der Säge als Stützpunkt zu dienen, dass sie in bestimmtem Kreise sich bewegt. Kann die Pyramide besonderer Umstände wegen als Kronenleiter nicht gebraucht werden, so legt man ein Stück Pappendeckel oder Sohlenleder auf, worin sich ein der Grösse der Krone entsprechendes Loch befindet [1]).

1) Ueber besondere instrumentale Kronenleiter verweise ich auf die 2. Aufl. d. Lehrb. II. S. 33.

Fig. 7.

Fig. 8.

Der Handgriff, mittelst dessen die Krone gedreht wird, besteht entweder in einem Bogen, Trepanbogen (Fig. 7), oder in einem zur Krone quer stehenden Stabe Trephinengriff (Fig. 8).

Nachdem die Pyramide über den Zahnrand der Krone etwas vorgeschoben und in dieser Stellung fixirt ist, fasst man den Bogentrepan an seinem untern Ende wie eine Schreibfeder, die Trephine an dem Quergriff mit der vollen Hand so, dass der Daumen auf der einen, die drei letzten Finger auf der andern Seite sich befinden, und der Zeigefinger längs des senkrechten Stabes liegt, und setzt die Pyramidenspitze auf den Mittelpunkt des auszusägenden Knochenstückes so, dass die Krone senkrecht zum Knochen steht. Nun wird die Krone gedreht durch den Bogen, indem man die linke Hand auf den Knopf desselben setzt und damit das Instrument in seiner senkrechten Stellung erhält, während der Drehgriff in der Mitte des Bogens mit Daumen, Zeige- und Mittelfinger der rechten Hand erfasst und im Kreise bewegt wird. Die Trephine dreht man durch abwechselnde Pronation und Supination der Hand in einem Halbkreise nach rechts und nach links. Der Bogentrepan wirkt rascher und ist weniger ermüdend, die Trephine dagegen hat man mehr in seiner Gewalt; ersterer ist daher vorzuziehen bei Durchsägung dicker Knochen, letztere gegen das Ende der Operation, oder wenn die Schädelknochen wie bei Kindern sehr dünn sind. Die Drehbewegungen werden fortgesetzt, bis die Krone angegriffen und eine für ihren Halt hinreichend dicke Furche gebildet hat. Dann hebt man die Krone aus und schiebt die Pyramide, welche zur Kronenleitung nun

Fig. 9.

nicht mehr nothwendig ist, ganz zurück. In die durch die Pyramide gebildete Oeffnung wird nun die Schraube des Tirefonds (Fig. 9 a) geschraubt, das Sägen dann fortgesetzt, wobei man möglichst schonend verfährt, nicht mehr erschüttert, als unumgänglich nothwendig ist, jede Stockung der Krone durch zu starkes Andrücken oder Schiefhalten derselben sorgfältig vermeidet und, sowie der Gang der Krone durch Anhäufung von Sägespähnen erschwert wird, jene aushebt und mittelst einer Bürste (Fig. 10) reinigt. Zugleich untersucht man mittelst eines zugespitzten Federkiels oder einer Sonde, wie weit die Krone eingedrungen und ob die Sägefurche überall gleich tief ist. Dass man in die Diploe gekommen, erkennt man theils aus dem geringeren Widerstande beim Sägen, theils aus der stärkeren Blutung, welche bisweilen sehr bedeutend ist. Beim Gelangen in die Glastafel fühlt man wieder grössere Härte des Knochens und die Späne kommen trockener. Nun muss der Trepan immer vorsichtiger geführt und häufig ausgehoben werden. Ist an einzelnen Stellen der Knochen durchbohrt, das Stück aber noch nicht beweglich, so neigt man den Trepan gegen die noch undurchsägte Stelle. Ist das Knochenstück grösstentheils umsägt und beweglich, so wendet man den Tirefond (Fig. 9b) an, den man in die Schraube steckt und sucht das Knochenstück vorsichtig auszuheben. Statt des Tirefonds kann auch eine Zange gebraucht werden, deren Fassenden Segmente eines Kreises bilden (Fig. 11). Oder man hebt das Knochenstück auch nur mittels des Knochenschabers oder eines Hebels aus. Nach der Entfernung untersucht man den innern Knochenrand, ob sich an demselben Unebenheiten befinden, in welchem Falle diese mit dem sogenannten Linsenmesser (Fig. 12) weggenommen werden. Muss mehr als ein Kronenstück austrepanirt werden, so setzt man nacheinander mehrere Kronen auf, entweder so, dass die einzelnen Kreise sich zu einem Drittel, zur Hälfte schneiden, oder so, dass eine grössere oder kleinere Brücke zwischen den Trepanöffnungen bleibt, welche dann

Fig. 10.

Fig. 11.

Fig. 12.

Fig. 13.

Fig. 14.

Fig. 15.



mittels einer Brückensäge (Fig. 13) ausgesägt wird.

Bei Anwendung des Osteotoms können zwar auch kreisförmige Stücke ausgesägt werden, indem man den Stützstab wie einen centrischen Cirkelschenkel gebraucht, doch ist es leichter, wenn nur Eröffnung der Schädelhöhle nothwendig ist, ein länglich ovales oder dreieckiges Stück auszuschneiden. Eingekeilte Fremdkörper lassen sich zuweilen ohne Bewirkung eines grösseren Substanzverlustes dadurch entfernen, dass man dicht an dem fremden Körper hinsägt. Soll nur eine Schicht der Schädelknochen entfernt werden, so kann dies durch mehrere parallel nebeneinander laufende Schnitte geschehen, die bis zu einer gewissen Tiefe dringen. Lässt man zwischen den einzelnen Sägefurchen schmale Streifen, so werden diese mit Kneipzange oder Meissel weggenommen.

3) Zweckerfüllung. Mit der Aussägung des Knochenstückes ist zuweilen die Operation beendigt, z. B. wenn einer oberflächlich gelegenen flüssigen Ansammlung Ausfluss verschafft werden sollte. In andern Fällen hat man Knochensplitter oder von aussen eingedrungene Fremdkörper, mit Pincette, Kornzange u. dgl. vorsichtig auszuziehen. Oder man muss eingedrückte Knochenstücke erheben, wozu ein einfacher Hebel (Fig. 14) benutzt wird, dessen eines Ende man unter den eingedrückten Knochen bringt, während das andere mit der vollen Hand erfasst und über den als Stützpunkt untergelegten, nöthigenfalls mit Leinwand umwickelten Zeigefinger der andern Hand niedergedrückt wird. Gelingt auf diese Weise die Erhebung nicht, so muss das Stück ausgesägt werden. Bei Ansammlungen oder Fremdkörpern unter der harten Hirnhaut öffnet man diese und bewirkt in angemessener Weise die Entfernung, wie bei den betreffenden Verletzungszuständen angegeben ist. Von üblen Ereignissen bei der Trepanation kommen vorzüglich Blutungen in Betracht aus diploetischen Venen, aus einer Meningealarterie, oder aus einem Sinus. Die diploetische Blutung lässt sich durch Tamponade und Kälte meist leicht stillen. Ein verletztes Meningealgefäss sucht man zu unterbinden, oder durch ein

Compressorium (Fig. 15 Compr. v. Faulquier) an die Schädelwand zu drücken, wenn die *Dura mater* geöffnet ist. Verläuft die Arterie in einem Knochenkanal, so trepanirt man diesen. Auch Brennen mit einer Sonde oder mit einem Drahte ist erfolgreich angewandt worden [1]). Blutungen aus einem *Sinus* sucht man durch Einlegen von Charpie, nöthigenfalls mit einer coagulirenden Flüssigkeit getränkt und durch Compression zu stillen.

Verband und **Nachbehandlung** müssen selbstverständlich nach den Verletzungs- und Krankheitszuständen sich richten, wegen welcher trepanirt wurde, sowie nach der Art der Ausführung der Operation. Entweder kann man darauf bedacht sein, die Verwundung so schnell als möglich zu heilen, oder die Wunde muss absichtlich noch längere oder kürzere Zeit offen erhalten werden. Eine erste Vereinigung ist nicht möglich, auch von einer Einheilung des austrepanirten Knochenstückes kann keine Rede sein. Die Trepanöffnung muss sich mit Granulationen ausfüllen. Man legt daher in die Oeffnung, damit die Haut nicht zu sehr einsinkt, anfänglich etwas Charpie. Die die Oeffnung ausfüllende Masse ist grösstentheils ein festes fibröses Gewebe und nur im Umfange des Knochenrandes findet mehr weniger Knochenneubildung statt [2]). Die Narbenstelle bleibt gewöhnlich etwas vertieft und erhält nie die Festigkeit des übrigen Schädelgewölbes. Soll die Trepanöffnung längere Zeit offen bleiben, so hält man die Hautlappen durch eingelegte Fremdkörper auseinander. Zuweilen ist auch blutige Erweiterung der Wunde nothwendig. Uebrigens können im Verlaufe der Heilung verschiedene Zufälle eintreten, die Berücksichtigung erheischen, und dazu gehören hauptsächlich:

1) Das Absterben kleinerer Knochenparthien im Umfange der Trepanöffnung oder des ganzen Randes derselben. Dadurch kann die Heilung bedeutend verzögert werden, indem dieselbe nicht früher eintritt, als bis die nekrotisch gewordenen Knochentheile abgestossen sind. Hier muss man dem Eiter stets freien Abfluss erhalten, die Selbstlösung der Knochentheile abwarten und dieselben dann entfernen. Zuweilen wird von aufschiessenden Granulationen die nekrotisirende Stelle verdeckt, oder sie liegt überhaupt verborgen an der innern Schädelfläche und dann kann leicht Eiteransammlung unter dem Schädel entstehen, wenn nicht durch Entfernung der Granulationen oder selbst eines neuen Schädelstückes freier Weg nach aussen gebahnt wird.

2) Das Hervortreten des Gehirns aus der Trepanöffnung in

1) Larrey, l. c. II. p. 138.
2) S. 2. Aufl. d. Lehrb. II. S. 39.

Form eines Schwammes (Gehirnschwamm). Dieser Vorfall ereignet sich zuweilen wenn die harte Hirnhaut, sei es durch Zerreissung, oder durch Anstechen, Anschneiden, oder durch Schwärung, Verbrandung, geöffnet ist. Anfangs ist das Gehirn noch von der Pia bedeckt, später aber verschwindet auch diese Umhüllung und Hirnsubstanz selbst gewöhnlich in sehr blutreichem Zustande, bildet den Schwamm, der in die Trepanöffnung ragt und selbst über diese hinaustritt. Mitunter zerreisst oder zerklüftet die Masse an einzelnen Stellen und ergiesst Blut, auch kann sie in der Oeffnung der *Dura* so eingeschnürt werden, dass sie brandig abstirbt. Zunächst beruht dieser Vorfall des Gehirns bei der Starrheit der Schädelwandungen auf der Expansion des Gehirns in Folge hyperämischer und entzündlicher Schwellung. In ähnlicher Weise wirken auch blutige, seröse, eitrige Ergüsse in der Hirnsubstanz als Folge der vorausgegangenen Verletzung oder der später eingetretenen Hyperämie und Entzündung, wesshalb der Vorfall sich zu verschiedenen Zeiten des Wundverlaufes bilden kann. In andern Fällen üben blutige und eitrige Ansammlungen im Umfange der Trepanöffnung einen Druck auf das Gehirn und dieses entweicht an der nachgiebigsten Stelle. Immer ist dieser Zufall höheren Grades ein misslicher, und häufig enden derartige Fälle tödtlich, nicht sowohl wegen des Vorfalles, als vielmehr in Folge der Krankheitszustände, welche denselben herbeigeführt haben. Prophylactisch muss man daher bei Trepanationen die harte Hirnhaut schonen und nicht ohne Noth eröffnen. Ist der Vorfall aber in der Bildung begriffen, so muss man gegen denselben bei hyperämisch entzündlicher Schwellung des Gehirns durch energische Anwendung der Kälte, bei kräftigen Individuen auch durch Blutentziehungen, und durch äussern Druck wirken. Ist Blut oder Eiter in der Hirnmasse gesammelt, so sucht man diese durch einen Einstich zu entleeren. Haben sich im Umfange der Trepanöffnung ausserhalb oder innerhalb der *Dura* Ansammlungen gebildet, so muss man diesen Ausfluss zu verschaffen suchen durch Entfernung des Schwammes mit dem Messer, der Scheere oder durch Vergrösserung der Trepanöffnung.

Nach vollendeter Heilung ist es zur Sicherung der Narbenstelle, zumal wenn ein grösserer Substanzverlust stattgefunden hat, zweckmässig, hier eine schützende Platte von Leder, Horn oder Metall durch ein Band oder eine Feder befestigt tragen zu lassen.

Dritter Abschnitt.

Chirurgische Krankheiten des Gehirns und seiner Hüllen.

Anatomisches. Die Schädeleingeweide bestehen aus dem Gehirn und seinen Hüllen, der harten Hirnhaut, der Spinnwebenhaut und der weichen Hirnhaut.

Die harte Hirnhaut *(Dura mater)* bildet die äusserste Umhüllung und vertritt zugleich die innere Beinhaut der Schädelknochen *(Endocranium)*. Sie ist eine feste fibröse Membran und enthält zahlreiche Gefässe und Nerven. Man lässt die *Dura mater* aus zwei Blättern bestehen, einem äussern und innern. Das äussere ist das periosteale Blatt und haftet an der Schädelfläche besonders fest an den Nähten. Auch steht die *Dura* durch die Schädelöffnungen mit dem *Pericranium* in Verbindung. An einzelnen Stellen ist das innere Blatt von dem äussern gewichen und bildet Fortsätze zwischen einzelne Hirntheile, wohin die grosse Hirnsichel *(Falx crerebri, Proc. falciformis major)*, die kleine Hirnsichel *(Falx cerebelli, Proc. falciformis minor)* und das Hirnzelt *(Tentorium cerebelli, Septum encephali)* gehören. Auch entstehen durch dieses Auseinanderweichen Hohlräume, *Sinus durae matris*, welche Abzugscanäle für das aus den Hirnvenen in sie gelangende Blut bilden (Blutleiter), nämlich: 1) der *Sinus longitudinalis superior* im obern Rande der grossen Sichel und der *S. longitudin. infer.* im untern Rande derselben; 2) die *Sinus transversi* im hintern Rande des Zeltes, der *Sinus quartus* in der Mittellinie desselben und die *S. petrori superiores* im äussern vordersten Ende des Zeltes; 3) der *Sinus occipitalis posterior* im hintern Rande der kleinen Sichel und der *S. circularis foraminis magni* im Umfange dieses Loches; 4) auf dem Boden der Schädelhöhle die *S. basilares* auf dem *Clivus* und der *Fossa pro medulla oblongata*, die *S. petrosi inferiores* hinter der Spitze der *Pars petrosa*, die *S. petrosi anteriores* über der Grenze zwischen dem Schuppentheile und der vordern Fläche der *Pars petrosa* der Schläfbeine, die *S. cavernosi* zu den Seiten der *Sella turcica*, der *S. circularis Ridlegi* über der *Sella turcica*, die *S. ophthalmici* unter den kleinen Keilbeinflügeln in der *Fissura orbitalis sup.* Diese Blutleiter communiciren an einzelnen Stellen durch die sogenannten *Emissaria Santorini* mit den Venen der Diploe und der Schädelbedeckungen. Die constantesten Emmissarien sind diejenigen, welche durch das *Foramen coecum*, und durch die *Foramina parietalia* und *mastoidea* treten. Die innere Fläche der *Dura* ist mit einem Pflasterepithelium bedeckt, das jedoch sehr hinfällig zu sein scheint [1]). Die Arterien *(Art. meningeae)* verlaufen insgesammt an der äussern Fläche der Membran, an der Innenfläche sieht man nur capillare Verzweigungen. Die einzelnen Meningealarterien sind: 1) die *Art. meningea anterior* aus der *Ethmoidalis* der *Ophthalmica;* 2) die *Art. meningea media* aus der *Maxillaris interna;* 3) die *Art. meningeae posteriores* aus der *Occipitalis*, *Pharyngea ascendens* und *Vertebralis*, und 4) die *Art. meningeae inferiores*, kleine Aestchen aus der *Carotis interna.*

Die Spinnwebenhaut *(Arachnoidea)* ist das äussere Blatt der weichen Hirnhaut, welches auf seiner äussern Fläche mit einem Pflasterepithel besetzt über

---

1) Boehm, Archiv f. path. Anat. 47. 1869. H. 2. S. 223.

die Vertiefungen der Hirnoberfläche brückenförmig hinweggeht, im Uebrigen mit der unterliegenden weichen Hirnhaut theils unmittelbar zusammenhängt, theils durch zahlreiche Fortsätze verbunden ist, so dass sie in grösseren Stücken sich nicht ablösen lässt und auch keinen freien zusammenhängenden Subarachnoidealraum einschliesst, sondern nur grössere und kleinere, theils abgeschlossene, theils communicirende Räume unter sich hat. Die grösseren derselben unter dem Kleinhirn, verlängerten Mark, dem *Pons* u. s. w. stehen mit dem Subarachnoidealraum des Rückenmarks in Communication. Alle diese Räume enthalten eine klare alkalische Flüssigkeit den sogenannten *Liquor cerebrospinalis*, welcher das Gehirn rings umgibt und dadurch vor einseitigem Drucke, vor Erschütterung, überhaupt vor mechanischen Insulten bewahrt und auch zur Regulirung der Blutcirculation beiträgt.

Die weiche Hirnhaut *(Pia mater)*, eine sehr zarte und dünne Membran, dabei sehr nerven- und gefässreich, indem die für die Hirnsubstanz bestimmten Gefässe in ihr sich verbreiten, so dass nur feinere Aeste in jene eintreten, umgibt unmittelbar die Oberfläche des Gehirns ihren Vertiefungen folgend, hängt übrigens mit der Hirnmasse nur durch die zahlreich eintretenden Gefässe zusammen und lässt sich abstreifen. In das Innere des Gehirns dringt sie an der Querspalte des Grosshirns, kleidet die Höhlen aber nicht aus, sondern faltet sich zu den in denselben frei liegenden Adergeflechten *(Plexus chorioidei)* zusammen. Die Höhlen haben eine eigene Auskleidung, das sogenannte *Ependyma ventriculorum*, welches aus einer bindegewebigen Unterlage und einem Pflasterepithel besteht. Die bindegewebige Unterlage ist eine unmittelbare Fortsetzung der die ganze Hirnmasse durchsetzenden Bindesubstanz. In der Jugend flimmert das Epithel. Diese Höhlen enthalten eine geringe Menge einer dem *Liquor cerebrospinalis* ähnlichen Flüssigkeit, die wahrscheinlich von der Oberfläche der Adergeflechte abgesondert wird.

Innerhalb dieser Häute liegt das Gehirn. Der dem Chirurgen zugängliche Theil der Schädelhöhle wird grösstentheils vom Grosshirn *(Cerebrum)* ausgefüllt, indem das Kleinhirn *(Cerebellum)* unter dem *Tentorium* in der *Fossa cranii posterior* und das Mittelhirn *(Mesencephalon)*, bestehend aus dem verlängerten Mark, dem *Pons* und aus den Vierhügeln, an der Schädelbasis sich befinden. Die obere gewölbte Fläche des Grosshirns liegt unter dem Schädeldache, die untere platte Fläche ruht auf der vordern und mittleren Schädelgrube und auf dem *Tentorium cerebelli*. An dem entblössten lebenden Hirn bemerkt man eine circulatorische und eine respiratorische Bewegung. Einerseits erhebt sich das Gehirn stossweise bei der Systole des Herzens und sinkt wieder bei der Diastole, andererseits turgescirt das Hirn im Momente der Ausathmung und fällt beim Einathmen wieder zusammen. Die Arterien des Gehirns sind die *Carotis cerebralis* aus der *Carotis c.* und die *Vertebralis* aus der *Subclavia*. Erstere tritt durch den *Canalis caroticus*, letztere durch das *Foramen magnum* in die Schädelhöhle zur Hirnbasis, von wo aus die Verbreitung geschieht, theils an der äussern Fläche des Gehirns, theils innerhalb der Gehirnhöhlen. Die äussern Arterien versehen besonders die graue Substanz, die innern die weisse. Nur feinere Aeste treten in die Hirnmasse. Aehnlich verhält es sich mit den Hirnvenen, die als solche erst in der *Pia* erscheinen. Sie haben keine Klappen und ergiessen sich grösstentheils in die Blutleiter. Die innern Venen des Grosshirns sind die *V. choroidea* und *V. corporis striati*, welche am *Foramen Monroi* die *V. magna Galeni* bilden, die sich in den *Sinus quartus* orgiesst. Die äussern Venen bilden keine besonderen Hauptstämme, sondern entleeren sich in zahlreichen Aesten von der obern Hirnfläche in den *Sinus longitudinalis s.*, von der innern Hemisphärenfläche in den *S. longitudi-*

nalis inferior und von der Grundfläche in den *S. cavernosus*, *transversus* und in die *S. petrosi*. Die Venen des Kleinhirns entleeren sich theils in die *V. jugularis interna*, theils helfen sie die *V. vertebralis* bilden.

Capitel I.

Hyperämie und Entzündung des Gehirns und seiner Hüllen.

Wir fassen Hyperämie und Entzündung zusammen, da wenigstens klinisch eine strenge Unterscheidung beider Zustände nicht möglich und ihre Combination auch ganz gewöhnlich ist, berücksichtigen übrigens vorzugsweise nur die traumatischen Formen derselben.

1. Entzündung der harten Hirnhaut. Pachymeningitis.

Bei isolirten Entzündungen der harten Hirnhaut findet man die Entzündungsproducte bald auf der äussern, bald auf der innern Seite der ***Dura mater***, was zur Unterscheidung einer ***Pachymeningitis externa*** und ***interna*** führt.

a) Pachymeningitis externa.

Entstehung. Am häufigsten wird circumscripte äussere ***Pachymeningitis*** durch Schädelverletzungen hervorgerufen, und zwar nicht blos durch Fissuren und Fracturen der Schädelknochen, sondern auch durch blosse Commotionen und Contusionen derselben, wobei öfters eine theilweise Ablösung der ***Dura mater*** mit und ohne Bildung eines intracraniellen Blutextravasates stattfindet. Bei Depressions- und Splitterfrakturen wird die ***Dura*** häufig in verschiedener Weise verwundet und zugleich der Einwirkung der Luft ausgesetzt, so dass mechanische und athmosphärische Reizung zugleich wirken. Sind Blutextravasate vorhanden, so kann deren Zersetzung reizend auf die Membran wirken. In andern Fällen wird dieselbe durch nekrotische und cariöse Zustände der Schädelknochen in Mitleidenschaft gezogen, sei es dass diese nach Verletzungen entstanden sind, oder aus anderen Ursachen sich entwickelt haben, wie namentlich Caries und Nekrose der Felsenpyramide, des ***Proc. mastoideus***, des Siebbeins, Stirnbeins u. s. w. nach entzündlichen Affectionen des Gehörganges und der Nasenhöhlen. In noch andern Fällen sind es entzündliche Zustände der Schädelknochen selbst oder des Perieraniums und des subaponeurotischen Bindegewebes der Schädelbedeckungen, welche auf die ***Dura*** übergreifen.

Erscheinungen und Folgen. Die anatomischen Veränderungen sind nach Grad und Stadium der pachymeningitischen Affection verschieden. Die frische entzündliche Gefässinjection ist wie bei andern fibrösen Membranen nicht sehr auffällig. Man bemerkt eine streifen-

förmige oder punktförmige Röthung, zum Theil herrührend von kleinen capillären Blutextravasaten mit einiger Schwellung und Trübung der Membran. Weiterhin findet man in späteren Perioden als Folgen solcher Entzündungen festere Adhärenz der *Dura* mit den Schädelknochen zumal an den Nahtstellen, oder auch stellenweise bindegewebige, fibroide oder knöcherne Gewebswucherungen. In andern Fällen kommt es zur Eiterproduction und Eiteransammlung innerhalb der Schädelhöhle, wenn diese nicht traumatisch oder nekrotisch, cariös geöffnet ist und der Eiter abfliessen kann. Liegt die *Dura mater* frei, so bilden sich auf derselben Granulationen. In Folge mechanischer Beschädigung kann diese Membran aber auch stellenweise verjauchen und verbranden. Oefters sind Entzündungszustände der *Dura* mit Thrombose ihrer Venen und der Blutleiter complicirt, wodurch dann weiterhin erhebliche Ernährungsstörungen des Gehirns und Pyämie herbeigeführt werden können.

Die Sinusthrombose ist schon in der 2. Aufl. dieses Lehrbuchs [1]) besprochen worden. Von neueren Arbeiten füge ich die unten stehenden bei [2]). v. Dusch hat 58 Fälle zusammengestellt. Von diesen stand die Sinusthrombose im Zusammenhang 23 mal mit Caries der Schädelknochen und zwar darunter 20 mal mit Caries des Felsenbeins *(Otitis interna)*, 4 mal mit Kopfverletzungen, 6 mal mit Entzündungen äusserer Gebilde, die wenigstens theilweise im Stromgebiet der Hirnsinus sich befanden u. s. w.

Die klinischen Erscheinungen einer traumatischen Pachymeningitis sind nicht so auffällig und eigenthümlich, dass letztere dadurch leicht erkennbar wäre. Die begleitenden Verletzungszustände sind meistens der Art, dass deren nächste Folgen in den Vordergrund treten. Ist das nicht der Fall z. B. nach Schädelcommotionen und Contusionen, so kann noch am ehesten ein permanenter auf bestimmte Stellen fixirter Kopfschmerz mit einigen Cerebralerscheinungen als Schwindel, Brechneigung u. s. w. auf sie bezogen werden. Es ereignet sich daher nicht selten, dass leichtere Folgen einer dagewesenen Pachymeningitis erst bei der Section aufgefunden werden. Sehr oft bekundet sich der Bestand einer Pachymeningitis erst durch weitere schwerere Folgen derselben, namentlich durch intracranielle Eiteransammlung, interne Schädelnekrose, Thrombose einzelner Hirnsinus u. s. w. Ausgebreitete Thrombose der Hirnsinus kann rasch unter dem Bilde eines apoplektischen Anfalles zum Tode führen.

Behandlung. Sie fällt zunächst mit derjenigen der Verletzungs-

---

1) II. S. 50. Anmerk. — 2) Gerhardt, deutsche Klin. 1857. Nr. 45. — Th. v. Dusch, Zeitschr. f. ration. Med. 3. Reihe VII. S. 161. — Heubner, Archiv. d. Heilk. IX. H. 5. S. 417.

zustände zusammen, welche die Pachymeningitis bedingen, und verweisen wir namentlich auch bezüglich der circumscripten eitrigen Pachymeningitis, wenn der gebildete Eiter sich nicht entleeren kann, auf die bei der Schädelcontusion desshalb angegebenen operativen Maassnahmen.

b) Pachymeningitis interna.

Erscheinungen und Folgen. Von besonderem Interesse ist diejenige Form der internen Pachymeningitis, welche in bald mehr circumscripter, bald mehr diffuser Weise zu einer hyperplastischen Neubildung in Form von Pseudomembranen führt, in welcher mit der *Dura* zusammenhängende Gefässe sich entwickeln, die durch ihre grosse Zahl, ihr grosses Caliber und ihre Dünnwandigkeit auffallen, und durch Ruptur zu interstitiellen Blutungen und Blutansammlungen Anlass geben, wesshalb man diese Entzündung auch als *Pachymeningitis interna haemorrhagica*, in ihren Folgen als *Haematoma durae matris* bezeichnet hat. Früher wurden derartige Zustände als *Apoplexia meningealis* aufgefasst, was indessen insofern unrichtig ist, als das Blut nicht aus zerrissenen Gefässen der *Dura* selbst, sondern aus den pathologisch gebildeten der Neomembranen stammt, wie namentlich Virchow [1]) zuerst nachgewiesen hat. Am häufigsten kommt dieser plastisch-hämorrhagische Process in der Parietalgegend vor. In 65 Fällen, welche Kremiansky [2]) zusammengestellt hat, fand sich derselbe 64mal an dieser Stelle und fast immer waren beide Parietalgegenden gleichzeitig betroffen. Die Masse des ergossenen Blutes ist ausserordentlich verschieden. Sie kann so bedeutend sein, dass der Tod rasch durch Hirndruck in Form eines apoplectischen Anfalles folgt. In zahlreicheren anderen Fällen dagegen ist das nicht der Fall und es findet eine Rückbildung des Extravasates mit Pigmentbildung statt, während durch wiederholte pachymeningitische Anfälle neue Pseudomembranen sich bilden, die wieder zu Hämorrhagien Anlass geben, so dass nach und nach ein mehrschichtiges Gebilde entsteht, welches aus verschiedenen Lagen von jungem, älterem und altem Bindegewebe besteht, die in verschiedenen Stadien der Rückbildung begriffene Reste von Blutextravasaten enthalten. Hat sich das hämorrhagische Neoplasma vollständig zurückgebildet, so erkennt man bisweilen nur eine pigmentirte Stelle der innern Fläche der *Dura* mit geringer Verdickung derselben. In andern Fällen bildet sich aus der Blutansamm-

1) Würzburger Verhandl. VII. 1856. S. 134. — Die krankhaften Geschwülste I. Berl. 1863. S. 140. — 2) Arch. f. patholog. Anat. Bd. 42. 1868. S. 129.

lung eine verschieden dickwandige Bluteyste von wechselndem Umfange. Auch werden bisweilen mehrere Cysten gefunden. Ein seltener Ausgang ist diffuse Vereiterung der ganzen Neomembran als Folge reactiver Entzündung gegen den hämorrhagischen Erguss, welchen Fall Rindfleisch [1]) einmal beobachtet hat.

Was die Zufälle dieser Affection während des Lebens betrifft, so sind diese ausserordentlich wechselnd und unbestimmt, so dass die Diagnose schwierig ist. Der Grund hievon liegt theils in der gleichzeitigen Gegenwart verschiedener anderer krankhafter Zustände, in deren Gefolge die *Pachymeningitis* auftritt, wie verschiedene Formen des Typhus, des Alcoholismus u. s. w., deren Symptome sich mit denjenigen der Hirnhautaffection untermengen, theils in den grossen Verschiedenheiten der Affection selbst nach Ort, Ausbreitung und Succession der Anfälle. Als häufigste Symptome hat man Kopfschmerz, Schwindel, Delirien, Krampfzufälle in den Extremitäten u. s. w., überhaupt verschiedene Erscheinungen von Hirnreizung beobachtet, dazwischen vorübergehende apoplectiforme Anfälle, dann aber auch weiterhin mancherlei Symptome von Hirndepression und zwar bezüglich der Sensibilitäts- und Motilitätsstörungen meistens in einseitiger Weise. Meistens geht die Bildung der Neomembranen nur sehr allmählig vor sich und hat die Krankheit einen chronischen Verlauf, doch kommen mitunter auch acut verlaufende Fälle vor. Recidivirt der plastische Process, so kann sich die Krankheit Monate, selbst Jahre hinziehen. Oefters erfolgt der Tod nicht durch dieselbe, sondern durch die pathologischen Zustände, welche sie veranlasst haben.

Entstehung. Der Umstand, dass diese Affection so ganz gewöhnlich in der Gegend der Scheitelbeine und viel seltener frontale, occipitale, basilare u. s. w. Hämatome gefunden werden, beweist, dass an dieser Gegend eine gewisse anatomische Disposition bestehen muss, und diese findet sich allerdings in den Gefäss- und Blutvertheilungsverhältnissen der *Dura*, und zwar hauptsächlich darin, dass die *Art. meningea media*, welche sich in dieser Gegend verbreitet, weitaus das bedeutendste Meningealgefäss ist, in Folge dessen die Capillaren der innern Duraoberfläche mit einer viel grössern Zahl bedeutender arterieller Zweige in Communication stehen als an andern Schädelgegenden, so dass bei allgemein wirkenden Ursachen, welche Hirnhyperämien zu veranlassen im Stande sind, diese an der genannten Gegend am ehesten eine locale Affection, nämlich eine hyperplastische Entzündung, bedingen werden, deren Anfangsstadium eben in einer hochgradigen Hy-

1) Lehrb. d. patholog. Gewebelehre. Leipz. 1867—69. §. 670.

perämie besteht. Auch spricht für diesen Hergang noch der Umstand, dass die pachymeningitische Affection der parietalen Gegend meistens, wenn auch in verschiedenen Graden der Ausbildung, doppelseitig gefunden wird.

Als Hauptveranlassung für die parietale *Pachymeningitis haemorrhagica* muss die Trunksucht, der *Alcoholismus chronicus*, angesehen werden, indem, wie namentlich Lancereaux [1]) hervorgehoben hat, die meisten Kranken nachweisbar dem Trunke ergeben waren, bei der Section die pathologisch-anatomischen Spuren des *Alcoholismus chronicus* gefunden wurden, und auch Versuche an Thieren dafür sprechen. Kremiansky hat Wochen lang vier Hunde im Zustande der Trunkenheit erhalten und dadurch in drei Fällen *Pachymeningitis haemorrhagica interna* hervorgebracht. Nächstdem verdienen auch organische Herzfehler, welche venöse Stauungen zu bedingen vermögen, wie Insufficienz der Tricuspidalklappen mit rechtseitiger Herzhypertrophie, als veranlassende pathologische Zustände hervorgehoben zu werden. Ob auch der puerperale Zustand, der Typhus, Rheumatismus u. s. w., in deren Begleit die *Pachymeningitis haemorrhagica* mitunter gefunden wird, diese bedingen können, ist noch einigermassen zweifelhaft. Dagegen sind noch verschiedene örtlich auf die *Dura* reizend wirkende Einflüsse namhaft zu machen, in Folge welcher diese Entzündung aufgetreten ist, und dahin gehören namentlich traumatisch entstandene Blutextravasate zwischen *dura* und *pia mater*, welche als reizende Fremdkörper wirkten, ferner Fissuren und Frakturen der Schädelknochen, auch cariöse und nekrotische Zustände derselben, durch welche Irritationen der harten Hirnhaut bedingt wurden.

Diagnose. Bei den unbestimmten und mannigfaltigen Zufällen, welche diese Pachymeningitis begleiten, ist die Schwierigkeit ihrer Erkennung während des Lebens leicht erklärlich, sowie auch der daraus resultirende Umstand, dass man über deren Bestand meistens erst durch die Section aufgeklärt wird. Von besonderem diagnostischem Werthe sind einerseits die ätiologischen Verhältnisse, andererseits das Auftreten der Krankheit in Form von Anfällen, die öfters apoplectiform sind, ferner der anhaltende Schmerz an einer bestimmten Stelle des Schädels, sowie die Gegenwart von Hirnzufällen, die theils auf einen Irritations-, theils auf einen Depressionszustand hinweisen, und sehr oft halbseitig oder wenigstens auf beiden Seiten nicht ganz gleich sind. Aber auch bei Sectionen können Irrthümer vorkommen insofern, als man pachy-

1) Archiv. génér. 1862. Nov. Dec. 1863. Janv.

meningitische Blutextravasate für traumatische hält, und kann man dazu um so leichter verleitet werden, als mit dieser Krankheit Behaftete leicht fallen und dadurch Schädelverletzungen erleiden, auf welche das Blutextravasat bezogen werden könnte. Indessen wird in solchen Fällen das vorgefundene Blutextravasat seiner Beschaffenheit nach nicht übereinstimmen mit der Zeit, zu welcher die Verletzung stattgefunden hat, und gibt sich der stattgehabte hyperplastische Process durch seine Residuen zu erkennen. Dabei ist aber auch nicht zu übersehen, dass traumatische Blutextravasate zur Bildung einer *Pachymeningitis haemorrhagica interna* Anlass geben können.

Behandlung. Diese kann einerseits nur eine symptomatische und palliative, andererseits eine gegen die Veranlassungen, namentlich also gegen Trunksucht gerichtete sein.

2. Entzündung der weichen Hirnhaut. Leptomeningitis.

Entstehung. Diese Entzündung, gewöhnlich bekannt unter den Namen *Meningitis, Meningo-Encephalitis,* oder auch schlechtweg Gehirnentzündung, kann durch verschiedene Veranlassungen bedingt werden, wornach hauptsächlich drei Arten zu unterscheiden sind, nämlich die traumatische, tuberculöse und epidemische, die zugleich auch nach Sitz und Ausbreitung Verschiedenheiten darbieten. Hier berücksichtigen wir nur die traumatische, welche am häufigsten die Convexität der Grosshirnhemisphären einnimmt und als convexe Leptomeningitis erscheint, wohl nur desshalb, weil das Schädelgewölbe eben der am häufigsten verletzte Schädeltheil ist, denn bei Verletzungen der Schädelbasis findet sich auch eine basilare traumatische Leptomeningitis. Das Gehirn ist dabei immer mehr oder weniger in hyperämischer Mitleidenschaft.

Diese traumatische Leptomeningitis nun complicirt die meisten Schädelverletzungen und bedingt ihre Tödtlichkeit. Sie tritt entweder primär schon kurze Zeit nach der Schädelverletzung auf, oder erst später secundär, nachdem die mechanische Beschädigung bereits verschiedene locale pathologische Veränderungen bedingt hat, so dass sie mehr als Folge dieser zu betrachten ist. Die primäre Meningo-Encephalitis folgt den verschiedenartigsten Kopfverletzungen, und es ist schwierig näher zu bestimmen, welche Art der mechanischen Beschädigung bestehen muss, um diese Entzündung in grösserer Ausdehnung und mit lebensgefährlicher Steigerung zu bedingen. Dass hier mancherlei Umstände concurriren müssen, geht aus der so sicher zu constatirenden Thatsache hervor, dass bei scheinbar gleichartigen Verletzungen, der Verlauf dennoch oft ein ganz verschiedener ist, dass verhältniss-

mässig schwere Verletzungen mitunter gleichwohl einen günstigen Verlauf nehmen und umgekehrt. Auch finden solche Verschiedenheiten statt, wenn die Verletzten gleichartig und nach unsern Anschauungen zweckmässig behandelt worden sind, so dass der Grund des verschiedenen Verlaufes wenigstens theilweise in der Art der Verletzung gesucht werden muss. H. Fischer [1]) suchte auf experimentellem Wege hierüber Aufschluss zu erhalten, indem er Thieren ohne vorgängige Eröffnung des Schädels, und nach solcher fremde Körper in den Schädelraum brachte, und diese theils ruhig liess, theils bewegte. Es ergab sich, dass ruhende Körper keine primäre Meningitis hervorriefen, während diese stets folgte, wenn eine fortwährende mechanische Reibung der Gehirnhäute durch den Fremdkörper stattfand, und dass zur Bewirkung dieser Friction die circulatorischen und respiratorischen Bewegungen der Hirnmasse, welche bei offenem Schädel bestehen, hinreichen, ein Resultat, das mit der allgemeinen Erfahrung in Bezug auf Verletzungen insofern ganz übereinstimmt, als Bewegungen verletzter Theile stets eine entzündliche Irritation derselben bedingen, und absolute Ruhe die wichtigste Bedingung zur Verhütung derselben ist, eine Bedingung, die bei Schädelverletzungen aber wegen der nicht zu sistirenden Hirnbewegungen sehr häufig nicht zu erfüllen ist. Noch complicirter sind die pathogenetischen Verhältnisse der secundären Meningitis, indem zu dieser die verschiedenartigsten pathologischen Localveränderungen des Gehirns und seiner Membranen selbst, sowie der Schädelknochen und der Gefässverbindungen mit den Schädelbedeckungen führen können, woraus sich erklärt, dass diese meningeale Affection in so verschiedenen Perioden des Verlaufes von Schädelverletzungen und in Gemeinschaft so verschiedenartiger localer Krankheitszustände auftreten kann.

Erscheinungen und Folgen. Was die anatomischen Erscheinungen betrifft, so findet man bei Schädelverletzungen, welche kürzere Zeit nach ihrer Entstehung unter dem Bilde einer Meningo-Encephalitis tödtlich geworden sind, eine hochgradige, theils hyperämische, theils entzündliche Blutanhäufung mit vermehrter Transsudation in der *Pia* sowohl als im Gehirn, und nehmen an dieser Blutfülle gewöhnlich auch noch die Schädelknochen und Schädelbedeckungen Theil. Letztere haben oft eine etwas röthliche Färbung und geben beim Einschneiden viel Blut, die diploetische Substanz des abgehobenen Schädeldaches schimmert bläulich durch, die Meningealgefässe der *Dura mater* sind injicirt, diese selbst erscheint gespannt, die Oberfläche der Arachnoidea

1) Archiv f. klin. Chir. VI. 1865. S 595

ist glänzend und feucht, die Subarachnoidealräume enthalten mehr oder weniger getrübte Flüssigkeit, die Gefässe der *Pia* erscheinen strotzend mit Blut gefüllt und bis in die feinsten mit unbewaffnetem Auge wahrnehmbaren Ramificationen injicirt. Das Gehirn ist augenscheinlich im Zustande der Schwellung, seine Windungen sind mehr oder weniger abgeplattet, die Substanz erscheint auf Durchschnitten feucht und glänzend, und zahlreiche Blutpunkte kommen hier zum Vorschein. Diese Veränderungen sind häufig die einzigen, welche man unter den oben angegebenen Verhältnissen findet, und als wesentlich bedingende Momente des eingetretenen Todes durch Hirnlähmung zu betrachten. Am bedeutendsten sind diese localen Entzündungsveränderungen immer in der Nähe der Verletzungsstellen, zumal wenn diese beschränktere sind, und zeigt sich mitunter eine auffällig mehr einseitige Affection. Ist der Tod erst später eingetreten, so findet sich häufig eitrige Meningitis, welche in sehr akuten Fällen bereits nach 24 Stunden auftreten kann. Bei der secundären Meningitis kann der anatomische Befund ausser der meningitischen Affection sehr Mannigfaltiges darbieten, und findet man unter Anderem Nekrose der Hirnsubstanz, der *Dura mater*, der Schädelknochen, Hirnabscesse, Thrombirung einzelner Venen, Verjauchung des *Pericranium*, des subaponeurotischen Bindegewebes, Brand der Kopfschwarte u. s. w.

Dass bei der traumatischen Leptomeningitis die klinischen Erscheinungen nicht so rein auftreten, wie bei andern spontan sich entwickelnden Entzündungen dieser Membran, ist leicht erklärlich durch die meistens bestehenden Complicationen mit den verschiedenartigsten Verletzungs- und Krankheitszuständen, deren eigene Zufälle die meningo-encephalitischen mehr oder weniger maskiren. Im Allgemeinen kündigt sich der Eintritt der hyperämisch-entzündlichen Affection durch Zufälle von Hirnreizung an, und ist mitunter jener zumal in Fällen von erst später auftretender Meningo-Encephalitis durch einen sehr merkbaren Frostanfall begleitet. Zu den Reizerscheinungen im Gebiete der Sensibilität gehören hauptsächlich Kopfschmerz, welcher eines der constantesten Symptome ist, ferner grössere Erregbarkeit der Sinnesorgane, als grosse Empfindlichkeit gegen das Licht, gegen Geräusche u. s. w., oder selbst Auftreten subjectiver Sinnesempfindungen wie Funkensehen, Flimmern vor den Augen, Ohrensausen u. s. w. Den Sensibilitätsstörungen schliessen sich solche der psychischen Funktionen an, als grosse psychische Erregbarkeit, Schlaflosigkeit, rascher Wechsel der Vorstellungen ohne gehörigen Zusammenhang, zuweilen Hallucinationen, wohin auch der Schwindel gehört, und Illusionen, Delirien u. s. w. Ferner gibt sich im Gebiete der Motilität der Reizzustand

durch grosse körperliche Unruhe, beständige Bewegung einzelner Muskelgruppen, die mitunter einen convulsivischen Charakter haben, aber von allgemeinen Convulsionen zu unterscheiden sind, durch Verengung der Pupille, häufig vorhandenes Erbrechen, Verlangsamung des Herzschlages als Zeichen der Erregung des Vagus u. s. w. kund. Früher oder später folgen diesen Zufällen der Hirnreizung, solche des Hirntorpors oder der Depression, die sich nach den einzelnen Sphären der Hirnthätigkeit gleichfalls in verschiedener Weise äussern, und sich namentlich durch verminderte Empfindlichkeit, unklares Bewusstsein, Stumpfsinn, Schlafsucht, Lähmung einzelner Körpertheile, Verlangsamung der Respiration u. s. w. bekunden. Bemerkenswerth ist, dass in der Succession dieser Irritations- und Depressionserscheinungen sich grosse Verschiedenheiten zeigen, indem diese jenen oft sehr rasch folgen, oder in verschiedenen Sphären der Hirnthätigkeit mit ihnen vermengt vorkommen. Weiterhin ergeben sich Verschiedenheiten in der Art, dass bei den Symptomen der Reizung und Depression einzelne Categorien von Functionsstörungen prävaliren, so dass z. B. die psychischen Störungen sehr hervortretend sind, während die Sensibilitäts- oder Motilitäts-Störungen in den Hintergrund treten und umgekehrt. Und auch im Falle, dass der Verletzte am Leben bleibt, bleiben öfters auf einzelne Hirnfunctionen beschränkte Störungen wie partielle Lähmungen, verschiedenartige psychische Störungen u. s. w., zurück. Unzweifelhaft hängen diese Abweichungen von ungleichen Blutanfüllungs- und Circulationsverhältnissen mit ihren weiteren Folgen in verschiedenen Hirntheilen ab. Schon in den früheren Auflagen dieses Lehrbuchs haben wir darauf aufmerksam gemacht, dass als Grund dieser mannigfaltigen Functionsstörungen des Gehirns, welches zu seiner normalen Thätigkeit eines grossen Blutwechsels bedarf, nicht blos der Druck des Blutes und der Transsudate angesehen werden kann, da die hierauf bezüglichen anatomischen Veränderungen keineswegs immer mit dem Grade jener in Zusammenhang stehen, sondern dass auch die mit der Hyperämie und Entzündung verbundene gesteigerte capillare Blutcirculation einerseits und Blutstase andererseits, wodurch die Ernährungsverhältnisse der Hirnsubstanz alterirt werden, mit in Betracht gezogen werden müssen.

Behandlung. Sie ist im Wesentlichen diejenige, welche schon bei den Schädelverletzungen zu wiederholten Malen angegeben worden ist.

Zunächst hat man die *Indicatio causalis* zu erfüllen, insofern es die Verletzungsverhältnisse gestatten. Es ist daher Alles dasjenige zu beseitigen, was eine locale Reizung der Schädeleingeweide bedingen kann oder muss, jedoch immerhin unter der Voraussetzung, dass die

hiezu nothwendigen operativen Maassnahmen nicht den bereits vorhandenen Reizzustand erheblich steigern, oder gar noch eine viel intensivere Verletzung setzen. Aus diesem Grunde muss man öfters von Trepanationen, auch wenn sie aus andern Gründen indicirt wären, abstrahiren, sei es, dass sie nicht frühzeitig genug gemacht werden konnten, noch ehe reactive Zustände eingetreten sind, oder dass der durch die Trepanation zu beseitigende Verletzungszustand mit der Bedeutung jener nicht in entsprechendem Verhältniss steht. Wir verweisen desshalb auf die bereits erörterten Indicationen zur Trepanation. Wie nachtheilig eine Trepanation auf ein bereits in einem Reizzustande befindliches Gehirn wirkt, ergibt sich aus dem sehr ungleichen Mortalitätsverhältniss bei Trepanationen wegen Verletzungen und wegen chronischer Krankheitszustände des Gehirns.

Die *Indicatio morbi* erheischt:

1) Möglichste Begünstigung einer freien Circulation im Kopfe durch Beseitigung jeder Hemmung des Blutrücklaufs von demselben. Alle irgend den Hals beengenden Kleidungsstücke sind daher auf das sorgfältigste zu entfernen, und ist dem Halse eine möglichst senkrechte Stellung zu geben. Wie bei anämischen Zuständen des Gehirns und daraus resultirenden Ohnmachten eine Horizontallage des Körpers und namentlich Tieflage des Kopfes sehr günstig wirkt, so muss bei hyperämischen Zuständen der Kopf hoch gelagert werden.

2) Ist auch für eine möglichst freie Circulation in vom Kopfe entfernten Theilen Sorge zu tragen, wo möglich mit künstlicher Erzeugung einer grösseren Blutfülle, um dadurch den Blutdruck in den Halsgefässen zu vermindern. Hiezu dienen einerseits warme Fuss- und Handbäder, Aufsetzen von Schröpfköpfen an den untern Extremitäten, andererseits Mittel, welche die Darmfunction anregen und die intestinale Schleimhaut reizen, namentlich kühlende salinische Abführmittel, auch reizende Clystiere. Unter keinen Umständen darf Stuhlverstopfung geduldet werden, und hat man daher bei Kopfverletzten stets darauf zu achten.

3) Blutentleerungen, allgemeine und örtliche. Rücksichtlich dieser haben sich extreme Ansichten geltend gemacht. Aber auch hier muss individualisirt und den bestehenden Umständen Rechnung getragen werden. Jedenfalls vermindern Blutentleerungen den Blutdruck im Allgemeinen, und somit auch denjenigen in den Schädeleingeweiden, aber auf bestehende hyperämische oder entzündliche Stase wird das keinen erheblichen Einfluss haben, während zur Lösung derselben eine gewisse Energie der Circulation gerade nothwendig ist. Nun haben bei Schädelverletzungen öfters schon sehr bedeutende Blutverluste statt-

gefunden, und wird man bei diesen daher häufig es bewenden lassen können. Entgegengesetzten Falles aber und wenn der Verletzte ein junges kräftiges Individuum ist, sind ergiebige Venaesectionen, bei Kindern Blutegel in die Nähe der Hirnbasis, durchaus geboten. Nach der Pulsfrequenz lässt sich der Grad der Irritation hier nicht bemessen, da gerade bei den höchsten Graden der Reizung des *Vagus* eine Verminderung der Herzschläge die Folge ist.

4) Das wichtigste Hilfsmittel endlich ist und bleibt die energische Anwendung der Kälte durch Eis bei abgeschorenem Kopfe. Und wenn sich dieses Mittel öfters ungenügend erweist, so liegt in solchen Fällen der Grund häufig sicherlich nur darin, dass man nicht frühzeitig genug nach der Verletzung mit der Eiskälte begonnen hat, oder dass man die Kopferkältung nach In- und Extensität nicht hinreichend in Ausführung brachte. Die Erfahrung hat in den schwersten Fällen von Kopfverletzungen so sehr zu Gunsten der Eiskälte entschieden, dass an deren Alles Andere übertreffenden Wirksamkeit gar nicht zu zweifeln ist. Mit der Kälte muss so lange fortgefahren werden, als noch Zufälle von Hirnreizung vorhanden sind, und diese recrudesciren, wenn mit jener ausgesetzt wird. Ueberhaupt darf letzteres nie auf einmal geschehen, sondern nur in unterbrochener Weise.

Es versteht sich von selbst, dass ausserdem das diätetische Verhalten des Verletzten ein dem antiphlogistischen Verfahren entsprechendes sein muss. Unumgänglich sind körperliche und geistige Ruhe, sowie Vermeidung aller Blutwallung erregenden Speisen und Getränke, überhaupt auch jeder Ueberladung des Magens. Nur zu häufig schon hat man nach Diätfehlern den Eintritt einer rasch tödtlich gewordenen diffusen Meningitis beobachtet.

3. Entzündung der Gehirnsubstanz und Hirnabscess.

Entstehung. Traumatische Entzündungen des Gehirns können auf sehr verschiedene Arten hervorgebracht werden, was für die Folgen derselben von grösstem Einfluss ist. — 1) Schädelfrakturen können das Gehirn direct verletzen, indem Knochenstücke in dasselbe mehr oder weniger tief eindringen, und die Hirnsubstanz entweder nur einfach verwunden, oder zerreissen, zerquetschen und zertrümmern. — 2) In ähnlicher Weise wirken von aussen eingedrungene Fremdkörper, welche entweder nur vorübergehend in die Hirnmasse gedrungen, oder darin verblieben sind. — 3) Kann bei Schädeldepressionen ein Theil des Gehirns dermassen comprimirt werden, dass er anämisch wird und im Umfange der comprimirten Hirnparthie zuerst Hyperämie und weiterhin entzündliche Stase eintreten. —

4) Können durch Commotionen des Schädels einzelne Hirnparthien so erschüttert werden, dass Gefässrupturen und interstitielle Blutungen entstehen, welche eine reactive Entzündung hervorrufen. In noch höherem Grade ist das bei Hirncontusionen der Fall. — 5) Auch kann eine traumatische Meningitis auf den peripherischen Theil des Gehirns übergreifen, und eine mehr oder weniger ausgedehnte corticale Encephalitis bedingen. — 6) Denselben Effect können auch durch Verletzungen bedingte nekrotische und cariöse Zustände der Schädelknochen haben u. s. w.

Erscheinungen und Folgen. Die anatomischen Veränderungen richten sich wesentlich nach der Art der Hirnbeschädigung. Sind Knochensplitter oder Fremdkörper in die Hirnmasse gedrungen, so haben diese gewöhnlich purulente Ausscheidungen in der nächsten Umgebung zur Folge, und es entsteht ein mehr oder weniger frei nach aussen sich entleerender Abscess. — Gequetschte Hirnstellen gehen meistens in Erweichungsheerde von verschiedener Consistenz und Färbung über, welche theils Producte plastischer Gewebswucherungen, theils degenerirte und zerfallene Gewebstheile mit Residuen von Blutextravasaten enthalten. Weitere Folgen dieses Vorganges können schliesslich sein das Zurückbleiben einer mit Serum gefüllten Lücke, oder einer Concretion, oder einer schwieligen Narbe, oder eines geschlossenen Hirnabscesses, der bald mehr an der Peripherie des Gehirns, bald mehr im Innern desselben gelegen ist. Meistens ist nur ein Hirnabscess vorhanden. Unter 80 von Lebert [1]) gesammelten Fällen, kamen nur 22 mal mehrere Abscesse vor. Indessen vereinfacht sich öfters im weiteren Verlaufe eine Mehrzahl von Abscessen durch Confluirung mehrerer kleinerer. Die Grösse der Hirnabscesse variirt von der eines Kirschkerns bis zur Vereiterung einer ganzen Hemisphäre. Der Eiter hat bald ganz weisse, oder grünlich-gelbliche, oder röthliche Farbe, und findet sich bald inmitten zerstörter Hirnsubstanz von unregelmässigen zottigen Wandungen umschlossen, die mehr oder weniger im Zustande der Erweichung und serösen Infiltration sich befinden, bald ist der Abscess eingebalgt mit höchst wechselnder Dicke des Balges u. s. w. [2])

Nach Lebert kamen von den 58 einfachen Abscessen 41 in den Hemisphären des Grosshirns, namentlich im mittleren Lappen, 2 in den Streifenhügeln, 12 im Kleinhirn, 2 in der *Glandula pituitaria* und 1 in der *Medulla oblongata* vor.

Bestimmte klinische Erscheinungen kommen der Encephalitis als solcher eigentlich nicht zu, und hängen die Krankheitszufälle viel-

1) Archiv f. pathol. Anat. X. 1856. 78. — 2) S. Meynert, Vierteljahrsschr. d. Psychiatrie. 1. 1867. S. 77.

mehr nur von der physiologischen Bedeutung der ergriffenen Hirntheile ab, welche durch die traumatische und entzündliche Gewebszerstörung ausser Function gesetzt worden sind, wie das namentlich aus der Symptomatologie der eingeschlossenen Hirnabscesse hervorgeht, denn manchmal entwickeln sich dieselben unter so geringen Erscheinungen, dass sie während des Lebens kaum geahnt werden, in andern Fällen treten Zufälle erst in einer spätern Periode ein, wenn der Abscess sich vergrössert, oder irgend wohin sich ergiesst. Bald zeigt sich auch ein grosser Wechsel in den Erscheinungen, indem diese nicht blos durch den Substanzverlust von Hirnmasse, welcher übrigens mitunter in hohem Grade ohne alle weiteren Zufälle ertragen wird, bedingt werden, sondern auch noch von vielfältig wechselnden Circulationsstörungen im Umfange der Eiterheerde namentlich der nicht eingebalgten, sowie von wechselnden Körperstellungen u. s. w., abhängen. Zu den am meisten diagnostischen Werth habenden Erscheinungen gehören anhaltender oder periodisch wiederkehrender Kopfschmerz, Schwindel und Erbrechen, zumal wenn der Kopf schnell bewegt, oder in eine gewisse Stellung gebracht wird, plötzlich auftretende allgemeine convulsivische Zufälle, Hemiplegie und periodisch sich einstellende Fieberanfälle. Noch wahrscheinlicher wird die Gegenwart eines Hirnabscesses, wenn jene Zufälle nach einer vorausgegangenen Schädelcommotion, oder nach Entzündungen des mittleren und inneren Ohrs sich eingestellt, geraume Zeit bestanden und nach und nach an Intensität zugenommen haben. Die spontanen Ausgänge der Hirnabscesse sind mehrfach. Sehr lange können eingebalgte Hirnabscesse bestehen, so dass sie öfters erst nach dem durch andere Krankheiten erfolgten Tode entdeckt werden. In seltenen Fällen scheint eine spontane Heilung in der Art vorzukommen, dass der flüssige Theil des Eiters durch Resorption verschwindet, der Balg sich immer mehr zusammenzieht und zuletzt nach fettiger Umwandlung und Verkreidung eines Eiterrestes eine von einer Bindegewebshülle umschlossene Concretion, oder eine fibröse Narbe mit Sklerosirung der umgebenden Hirnsubstanz zurückbleibt. Nicht eingebalgte Hirnabscesse vergrössern sich gewöhnlich fortwährend unter Begleit von Erscheinungen cerebraler Irritation und Depression und der Kranke stirbt schliesslich unter Zunahme der Hirnlähmung. Mitunter erfolgt der Tod auch apoplektisch zumal nach Durchbruch des Eiters in die Hirnventrikel. Oder der Eiter nähert sich den Umhüllungen des Gehirns und es tritt rasch tödtliche diffuse Meningitis ein, oder die Hirnhäute werden durchbrochen, der Eiter gelangt unter die Schädelknochen, diese kommen in den Zustand von Caries und Nekrose und es wird dadurch bisweilen dem Eiter ein Weg nach aussen eröffnet

durch den äussern Gehörgang oder unter die Schädelbedeckungen, was am häufigsten in der Gegend des Zitzenfortsatzes geschieht, wo der Eiter entweder durch eine cariöse Öffnung, oder durch den Canal eines *Emissarium Santorini* sich ergiesst. Man hat in solchem Falle schon beobachtet, dass der Eiter längs des *M. sternocleidomastoideus* sich senkte und am Halse einen Senkungsabscess bildete. Aber auch bei solchen spontanen Entleerungen endet der Fall doch meistens tödtlich durch Hinzutritt diffuser Meningitis.

Behandlung. Zunächst handelt es sich um Erfüllung der *Indicatio causalis.* Indessen lässt sich gegen stattgehabte Verwundung, Erschütterung, Quetschung des Gehirns natürlich nichts mehr thun, dagegen kann man zuweilen in's Gehirn gedrungene Knochentrümmer oder Fremdkörper entfernen, oder stark comprimirende Schädeleindrücke erheben u. s. w., unter Umständen mit Hülfe der Trepanation.

Nächstdem erheischt die *Indicatio morbi* das strengste antiphlogistische Verfahren, wie es schon früher bei der *Leptomeningitis* erörtert wurde. Gegen die Bildung von Entzündungsproducten lässt sich durch sogenannte Resorption befördernde Mittel und Ableitungen in der Regel nichts Erhebliches ausrichten, und ist die Fortsetzung einer den Reizzufällen entsprechenden Antiphlogose immerhin die wirksamste Therapeutik mit Berücksichtigung der weiteren Folgen.

Bei suppurativer Entzündung kommt es zunächst darauf an, ob der Schädel in Folge der vorausgegangenen Verletzung oder einer unternommenen Operation, oder durch consecutive Nekrose oder Caries an irgend einer Stelle geöffnet oder aber geschlossen ist. Bei geöffnetem Schädel können die Verhältnisse wieder verschieden, namentlich aber doppelter Art sein, nämlich: 1) der Schädel ist zwar an irgend einer Stelle mehr oder weniger offen, die harte Hirnhaut aber geschlossen und man fühlt dieselbe oder die unterliegende Hirnfläche fluctuirend, so dass mit Wahrscheinlichkeit eine flüssige Ansammlung unter jener oder unter dieser angenommen werden kann. Hier besteht die Indication, einen Probestich vorzunehmen, und, wenn Eiter zum Vorschein kommt, diesem weiteren freien Abfluss zu verschaffen.

Petit [1]) entfernte bei einem Hirnschalbruche eines Kindes die losen Knochenstücke durch Trepanation. Die Zufälle liessen nach, kamen aber am 8. Tage heftiger zurück und in der Trepanationslücke fühlte man die etwas entfärbte *Dura mater* fluctuirend. Ein Einstich entleerte bräunliche Flüssigkeit. Die Zufälle dauerten fort. Am 10. Tage Berstung eines Hirnabscesses. Nach 2 Monaten vollständige Heilung.

2) Schädel und Hirnhäute sind geöffnet, und die Öffnungen in

1) Fr. des mal. chir. I. 1790. p. 91.

beiden entweder gross genug und so gelegen, dass der Eiterabfluss ungehindert ist, oder aber jene reichen hiefür nicht aus, sei es dass sie zu klein, oder durch einen stecken gebliebenen Fremdkörper verschlossen, oder unpassend situirt sind, so dass in Folge der mangelhaften Eiterentleerung von Zeit zu Zeit gesteigerte Zufälle von Hirndruck eintreten. Hier bestehen die Indicationen für den ersten Fall die vorhandenen günstigen Verhältnisse zu erhalten, für den zweiten die bestehende Öffnung zu vergrössern und zwar nöthigenfalls nach einer geeigneteren Richtung hin, oder auf irgend eine andere Weise, z. B. durch Aspiration den Eiter zu entleeren, worüber die folgenden Fälle nähere Auskunft geben mögen.

Nach Morand [1]) bekam ein Mann nach Vorausgang heftiger Kopfschmerzen namentlich der linken Ohrseite hinter dem linken Ohr eine fluctuirende Geschwulst, nach deren Eröffnung viel Eiter ausfloss, und Caries des Schläfbeins, sowie eine cariöse in die Schädelhöhle führende Oeffnung sich zeigte. Trepanation. Aus einer Oeffnung der *Dura* kam Eiter und eine Sonde konnte 1″ tief eindringen. Erweiterung der Hirnhautöffnung, Ausspritzung der Abscesshöhle, und als die äussere Oeffnung sich schliessen wollte, Einlegung eines silbernen Röhrchens. Abnahme der Eiterung und vollständige Heilung nach nicht ganz einem Jahre.

Moritz [2]) erzählt, dass auf der Höhe des linken Scheitelbeins einem Dragoner eine Federmesserklinge eingestochen worden war und abbrach. Eintritt von Hirnzufällen. Vier Wochen später Extraction der Klinge mit einer Zange und Ausfluss einiger Tropfen schleimig-eitriger Flüssigkeit. Trotzdem Zunahme der Erscheinungen der Hirnreizung und des Hirndrucks, besonders auch Eintritt rechtseitiger Hemiplegie. Trepanation. *Dura mater* stark gespannt, die Federmesserwunde in ihr verklebt. Kreuzschnitt in die *Dura*, fingerdick ergoss sich ein Eiterstrom. Sogleich Abnahme der Druckerscheinungen. Die Abscesshöhle in der Hirnsubstanz war gegen 1″ tief, und die Wandungen derselben pulsirten lebhaft. Am folgenden Tage ein Blutcoagulum in der Abscesshöhle. In den folgenden Tagen bildete sich ein Hirnvorfall, der von selbst später wieder zurücktrat. Nach 10 Wochen Heilung.

Renz [3]) entleerte bei einer Stichwunde des Schädels am obersten Theil der rechten Stirnhälfte nach Extraction einer abgebrochenen und stecken gebliebenen Messerklinge von 1½″ Länge und 3‴ Breite mittels einer Knochenzange am 12. Tage nach der Verletzung, worauf unter zischendem Geräusch eine ziemliche Menge blutig gefärbten stinkenden Eiters aus der Knochenwunde hervorgedrungen war, mittels einer eigenen Saugspritze während längerer Zeit den Eiter aus der Schädelhöhle und erzielte damit unter mancherlei Wechselfällen nach einigen Monaten Heilung.

Ist der Schädel bei Hirnabscessen geschlossen, so kann in den wenigsten Fällen eine operative Eröffnung desselben zur Entleerung des Eiters angezeigt sein, da man nur selten, auch wenn an der Exi-

1) Verm. chir. Schriften. Leipz. 1776. S. 4. — 2) Preuss. Vereinszeit. 1849. Nr. 1. — 3) Erste Heilung eines traumatischen Hirnabscesses durch consequente Aspiration des Eiters. Tübingen, 1867.

stenz eines Abscesses kaum zu zweifeln ist, über den Sitz desselben sich in dem Maasse aufklären kann, dass eine richtige Operationsstelle gewählt werden könnte. Freilich findet man öfters bei Sectionen Hirnabscesse, welche ihrer Lage nach hätten geöffnet werden können, aber entweder waren die Erscheinungen eines solchen Abscesses während des Lebens sehr unbestimmt, oder fehlten wenigstens alle nur einigermassen sichern Zeichen zur Bestimmung des Sitzes der Eiteransammlung. Am ehesten wird noch eine Operation dann zu unternehmen sein, wenn nach einer geheilten Schädelverletzung später Erscheinungen eines Hirnabscesses sich einstellen, und jene zugleich dafür sprechen, dass der Abscess jedenfalls in der Nähe der früheren Verletzungsstelle sich befindet, z. B. wenn sich die Kopfschmerzen vorzüglich auf diese Stelle beziehen, und vorhandene Lähmungserscheinungen die entgegengesetzte Körperseite betreffen u. s. w. Dass unter solchen Verhältnissen ein Hirnabscess getroffen und entleert werden kann, freilich nicht immer mit lebensrettendem Erfolg, beweisen einige Fälle, unter welchen wir den höchst merkwürdigen Fall von Detmold [1]) hervorheben.

Ein Mann hatte durch Anstoss eines Balkens einen Splitterbruch an der linken Stirnseite erhalten, war aber nach Wegnahme mehrerer Splitter in 5 Wochen geheilt. Drei Wochen später indessen Eintritt von Kopfschmerz, Schwindel, Schlafsucht, Stupor mit zuweilen intermittirendem nur 40 Schläge gebendem Pulse. Nun Wiedereröffnung der vertieften fibrösen Narbe, und Entfernung noch einiger losen Knochenstücke. *Dura mater* normal, aber immer noch Bestand der Druckerscheinungen, daher Eröffnung der *Dura*, keine Fluctuation, gleichwohl ein 1″ langer und ½″ tiefer Einschnitt in's Gehirn gemacht, dem ein Strom Eiter folgte von etwa 3—3½ Unzen. Sogleich Wiederkehr des Bewusstseins und Steigung des Pulses auf 60 Schläge. Nach 3 Wochen nur noch eine kleine Höhle im Gehirn und keine Zufälle mehr. Bald jedoch stellte sich Schwäche des Gedächtnisses ein, Vergessen von Namen, von Anfangs- und Endsylben gewisser Worte, nach 8 Tagen gänzlicher Verlust der Sprache, zugleich Hervordrängung der Hirnsubstanz nach aussen, Kopfschmerzen, Schüttelfröste u. s. w. Neuer Einstich in's Gehirn, ¾″ tief. Kein Eiter, gleichwohl Besserung. Nach 5 Tagen wieder Verschlimmerung, Hirnvorfall, Coma u. s. w. Nochmaliger Stichschnitt in's Gehirn bis in die Gegend des Seitenventrikels, Ausfluss von etwa 3 Unzen dünnen flockigen Eiters, nach 2 Stunden Tod. Section. Beide Seitenventrikel mit dünnem Eiter erfüllt, der rechte mehr als der linke, welcher durch die Operation entleert worden war, im Horne des linken Ventrikels die Spuren der letzten Incision wahrnehmbar u. s. w.

Capitel II.

Neubildungen des Gehirns und seiner Hüllen.

Obschon die intracraniellen Geschwülste, welche Rindfleisch [2]) nach ihren verschiedenen Ausgangsstellen als solche, welche von den

1) American Journ. 1850. Jan. — 2) Lehrbuch der patholog. Gewebelehre. Leipz. 1867—69. S. 572.

freien Oberflächen der Binnenräume, also von den umgebenden und auskleidenden Membranen, von den Gefässscheiden und von der Neuroglia ausgehen, unterscheidet, keineswegs selten sind, so haben doch nur diejenigen chirurgisches Interesse, welche von dem convexen Theil der Hirnhäute aus sich entwickeln, und in ihrem weiteren Wachsthum die Schädelknochen in Mitleidenschaft ziehen, sie perforiren, so dass die Geschwulst schliesslich zu einer äusseren und operativ angreifbaren wird. Indessen gehören hieher ausser spindelzelligen Sarcomen hauptsächlich die *Fungi durae matris* oder die Hirnhautkrebse, von welchen schon früher bei den Schädelknochen die Rede war und verweisen wir daher hierauf.

Capitel III.

Verletzungen der Gehirnhäute und des Gehirns.

1. Verletzungen der Gehirnhäute.

Die Hirnhäute können bei Schädelverletzungen erschüttert, gequetscht, blossgelegt und auf die mannigfaltigste Art getrennt werden, welche Verletzungen indess bei Schädelfrakturen häufig nur eine untergeordnete Bedeutung haben.

Was die Verletzungen der den Schädelknochen zunächst gelegenen harten Hirnhaut betrifft, so ist diese bei Schädelverletzungen am meisten ausgesetzt und daher auch am häufigsten betheiligt. — Ein Verletzungszustand nach Schädelcommotionen besteht öfters darin, dass durch die Erschütterung der Knochen die Haut mehr oder weniger von denselben abgelöst wird, sei es an der Verletzungsstelle selbst oder gegenüber, oder an beiden Stellen zugleich. Dabei findet immer mehr oder weniger Gefässzerreissung statt und es entsteht ein Blutextravasat zwischen Knochen und Dura. Diese Ablösungen zeigen sich am häufigsten am Schädeldache mit Ausnahme der Nahtstellen, wo die Dura fester adhärirt, weil hier die Gewalten gewöhnlich einwirken und an den grossen platten Knochen die Dura am wenigsten fest anhängt. Die weiteren Folgen hängen hauptsächlich von dem Grade der Ablösung und der Grösse des Blutextravasates ab. Häufig wird die Haut durch diesen mechanischen Insult mehr oder weniger in entzündliche Reizung versetzt und entsteht eine *Pachymeningitis*. Geringe Grade der Ablösung mit wenig ergossenem Blut können ohne weitere Folgen verlaufen. Das Blut wird theilweise resorbirt, theilweise organisirt, und es stellt sich wieder eine zuweilen nur festere Adhärenz der Dura mit den Knochen ein. Grosse Blutextravasate werden gewöhnlich durch Hirndruck rasch tödtlich. Zuweilen kommt es auch zu suppurativer Pachy-

meningitis, und es bildet sich eine intracranielle Eiteransammlung, welche die Trepanation nothwendig machen und zu Nekrose der Schädelknochen führen kann. — Eine besondere Bedeutung haben Verletzungen der Blutleiter. Werden sie durch Verwundung oder Zerreissung geöffnet, so können sie zu bedeutenden Blutungen Anlass geben, die bei offenem Schädel nach aussen stattfinden, bei geschlossenem zur Bildung intracranieller Blutextravasate führen. Zugleich besteht die Gefahr der Thrombenbildung innerhalb des Blutleiters, wodurch weiterhin für das Gehirn höchst gefährliche Blutstauungen oder durch Zerfall der Thromben Anlass zur Pyämie gegeben werden kann. Schädelverletzungen in der Nähe der Sinus sind daher immer mit grösseren Gefahren verbunden, als an andern Stellen. Eine andere Art der Verletzung besteht in Compression der Sinus bei Schädelbrüchen durch eingedrückte Schädelstücke, wodurch Blutstauung im Sinus bedingt wird. In solchem Falle ist die Erhebung der Depression um so nothwendiger. — Umfangreichere Zusammenhangstrennungen der Dura bei Schädelbrüchen, wodurch die Schädelhöhle geöffnet wird, können Veranlassung zu Hirnvorfall geben.

Verletzungen der *Pia mater* können zu Entzündungen dieser Membran (Leptomeningitis) und zu flächenhaft ausgebreiteten Blutextravasaten Anlass geben und dadurch Schädelverletzungen compliciren.

2. Verletzungen des Gehirns.

Die Hirnverletzungen können in Erschütterung, Quetschung, Druck und Verwundung bestehen, welche Zustände bald für sich allein, bald in mannigfaltigen Combinationen vorkommen.

a) Hirnerschütterung. Commotio cerebri.

Entstehung. Hirnerschütterung ist ein gewöhnlicher Begleiter aller Schädelverletzungen, da die wenigsten derselben ohne gleichzeitige Erschütterung des Kopfes zu Stande kommen können, und gehört daher dieselbe zu der häufigsten Art der Hirnverletzung. Übrigens ist bei Schädelverletzungen die Hirnerschütterung in der Regel um so bedeutender, je geringer dieselben sind, d. h. je weniger der Schädel eingebrochen ist und umgekehrt, weil bei Einbrüchen der Schädel durch die äussere Gewalt in Folge Nachgebens der Knochen in weniger starke Schwingungen versetzt wird, als wenn dieselben widerstehen. Die Commotion des Schädels kann ferner direct durch unmittelbare Einwirkung der Gewalt auf denselben und indirect durch einen Fall auf die Füsse, Knie oder den Steiss bewirkt werden, indem sich die Commotion durch die Wirbelsäule dem Schädel mittheilt. Durch die

Erschütterung wird die Hirnmasse in Schwingungen versetzt, die, wie man schon aus der Verschiedenheit der Zufälle nach Grad und Ausdehnung derselben zu schliessen gezwungen ist, bald das Organ in seiner Totalität, bald vorzugsweise nur einzelne Parthien desselben betreffen, und je nach der Stärke, dem Umfange und der Richtung der Schwingungen, sowie je nach dem Blutgehalt des Gehirns im Momente der Erschütterung auch materielle Veränderungen verschiedenen Grades und verschiedener Art bewirken.

Erscheinungen und Folgen. Bisweilen sind die anatomischen Veränderungen so unmerklicher Art, dass in der Form, Grösse, Consistenz und gröbern Structur des Gehirns keine nur irgend erheblichen pathologisch-anatomischen Veränderungen wahrgenommen werden. In andern Fällen findet man, worauf Littre [1]) zuerst aufmerksam gemacht hat, das Gehirn auf ein kleineres Volumen reducirt, so dass es den Schädelraum nicht vollständig ausfüllt. Wittzack [2]) fand die ganze linke Hälfte des Gehirns 1″ tief eingesunken. Ich selbst habe zu wiederholten Malen bei Sectionen von, kurze Zeit nach Schädelverletzungen, Verstorbenen, bei welchen noch keine Reactionserscheinungen eingetreten und die nächsten Folgen der Commotion Ursache des Todes waren, ein geringeres Volumen des Gehirns, so dass es weder den Sack der *Dura mater*, noch den Schädelraum ganz ausfüllte, in so auffälliger Weise gesehen, dass ich das Vorkommen dieses Zustandes nur bestätigen kann. In einzelnen Fällen fand ich die unverletzte *Dura mater* so schlaff, dass sie förmliche Falten auf der Hirnoberfläche bildete. Bisweilen findet man auch capilläre Blutextravasate im Gehirn, oder dasselbe ist an einzelnen Stellen zerklüftet, ohne oder mit Blutergiessung in den Lücken, je nachdem der Tod sogleich oder erst später erfolgte.

Die Commotionszufälle sind nach der Stärke und Ausdehnung der Commotion, sowie nach dem physiologischen Charakter der vorzüglich betroffenen Theile, in bald höherem, bald geringerem Grade vorhanden, und beziehen sich entweder auf die gesammte Cerebralthätigkeit, oder nur auf einzelne Hirnfunctionen. Häufig sind gleichzeitig Symptome von Commotion des Rückenmarks zugegen, und gleichfalls häufig sind die Erscheinungen der Commotion nicht rein, sondern mit solchen des Hirndrucks oder der Hirnquetschung vermischt vorhanden. Im Allgemeinen sind die functionellen Störungen immer am stärksten unmittelbar nach stattgehabter Erschütterung, und weisen bei einem geringen Grade derselben auf einen

1) Hist. de l'acad. r. des sc. Par. 1706. — 2) Preuss. Vereinsz. 1843. Nr. 26.

rasch vorübergehenden Erregungszustand, bei einem höheren und den höchsten auf eine plötzlich bewirkte Schwächung oder gänzliche Aufhebung der Cerebralthätigkeit hin. Unter den Symptomen des geringsten Grades sind die häufigsten und auffälligsten einige Sensibilitätsstörungen als Funkensehen, Klingen in den Ohren, eigenthümliche Geruchsempfindungen u. s. w., wobei das Bewusstsein kaum getrübt ist.

Ein höherer Grad gibt sich durch leichte Betäubung kund. Das Bewusstsein ist unklar, für den Augenblick auch wohl ganz aufgehoben, bald kehrt dasselbe aber wieder, und der Erschütterte hat nur noch einigen Schwindel, fühlt Muskelschwäche, Klingen, Sausen vor den Ohren, welche Zufälle meistens bald ganz verschwinden. Bei noch stärkerer Commotion treten im Wesentlichen dieselben Erscheinungen auf, nur in höherem Grade und mit längerer Andauer. Gleich nach der Erschütterung ist vollständige Bewusstlosigkeit vorhanden, welche Stunden, ja Tage lang andauern kann, der Verletzte gleicht einem Schlafenden, der in weniger bedeutenden Fällen durch Anrufen, Rütteln u. s. w. momentan erweckt werden kann, aber sogleich wieder in den schlafsüchtigen Zustand verfällt. Dabei ist das Aussehen blass, der Puls klein, schwach und verlangsamt, die Respiration leicht, oft kaum merkbar, die Hauttemperatur vermindert, das Auge unempfindlich gegen Lichtreiz, die Pupille meistens erweitert, und fast immer Neigung zum Erbrechen oder wirkliches Erbrechen vorhanden. Bei dem höchsten Grade der Erschütterung tritt vollständige Hirnlähmung ein, und der Verletzte bleibt todt liegen. Sind nur einzelne Parthien des Gehirns vorwaltend erschüttert worden, so können auch nur einzelne Functionsstörungen besonders hervortretend sein, so dass nach der Rückkehr des Bewusstseins bald die Sprache oder das Gesicht, der Geruch, das Gehör, oder die Bewegungsfähigkeit einzelner Körpertheile vorzüglich beeinträchtigt sind. Bei gleichzeitig stattgehabter Erschütterung des Rückenmarks ist zuweilen unwillkürlicher Harn- und Kothabgang vorhanden.

Tödtet die Commotion nicht sogleich, so tritt bei den höheren Graden derselben früher oder später ein Stadium der Reaction ein, und es bildet sich Hyperämie, selbst Entzündung des Gehirns und seiner Häute aus, wodurch die Hirnerschütterung in den nächsten Tagen tödlich werden kann. Dieses Reactionsstadium kann schon während des bewusstlosen Zustandes beginnen, tritt gewöhnlich aber erst ein, nachdem der Verletzte wieder zu sich gekommen ist, und kündigt sich zunächst durch Hebung und Acceleration des Pulses

an, wobei die Haut wärmer und röther wird, besonders im Gesicht. Demnächst stellen sich Symptome der Hirnreizung ein. Der Verletzte wird unruhig, delirirt, das Auge ist gegen Licht empfindlich, die Pupille verengt sich u. s. w. Bildet sich dieser Reizzustand in noch höherem Grade aus, so treten über kurz oder lang Symptome des Hirndrucks ein, unter welchen der Verletzte stirbt. In der Leiche findet man die Erscheinungen der Meningitis. Endet ein höherer Grad von Hirnerschütterung auch nicht tödtlich, so bleiben doch öfters für längere Zeit, selbst für immer einzelne functionelle Störungen, z. B. Gedächtnissschwäche, mangelhaftes Sprachvermögen, Schwäche einzelner Sinnesorgane, namentlich des Sehapparates, abnorme Reizbarkeit des Magens, verschiedenartige psychische Störungen (v. Krafft-Ebing[1]) u. dgl. zurück. Zuweilen beobachtet man auch ein auffallendes Sinken der trophischen Functionen und in Folge dessen Eintritt von Marasmus. Nach leichteren Graden der Commotion, wenn keine anderweitigen Verletzungszustände gleichzeitig bestehen, erholt sich der Verletzte in der Regel vollständig wieder. Auffällig ist mitunter ein längerer Fortbestand einzelner functioneller Störungen.

Bei einem jungen Gärtnergesellen z. B., welcher von einer hohen Linde herab- und dabei zu wiederholten Malen an den Aesten des Baumes aufgefallen, und nur wenige Minuten bewusstlos liegen geblieben war, dauerten Brechneigung und wirkliches Erbrechen, sobald er Etwas genossen hatte, als einzige zurückgebliebene Commotionserscheinungen mehr als acht Tage lang an.

Behandlung. Leichtere Grade der Erschütterung, bei welchen das Bewusstsein entweder gar nicht, oder nur rasch vorübergehend getrübt war, bedürfen in der Regel keiner besonderen ärztlichen Behandlung. Nach einiger Ruhe, nach etwas Schlaf verlieren sich die Zufälle ohne weitere nachtheilige Folgen. — Besteht aber länger andauernde Betäubung mit kühler blasser Haut, kleinem schwachem und langsamem Puls u. s. w., kurz ein höherer Grad von Commotion im ersten Zeitraum, dann muss man die gesunkene Nerventhätigkeit zu erregen suchen durch Riechmittel, Frictionen der Haut mit warmen Tüchern, durch Auflegen von Senfteigen oder andern hautröthenden Mitteln, durch Essigklystiere u. s. w. Kann später innerlich Etwas beigebracht werden, so reicht man zur Belebung Aetherarten, Ammoniumpräparate, Moschus, Wein, Kaffee, ätherisch-ölige Mittel u. dgl. Blutentleerungen sind unter diesen Verhältnissen entschieden nachtheilig. Zuweilen leistete ein Brechmittel aus *Tartarus emeticus* gute Dienste. Gegen Stuhlverstopfung wendet

1) Ueber die durch Gehirnerschütterung und Kopfverletzung hervorgerufenen psychischen Krankheiten. Erlang. 1868.

man ausser Klystieren drastische Abführmittel mit Neutral- und Mittelsalzen an. Auch muss wegen möglicher unbewusster Anfüllung der Harnblasse stets nachgesehen und bei Gegenwart solcher der Katheter applicirt werden. In dieser Weise wird fortgefahren, so lange die Circulationsthätigkeit noch schwach und deprimirt ist, sobald aber der Puls kräftiger und schneller, die Haut wärmer, das Gesicht röther werden, ist mit der analeptischen erregenden Behandlung auszusetzen und dem Eintritte einer zu starken Reaction durch ein der Constitution und Stärke der Reactionssymptome angemessenes antiphlogistisches Verfahren mit allgemeinen und örtlichen Blutentleerungen und Anwendung der Kälte auf den Kopf vorzubeugen. Sollte man im Anfange des Umschlages der Krankheitserscheinungen rücksichtlich des passenden Zeitpunktes für die Blutentleerung im Zweifel sein, so macht man einen Probeaderlass und urtheilt nach dem Erfolge. Häufig recidiviren die Anfälle der Hirnhyperämie und ist man daher oft längere Zeit genöthigt, zu der aufgegebenen Antiphlogose, namentlich der Erkältung des Kopfes zurückzukehren.

b) Hirnquetschung. *Contusio cerebri.*

Entstehung. Die Gehirnquetschung ist zuerst von Dupuytren[1]) als ein von der Commotion wesentlich verschiedener Verletzungszustand unterschieden worden, welcher zwar stets mit Hirnerschütterung verbunden ist, aber keineswegs in einem bestimmten Verhältnisse zu derselben steht. Diese Quetschung des Gehirns kann auf mehrfache Weise zu Stande kommen, namentlich entweder durch heftige Schwingungen des Gehirns, wodurch dasselbe mit Gewalt gegen die innere Schädelwand getrieben wird, oder durch stossweise Compression des Gehirns, wie das bei Schädeleinbrüchen oder eindringenden Fremdkörpern der Fall sein kann. Die Schwingungscontusionen zeigen sich bald nur an der der betroffenen Schädelstelle gegenüber liegenden Hirnseite, bald nur an der Stelle der Gewaltseinwirkung selbst, oder auch an beiden Stellen zugleich, und der Schädel kann dabei ganz geblieben sein. Gerade wenn der Schädel keine Fraktur erlitten hat, sind die Contusionen manchmal am bedeutendsten.

Ich fand bei einem drei Wochen nach erlittener Verletzung an diffuser Meningitis verstorbenen Manne nicht weniger als 15 Contusionsstellen des Gehirns, theils an der obern, theils an der untern Fläche desselben, und die Gewaltseinwirkung bestand nur darin, dass sein von einem Andern an den Ohren gehaltener Kopf zu wiederholten Malen mit dem Hinterhaupte auf den Boden gestossen wurde. Als äussere Verletzung

1) Leçons oral. de clin. chirurg. II. p. 504.

fand sich am Hinterhaupt nur eine gequetschte Stelle. Unmittelbar nach dem Vorfalle konnte der Verletzte wieder aufstehen und gehen.

Erscheinungen und Folgen. Was die anatomischen Erscheinungen der Quetschstellen betrifft, so habe ich dieselben immer nur an der Peripherie des Gehirns mehr oder weniger tief in die Hirnsubstanz dringend gefunden, will damit aber keineswegs das Vorkommen mehr centraler Quetschstellen bezweifeln. Meistens finden sich die peripherischen Quetschungen an der obern gewölbten Fläche der Hemisphären, seltener an der Hirnbasis, was wohl damit zusammenhängt, dass die äussere Gewalt meistens das Schädeldach betrifft. Bald ist nur eine Quetschstelle vorhanden, bald sind deren mehrere, selbst viele wie in dem vorhin angeführten Falle. Die Form ist gewöhnlich rundlich oder oval, die Grösse sehr verschieden. Man findet gequetschte Hirnstellen von sehr beschränktem Umfange bis zu dem eines Tauben-, selbst Hühnereies. Auch ist der Grad der Quetschung sehr wechselnd. In den leichtesten Fällen besteht die Gewebsverletzung wesentlich in Gefässzerreissung und es finden sich in der Hirnsubstanz zahlreiche capilläre Blutextravasate. Bei höheren Graden der Contusion ist die Hirnsubstanz zertrümmert und mit ergossenem Blute vermengt, so dass man keine verschiedenen Gewebstheile mehr unterscheiden kann. Das Ganze stellt eine breiartige gleichsam mit Blut angerührte Masse dar, in deren Umfang sich die obigen Veränderungen zeigen. Zuweilen ist mit solcher Quetschung eine Zerklüftung oder Zerreissung der Hirnmasse verbunden, und die dadurch entstandene Lücke von coagulirtem Blute erfüllt. Die Compressionsquetschungen finden sich natürlich da, wo die Compression durch Knochenstücke oder Fremdkörper stattgefunden hat. Als eine ganz oberflächliche Art von Hirnquetschung ist der von Hannay [1]) beschriebene Verletzungszustand zu betrachten, wo die Oberfläche der Gehirnwindungen wie abgeschabt, von einer Blutschicht leicht bedeckt und der Umfang der so veränderten Stelle zottig, zerrissen erscheint.

Die Zufälle der Hirncontusion sind anfänglich durchaus nicht so eigenthümlich und constant, dass daraus die Gegenwart eines solchen Verletzungszustandes mit Sicherheit erkannt werden könnte. Es sind eben in verschiedenen Graden die Erscheinungen theils der Hirnreizung, theils der Hirndepression vorhanden, wobei hauptsächlich das auffällig und charakteristisch ist, dass die Reiz- und Depressionserscheinungen weniger den Charakter einer allgemeinen Functionsstörung des Gehirns haben, als vielmehr nur auf einzelne Hirnfunctionen sich be-

1) Dublin Journ. of med. sc. IX. 1837. July.

ziehen und gleich von Anfang an vermengt vorkommen, was auch sehr erklärlich ist, wenn man bedenkt, dass bei der Contusion das Organ niemals in seiner Totalität, sondern immer nur in einzelnen Parthien beschädigt ist, und dass die Beschädigung nach Sitz und Umfang, sowie auch nach dem Grade der Gewebsverletzung die grössten Verschiedenheiten darbieten kann. Bald sind es vorwaltend Störungen der Sensibilität in diesem oder jenem Körpertheil, durch Schmerzen, die mitunter sehr lebhaft sind, und durch Unempfindlichkeit, Gefühllosigkeit z. B. in einzelnen Gliedern sich kund gebend, bald ist in sehr auffallender Weise das Sprachvermögen gestört, oder es sind verschiedenartige Motilitätsstörungen in Form von Krämpfen, Zuckungen, Contracturen und Lähmungen vorhanden. Es ist daher nicht zu verwundern, dass die einzelnen Beobachter, je nachdem sie diese oder jene Fälle zu beobachten Gelegenheit hatten, bald dieser bald jener Erscheinung einen besonderen Werth beilegten. Boinet [1]) z. B., welcher eine grössere Zahl von Fällen zusammengestellt hat, betrachtet als pathognomonische Zeichen der Hirncontusion eine mehr oder weniger starke Contraction der Gliedmassen, fortwährende Unruhe in allen Richtungen, Bewusstlosigkeit ohne schnarchende Respiration. In den leichtesten Fällen seien nur Verengung der Pupille, Contractur eines Augenlides, spastische Bewegungen der Lippen, lebhafter Schmerz an der verletzten Stelle vorhanden. Dieses Bild passt allerdings auf einzelne Fälle, aber keineswegs auf alle. Ich habe öfters bei Sectionen Contusionen gefunden, bei welchen während des Lebens durchaus keine Contractur der Glieder bestand, auch keine Bewusstlosigkeit vorhanden war u. s. w.

Im weitern Verlauf der Contusionen ist dann besonders das charakteristisch, dass die Hirnzufälle eine gewisse Pertinacität zeigen, und also nicht wie bei der Commotion rasch wieder verschwinden. Die Behauptung Einiger, dass die primären Zufälle der Hirnquetschung in leichteren Fällen rasch abnehmen und innerhalb weniger Tage für immer verschwinden, dürfte kaum richtig sein, weil Blutextravasate und Gewebsveränderungen, wenn sie auch unbedeutend sind, nicht in wenigen Tagen spurlos verschwinden können und also auch nicht die Zufälle, welche dadurch hervorgerufen worden sind. In solchen Fällen ist es wenigstens immer zweifelhaft, ob man es nicht blos mit einer Commotion zu thun gehabt hat. Zwar ist es sehr wahrscheinlich, dass nicht alle Fälle von Hirnquetschung tödtlich enden. In allen Fällen aber, welche ich zu beobachten Gelegenheit hatte und bei welchen

1) Arch. génér. de méd. II. 1837. Sept.

man den Erscheinungen nach eine Hirncontusion annehmen zu müssen glaubte, verstrich immerhin eine Zeit von einigen Wochen, selbst auch von einigen Monaten, bis alle Hirnzufälle vollständig geschwunden waren, und zuweilen blieben einzelne Störungen für immer zurück.

Der gewöhnliche Ausgang von Hirncontusionen ist ein tödtlicher, welcher meistens bald früher bald später durch Hinzutritt einer diffusen Meningo-Encephalitis erfolgt. Tritt der Tod erst in späteren Stadien des Verletzungszustandes ein, so findet man die Quetschstellen in verschiedenen Zuständen und alle Stadien der Erweichung, Verbrandung, Verjauchung und Abscessbildung können hier repräsentirt sein.

Behandlung. Von der Erfüllung einer ***Indicatio causalis***, wenn einmal die Quetschung gebildet ist, kann natürlich keine Rede sein.

Die ***Indicatio morbi*** erheischt Verhütung eines höheren Entzündungsgrades an der Verletzungsstelle selbst und einer Ausbreitung desselben über die Meningen. Nur dadurch ist es möglich, ein rasch tödtliches Ende abzuwenden und die Encephalitis innerhalb solcher Schranken zu erhalten, dass keine Verjauchung, Vereiterung oder Verbrandung der Quetschstelle zu Stande kommt, und vielmehr bei leichteren Graden der Gewebsverletzung eine vollständige ***Restitutio in integrum*** eintritt, bei Gewebszertrümmerungen aber auf dem Wege der Resorption und Gewebswucherung, wenigstens eine theilweise Heilung mit Zurückbleiben einer schwieligen Narbe, einer cystenartigen Bildung u. s. w. erfolgt. Es muss daher so frühzeitig als möglich eine energische antiphlogistische Behandlung, wie sie für schwere Kopfverletzungen überhaupt sich eignet, in Anwendung gebracht, und so lange mit allmäligem Nachlasse fortgesetzt werden, bis das Recrudesciren hyperämischer Anfälle aufgehört hat, und überhaupt alle Symptome cerebraler Reizung geschwunden sind. Bezüglich weiterer Maassnahmen für den Fall, dass die Bildung eines Eiterheerdes wahrscheinlich geworden ist, verweise ich auf die Behandlung der Hirnabscesse.

c) Hirndruck. Compressio cerebri.

Entstehung. Auf traumatischem Wege kann eine Compression des Gehirns zu Stande kommen primär durch Schädeleindrücke, eingedrungene Fremdkörper und durch Blutextravasate, secundär durch wiederkehrende Blutung, hyperämisch-entzündliche Schwellung des Gehirns und durch Ansammlung flüssiger hyperämisch-entzündlicher Produkte, wohin namentlich Serum und Eiter gehören. Die primären Druckmomente bestehen bald in so hohem Grade, dass schon durch sie allein bedeutendere Symptome von Hirndruck her-

vorgebracht werden, bald ist das erst der Fall nach Hinzutritt secundärer Momente, so dass beide Arten von Momenten dann zusammenwirken, und die Drucksymptome veranlassen. In andern Fällen wird der Hirndruck lediglich durch Massenzunahme des Schädelinhalts bedingt, wie z. B. nach blossen Erschütterungen des Schädels, welchen hyperämisch-entzündliche Schwellung des Gehirns mit Transsudation von Serum oder mit Eiterbildung folgt. Es können also die Erscheinungen des Hirndrucks durch primäre und secundäre Druckmomente allein, und durch beide zugleich hervorgebracht werden. Ausserdem kommen noch folgende Verhältnisse bezüglich der einzelnen Druckursachen in Betracht.

1) Bei Schädeldepressionen tritt die Compression des Gehirns sogleich ein, und betrifft nur einzelne Stellen der Hirnoberfläche. In Folge dieser Compression wird die comprimirte Hirnstelle anämisch, während in der nächsten Umgebung dadurch collaterale Hyperämie, weiterhin auch entzündliche Stase entsteht, also eine Reihe verschiedenartiger Circulationsstörungen eintritt, wodurch natürlich, auch abschend von den Folgen der Compression verschiedener Nervenelemente, Zufälle theils der Irritation, theils der Depression hervorgerufen werden.

2) Aehnliche Effecte haben von aussen eingedrungene Fremdkörper, welche jedoch meistens klein sind, am häufigsten in Geschossen bestehen, und daher nur in geringerem Grade eine Compression der Hirnsubstanz bedingen können. Dagegen ist ihr Eindringen in der Regel mit Quetschung und Verwundung des Gehirns verbunden und betrifft ihre Verletzung häufig nicht blos die Hirnrinde, sondern auch noch tiefer gelegene Hirntheile.

3) Zu den häufigsten Druckursachen gehören Blutextravasate, welche, insofern es traumatische sind, sich meistens zwischen Schädelknochen und harter Hirnhaut, sowie in und unter der *pia mater*, seltener zwischen *Dura* und *Arachnoidea*, in den Hirnhöhlen, in der Hirnsubstanz selbst, oder auch an mehreren dieser Orte zugleich finden.

Unter den meningealen Extravasaten sind diejenigen auf der äussern Duraflüche die häufigsten und zugleich auch diejenigen, welche am massenhaftesten erscheinen, zuweilen mehrere Unzen betragen und das Gehirn tief eindrücken. Das Blut stammt gewöhnlich aus einer Meningealarterie, zumal der *Art. meningea media*, welche die grösste ist, und zeigen sich daher die grossen Blutklumpen auch meistens auf der einen oder andern Schädelseite. Seltener entstehen venöse Extravasate aus verletzten Blutleitern. Zuweilen sind die Extravasate an Nahtstellen begrenzt, weil hier die *Dura* fester anhängt. Die leptome-

ningealen Extravasate sind immer nur flächenhaft ausgebreitet und niemals von grösserer Mächtigkeit. Zuweilen füllt das extravasirte Blut nur einzelne Subarachnoidealräume aus. Extravasate zwischen innerer Duraﬂäche und Arachnoidea sind selten, sie entstammen entweder venösen Verbindungen zwischen der *pia mater* und den Blutleitern, oder aus diesen selbst, oder sind leptomeningeale Extravasate, welche nach Zerreissungen der *Arachnoidea* ausgetreten sind. Extravasate in Folge von *Pachymeningitis interna*, da sie nicht traumatisch sind, zählen wir nicht hieher. Blutextravasate in der Hirnsubstanz selbst sind meistens Folge von Hirnquetschungen und eingedrungenen Fremdkörpern. Aehnlichen Ursprung haben die seltenen ventriculären Extravasate. Erwähnt sei auch noch, dass in seltenen Fällen grossartige Blutungen an der Schädelbasis durch Verletzung der *Carotis cerebralis* bei Frakturen der Felsenpyramide veranlasst worden sind [1]).

4) Unter den secundären Druckmomenten ist die hyperämisch-entzündliche und transsudative Schwellung des Gehirns und seiner Häute, das *Oedema meningealis* und *cerebralis*, jedenfalls das häufigste, und mitunter so bedeutend, dass die hochgradigsten Drucksymptome dadurch allein hervorgebracht werden können. Unter welchem Drucke das Gehirn in solchem Zustande steht, geht unter Anderem dadurch augenscheinlich hervor, dass dasselbe bei einer vorhandenen Schädelöffnung aus dieser in Form eines Vorfalls mit Macht hervorgetrieben wird.

Erscheinungen und Folgen. Da bei dem auf traumatischem Wege entstandenen Hirndruck fast immer noch andere Verletzungszustände bestehen, ist es schwierig, an solchen Fällen die Symptome, welche allein auf Rechnung des Hindrucks kommen, zu studiren, und erklären sich daraus zum Theil die jetzt noch bestehenden verschiedenen Angaben der Autoren über einzelne Zufälle des Hirndrucks. Besonderen Werth haben daher Versuche an Thieren, weil bei diesen ausschliesslich Druck, und zwar in beliebigen Graden, in Anwendung gebracht werden kann, wie das von Leyden [2]) geschehen ist, indem er durch Trepanation das Gehirn bloslegte und mittels des Manometers die verschiedenen Druckgrade bestimmte. Als Zufälle ergaben sich: 1) Schmerz, wahrscheinlich durch Compression der *dura mater* hervorgebracht; 2) bei stärkerem Drucke Verlust des Bewusstseins, schlafähnlicher Zustand; meist giengen dem tiefen Coma Convulsio-

1) Fälle von Rotwitt, Nassauische med. Jahrb. II. 7. 8. — Guthrie, Ueber Hirnaffectionen in Folge von Kopfverletz. Leipz. 1844. S. 93. — 2) Archiv f. pathol. Anat. XXXVII. 1866. S. 535.

nen voraus; 3) gleichfalls bei höheren Druckgraden epileptiforme und eclamptische Krämpfe; 4) schon bei geringerem Drucke Erweiterung der Pupillen, jedoch nicht auf beiden Seiten gleich; 5) die Pulsfrequenz wechselte nach dem Grade des Druckes; zuerst bei beginnendem Drucke Verlangsamung des Pulses, nachher bei gesteigertem Drucke rascher Umsprung der Verlangsamung in starke Beschleunigung, welcher Wechsel auf Betheiligung des Vagus hinweist; dabei zeigten sich auch Quecksilberschwankungen im Manometerrohr wohl desshalb, weil die Blutströmung eine stossweise geworden war. 6) Die Respiration im ersten Stadium der Unruhe unregelmässig, oft jagend, dann aussetzend, während des Comas aber tief, langsam und zuweilen schnarchend, später wurde sie wieder unregelmässig und zuletzt mangelhaft mit grossen Pausen; 7) nur einigemal war Würgen und Erbrechen vorhanden; 8) der Tod erfolgte durch Lähmung des respiratorischen Centrums, durch Erstickung. Der Herzschlag überdauerte die Respiration um einige Minuten.

Vergleicht man damit die an Menschen zu machenden Beobachtungen in einfacheren Verletzungsfällen, so zeigt sich die grösste Uebereinstimmung, nur dass bei jenen noch einzelne Symptome, welche bei Thieren überhaupt nicht oder wenigstens bei narkotisirten nicht wahrgenommen werden können, auftreten und dahin gehören namentlich bei geringeren Druckgraden, wenn noch nicht Verlust des Bewusstseins eingetreten ist, einzelne Reizerscheinungen, als grosse Empfindlichkeit einzelner Sinnesorgane, selbst subjective Sinnesempfindungen, ferner Schlaflosigkeit, grosse psychische Unruhe, Delirien u. s. w. Entwickelt sich der Druck allmälig, so gehen die Reizerscheinungen vorher, und diejenigen der Depression folgen nach; bei plötzlich eintretendem Drucke hohen Grades aber, wie z. B. nach tiefen Schädeleindrücken, kann der höchste Grad der Depression sogleich eintreten. Häufig findet man die Symptome der Reizung und Depression untermischt vorhanden, weil gewöhnlich verschiedene Parthien des Gehirns unter verschiedenen Graden des Druckes stehen. Je schneller der Druck entsteht, desto bedeutender sind in der Regel die functionellen Störungen und umgekehrt, weil das Gehirn einem allmälig in Wirksamkeit tretenden Drucke sich zu accomodiren vermag.

Die weiteren Folgen des Hirndruckes sind je nach dem Grade, der Dauer und Art des Druckes, wobei wir hauptsächlich Schädeldepressionen und Blutextravasate als die häufigsten Druckursachen berücksichtigen, verschieden. — Wird das Druckmoment, bald nachdem es entstanden, wieder beseitigt, z. B. ein niedergedrücktes Schä-

delstück erhoben, so können sich die Drucksymptome sofort wieder verlieren, wie man das öfters schon in eclatantester Weise beobachtet hat, so dass der Verletzte, welcher bewusstlos dalag, sofort nach der Operation wieder zu sich kam. — Bisweilen verlieren sich aber auch die Drucksymptome nach kürzerer oder längerer Zeit von selbst, wovon der Grund in zwei Umständen liegen kann, entweder nämlich ist der comprimirende Gegenstand, ein Blutextravasat z. B., resorbirt worden, oder das Gehirn hat sich dem Drucke accomodirt. Daraus erklärt sich die öfters zu machende Beobachtung, dass Schädeldepressionen, welche anfänglich Drucksymptome bedingten, aber gleichwohl belassen worden sind, nachher ohne alle weiteren Hirnstörungen ertragen werden können.

Ich hatte Gelegenheit, ein Schädeldach von einem 58jährigen Manne zu untersuchen, welcher an einer traumatischen intracraniellen Blutung 12 Stunden nach der Verletzung gestorben war. Dieser Mann hatte ungefähr 10 Jahre vorher eine Schädelverletzung durch einen Stein erhalten, und man entdeckte damals nur einen Schädelbruch. Er wurde geheilt, und befand sich seitdem wohl. An dem Schädel nun zeigte sich auf dem rechten Scheitelbein eine vollständig verheilte rundliche Depression von 5 Centimeter Umfang, deren tiefste Stelle gegen 3‴ unter dem Niveau der äussern Schädelfläche sich befand. Von dem äussern Rande der Depression verlief noch eine deutlich erkennbare Narbe einer Fissur gegen die Schädelbasis hin.

Bleibt eine Hirnstelle längere Zeit einem höheren Druckgrade ausgesetzt, so kann dieselbe atrophiren. — In vielen Fällen wird der Druck tödtlich bald kurze Zeit nach der Verletzung, bald erst nach einigen Stunden oder Tagen, entweder durch Hinzutritt einer *Meningo-Encephalitis*, wobei theils die Schwellung des Gehirns, theils die eingetretenen Circulationsstörungen in Betracht kommen, oder durch fortwährende Zunahme des Druckmomentes bei sich vergrössernden Blutextravasaten. Der Tod erfolgt durch Hemmung der Respiration und Circulation.

Diagnose. Rücksichtlich dieser kommen in Betracht die Unterscheidung des Hirndrucks von andern Hirnverletzungen, die Feststellung der Art und Stärke des Druckmomentes und endlich die Bestimmung des Sitzes und der Ausdehnung des letzteren.

1) Von den mit Hirndruck zu verwechselnden anderartigen Hirnläsionen sind namentlich die Commotion und Contusion zu berücksichtigen, zumal beide häufig, erstere fast immer, den Hirndruck complíciren. Zur Unterscheidung von der Commotion ist namentlich auf die Zeit des Eintritts der Zufälle zu achten. Nur ausnahmsweise bei hochgradigen Schädeldepressionen treten die Symptome des Hirndrucks sogleich ein, in der Regel stellen sich diese erst einige Zeit nach der Verletzung ein. Sind daher schwere Hirnzufälle sogleich

nach der Verletzung zugegen und können diese nicht auf einen Knocheneindruck oder einen eingedrungenen Fremdkörper bezogen werden, so gehören sie höchst wahrscheinlich der Commotion an, und einen noch höheren Grad von Wahrscheinlichkeit erhält die Diagnose dann, wenn diese Zufälle bald nachlassen, statt sich zu steigern und erst nach kürzerer oder längerer mehr oder weniger freier Zeit von Neuem Erscheinungen der Irritation und Depression auftreten. Schwieriger ist der Fall dann, wenn das Gehirn fast gleichzeitig in den Zustand der Commotion und Compression höheren Grades gekommen ist, denn hier maskirt die in Folge der Commotion eingetretene gänzliche Bewusstlosigkeit die auf Rechnung des Drucks zu bringenden Erscheinungen fast gänzlich und man kann erst nach längerer Beobachtung des Verletzten, wenn die Commotionszufälle einigermassen nachgelassen haben, zur Erkennung einzelner Drucksymptome gelangen, wohin namentlich einzelne Lähmungserscheinungen, schwere Respiration u. s. w. gehören. Ist der Hirndruck mit Hirnquetschung complicirt, so besteht die Schwierigkeit nicht sowohl in der Erkennung des ersteren, als vielmehr der letzteren.

2) Was die Feststellung der Art und Stärke der Druckursache betrifft, so ergibt sich erstere zuweilen aus der Art der Schädelverletzung, indem eine Depression vorhanden ist. Die Druckzufälle können hier sogleich eintreten, was immerhin einen höheren Grad von Hirncompression andeutet, oder sie stellen sich erst nach erfolgter hyperämischer Hirnschwellung ein, so dass erst diese Schwellung zu Drucksymptomen führt, woraus hervorgeht, dass ein normales Hirnvolumen den Druck zu ertragen im Stande ist. Für ein Blutextravasat als Druckmoment sprechen die Abwesenheit anderer wahrnehmbarer Druckursachen, das Auftreten der Drucksymptome bald nach der Verletzung, ehe noch Reactionszufälle sich eingestellt haben, und die allmälige Steigerung jener Symptome in Folge der fortwährenden Zunahme der Blutextravasation. Auch diese Extravasate können nur in solcher Menge vorhanden sein, dass erst mit dem Eintritte hyperämischer Hirnschwellung erhebliche Drucksymptome auftreten. Die Stärke des Druckes ergibt sich aus dem Grade der vorhandenen Depressionserscheinungen, wobei jedoch auch noch die Zeit in Betracht kommt, binnen welcher der Hirndruck sich gebildet hat.

3) Ueber den Sitz des Druckmomentes kann man nur bei Extravasaten und Ansammlungen flüssiger Entzündungsproducte in Zweifel sein. Als aufklärende Umstände müssen hier berücksichtigt werden: a) allfällige Verletzungszustände der Schädelbedeckungen, namentlich Wunden und Blutunterlaufungen, indem diese die Schädel-

stelle bezeichnen, auf welche die Gewalt eingewirkt hat, welcher entsprechend auch das intracranielle Extravasat vermuthet werden darf. Indessen können diese Extravasate auch gerade an einer gegenüber liegenden Stelle sich befinden. b) Bei circumscripten Ansammlungen von Entzündungsproducten wird ihr Sitz mitunter äusserlich durch Entzündung und Ablösung des Pericraniums angedeutet. c) Oefters greifen die Verletzten, auch wenn sie mehr oder weniger bewusstlos sind, automatisch nach der Schädelstelle, wo die Ursache des Hirndrucks sich befindet, ein freilich nur unsicheres Zeichen. d) Von grösster Bedeutung dagegen ist die Art der Verbreitung vorhandener Lähmungen. Bestehen nämlich halbseitige Lähmungen, so lässt sich mit ziemlicher Sicherheit schliessen, dass auf der entgegengesetzten Seite des Gehirns das Druckmoment sich befindet. Nach Burdach kam unter 260 Fällen von Verletzungen an einer Seite des Gehirns die Lähmung an der entgegengesetzten Seite 235mal vor. Ist das Druckmoment an der Basis des Schädels befindlich, so bestehen mitunter Lähmungen einzelner Hirnnerven, und werden bei weiterer Ausbreitung des Lähmungsbezirkes die dem gelähmten Nerven anatomisch zunächst gelegenen ergriffen, so spricht das sehr für die Ausbreitung eines Blutextravasates an dieser Stelle, während auf einzelne Nerven beschränkt bleibende Lähmungen auch nur von einer Fraktur herrühren können. e) Da die meisten traumatischen Blutextravasate und zwar namentlich die grossen, rasch einen hohen Grad von Hirndruck bewirkenden, zwischen Schädel und harter Hirnhaut sich befinden, so ist auch dieser Sitz am ehesten anzunehmen, zumal wenn die Schädelverletzung mit einer Fraktur verbunden ist, und diese in der Nähe einer grösseren Meningealarterie verläuft.

4) Die Ausdehnung und Grösse der intracraniellen Druckmomente lassen sich aus den Symptomen des Hirndrucks kaum mit einiger Sicherheit bestimmen, indem hiebei sehr verschiedene nicht näher bestimmbare Umstände concurriren.

Behandlung. Wie man bei Schädeldepressionen zu verfahren hat, ist schon früher erörtet worden und machen wir hier nur noch einmal darauf aufmerksam, dass dieselben gar nicht immer so leicht ohne eingreifende und den Schädel erschütternde Action zu erheben sind, dass das Gehirn denselben sich öfter accomodirt, so dass die anfänglich vorhanden gewesenen Druckzufälle allmälig wieder verschwinden, und dass sehr oft Drucksymptome durch dieselben nur nach eingetretener hyperämischer Hirnschwellung hervorgebracht werden, aus welchen Umständen sich ergibt, dass bei diesem Verletzungszu-

stande in vielen Fällen ein operatives Eingreifen nicht nur unnöthig, sondern auch nachtheilig, und eine energische Antiphlogose das zweckmässigste Hilfsmittel sein wird.

Bei Blutextravasaten hat man eine doppelte Aufgabe, einerseits die Blutung zu stillen und ihre Wiederkehr zu verhindern, andererseits das bereits angesammelte Blut, wenn es Drucksymptome hervorbringt, zu entfernen. Die erste Aufgabe kann nur durch Anwendung der Kälte auf den Kopf, und unter Umständen auch noch durch ergiebige Blutentziehungen gelöst werden. Der zweiten Aufgabe ist in der Regel in keiner andern Weise zu genügen, als dass man die Naturbestrebungen, das Extravasat auf dem Wege der Resorption zu beseitigen, unterstützt, denn eine operative Entfernung kann in den wenigsten Fällen indicirt sein, schon wegen der Unsicherheit der Diagnose in Bezug auf den Sitz des Extravasates und dann weil das letztere meistens eine solche Verbreitung hat, dass seine gänzliche Entfernung doch nicht möglich wäre, so dass man eigentlich nur die nachtheiligen Folgen der Operation als Resultat derselben erhalten würde. Desshalb bleibt auch hier in der Regel nichts Anderes zu thun übrig, als die Anwendung einer consequenten Antiphlogose.

Hat man Gründe anzunehmen, der Hirndruck hänge von einer Ansammlung flüssiger Entzündungsproducte ab, so ist doch meistens auch hier die Diagnose bezüglich des Sitzes und der Ausbreitung der Ansammlung so unsicher, dass man es nur in den seltensten Fällen wagen dürfte, desshalb den Schädel zu eröffnen, worauf schon bei den Folgen der Schädelcontusionen aufmerksam gemacht worden ist.

Würden eingedrungene Fremdkörper als wesentliche Ursache des Hirndruckes erkannt werden, so müssten diese natürlich im Falle ihrer Entfernbarkeit in vorsichtigster Weise beseitigt werden, was auch schon besprochen wurde.

d) Wunden des Gehirns.

Entstehung. Die Gehirnwunden können ihrer Entstehungsweise nach in Hieb-, Stich-, Riss-, Quetsch- und Schusswunden bestehen.

1) Hiebwunden sind nur mit gleichzeitiger Trennung der Schädelbedeckungen und Schädelknochen möglich und abschend von Stich-, Schnittwunden meistens Säbel- oder Beilhiebe. Gewöhnlich ist bei diesen Wunden das Gehirn nur oberflächlich verletzt in verticaler oder mehr weniger schräger Richtung zuweilen so, dass ein Stück

der Hirnmasse weggehauen ist. Complicationen durch Fremdkörper sind nicht häufig. Oefters kommt es aber vor, dass abgesprengte Knochenstückchen mit in die Hirnmasse getrieben sind. Je nach der Schärfe des eingedrungenen Instrumentes ist die Hirnwunde scharf geschnitten, kaum bemerkbar, oder sind die Wundränder mehr oder weniger gequetscht und sugillirt.

2) Stichwunden können zu Stande kommen, indem das verletzende Werkzeug direct durch die Schädelknochen, bei Kindern auch durch die Fontanellen, oder durch die natürlichen Oeffnungen in die Schädelwandungen dringt. Häufig sind bei diesen Wunden Fremdkörper zugegen, zumal bei denjenigen, bei welchen das Werkzeug die Schädelknochen durchbohrt hat, wovon wir schon bei den Wunden der Schädelknochen Beispiele gegeben haben. Auch bei diesen Wunden kann das verletzende Werkzeug entweder nur oberflächlich oder aber tief eingedrungen sein. Das letztere ist hier öfters als bei den Hiebwunden der Fall, zumal bei denjenigen Stichwunden, welche durch natürliche Schädelöffnungen gedrungen sind, weil das eindringende Werkzeug hier von keinem Knochen aufgehalten wird. Meistens sind bei solchen Stichwunden auch noch durch dieselbe Oeffnung tretende Nerven mitverletzt. Bei scharf stechenden Werkzeugen kann die Wunde sehr klein und kaum bemerkbar sein, ohne irgend erheblichen Bluterguss in derselben. Durch gröbere und stumpfere Stichwerkzeuge hingegen werden mehr oder weniger gequetschte und offenstehende Stichcanäle erzeugt.

3) Risswunden des Gehirns, d. h. Zerreissungen oder Zerklüftungen desselben, sind meistens Folgen heftiger Erschütterungen des Kopfes und gewöhnlich mit Hirncontusionen verbunden. Die Grösse der Risswunde kann sehr verschieden sein. Die Lücke ist mit mehr oder weniger Blutextravasat erfüllt.

4) Quetschwunden, absehend von den gleich zu besprechenden Schusswunden, kommen häufig bei Stück- und Splitterbrüchen vor, wobei Knochentheile in die Hirnmasse getrieben worden sind. Einen ähnlichen Effect können eingedrungene Fremdkörper haben. Diese Quetschwunden zeigen sehr verschiedene Form und Grösse mit mehr oder weniger Blutunterlaufung der verletzten Theile, und betreffen bald nur die Corticalsubstanz des Gehirns, bald dringen sie tiefer in dasselbe ein. Auch sind sie häufig durch Gegenwart von Knochenstücken oder Fremdkörpern complicirt.

5) Bezüglich der Schusswunden ist Manches hieher Gehörige schon bei den Schusswunden der Schädelknochen angeführt worden. Der Form nach sind hauptsächlich drei Arten von Verletzungszu-

ständen zu unterscheiden. a) Entweder hat das Projectil den Schädel nur in schräger Richtung betroffen und die Oberfläche des Gehirns mehr oder weniger tief aufgerissen und gequetscht, was namentlich beim Auftreffen von Stücken gröberer Geschosse öfters sich ereignet, so dass ein Theil des Schädeldaches zertrümmert, oder auch ganz weggerissen ist und damit zugleich ein grösserer oder kleinerer Theil der Hirnsubstanz. b) Oder ein kleineres Projectil ist in mehr verticaler Richtung auf den Schädel gelangt, hat diesen mit mehr oder weniger Splitterung perforirt und ist in die Hirnsubstanz gedrungen, so dass ein kürzerer oder längerer Schusskanal besteht. Dieser Kanal kann blind endigen, oder es ist das Gehirn in einer gewissen Richtung ganz durchdrungen worden, wie das namentlich bei Selbstmördern öfters zutrifft, welche die Schusswaffe gegen die Schädelbasis gerichtet haben. Bei im Gehirn verbliebenen Projectilen wird zuweilen eine Senkung derselben beobachtet, so dass sie nicht mehr in der Richtung des Schusskanales gefunden werden. c) Oder endlich die Schussverletzung besteht in einer grossartigen Zerreissung und Zerquetschung einer grösseren Hirnparthie, selbst des ganzen Gehirns, so dass von einer bestimmten Wundform gar nicht mehr die Rede sein kann. Solche Verletzungen haben freilich wenig chirurgisches Interesse, da nach ihnen der Tod in der Regel sofort eintritt.

Erscheinungen und Folgen. Zwar hat die experimentelle Physiologie über die Verletzungsfolgen einzelner Hirntheile mehrfachen Aufschluss gegeben, und führen wir theils nach fremden theils nach eigenen Versuchsresultaten an: dass Verwundungen der Oberfläche des Grosshirns weder von Schmerzempfindungen, noch von Krampfzufällen begleitet sind, dass Abtragung beider Hemisphären bis zum *Centrum semiovale Vieussenii* hauptsächlich die psychischen Functionen beeinträchtigt, jedoch nur bei doppelseitiger Abtragung, dass Zerstörung der Streifen- und Sehhügel einer Seite Hemiplegie der entgegengesetzten Körperseite nach sich zieht, dass auf Reizung der Vierhügel Contractionen der Augenmuskeln und Veränderungen der Pupille, auf Exstirpation Blindheit in gekreuzter Richtung folgen, dass Verwundungen der Oberfläche des Kleinhirns gleichfalls keine Schmerzempfindungen erregen, dass aber Durchschneidung der *Crura cerebelli* stets von den heftigsten Schmerzensäusserungen begleitet ist, dass tiefere Zerstörung des Kleinhirns zwar nicht vollständig lähmt, aber zur Ausführung combinirter Muskelbewegungen, wie solche zum Stehen, Gehen u. s. w. nothwendig sind, unfähig macht, dass einseitige Beschädigung des Kleinhirns diese Muskelinfirmität hervor-

stechend nur auf der entgegengesetzten Körperhälfte hervorbringt und Bewegungen nach der unverletzten Seite hin veranlasst, dass das verlängerte Mark Regulator für die Athembewegungen ist, und dass eine Quertrennung desselben in dem Raume zwischen den austretenden Vaguswurzeln und ungefähr 3‴ weiter hinten den Athmungsmechanismus sogleich aufhebt, dass aber bei blos halbseitiger Zerstörung der *Medulla oblongata* die Athmung noch fortbestehen kann, dass Trennungen einzelner Nerven an der Hirnbasis Lähmung in den Bezirken der verletzten Nerven zur Folge haben u. s. w. Indessen sind diese Ergebnisse immerhin noch sehr mangelhaft und bei Verletzungszuständen des Menschenhirns schon aus dem Grunde weniger diagnostisch zu verwerthen, weil bei diesen nur höchst selten einzelne beschränkte Hirntheile verwundet sind, und ausserdem noch andere Verletzungszustände des Gehirns gleichzeitig bestehen, so dass ein ausschliesslich auf die Hirnverwundung sich beziehendes klinisches Bild fast niemals zu beobachten ist, wenigstens nicht in den ersten Zeiten nach der Verletzung, und später gesellen sich die Symptome reactiver Hyperämie und Entzündung bei, wodurch jenes Bild abermals wesentlich modificirt wird. Daher ist in den wenigsten Fällen von tieferer Hirnverwundung aus den vorhandenen Symptomen eine genauere Bestimmung des Verwundungsbezirkes möglich.

Jedoch lassen sich aus obigen Versuchsresultaten wenigstens einzelne Vorkommnisse bei Hirnwunden erklärlich finden, und gehören dahin namentlich die Erfahrungen, dass zuweilen gar keine Zufälle beobachtet werden, welche auf Rechnung der Hirnverwundung zu bringen wären, ja dass mitunter grössere Parthien des Gehirns verloren gehen können und doch vollständige Heilung eintritt [1]), ferner, dass nach Hirnwunden bisweilen Hemiplegien, oder vorwaltend Störungen einzelner psychischer Functionen, oder auf kleinere Gebiete beschränkte Motilitäts- und Sensibilitätsabweichungen eintreten und zurückbleiben, endlich auch, dass Hirnwunden zuweilen plötzlichen Tod zur Folge haben, und dass überhaupt Wunden der Hirnbasis im Allgemeinen von bedeutenderen Zufällen begleitet sind als solche der oberen Hirnfläche u. s. w.

Die geringsten Folgen unter den Verwundungen des Gehirns haben die Hiebwunden, sie sind am wenigsten mit Hirnerschütterung verbunden, betreffen häufig nur die Corticalsubstanz des Grosshirns und sind öfters nur oberflächlich. Es begründet keinen erheblichen Unterschied, ob mit der Verwundung ein Substanzverlust

1) Einschlägige Fälle s. in der zweiten Aufl. dies. Lehrb. II. S. 122.

verbunden ist oder nicht, im Gegentheil sind die vertical eindringenden Wunden meistens noch bedeutender, weil sie gewöhnlich tiefer dringen und im Falle der Bildung von Eiter, dieser aus dem kleinen Knochenspalte nicht so leicht ausfliessen kann. Betrifft die Hiebwunde zugleich einen Blutleiter, so kann bedeutende Blutung damit verbunden sein. Ganz reine Hiebwunden können ohne Eintritt von Eiterung sich schliessen. Da sie aber gewöhnlich mehr oder weniger gequetscht sind, auch öfters kleine Knochentheilchen enthalten, so ist die Heilung mit Eiterung der häufigere Fall. — Stichwunden sind in der Mehrzahl der Fälle bezüglich der Folgen gefährlicher, weil sie öfters tiefer dringen, mit Gegenwart von Fremdkörpern verbunden sind und im Falle des Eintrittes von Eiterung, was gewöhnlich geschieht, wegen Kleinheit der Oeffnung in den Schädelknochen die Wundproducte nicht leicht abfliessen können. Es kommt daher hier häufig zu intracraniellen Eiteransammlungen und ihren weiteren Folgen. — Zerreissungen, Zerklüftungen des Gehirns sind meistens mit solcher Erschütterung verbunden, dass der Tod rasch folgt. — Quetschwunden verhalten sich ähnlich wie Hirnquetschungen. — Schussverletzungen gehören immerhin zu den schwersten Hirnverwundungen, da sie in der Regel mehr oder weniger complicirt sind durch Erschütterung, Quetschung, Blutung, Fremdkörper u. s. w., daher wird auch eine grössere Zahl solcher Verletzungen entweder rasch durch primäre Wundzufälle oder wenigstens bald durch Hinzutritt diffuser Meningitis tödtlich. Bleibt das Leben längere Zeit erhalten, so verfällt der Verletzte häufig doch noch früher oder später dem Tode und man findet die Spuren chronischer Meningo-Encephalitis, nicht selten auch Abscesse, wobei die verschiedenartigsten Zufälle von Hirnreizung und Hirndepression vorausgegangen sein können. Viel seltener sind die Fälle der Lebenserhaltung mit oder ohne Zurückbleiben verschiedener Hirnstörungen, nachdem entweder nur sehr unbedeutende oder aber auch sehr schwere Zufälle einer meningo-encephalitischen Affection vorhergegangen sind. Mitunter, jedoch selten, kommen auch Fälle vor, in welchen dem Anscheine nach sehr schwere Schussverletzungen selbst bei zurückgebliebenen Projectilen einen ganz unerwartet günstigen Verlauf nehmen, wesshalb man bei diesen Verletzungen in der Stellung der Prognose höchst vorsichtig sein muss. Am günstigsten sind die Verhältnisse dann, wenn nur die Oberfläche des Grosshirns verwundet worden ist, keine sehr hochgradige Erschütterung des Gehirns stattgefunden hat, keine irgend erhebliche intracranielle Blutextravasate sich gebildet haben, keine Fremdkörper zurückgeblieben sind und die Schädelöffnung so geräumig und zugleich so gelegen ist, dass die Wundprodukte frei nach

aussen gelangen können. Sehr misslich ist der Fall immer dann, wenn ein Fremdkörper zurückgelassen werden musste.

Behandlung. Wir schicken voraus, dass die Untersuchung der Hirnwunden stets mit der grössten Vorsicht geschehen muss, um bei der zarten Structur des Organes die bestehende Verletzung nicht noch zu vergrössern. Alles Einführen einer Sonde in die Hirnsubstanz ist verwerflich und nur gestattet, wenn man die Sonde auf einen Fremdkörper führen kann, um dessen Lage, Form, Grösse u. s. w. zu erforschen.

Acrel[1]) untersuchte die Tiefe einer penetrirenden Schädelwunde auf dem rechten Scheitelbein mit der Sonde und drang bis 4 Querfinger tief ein, plötzlich sank dabei der Verletzte ohnmächtig vom Stuhl, kam jedoch wieder zu sich, als der Spürstab ausgezogen wurde. Der Fall endete tödtlich.

Wie bei allen Wunden, so besteht auch hier die erste Indication darin, dass man die Wundverhältnisse so viel als möglich vereinfacht, was bei Hirnwunden hauptsächlich darauf sich reducirt, dass man allfällig vorhandene und ohne weitere Verletzung entfernbare Fremdkörper oder Knochenstücke beseitigt. Alsdann ist die wichtigste Indication die, dass man ausser einem die Wunde vor äussern schädlichen Einwirkungen schützenden Verbande, der Entwicklung höherer Grade reactiver Hyperämie und Entzündung durch eine entsprechende antiphlogistische Behandlung vorzubeugen sucht; des Weiteren verfährt man nach dem Wundverlaufe. Bei Hieb- und Schnittwunden ist bisweilen nichts Anderes zu thun, als consequent mit der Antiphlogose fortzufahren. Tritt aber Eiterung in der Hirnwunde ein, so stellt sich die besimmte Aufgabe, dem Eiter freien Abfluss nach Aussen zu verschaffen durch Offenerhalten einer schon bestehenden Oeffnung im Schädel, oder im Falle diese nicht genügte, durch Vergrösserung derselben nöthigenfalls mittels der Trepanation, was besonders bei Stichwunden geboten sein kann. Ueber die allfällig nothwendig werdende Eröffnung von Hirnabscessen verweise ich auf diese.

Capitel IV.

Aneurysmen der Meningeal- und Cerebralarterien.

Traumatische Meningealaneurysmen sind hin und wieder an der *Art. meningea media* beobachtet worden. Zuweilen bildeten sie äusserlich unter den Schädelbedeckungen eine Geschwulst und gaben zu Verwechslungen mit andern Geschwülsten Anlass.

Kriner[2]) theilt einen Fall mit, wo bei einem Bauernmädchen, das die linke Schläfe gegen einen Thürgriff gestossen hatte, sich unter Kopfschmerzen daselbst eine

1) Chirurg. Vorfälle. Götting. 1777. S. 31. — 2) Journ. f. Chir. u. Augenh. X. 1827. S. 587.

wallnussgrosse bewegliche Geschwulst entwickelte, welche von einem Landwundarzte für eine Balggeschwulst gehalten, unter dem Schläfmuskel frei präparirt wurde bis auf einen Federkiel dicken Stiel, welcher dicht am Schädel abgeschnitten wurde. Alsbald entstand heftige arterielle Blutung, die man durch Druck zu stillen suchte, allein nach 2 Stunden trat der Tod unter Bewusstlosigkeit und Convulsionen ein. Bei der Section erwies sich der Balg als ein aneurysmatischer Sack, der mit der *Art. meningea media* durch eine Oeffnung im Knochen zusammenhing. Innerhalb des Schädels war die Meningealarterie bis zur Dicke eines kleinen Fingers erweitert, und fand sich ausserdem ein Blutextravasat von 1½ Unzen. Béguin[1]) soll eine ähnliche Beobachtung gemacht haben.

In andern Fällen ist das Aneurysma intraeraniell geblieben und hat durch Hirndruck den Tod veranlasst, wovon Gairdners[2]) Fall ein Beispiel gibt.

Ein Kaufmann empfand nach dem Heben einer schweren Last plötzlich heftigen Kopfschmerz und Schwindel. Diese Zufälle steigerten sich, nach 6 Tagen trat comatöser Zustand ein und 11 Tage nach obigem Vorfall der Tod. In der Leiche fand man linkerseits im Verlaufe der mittleren Meningealarterie einen aneurysmatischen Sack von den auseinandergewichenen Blättern der *dura mater* gebildet, der ungefähr 4 Unzen geronnenes Blut enthielt. Das Gehirn hatte an dieser Stelle eine Depression.

Cerebralaneurysmen kommen viel häufiger vor, sind aber wegen ihrer unzugänglichen Lage an der ***Basis cranii*** nicht Gegenstand der Chirurgie.

Capitel V.

Vorfall des Gehirns. Prolapsus cerebri.

Entstehung. Schon bei der Trepanation, wenn zugleich die *dura mater* geöffnet worden ist, haben wir auf den möglichen Austritt des Gehirns in Form eines Vorfalles als auf ein unangenehmes Vorkommniss nach jener Operation aufmerksam gemacht. Die Oeffnungen in den Schädelbedeckungen und Schädelwandungen, sowie in der harten Hirnhaut, welche zur Bildung eines Hirnvorfalles nothwendig sind, können aber auch zufällig durch Verletungen (Lochbrüche) oder brandige Zustände, oder durch Berstung einer Bruch- oder Trepanationsnarbe hervorgebracht werden. Ist dann auf die eine oder andere Art die Bildung eines Vorfalles möglich geworden, so sind zur Entstehung desselben noch andere mechanische Bedingungen nothwendig, durch welche das Gehirn in den vorhandenen Oeffnungen hervorgetrieben wird, und zu diesen gehört hauptsächlich eine hyperämisch-entzündliche Schwellung des Gehirns mit ververstärkten circulatorischen und respiratorischen Bewegungen dessel-

1) Bei Chassaignac, des tumeurs de la voûte du crâne. Par. 1848. p. 124. — 2) Jb. p. 123.

ben. Daher fällt auch gewöhnlich die erste Bildung des Vorfalles mit dem Eintritte der meningo-encephalitischen Affection zusammen. Viel seltener können flüssige Ansammlungen innerhalb der Schädelhöhle und des Gehirns (Blutergüsse, Abscesse) als das Gehirn vortreibende Momente nachgewiesen werden. Häufiger kommt es noch vor, dass Hirnsubstanz durch die Schädelverletzung selbst, z. B. durch eine Knochendepression oder eingedrungene Knochensplitter, Fremdkörper u. s. w. zum Vorfallen gebracht wird. Ist einmal ein Theil des Gehirns in die Schädelöffnung getreten, so vergrössert sich der Vorfall gewöhnlich, so dass mitunter ganz umfängliche Geschwülste entstehen.

Stanley[1]) beschreibt einen Fall, wo der Vorfall 2″ über das Niveau der Knochen ragte, im grössten Durchmesser 6½″ und im kleinsten 5½″ hatte.

Natürlich hängt der Umfang des Prolapsus von der Grösse der Knochenöffnung ab. Unter den Momenten aber, welche die Vergrösserung des Vorfalles bedingen, sind besonders die Compression desselben an der Austrittsstelle und der dadurch behinderte Rückfluss des Blutes hervorzuheben, wodurch eine beträchtliche Stauungsschwellung mit Bluterguss in die vorgetretene Hirnmasse bewirkt wird. Auch nicht unerhebliche Blutungen können dadurch veranlasst werden.

Erscheinungen und Folgen. Die Zufälle, welche Hirnvorfälle begleiten, sind keine anderen, als diejenigen der meningo-encephalitischen Affection, durch welche eben der Vorfall bedingt wird und daher ist es auch erklärlich, dass Hirnvorfälle immer zu den gefährlichen Complicationen von Schädelverletzungen gehören. Die Mehrzahl der mit Hirnvorfall complicirten Verletzungen endet tödtlich, und zwar gewöhnlich durch weitere Folgen der meningo-encephalitischen Affection, wobei sich der Prolapsus verschieden verhalten kann. Bald nämlich vergrössert sich derselbe fortwährend bis zum Eintritt des Todes, zuweilen stirbt er in Folge der Einklemmung ab, er verbrandet, oder er verkleinert sich spontan wieder, mitunter bleibt er auch längere Zeit stationär, bedeckt sich mit Granulationen und eitert. Es ist manchmal auffallend, welche grossen Mengen von Hirnsubstanz durch spontane Abstossung oder künstliche Entfernung mit Messer und Ligatur verloren gehen, und das Leben gleichwohl erhalten bleibt. Indessen walten hiebei öfters Täuschungen ob, indem die vorgelagerten Hirnmassen durch Blutstauung, Blutergüsse, seröse Transsudation, eitrige Infiltration u. dgl. der-

1) Medico-chirurg. transact. VIII. 1817. P. 1. Hamb. Mag. II. 1818. S. 57.

massen aufgetrieben und aufgequollen sind, dass sie nur einem kleinern Theile nach aus wirklicher Hirnsubstanz bestehen, und der Hirnvorfall viel grösser erscheint, als er in Wirklichkeit ist. Desshalb beachtet man auch zuweilen nach Blutungen oder Entleerungen von Stauungs- und Entzündungsproducten ein sehr beträchtliches Zusammensinken der vorgelagerten Masse. Der Vorfall ist in der Regel unempfindlich und kann daher ohne Schmerzen, wenn dabei die harte Hirnhaut nicht betheiliget ist, abgeschnitten und abgebunden werden. Auch wenn Heilung eintritt, kann ein kleinerer oder grösserer Theil Hirnsubstanz verloren gegangen sein. Jene war zuweilen vollständig, in andern Fällen blieben partielle Lähmungen zurück, und in noch andern verloren sich diese wieder nach längerer Zeit.

Diagnose. Vielfältig hat man früher den Hirnvorfall fälschlich als Hirnbruch bezeichnet. Verwechslungen mit andern Krankheitszuständen sind in doppelter Weise möglich, entweder dass man letztere für Hirnvorfälle, oder umgekehrt diese für jene hält. Die irrige Annahme eines Hirnvorfalles kann namentlich dann stattfinden, wenn bei Lochfrakturen oder Trepanationen von der unverletzt gebliebenen *dura mater* üppige Granulationen aufschiessen, die sich in die Knochenöffnung drängen. Indessen ist hier der Grund und Boden der Wucherung viel fester, und erreicht diese niemals die Grösse, zu welcher Hirnvorfälle gelangen können. Auf der andern Seite hat man Hirnvorfälle für Hirnhautschwämme gehalten, zumal wenn sich jenes nicht nach einem Schädelbruche, sondern in Folge von cariösen und nekrotischen Zuständen der Schädelknochen entwickelt haben.

Behandlung. Um bei Schädelverletzungen und Trepanationen die Bildung eines Hirnvorfalles zu verhüten, muss man ohne dringende Indicationen die harte Hirnhaut nicht öffnen. Ist das aber durch die Verletzung schon geschehen, oder bei der Trepanation nothwendig geworden, so besteht die Prophylaxis hauptsächlich darin, dass man durch die Schädelöffnung mittels Einlegung eines weichen nicht reizenden Gegenstandes, z. B. feiner Charpie, eine Art von Gegendruck auf das Gehirn ausübt, und durch energische Anwendung der Antiphlogose einer stärkeren hyperämisch-entzündlichen Schwellung des Gehirns vorzubeugen sucht. Dieselbe Behandlung ist auch am wirksamsten, wenn das Gehirn anfängt vorgetrieben zu werden. Das Gewicht der aufgelegten Eisblase ist ausreichend, den nöthigen Gegendruck in Wirksamkeit zu setzen. Hat man es mit einem schon gebildeten Vorfall zu thun, so kann die Frage sich er-

heben, ob derselbe durch Druck reponirt oder geradezu weggenommen werden soll. Von einer Reposition durch Druck kann nicht mehr die Rede sein, wenn der Vorfall die Knochenöffnung schon überdeckt hat und theilweise brandig geworden ist. Die Entfernung des Vorfalles durch Abschneiden oder Abbinden ist schon öfters ohne nachtheilige Folgen gemacht worden, und zwar mitunter zu wiederholten Malen bei einem und demselben Vorfalle, welcher sich stets von Neuem wieder bildete. Indessen scheint dieses Verfahren immerhin bedenklich, da man nicht wissen kann, wie viel Hirnsubstanz abgetragen wird, und sollte dasselbe wenigstens dann unterlassen werden, wenn die vorliegende Hirnmasse noch nicht durch Einklemmung dem brandigen Zustande nahe gebracht worden ist. Am gerathensten ist es wohl, die Abstossung des Brandigen der Natur zu überlassen, den Vorfall vor äussern Beschädigungen zu schützen, beim Wechsel des Verbandes denselben in möglichst schonender Weise zu reinigen, und die Eiskälte fortzusetzen. In einem Falle, der geheilt wurde, verkleinerte ich den Vorfall durch Cauterisationen mit Aetzkali. Allfällige Blutungen sucht man durch zusammenziehende und coagulirende Flüssigkeiten (Alaunlösung, Kreosotwasser, Eisenchlorid u. dgl.) zu beschränken.

Capitel VI.

Hirnhautbruch und Hirnbruch.

1. Hirnhautbruch. Meningocele.

Entstehung. Der Hirnhautbruch besteht in der Vorlagerung einzelner, mehr oder weniger Flüssigkeit enthaltender Hirnhäute durch eine Oeffnung in den festen Schädelwandungen unter die äussern Bedeckungen. Den Bruchsack bildet die harte Hirnhaut. Die enthaltene Flüssigkeit stellt den Bruchinhalt dar. Oeffnet man einen solchen Bruchsack, so findet man unmittelbar das Gehirn von der *pia mater* überzogen, wie in den von Otto [1]), Plaisant [2]), Richoux [3]) u. A. beschriebenen Fällen. Die im Bruchsack enthaltene Flüssigkeit ist meistens klar und ohne Färbung. Das Gehirn findet man bald normal gebildet, bald mehr oder weniger erweicht, unvollständig entwickelt, asymetrisch u. s. w. Spring [4]) gründet darauf die Unterscheidung einer *Meningocele simplex* und *complicata*. In der Mehrzahl der Fälle wird die Meningocele zur

1) Lehrb. d. patholog. Anat. I. 1830. S. 389. — 2) Gaz. méd. de Par. 1840. p. 268. — 3) Révue méd. chir. X. 1851. p. 358. — 4) Monographie de la hernie du cerveau et de quelques lésions etc. Brux. 1853.

Welt gebracht, und zwar bald schon in höherem Grade der Ausbildung, bald nur in einem kaum merkbaren Anfange. Selten entwickelt sich die Hernie erst, nachdem sich der Schädel vollkommen geschlossen hat. Am häufigsten erscheint die Meningocele am Hinterhaupt, seltener im Nacken oder an der Stirne, und noch seltener an andern Schädelstellen. Ihre Entstehung beruht auf einem hydropischen Zustande der Gehirnhäute und häufig auch des Gehirns. Von der *Meningocele cong. s* meint Spring, dass sie in den letzten Monaten des Uterinlebens sich bilde, während die Entstehung der *M. complicata* in den 3ten oder 4ten Monat des Fötallebens falle. Eine noch frühere Genese sei desshalb unwahrscheinlich, weil in diesem Falle Hemicranie oder Anencephalie entstehen müsste.

Erscheinungen und **Folgen.** Die Meningocele erscheint als eine an den genannten Stellen sitzende, mehr oder weniger deutlich fluctuirende, rundliche oder birnförmige, auch wohl cylindrische Geschwulst von der Grösse einer kaum merkbaren Vorlagerung bis zu dem Umfange des Kopfes selbst. Die Haut über der Geschwulst ist bald unverändert, bald haarlos, und zuweilen bis zur Transparenz verdünnt. An der Basis fühlt man die in's Innere des Schädels führende Oeffnung. Durch Druck lässt sich die Geschwulst meistens nicht merklich verkleinern. Bei stärkerem Drucke treten bisweilen Symptome von Hirncompression ein. Im Schlafe wird die Geschwulst schlaffer, bei Respirationsanstrengungen praller. Es ist sehr wahrscheinlich, dass die Meningocele öfters eine Encephalocele nach sich zieht. In einzelnen Fällen scheint eine spontane Heilung des Hirnhautbruches stattzufinden in der Art, dass der Bruchsackhals mit fortschreitender Ossification obliterirt und abgeschnürt wird, so dass eine seröse Cyste unter den Schädelbedeckungen zurückbleibt, denn man hat Hirnhautausstülpungen mit sehr enger Durchtrittsöffnung und auch ganz abgeschlossene Cysten gerade an solchen Schädelstellen gefunden, wo Meningocelen vorzukommen pflegen. Meistens jedoch wird die sich selbst überlassene congenitale Hernie bei fortschreitender Vergrösserung früher oder später unter Erscheinungen von Meningitis und Hirndruck tödtlich. Bezüglich der Unterscheidung eines Hirnhautbruches von einem Hirnbruche verweise ich auf letzteren.

Behandlung. Gegen diesen Zustand lässt sich nicht viel unternehmen, denn gefahrlose Hilfsmittel sind in der Regel unwirksam, und wirksame sind gefährlich durch leicht mögliche Veranlassung einer diffusen Meningo-Encephalitis. Es ist daher zu rechtfertigen, wenn man sich auf eine rein palliative Behandlung beschränkt. Indessen sind von chirurgischen Hilfsmitteln mehrere versucht worden, die zur besseren

Orientirung kurz erwähnt sein mögen. — Eines der gefahrlosesten Mittel ist noch die Compression, wenn sie in mässigem Grade angewandt wird. Bei kleineren Geschwülsten sind damit mehrfache günstige Erfolge erzielt worden. — Die Punction hatte in einzelnen Fällen rasch tödtliche Meningitis zur Folge, in andern kehrte die Wasseransammlung wieder.

Nach Breschet [1]) entwickelte sich bei einem 3 monatlichen Kinde eine taubeneigrosse Geschwulst linkerseits von der Hinterhauptsfontanelle, die nach 3 Monaten die Grösse einer Kindsfaust erreichte. Ein kleiner Einstich entleerte einen Löffel voll klarer Flüssigkeit. Am Abend schon traten meningitische Erscheinungen ein und bald darauf der Tod.

Einen günstigen Verlauf hatte die Punction mit Jodinjection in folgendem Falle.

Nach Lüthy [2]) hatte ein 5 Monate altes Mädchen am Hinterhaupt eine birnförmige fluctuirende Geschwulst, deren Grösse derjenigen des Kopfes beinahe gleich kam. Im Knochen fühlte man in der Richtung der kleinen Fontanelle eine Spalte. Durch Druck liess sich die Geschwulst nicht entleeren. Compression half nichts. Eine Punction entleerte seröse Flüssigkeit. Die Flüssigkeit sammelte sich wieder an. Wiederholung der Punction mit Jodinjection. Das Kind lag einige Tage in Krämpfen, auch vergrösserte sich die Geschwulst während einiger Tage, wurde dann aber fest und verkleinerte sich. Anfänglich hatte die Geschwulst eine Länge von $3^1/_2$" und eine Breite von 3". Nicht ganz zwei Monate nach der Injection war sie auf 2" reducirt und wurde nun mittels einer Kornzange abgetragen.

Auch die Incision der Geschwulst hatte in einzelnen Fällen [3]) günstigen Erfolg. In Richoux's Fall wurde sogar noch ein Stück Hirnsubstanz mit weggenommen. — Grössere Gefahren für die operative Behandlung solcher hydropischer Hirnhautsäcke bestehen natürlich nur dann, wenn eine Communication derselben mit der Schädelhöhle besteht, was sich aber, wenn die Communicationsöffnung klein ist, nicht vorher mit Sicherheit bestimmen lässt, wesshalb immer die grösste Vorsicht geboten ist.

2. Hirnbruch. Encephalocele.

Der Hirnbruch besteht in der Vorlagerung eines Hirntheiles durch eine in dem Schädel befindliche Lücke unter die Schädelbedeckungen, und kommt angeboren und erworben vor. Der erstere ist viel häufiger als der letztere.

a) Angeborener Hirnbruch. Hernia cerebri congenita.

Erscheinungen und Folgen. Der angeborene Hirnbruch kommt am häufigsten in der Mittellinie der *Pars occipitalis* des Hinterhaupt-

1) Arch. génér. de méd. XXVI. 1831. p. 72. — 2) Schweizer. Mon.-Schr. 1856. März. — 3) Plaisant, l. c., Richoux l. c., Chassaignac, Bull. de la soc. de chir. I. 1851. p. 65.

knochens, bald dem *Foramen magnum*, bald der kleinen Fontanelle näher, oder auch an diesen selbst vor. Seltener erscheint er im Verlaufe der Pfeil-, Kronen-, oder Stirnnaht, an der grossen Fontanelle, oder an den Seitenfontanellen, am seltensten an der Hirnbasis durch eine Oeffnung in der Siebplatte, oder im Körper des Keilbeins gegen die Nasen- oder Schlundkopfhöhle zu. Eine grössere Zahl einschlägiger Fälle habe ich in der 2. Aufl. dieses Lehrbuches II. S. 150 bezeichnet, worauf ich verweise. — Die Bruchpforte in den Schädelknochen hat gewöhnlich abgerundete, zuweilen verdickte Ränder, rundliche oder auch unregelmässige Form und sehr verschiedene Grösse. — Der Inhalt der Bruchgeschwulst ist einigermassen verschieden nach der Stelle ihres Vorkommens. Am häufigsten findet man in derselben Parthien des Grosshirns, dann auch des Kleinhirns oder beider zugleich. Nach Nivet [1]) enthielten von 35 Hirnbrüchen 24 Theile des Grosshirns, 10 Theile des Kleinhirns und 1 Theile vom Gross- und Kleinhirn zugleich. Meistens ist mit dem Bruche ein hydropischer Zustand des Inhalts verbunden (*Hydrencephalocele*), sei es, dass die Flüssigkeit frei in dem Bruchsacke, oder in pseudomembranösen Säcken, oder in dem vorgelagerten Hirntheil selbst enthalten ist. Spring unterscheidet von der *Hydrencephalocele*, wenn sie wesentlich auf einem *Hydrops ventriculorum partialis* beruht, folgende Arten:

1) *Hydrenc. supraoccipitalis.* Die Bruchpforte im Hinterhauptsbein oberhalb der *Protub. occipitalis* nahe der Mittellinie. Die hintern Hörner der Seitenventrikel hydropisch und ein Theil des hintern Hirnlappens oder auch dieser ganz im Bruchsack. 2) *Hydrenc. suboccipitalis.* Die Bruchpforte im Hinterhauptsbein unterhalb der *Prot. occipitalis* neben der Mittellinie, meistens bis in's *Foram. magnum* sich fortsetzend. Der vierte Ventrikel hydropisch und ein Theil des Kleinhirns zuweilen auch die *Corpora quadrigemina* im Bruchsack. 3) *Hydrenc. occipitalis.* Eine Vereinigung der beiden ersten, stets eine grosse Geschwulst in der *Reg. supraoccip.* und *suboccipitalis* bildend. Der vierte Ventrikel, der *Aquaeductus Sylvii* und die hintern Hörner der Seitenventrikel hydropisch. Das Kleinhirn, die Vierhügel und die hintern Lappen des Grosshirns im Bruchsack. 4) *Hydrenc. frontalis.* Die Bruchpforte an der Vereinigung der Nasenbeine mit dem Stirnbein, seltener im Stirnbein selbst neben der Mittellinie, noch seltener im Thränenbein. Die vordern Hörner der Seitenventrikel hydropisch und die vordern Hirnlappen im Bruchsack. 5) *Hydrenc. orbitalis* und *sphenomaxilaris.* Die Bruchpforte bilden die *Fissur. sphenoidalis* und *sphenomaxillaris.* Hydropisch sind die absteigenden Hörner der Seitenventrikel und im Bruchsack liegen die untern Lappen des Gehirns. 6) *Hydrenc. sphenoidalis.* Die Bruchpforte im Körper des Keilbeins, oder am grossen Flügel desselben, oder in der *Lamina cribrosa.* Der dritte Ventrikel hydropisch. Der Trichter mit dem Hirnanhang und ein grösserer oder kleinerer Theil des dritten Ventrikels im Bruchsack.

Die Hüllen der vorgelagerten Hirnmasse bestehen einerseits aus den Hirnhäuten, andererseits aus den Schädelbedeckungen oder bei

1) Arch. génér. de méd. 1838. Déc.

Hernien, die am Gesicht vorkommen, aus den Gesichtsbedeckungen. Diese Hüllen sind indessen häufig mehr oder weniger mit einander verschmolzen und zuweilen bis zur Durchsichtigkeit verdünnt. Gewöhnlich ist am Schädel der vorragende Theil der Geschwulst haarlos und mitunter von erweiterten Gefässen durchzogen. Zuweilen sind die Bedeckungen der Geschwulst röthlich, dünn und durchscheinend. Diese Beschaffenheit rührt von Verwachsungen der Schädelbedeckungen mit der Placenta, dem Nabelstrange oder den Eihäuten her, die meistens bei der Geburt oder auch schon vorher sich lösen. Eine solche Bruchgeschwulst unterscheidet Spring als Synencephalocele und meint, dass solche Verwachsungen bald Ursache (*S. vera*), bald Folge (*S. spuria, consecutiva*) der Hernie seien. — Die Grösse der Hernien ist ausserordentlich verschieden, theils nach der Grösse der vorgelagerten Hirntheile, theils nach dem Grade der Hydropsie. Man hat Cerebralhernien von dem Umfange einer Nuss bis zu dem des Kopfes selbst und darüber gesehen. In einzelnen Fällen liegt der grösste Theil des Gehirns ausserhalb der Schädelhöhle (*Exencephalus*). Meistens jedoch ist grosser Umfang der Bruchgeschwulst durch Gegenwart von vieler Flüssigkeit bedingt. — Die Form des Bruches ist in der Regel rundlich und mehr oder weniger gestielt. Zuweilen bildet die Geschwulst mehrere Abtheilungen. — Als Complicationen finden sich ausser mehrzähligen Hernien sehr häufig noch andre Missbildungen, z. B. Spaltungen an andern Körpertheilen, als *Spina bifida*, Hasenscharte u. s. w., ferner Mangel eines grossen Theils der Schädelknochen, hemicephalische Bildung u. s. w.

Die Zufälle und Folgen sind sehr verschieden, nach der Grösse und Lage des Hirnbruches, nach den in demselben enthaltenen Theilen, und je nach dem noch andere pathologische Zustände vorhanden sind. — Kinder mit grossen Hirnbrüchen werden häufig todtgeboren, oder sterben doch meistens bald nach der Geburt in soporösem Zustande, unter Convulsionen oder an allgemeiner Körperschwäche. Die Ursache des Todes ist hier nicht sowohl der Bruch an und für sich, als vielmehr der denselben begleitende hydrocephalische Zustand. Indessen kann auch durch den Hergang der Geburt ein höchst nachtheiliger Druck auf die vorliegende Hirnparthie ausgeübt werden, so dass zunächst dieser die Veranlassung des Todes ist. — Dauert bei grösseren Hirnbrüchen das Leben auch bis zu einigen Wochen, so ist dasselbe doch fast immer mit bedeutenden Beschwerden verbunden, indem die Geschwulst mancherlei Insulten ausgesetzt ist, welche Veranlassung zu Erscheinungen der Hirnreizung und des Hirndrucks geben. Auch kann die Geschwulst sich entzünden, oder aufbrechen, bersten, was dann rasch eine tödtliche

Meningitis nach sich zieht. — Nur bei kleineren Brüchen hat man zuweilen ein längeres, selbst langes Leben beobachtet. Bald werden in solchen Fällen gar keine Störungen in den Hirnfunctionen wahrgenommen, bald waren solche vorhanden, namentlich Blödsinn, halbseitige Körperschwäche u. s. w. — Die Form des Schädels ist gewöhnlich mehr oder weniger verändert. Namentlich erscheint der Schädel an dem der Hernie gegenüberliegenden Theile verkleinert, abgeflacht oder eingesunken. So findet man z. B. bei grösseren Hernien an der Hinterhauptsgegend den Vorderkopf auffallend klein und abgeflacht; bei Hernien durch die *Lamina cribrosa* sinkt das Schädelgewölbe sattelförmig ein. In einzelnen Fällen erscheint der Schädel aber auch in Folge der Hydrocephalie vergrössert u. s. w.

Entstehung. Die verschiedene pathologisch-anatomische Beschaffenheit der Hirnbrüche weisst darauf hin, dass dieselben bald in früheren, bald in späteren Perioden des Fötallebens und überhaupt in verschiedener Weise sich bilden. Diejenigen Brüche nämlich, bei welchen das Gehirn durch abnorme Oeffnungen in den Schädelknochen getreten ist, sind wohl immer vor der Ossificationsperiode der Schädelknochen entstanden, während die an Fontanell- und Nahtstellen befindlichen, auch späteren Ursprungs sein können. Die häufigste Veranlassung der Bildung einer Schädelspalte und des Hirnaustrittes durch diese ist abnorme Volumszunahme des Schädelinhaltes durch Wassersucht, sei es dass der hydropische Zustand vorzüglich die Umhüllungen des Gehirns oder dessen Ventrikel oder beide zugleich betrifft. Beim meningealen Hydrops tritt zunächst an einer der genannten Schädelstellen der Arachnoidealsack mit der *dura mater* in Form eines Wasserbeutels nach aussen und das Gehirn folgt erst nach, oder es drängt sich ein Theil der von Wasser ausgedehnten Ventrikelwandungen unmittelbar nach aussen. Die Ursachen der Hydrocephalie sind meistens unbekannt. In einzelnen Fällen mag dieselbe durch Verletzung, namentlich Erschütterung des Fötus im Mutterleibe herbeigeführt werden.

Diagnose. Schon öfters sind Hirnbrüche mit Balggeschwülsten, Abscessen, Cephalämatomen, Schwammgewächsen der harten Hirnhaut u. dgl. verwechselt und dem entsprechend auch operirt worden. Die allgemeinen Kennzeichen eines Hirnbruches sind: die Gegenwart einer Geschwulst von der oben beschriebenen Beschaffenheit an den erwähnten Schädelstellen, am häufigsten also an der Hinterhauptsgegend, oder wenigstens in der Mittellinie des Schädels, die meistens Fluctuation erkennen, zuweilen durch Compression in Folge Zurückweichens des Gehirns oder des Wassers in die Schä-

delhöhle sich verkleinern lässt, von Symptomen des Hirnreizes oder der Depression begleitet ist, oder wird wenn man die Geschwulst zerrt oder drückt, durch Schreien der Kinder an Völle und Spannung gewinnt, pulsatorische und respiratorische Bewegungen wie das Gehirn zeigt, und an der Basis einen Knochenrand fühlen lässt. Von diesen Merkmalen können jedoch unter Umständen einige fehlen. So kann bei grossen Geschwülsten z. B. der Knochenrand bisweilen nicht gefühlt werden, oder es gehen wegen zu vielen Wassers die Fühlbarkeit der pulsatorischen und respiratorischen Bewegungen verloren, auch lässt sich das Wasser, weil es zuweilen eingebalgt ist, nicht immer zurückdrängen und selbst ein starker Druck wird mitunter ertragen, ohne dass Hirnzufälle entstehen. — Von Balggeschwülsten unterscheidet sich der Hirnbruch dadurch, dass jene an sehr verschiedenen Schädelstellen vorkommen, keine selbstständigen Bewegungen zeigen, häufig nur in der Haut sitzen und mit dieser verschiebbar sind, keinen Knochenrand fühlen lassen, auch beim stärksten Drucke sich nicht verkleinern, oder Hirnzufälle zur Folge haben, und nur höchst selten angeboren vorkommen. — Schwieriger ist die Unterscheidung von Meningocelen, welche nicht vollständig abgeschnürt sind, weil auch hier ein Knochenrand gefühlt, das Wasser zurückgedrängt werden kann, und dadurch Erscheinungen des Hirndrucks entstehen, allein man fühlt keinen festeren Körper in der Geschwulst, worüber indessen bei gespannter Geschwulst nicht immer leicht entschieden werden kann. — Das Cephalämatom kommt zwar auch bei Neugebornen vor und lässt zuweilen einen Knochenrand fühlen, allein im Uebrigen fehlen ihm alle Zeichen des Hirnbruches und erscheint dasselbe namentlich häufig an solchen Stellen, nämlich auf den Scheitelbeinen, wo der angeborene Hirnbruch nicht vorkommt. — Mit dem *Fungus durae matris* ist der Hirnbruch kaum zu verwechseln, da jener fast nie angeboren vorkommt.

Behandlung. Es wurden verschiedene chirurgische Hilfsmittel in Anwendung gebracht, um den Hirnbruch zu heilen, zuweilen in Folge diagnostischer Irrthümer, indem man den Hirnbruch für eine Balggeschwulst, eine Meningocele und Anderes mehr hielt. — Bei kleineren Hirnbrüchen hat man eine methodische Compression mit Binden, Heftpflasterstreifen, Platten von Leder, Blei, Pappe u. s. w., bisweilen mit Erfolg angewandt. Und in der That ist dieses Hilfsmittel noch das gefahrloseste, wenn der Druck mit der gehörigen Vorsicht in Anwendung gebracht wird. Indessen ist der Bruch häufig nicht reponibel, indem die Bruchpforte im Verhältniss

zur vorgelagerten Hirnparthie zu eng, oder der Schädelraum zur Aufnahme des Bruchinhalts zu klein ist. Auch wird bei ventricularer Hydropsie die Reposition des Bruches, selbst wenn sie gelingen würde, doch nur von geringem Nutzen sein, da die Hirnwassersucht dadurch doch nicht gehoben wird. Demnach ist von der Compression nur in wenigen Fällen vollständige Heilung zu erwarten. — Die Punction der Geschwulst hatte in der Mehrzahl der Fälle einen tödtlichen Ausgang und kann natürlich immer nur eine Complication des Bruches, nämlich die Wasseransammlung, beseitigen, auch kann nur von der Entleerung derjenigen Flüssigkeit die Rede sein, welche sich frei in dem Bruchsacke befindet. In welchen Fällen die Punction von Nutzen sein kann, zeigt namentlich ein Fall von Adams [1]).

Bei einer hühnereigrossen Geschwulst unterhalb der *Protuberantia occipitalis* eines Mädchens, war die Haut an einzelnen Stellen so transparent und dünn, dass sie zu bersten drohte. Man entleerte durch einen feinen Nadelstich etwas Flüssigkeit, die Geschwulst sank zusammen, wurde aber bald wieder prall, daher Wiederholung der Punction und zwar im Ganzen 7mal, worauf die Haut nach und nach dicker und fester wurde, und die Neigung zur Wiederbildung der Flüssigkeit sich allmälig verlor.

Die Incision der Geschwulst ist noch gefährlicher, und hatte in fast allen bekannt gewordenen Fällen den Tod zur Folge, so dass sie nicht angerathen werden darf. — Aehnlich verhält es sich mit der Abbindung der Geschwulst, d. h. auch sie führte fast immer ein tödtliches Ende herbei, und der glücklich abgelaufene Fall von Harting [2]) kann eben nur als eine seltene Ausnahme angesehen werden. — Unter solchen Verhältnissen hat man sich bei der Behandlung der Hirnbrüche meistens auf ein palliatives Verfahren zu beschränken, darin bestehend, dass man die Geschwulst durch einen ihrer Grösse, Form und Lage entsprechenden Verband vor äussern Insulten bewahrt.

b) Erworbener Hirnbruch, Hernia cerebri acquisita.

Diese seltene Art des Hirnbruches entsteht mitunter nach grösseren Verlusten der Schädelknochen durch zufällige Verletzungen oder durch Trepanation, wenn sich keine gehörig starke Narbe bildet, seltener nach cariöser oder nekrotischer Zerstörung der Schädelknochen, und zeigt sich an verschiedenen Stellen des Schädels, zumal des Schädelgewölbes, wo gerade der Knochenverlust stattgefunden hatt. Dieser Bruch kann natürlich in jedem Alter vorkommen. Selten erreicht er eine bedeutendere Grösse, und enthält auch

1) Dublin Journ. 1833. — 2) Med. Centralz. 1854. 4.

gewöhnlich kein Wasser. Bei den erworbenen Brüchen nach Schädelverletzungen bestehen die äussern Bedeckungen aus Narbensubstanz, bei den Brüchen der zweiten Art können die normalen Schädelbedeckungen erhalten sein. In seltenen Fällen hat man bei den traumatischen Hernien Berstung der Narbensubstanz und Vorfall des Gehirns beobachtet. — Man verhütet die Entstehung eines traumatischen Hirnbruches durch Tragenlassen von Schutzplatten an der Narbenstelle. Ist der Bruch einmal in der Bildung begriffen, so lässt er sich durch Compression meistens wieder reduciren.

Capitel VII.

Wassersucht des Gehirns und seiner Häute, Hydrocephalus. Hydrocephalie.

1. Wassersucht der Hirnhöhlen, Hydrops ventriculorum.

Entstehung. Die Hirnhöhlenwassersucht kommt meistens schon angeboren vor, seltener erscheint sie erst einige Zeit nach der Geburt wie erworben, jedoch immerhin noch vor gänzlichem Schluss der Fontanellen. Sie entwickelt sich in verschiedenen Perioden des Fötallebens, und wird daher bald schon zu einem hohen Grade gebildet und dann meistens noch mit andern Bildungsfehlern vergesellschaftet zur Welt gebracht, bald besteht zur Zeit der Geburt nur eine geringe Wasseransammlung und der Schädel erscheint noch nicht ausgedehnt. Diese Ausdehnung erfolgt in merklicher Weise erst einige Zeit später, so dass man den Wasserkopf für einen erst erworbenen halten könnte. Stets ist der Wasserkopf, welcher in früheren Perioden des Fötallebens sich entwickelt, mit einem höheren Grade von Hirnmangel verbunden und als Hemmungsbildung zu betrachten, da ursprünglich das Gehirn eine mit Serum gefüllte Blase darstellt, von welcher die Ventrikel noch Ueberreste sind. Dem erst später sich entwickelnden *Hydrocephalus* liegt wohl meistens eine akut oder chronisch verlaufende hyperämisch-entzündliche oder tuberkulöse Erkrankung des Ependymas zu Grunde. Dieselben pathologischen Zustände bedingen auch den erst früher oder später nach der Geburt, so lange die Nähte noch nicht durch Zacken ineinandergreifen, was bis zum dritten Lebensjahre sich hinzieht, auftretenden Wasserkopf. Wird auch die Schädelausdehnung erst in späterer Zeit bemerkbar, so hat der hydropische Zustand doch schon früher begonnen, und die Ossification retardirt.

Erscheinungen und Folgen. Die Wasseransammlung hat ursprünglich ihren Sitz in den Hirnhöhlen und besteht aus einer kla-

ren farblosen Flüssigkeit, deren Menge wenige Unzen bis zu 10 Pfunden und darüber betragen kann. Durch diese Ansammlung werden zunächst die Ventrikel ausgedehnt, bisweilen zu einem solchen Grade, dass sie dünnhäutige nur von dem gewöhnlich beträchtlich verdickten Ependyma und einer kaum eine Linie dicken Hirnschicht umgebene elliptische Säcke darstellen. Die Streifen- und Sehhügel sind dabei plattgedrückt, durch Ausdehnung der dritten Hirnhöhle auseinandergedrängt. Ferner sind die Vierhügel, die Schleimdrüse, die Brücke, das Kleinhirn u. s. w. gleichfalls abgeplattet, die Commissuren und das Septum sehr verdünnt, letzteres ist zuweilen durchbrochen und die Hirnwindungen erscheinen fast ganz verstrichen. Die Hirnhäute findet man gewöhnlich dünn und zart, bisweilen auch hydropisch. Mit der Expansion der Hirnventrikel und der dadurch bedingten Volumszunahme des Schädelinhalts wird auch der Schädel ausgedehnt und die Ossification zurückgehalten, wodurch eine eigenthümliche hydrocephalische Kopfbildung entsteht. Durch die abnorme Vergrösserung des Schädels wird nämlich ein mehr oder weniger bedeutendes Missverhältniss zwischen Schädel und Gesicht begründet. Dieses erscheint auffallend klein, während jener mitunter zu einer wahrhaft monströsen Grösse, bis zu einem Umfange von mehreren Schuhen ausgedehnt werden kann, so dass er den grössten Theil des ganzen Körpergewichtes bildet. Besonders gross und vorstehend, namentlich mit den Ossificationspunkten, sind das Stirnbein und die Scheitelbeine. Die Schläfbein- und Hinterhauptsschuppen haben statt vertikaler mehr horizontale Stellung. Doch erscheint zuweilen der Kopf auch wie von den Seiten zusammengedrückt und mehr nach oben, vorn und hinten zu ausgedehnt. Die Augenhöhlengewölbe sind herabgedrückt, die Augenhöhlen daher zu Querspalten verengt und die Augäpfel vorgetrieben. Die äussern Gehörgänge stehen tiefer. Dabei sind die Schädelknochen dünn, biegsam, verbreitert, ohne Diploe, an den Fontanell- und Nahtstellen auseinandergetrieben und nur durch häutige Zwischensubstanz verbunden. Oefters ist der Wasserkopf noch mit mangelhafter Hirnbildung, Hirnbruch, Wolfsrachen, Hydrorrachie u. s. w. verbunden. Indessen ist beim acquirirten Hydrocephalus die Hirnbildung niemals eine so mangelhafte, wie sie beim angebornen zuweilen gefunden wird.

Hydrocephalie in früheren Perioden des Fötallebens entstanden, hat bisweilen Abortus zur Folge. Wird der Hydrocephalus auch ausgetragen, so kommt derselbe doch häufig todt zur Welt, in Folge des bei der Geburt stattfindenden Druckes auf den vergrösserten

Schädel, der zuweilen sogar berstet, oder, um die Geburt nur möglich zu machen, punctirt werden muss. In noch andern Fällen wird der Hydrocephalus wohl lebend geboren, stirbt aber kurze Zeit nach der Geburt bald in Folge einer zu mangelhaften Gehirnbildung, bald durch Hirndruck. Bei geringeren Graden des Wasserkopfes kann, wenn die Wasseransammlung nur allmälig zunimmt, das Leben längere Zeit bestehen, wobei in den mannigfaltigsten Abstufungen und Combinationen Erscheinungen theils der gehemmten Hirnausbildung, theils des Hirndrucks sich kund geben. Das Kind bleibt in der Entwicklung seiner geistigen Fähigkeiten mehr oder weniger zurück, seine Sinnesthätigkeit ist gering, die Gefühle des Hungers, Durstes und der Sättigung machen sich nicht in normaler Weise geltend, daher bald Gleichgültigkeit für Nahrungsaufnahme, bald Gefrässigkeit und Ueberfüllung. Die Körperbewegungen sind unsicher, schwankend, mitunter treten Convulsionen, Contracturen oder höhere Grade von Muskelschwäche auf. Häufig sind solche Kinder schlafsüchtig, leiden an Schwindel, öfterem Erbrechen, besonders nach raschen Bewegungen des Kopfes und in aufrechter Stellung. Die Ernährung geht bald ziemlich ungestört von statten, wenigstens im Anfange der Krankheit, bald wird auffallende Abmagerung, namentlich an den Gliedmassen beobachtet u. s. w. In der Mehrzahl der Fälle seigert sich der hydrocephalische Zustand und treten damit auch die Zufälle des Hirndruckes stärker hervor mit gleichzeitiger Theilnahme des Rückenmarks. Nach und nach stellen sich vollständiger Blödsinn, Lähmung der Sinnesorgane, Akinesie und damit unwillkührlicher Abgang oder Verhaltung von Koth und Harn ein, und der Tod erfolgt durch fortschreitende Lähmung. Bisweilen zieht sich das Ende nicht so lange hin, sondern tritt in rascher Weise apoplectiform ein, durch Hinzutritt einer acuten Meningitis oder einer meningealen oder cerebralen Hämorrhagie. In seltenen Fällen verschleppt sich der Hydrocephalus bis in ein späteres Alter. Auch ist er einer theilweisen Heilung fähig, indem das Wasser ab-, das Gehirn zuweilen selbst in hypertrophischer Weise an Masse zunimmt und Verknöcherung des Schädels eintritt in der Art, dass die Knochenränder durch lange strahlenförmige Nahtzacken gegeneinander treten, oder nur mit einer buchtigen Naht sich vereinigen, wobei in den Interstitialräumen gewöhnlich mehrere Zwickelknochen entstehen. Zuweilen ereignet es sich auch, dass, nachdem die Verknöcherung an einzelnen Stellen vorgeschritten ist, die Wasseransammlung von Neuem zunimmt, und den Schädel an den in der Ossification zurückgebliebenen Stellen ausdehnt, wodurch eine unregelmässige Schä-

delform begründet wird. In seltenen Fällen hat man einen spontanen Aufbruch des Wasserkopfes mit folgender Heilung beobachtet [1]).

Diagnose. So lange noch keine Schädelausdehnung stattgefunden hat, ist die Erkennung des *Hydrops ventriculorum* schwierig, da bei geringerem Grade des Uebels gewöhnlich nur unbedeutende functionelle Störungen vorhanden sind, und diese für sich allein von den mannigfaltigsten pathologischen Hirnzuständen herrühren können. Zur richtigen Orientirung muss man vorzüglich die zögernde Ossification, eine wenn auch undeutlich vorhandene Fluctuation an den Fontanellstellen in Verbindung mit den functionellen Störungen berücksichtigen. Nach Einigen soll man beim beginnenden Hydrocephalus als charakteristisch für denselben, ein besonders die Hirnpulsationen begleitendes Geräusch (Cerebralgeräusch) wahrnehmen. Ist es einmal bis zur Schädelausdehnung gekommen, dann ist die Krankheit an der Grösse und Form des Schädels, an der deutlichen Fluctuation in den Zwischenknochenräumen und an den Symptomen der gehemmten Hirnausbildung und des Hirndrucks zu erkennen. — In Bezug auf differentielle Diagnostik kommen vorzüglich der rachitische Schädel und die Hirnhypertrophie in Betracht. Beim rachitischen Schädel indessen erreicht die Schädelvergrösserung niemals den Grad wie beim Wasserkopf, auch fehlt alle Fluctuation, und sind keine Erscheinungen von gehemmter Hirnentwicklung vorhanden. Die Hirnhypertrophie ist sehr selten, kommt mit rachitischer Schädelerweichung vor und hat nur eine geringe Schädelvergrösserung zur Folge, wobei nirgends Fluctuation wahrgenommen wird, und von functionellen Störungen kommen nur solche vor, die durch Hirndruck bedingt sind. Uebrigens kann sich Hirnhypertrophie mit Hydrocephalus combiniren. — Für Erkennung des Sitzes der Wasseransammlung, namentlich zur Bestimmung, ob die Flüssigkeit nur in den Hirnventrikeln, oder zugleich zwischen den Hirnhäuten sich befindet, gibt es, die Fälle ausgenommen, wo die Schädeldecken bis zur Transparenz verdünnt sind, keine sichern Zeichen.

Behandlung. Sie besteht hauptsächlich darin, dass man das hydrocephalische Kind in möglichst günstige Lebensverhältnisse bringt, um durch Besserung der ganzen Constitution dem krankhaften Vegetationsprocesse im Gehirn entgegenzuwirken, dass man Alles, was das Gehirn reizen könnte, vermeidet und beseitigt, und zu dem

1) Haase, Rust's Handb. d. Chir. IX. 1833. S. 191. — Heidborn, Casper's Wochenschr. 1851. 34. 35.

Ende durch sorgfältige Ueberwachung des Kindes und durch eine schützende Kopfbedeckung den Schädel vor jeder mechanischen Beschädigung bewahrt, und dass man einzelne hervortretende functionelle Störungen, als Stuhlverstopfung, Krämpfe, grosse Körperschwäche, sich einstellende Anfälle von Hirnreizung u. s. w. durch geeignete Mittel bekämpft. Bei höheren Graden des Wasserkopfes mit zurückgebliebener Hirnentwicklung werden diese Maassnahmen die einzigen sein, welche rationell in Anwendung zu bringen sind, da weitere Curmethoden in der Regel nicht nur keinen Erfolg haben, sondern meistens, was namentlich von operativen Heilversuchen gilt, das Lebensende nur noch beschleunigen.

Von den Hilfsmitteln, welche man bei geringeren Graden des Uebels zur Beseitigung der Wasseransammlung mit mehr oder weniger Erfolg versucht hat, sind besonders verschiedene Arzneimittel, Reizung der Schädelbedeckungen, Compression des Schädels und Punction des Wasserkopfes namhaft zu machen.

Von Arzneimitteln wurden innerlich Calomel, Digitalis, Canthariden, essigsaures Kali, Jodkalium, Terpentinöl u. s. w. empfohlen. Aeusserlich hat man Einreibungen der grauen Salbe in den abgeschorenen Kopf, in den Nacken und die Seitentheile des Halses, ferner kalte Waschungen, oder Begiessungen des Schädels, warme, trockene, oder nasse aromatische Fomentationen auf den letztern, Bepinselungen mit Jodtinctur, auch Bäder mit Pottasche, Seife, Meersalz u. dgl. als wirksam angerathen.

Zu Reizungen der abgeschorenen Schädelfläche, der Nacken- und hintern Ohrgegend durch fliegende oder bleibende Zugpflaster, durch Einreibungen von Brechweinsteinsalbe, durch Auflegen von Seidelbastrinde, durch Etablirung eines Haarseils u. s. w., hat man seine Zuflucht gerne dann genommen, wenn man glaubte annehmen zu dürfen, der Hydrocephalus sei nach dem Verschwinden von Kopfausschlägen entstanden.

Bei der Compression hat man die Absicht, einerseits der Ausdehnung des Schädels Einhalt zu thun, andererseits die Resorption des Wassers zu begünstigen, und in der That sind in der Literatur mehrere Fälle verzeichnet, in welchen dieses Mittel guten Erfolg gehabt zu haben scheint. Zuweilen haben sich nach Anlegung eines comprimirenden Verbandes einzelne Zufälle, als Convulsionen, Erbrechen u. dgl. sofort verloren. Jedenfalls schützt ein gut angelegter Verband den Kopf vor mechanischer Beschädigung und kann dessen fortschreitender Vergrösserung entgegenwirken.

Eine methodische Compression ist daher in geeigneten Fällen keineswegs zu verwerfen [1]).

Die Punction des Wasserkopfes (*Paracenthesis hydrocephali*), ist häufig verrichtet worden, hatte aber in den meisten Fällen einen unglücklichen Ausgang, bald kurze, bald erst längere Zeit nach der Operation. Unter 55 von West [2]) zusammengestellten Punctionsfällen hatten 40 einen tödtlichen und 15 einen glücklichen Ausgang, ohne Zweifel ein unrichtig günstiges Verhältniss, weil gewiss eine grössere Zahl tödtlich abgelaufener Fälle gar nicht veröffentlicht worden ist. Unter 30 tödtlich abgelaufenen Fällen betrug der Zeitraum zwischen der letzten Punction und dem Tode 6mal 1—4 Tage, 6mal 5—14 Tage, 3mal 1 Monat, 9mal 1—3 Monat, 6mal 3—6 Monate. Ausserdem ist der therapeutische Werth dieser Operation insofern nur ein geringer, als die Punction für sich allein den die Wassersucht bedingenden pathologischen Zustand doch nicht zu heben im Stande ist, sondern nur ein Product desselben zu entfernen vermag, daher fast immer wiederholt werden muss, bis endlich nach der einen oder andern Punction der Tod eintritt. Indessen ist es manchmal erstaunlich, wie viel in dieser Beziehung von Hydrocephalischen ertragen wird.

Westmore [3]) z. B. punctirte 8 Tage hintereinander täglich 2mal, Smyth [4]) punctirte in 4 Monaten 10mal, entleerte bei der 9. Punction nicht weniger als 42 Unzen und bei der 10. schon nach 3 Tagen wieder 20 Unzen Flüssigkeit. In einem Falle von Oesterlen [5]) wurden auf einmal nicht weniger als 38 Unzen Flüssigkeit entleert, so dass der Schädel zu einem leeren wie ledernen Beutel zusammenfiel und doch erfolgte der Tod erst 31 Tage nach der Operation. Wohl am weitesten ging mit den Punctionen Conquest [6]), welcher in 19 Fällen 44 Punctionen machte und dabei 455 Unzen Wasser entleerte. Von den 19 Fällen will er 10 geheilt haben.

Diese Thatsachen beweisen jedenfalls, dass die Gefahr der Operation allein nicht zu hoch angeschlagen werden darf, aber sie hilft in der Regel nicht radical und ist bei öfterer Wiederholung stets mit der grössten Lebensgefahr verbunden. Den vielen tödtlich abgelaufenen Fällen gegenüber sind nur wenige glückliche Erfolge namhaft zu machen von Vose, Gräfe, Rossi u. A., welche zum Theil sogar nicht einmal als vollständige anzusehen sind. Ihnen reihen sich noch einzelne seltene Fälle an, in welchen durch zufällige Verletzungen dem Wasser Abfluss verschafft wurde, wie z. B. in dem merkwürdigen Falle von Höfling [7]).

Ein 5jähriges Kind mit ausgedehntem hydrocephalischem Schädel bekam einen Bruch an der Stirngegend, durch welchen am folgenden Tage ein reichlicher Ausfluss einer klaren serösen Flüssigkeit stattfand, der 8 Tage anhielt. Die Fraktur verheilte,

1) Einschlägige Literatur s. in der 2. Aufl. dies. Lehrb. II. S. 181. Anm. — 2) Medical Gaz. 1842. Apr. p. 127. — 3) American. med. Record 1821. Juli. — 4) Lond. med. Gaz. XXV. p. 83. — 5) Würtemb. Zeitschr. I. 1841. S. 273. — 6) The Lancet. J. 1838. Nr. 25. — 7) Casper's Wochenschr. 1837. S. 41.

die früher dagewesenen hydrocephalischen Symptome verschwanden und der Schädel erhielt fast seine normalen Proportionen wieder.

Durch derartige Fälle ist wenigstens die Möglichkeit einer Heilung des Wasserkopfes durch Entleerung des Wassers dargethan und daher auch die Operation nicht ganz zu verwerfen, nur müssen die Fälle richtig gewählt werden und ist ein möglichst vorsichtiges Operationsverfahren einzuschlagen. Was die Wahl der Fälle betrifft, so ist zunächst klar, dass bei geringeren Graden des Uebels, sowie bei solchen Wasserköpfen, wo die Wasseransammlung stationär geworden ist, oder sich gar vermindert und die Ossification Fortschritte gemacht hat, nicht hinreichende Gründe vorhanden wären, um den Kranken den Folgen einer lebensgefährlichen Operation auszusetzen. Aber auch bei sehr grossen Wasserköpfen, wenn dieselben mit mangelhafter Hirnentwicklung oder anderweitigen körperlichen Störungen verbunden sind, wird die Operation zu unterlassen sein, da sie unter solchen Umständen doch nur einen sehr beschränkten Erfolg haben kann, und jedenfalls mit grösserer Lebensgefahr verbunden ist. Es bleiben für die Operation daher nur solche Fälle, wo bei sonst wohlgebildeten und gesunden Kindern bereits angewandte ungefährliche Hilfsmittel, wie namentlich ausser Arzneimitteln die Compression, der fortwährend sich vermehrenden Wasseransammlung nicht Einhalt zu thun vermögen und daher die Ausbildung eines immer höheren Grades des Wasserkopfes in Aussicht steht. Unter solchen Umständen kann am Ende nur noch die Punction ein rettendes Hilfsmittel sein. Als wichtigste Vorsichtsmaassregel für die Ausführung derselben, haben wir nach fremden und eigenen Erfahrungen bereits in den früheren Auflagen dieses Buches hervorgehoben, dass das Wasser nur langsam in Pausen und niemals in zu grosser Menge auf einmal abgelassen werden, und gleichzeitig eine der abgezogenen Wassermenge entsprechende Compression des Schädels stattfinden soll, die nach der Operation durch Einwicklung des Schädels mit Heftpflasterstreifen fortgesetzt werden muss. Das zweckmässigste Geräth zur Operation ist ein kleiner Troikar. Zum Einstichspunkt wählt man am Schädelgewölbe eine Stelle, wo die Fluctuation am deutlichsten ist, die Bedeckungen am dünnsten sind, keine Blutleiter und keine grössere Meningealarterie sich befindet, am besten in der Regel eine Stelle in einem der Seitenwinkel der vordern oder hintern Fontanelle, zwischen den Scheitelbeinen nahe einem Knochenrande, oder zwischen diesen und dem Stirnknochen. Der Einstich wird unter Verziehung der Haut gegen den Mittelpunkt eines Seitenventrikels zu gemacht. Um in einen solchen zu gelangen, muss der Einstich je nach der Dicke der Bedeckungen und der Ventrikelwandungen bald nur einige Linien, bald $^1/_2$ — 1″

tief gemacht werden. Immer sollte nur soviel Wasser abgelassen werden, dass der Schädel nicht zusammenfällt, sondern noch einige Spannung behält. Stellen sich während des Wasserabflusses Hirnzufälle ein, als Convulsionen, Ohnmacht u. dgl., so ist der Ausfluss sogleich zu unterbrechen. Die Canüle wird auf die gewöhnliche Weise entfernt, und die Stichöffnung mit einem Stück Heftpflaster bedeckt.

Auch die Injection von Jodtinctur ist versucht worden, jedoch mit unglücklichem Ausgange [1]).

2. Wassersucht der Hirnhäute, Hydrocephalus meningeus.

Von dieser Wassersucht sind zwei Formen zu unterscheiden, der *Hydrops meningeus diffusus* und *cysticus*. Beide sind viel seltener als der ventriculäre Hydrops.

a) Hydrops meningealis diffusus.

Es ist kaum einem Zweifel unterworfen, dass dieser Hydrops öfters nur die Folge eines ventriculären ist, indem die im höchsten Grade verdünnten Ventrikelwandungen sammt der *Pia* bersten und die Flüssigkeit sich unter die *dura mater* oder in den fälschlich sogenannten Arachnoidealsack ergiesst. In seltenen Fällen scheint es auch vorzukommen, dass nicht blos die Ventrikel zerreissen, sondern auch die *dura mater* und selbst die *Membrana interossea*, so dass das Hirnhöhlenfluidum bis unter die Schädelbedeckungen gelangt.

Baron [2]) beschreibt einen angeborenen Hydrocephalus, bei welchem einige Wochen nach der Geburt am Scheitel eine Geschwulst sich bildete, die nach und nach über den ganzen Schädel und einen Theil des Gesichts sich verbreitete und zugleich stellte sich ein wässrig blutiger Ausfluss aus Mund und Nase ein. Tod 4½ Monate nach der Geburt. Es fand sich ein 1″ grosser Riss in der harten Hirnhaut und in den Ventrikelwandungen, wodurch die Geschwulst mit den Ventrikeln communicirte. Auch konnte eine Sonde durch das Siebbein in die Nasenhöhle geführt werden.

b) Hydrops meningealis circumscriptus.

Bei diesem Hydrops ist die Flüssigkeit in einem unter der *dura mater* befindlichen Sacke eingeschlossen, welcher bald den ganzen Raum des Schädelgewölbes einnimmt, bald nur eine beschränktere Ausdehnung hat. Die Genesis dieser circumscripten Wassersucht scheint nicht immer dieselbe zu sein. Wohl meistens beruht sie auf einer *Pachymeningitis interna*, sei es, dass unmittelbar in Folge der Hyperämie und Entzündung ein seröser Erguss entsteht, oder dass die seröse Ansammlung

1) Winn, The Lancet, 1855. Nov. — 2) Medico-chir. transact. VIII. 1817. p. 1.

erst Folge eines stattgehabten Blutergusses ist. Dass auch von einer pachymeningitischen Affection unabhängig entstehende Blutextravasate einen solchen Sackhydrops bedingen können, was Legendre [1]) behauptet hat, ist nicht unwahrscheinlich, indessen sind solche Blutextravasate selten.

Capitel VIII.

Fremdkörper im Gehirn und in seinen Hüllen.

Schon bei den Verletzungen des Gehirns und seiner Häute, zumal bei den Stich- und Schussverletzungen, ist mehrfältig des Eindringens von Fremdkörpern in die Schädeleingeweide als eines diese Verletzungen complicirenden Umstandes gedacht und zugleich bemerkt worden, dass das Zurückbleiben solcher Fremdkörper meistens tödtliche Folgen hat. Indessen enthält die chirurgische Casuistik bereits eine nicht unerhebliche Zahl von Fällen, in welchen eingedrungene Fremdkörper, meistens Knochensplitter, Projectile aus Schusswaffen, namentlich Kugeln, und abgebrochene Theile von Stechwerkzeugen, längere, selbst lange Zeit verblieben sind, bald ohne besondere Zufälle, bald mit solchen, und der Tod nicht durch dieselben herbeigeführt wurde. Diese Vorkommnisse spielen zur Zeit noch mehr die Rolle von chirurgischen Curiositäten, indessen haben sie doch auch eine praktische Seite insofern, als in seltenen Ausnahmsfällen der Fremdkörper noch in späterer Zeit entfernt werden konnte, und wir durch dieses gleichsam unschädliche Verbleiben von Fremdkörpern die Bedingungen kennen zu lernen im Stande sind, unter welchen bei solchen Wundcomplicationen ein günstiger Ausgang zu erwarten steht. Vorläufig beschränken wir uns auf die Mittheilung einzelner Erfahrungen, welche über dieses Verbleiben von Fremdkörpern einigen Aufschluss geben. Ein Beispiel eines erst nach langer Zeit durch Trepanation entfernten Knochensequesters gibt folgender Fall.

Nach Theden [2]) wurde ein Soldat, welcher vor 2 Jahren eine dem Anschein nach unbedeutende Kopfverletzung erlitten hatte, plötzlich von Delirien befallen und griff beständig nach der rechten Scheitelgegend. Hier bemerkte man eine kleine Narbe, setzte eine grosse Trepankrone auf und fand nach Wegnahme des Knochenstückes, dass ein Stück der innern Tafel fehlte, welches mit wenigem Eiter auf der *Dura mater* sich befand. Der Operirte wurde geheilt.

Am zahlreichsten sind die Fälle von im Gehirn zurückgebliebenen Kugeln [3]). Meistens waren dieselben in der Stirngegend eingetreten

1) Revue méd. 1842. Déc. — 2) N. Bemerk. u. Erfahrungen. 1. Thl. 1782. S. 72. — 3) Ramdohr, Schmuckers verm. Schrift. 2. Ausg. Berl. 1785. S. 227. — Fauce, Journ. de méd. I. 1816. Juill. — Zedler, Caspers Wochenschr. 1837. Nr. 32. — Mühry, Hannöv. Annal. V. 1845. H. 1. — Hanke, Rusts Mag. LXV. S. 37.

und befanden sich am Schädelgrunde, doch wurde in Rahmdohr's Fall die Kugel 1/4" über dem linken Ventrikel gefunden. Merkwürdig ist Zedlers Beobachtung dadurch, dass eine grosse durch die Glabella eingedrungene Musketenkugel auf der *Pars orbitalis* des Stirnbeins rechterseits 18 Jahre liegen geblieben war u. s. w. Von Fällen, zurückgebliebene spitzige Gegenstände [1]) betreffend, heben wir folgende hervor.

Nach Simon [2]) wurde die Section eines an Tuberculose gestorbenen 35jährigen Mannes gemacht, bei dem man in der linken Hälfte des Stirnbeins, nahe der Kranznaht, einen stark verrosteten, in der Richtung von aussen, hinten und oben, nach innen unten und vorn eingedrungenen Nagel fand, der 3,5 Mm. weit in den Schädel ragte und die *dura mater* durchdrungen hatte. In der *Pia* fand sich gegenüber der Spitze des Nagels eine Verkalkung mit warziger Oberfläche, sonst keine Veränderung, auch nicht des Gehirns. Wie und wann der Nagel eingedrungen war, konnte nicht mit Sicherheit ermittelt werden. Hirnzufälle hatte der Betreffende keine. In einem zweiten Falle bei einer 79jährigen Frau wurde bei der Section eine Nadel im Gehirn gefunden, die in frühester Kindheit dahin gelangt sein musste. Die Nadel, deren Oehr nach oben stand, war von einer bräunlichen Masse überzogen, stellenweise incrustirt und in senkrechter Richtung neben der *Falx* eingedrungen, denn so verlief ein feiner fistelartiger Gang. Ihre Spitze lag im 6. Seitenventrikel, dicht unter dem Ependyma. Aussen bemerkte man in der Sagittalnaht 1" von der Kronennaht entfernt eine kleine trichterförmige Vertiefung und an der Glastafel eine spitzwarzenförmige Exostose.

---

1) Hergt, Heidelb. medic. Annal. I. 1835. S. 461. Messerspitze. — Larrey, Rélation méd. de campagnes et voyages. 1815—1840. Par. 1841. p. 193. Dolchspitze. — 2) Simon, Vierteljahrsschr. f. gerichtl. u. öffentl. Med. N. F. X. Berl. 1869. S. 193.

Zweite Abtheilung.

Chirurgische Krankheiten des Gesichtes.

Das Gesicht *(Facies)* lässt sich vom Schädel nicht scharf abgrenzen, denn theils zum Schädel, theils zum Gesicht gehört die Stirne. Von dieser absehend kann man sagen, dass der unterhalb der Schädelbasis befindliche Theil des Kopfes die Gesichtsparthie desselben bildet. Aehnlich verhält es sich bezüglich der Halsgrenze, indem die den Boden der Mundhöhle bildenden Theile eine Art Grenzgebiet darstellen, welches beim Gesicht und beim Halse betrachtet werden kann. — Die Unterscheidung einzelner Gesichtsgegenden ist ziemlich willkührlich, wesshalb hierin auch keine Uebereinstimmung herrscht. Velpeau stellt 11, Blandin 10, Malgaigne 6 und Hyrtl nur 4 Gegenden auf. Jedoch ist diese Differenz mehr scheinbar als wirklich, indem diejenigen, welche nur wenige Hauptgegenden aufstellen, desto mehr Unterabtheilungen machen. Wir unterscheiden zur Darstellung der chirurgischen Krankheiten des Gesichtes: 1) die Ohrgegenden, 2) die Augengegenden, 3) die Nasengegend, 4) die Mundgegend, berücksichtigen die Ohr- und Augengegenden aber nur theilweise, indem wir auf die Ohren- und Augenheilkunde verweisen.

Fig. 16 und 17 stellen zur Orientirung für die einzelnen Gesichtsgegenden die äussere Gesichtsfläche dar. Bei Fig. 16 ist nur die Haut und das subcutane Bindegewebe weggenommen, bei Fig. 17 fehlen ausserdem noch die subcutanen Venen, die Parotis, der Platysmamyoides und Risorius Santorini.

Fig. 16. Muskeln: a) Orbicularis oris, b) Depressor labii inferioris, c) Depressor anguli oris, d) Platysmamyoides, e) Risorius Santorini, f) Sternocleidomastoideus, g) Retrahentes auriculae, h) Attollens auriculae, i) Frontalis, k) Orbicularis palpebrarum, l) Pyramidalis nasi, m) Compressor nasi, n) Levator labii s. alaeque nasi, o) Zygomaticus minor, p) Zygomaticus major, q) Levator labii superioris, r) Buccinatorius, s) Masseter, t) Aponeurosis temporalis, u) Arcus zygoma-

Fig. 16.

ticus; Drüsen: v) Parotis, x) Ductus Stenonianus; Venen: 1) Jugularis externa, 2) Facialis posterior, 3) Temporalis superficialis, 4) Temporalis profunda, 5) R. occipitalis, 6) Facialis anterior; Arterien: 7) Temporalis, 8) Auricularis posterior; Nerven: 9) Zweige des Auricularis magnus, 10) Occipitalis minor.

Fig. 17.

Fig. 17. Arterien: 1) Maxillaris externa, 2) Angularis, 3) Coronaria labii s., 4) Coronaria labii infer., 5) Frontalis, 6) R. frontalis der Temporalis, 7) Transversa faciei, 8) Temporalis, 9) Maxillaris interna, 10) Carotis facialis, 11) Carotis cerebralis, 12) R. occipitalis der Temporalis, 13) Auricularis posterior, 14) Submentalis, Ast der Maxillaris interna; Drüsen: 15) Gland. submaxillaris; Nerven: a) Infraorbitalis, b) Buccinatorius, c) Mentalis, d) Marginalis, e) Rami facialcs, f) Rami zygomatici, g) Plexus anserinus, h) R.

inferior, i) R. superior, k) Facialis, l) Subcutaneus maxillae inferioris, m) Subcutaneus colli super., n) Hypoglossus, o) Auricularis magnus, p) Zweig des Occipitalis minor, q) Auricularis posterior, r) Zweig des Occipitalis minor, s) Zweig des Occipitalis major, t) Temporalis subcutaneus, u) Supraorbitalis, v) Rami temporales faciales, w) Supratrochlearis, x) Zweig des Subcutaneus malae.

Erster Abschnitt.

Chirurgische Krankheiten der Ohrgegenden.

A. Ohrmuschel.

Anatomisches. Die Ohrmuschel bildet gleichsam die trichterförmige Erweiterung des äussern Gehörganges zur Aufnahme und Fortleitung der Schallwellen. Der längste Durchmesser der Muschel geht von oben nach unten, und zugleich etwas von hinten nach vorn, auch steht dieselbe vom Kopfe etwas ab, der beste Abstandswinkel ist nach Buchanan 45°. Die Grundlage der Muschel, der Ohrknorpel, zeigt verschiedene Erhabenheiten und Vertiefungen. Das Ohrläppchen besteht nur aus einer beutelförmigen Hautduplicatur, in welcher sich Bindegewebe und Fett befinden. Die Verbindung der Haut mit dem Perichondrium geschieht durch kurzes fettloses Bindegewebe. Die Talgdrüsen sind in den Vertiefungen zahlreicher als auf den Erhabenheiten. Die Bewegung der Ohrmuschel wird theils durch in der Umgegend entspringende grössere Muskeln (*M. auriculae majores*, nämlich den *Attollens*, *Attrahens* und die *Retrahentes auric.)*, theils durch an der Muschel selbst befindliche kleinere *(M. auriculae minores)* vermittelt. Die Befestigung der Ohrmuschel mit dem Kopfe geschieht theils durch die Haut, theils durch den unmittelbaren Uebergang des Ohrknorpels, nämlich der *Concha* und des *Tragus* in den Gehörgangknorpel, theils endlich durch einige Bänder *(Lig. auric. anterius* von der Wurzel des Jochfortsatzes zum *Helix* und *Tragus* gehend, und *Lig. auric. posterius*, vom *Proc. mastoideus* zur Uebergangsstelle der Muschel in den Gehörgang verlaufend.

Fig. 18.

Fig. 18. Aeusseres Ohr mit den Muskeln, Erhabenheiten und Vertiefungen: a) Ohrleiste, Helix, b) Spina helicis, c) Gegenleiste, Anthelix, d) Crus superius Anthelicis, e) Crus inferius Anthelicis, f) Fossa triangularis, g) Fossa navicularis, Scapha, h) Vordere Ohrklappe, Tragus, i) Hintere Ohrklappe, Antitragus, k) Incisura auriculae, l) Concha auris, Ohrmuschel, m) Ohrläppchen, Lobulus auriculae; Muskeln: 1) Attollens auriculae, 2) Attrahens auriculae, 3) Retrahentes auric. (siehe auch Fig. 16.), 4) M. Helicis major, 5) M. Helicis minor, 6) Tragicus, 7) Antitragicus.

Capitel I.

Entzündung der Ohrmuschel.

Entstehung. Mechanische Verletzungen, namentlich gewaltsames Zerren und Ziehen an den Ohren, Insectenstiche, Einwirkungen höherer Kälte- und Hitzegrade, oder anhaltendes Abfliessen scharfer Secrete über die Ohrmuschel, sei es aus dem Gehörgang oder vom Schädel herab bei vorhandenen Kopfaussehlägen, sind, abschend von Entzündungen mit exanthematischem Charakter, die häufigsten Veranlassungen zu Entzündungen dieses Gesichtstheiles. Ausserdem kann die Ohrmuschel mehr oder weniger Antheil nehmen an Entzündungen des Gehörganges oder angrenzender Gesichtstheile.

Erscheinungen und Folgen. Diese sind einigermassen verschieden, je nachdem die Entzündung ihren Sitz nur in der Haut oder im subcutanen Bindegewebe, oder in der Knorpelhaut hat. — Die Hautentzündung kann je nach der Ausdehnung der eingewirkt habenden Ursache beschränkt oder diffus sein, und ist durch Hauträthung, brennenden spannenden Schmerz, Temperaturerhöhung und durch geringe Anschwellung ausgezeichnet. Am auffälligsten ist die Geschwulst an der hintern convexen Ohrfläche, am äussern Umfange der Muschel und am Ohrläppchen. Die weiteren Folgen sind diejenigen einer *Dermatitis superficialis*, also unbedeutend. Am häufigsten ist das Eczem der Ohrmuschel [1]). — Ist die Haut sammt dem subcutanen Bindegewebe ergriffen, so sind die Entzündungssymptome erheblicher, namentlich ist die Anschwellung bedeutender, was in dem Grade geschehen kann, dass die Ohrmuschel mehr als das Doppelte ihres früheren Umfanges erreicht, alle Vertiefungen und Erhabenheiten fast ausgeglichen werden, und das Ohr, zumal dessen unterer Theil, namentlich das Ohrläppchen, einem von Blut strotzenden unförmlichen Fleischklumpen gleicht, und der Gehörgang mehr oder weniger verschlossen wird, so dass Uebelhörigkeit an der kranken Seite besteht. Die Schmerzen können dabei heftig sein, auf die Umgegend sich verbreiten, und auch der Hörnerve kann an diesem Reizzustande Theil nehmen, so dass subjective Tonempfindungen auftreten. Als Folgen der Entzündung sind namentlich Abscessbildung, und hyperplastische Vergrösserung des Ohrs zu erwähnen, wodurch dieses mehr oder weniger unförmlich wird. Diese Folge ist zumal bei öfters wiederkehrenden Entzündungen zu befürchten. —

1) Auspitz, Archiv f. Ohrenheilk. I. 2. S. 133.

Perichondritis ist meistens durch Uebergreifen heftiger Bindegewebsentzündungen auf die Knorpelhaut bedingt, indess selten. — Die Entzündung einzelner Talgdrüsen kommt am häufigsten in den Vertiefungen der Ohrmuschel und an der Ohrkrempe vor, und erscheint unter der Form rundlicher Entzündungsgeschwülste, die namentlich in der Nähe des Gehörganges sehr schmerzhaft sein können.

Behandlung. Ist die Einwirkung scharfer Secrete fortwirkende Ursache einer Hautentzündung, so muss die Ohrmuschel dagegen durch Umgebung oder Ausfüllung mit feiner Charpie, durch Bestreichung derselben mit einem milden Oel, einer Salbe, durch fleissige Reinigung des Ohrs mit Milch, schleimigen Flüssigkeiten u. s. w. geschützt werden. Im Uebrigen ist nur bei heftigeren und ausgebreiteten Entzündungen die Anwendung kalter Fomente mit Bleiwasser oder die Application von Blutegeln in der Nähe des Ohrs erforderlich. Bei sehr bedeutender Blutanhäufung mit bläulicher Färbung des Ohrs können Scarificationen von Nutzen sein.

Capitel II.

Vergrösserung und Geschwülste der Ohrmuschel.

1. Vergrösserung der Ohrmuschel.

Entstehung. Eine Vergrösserung der Ohrmuschel kann angeboren und erworben sein und diese in ihrer Totalität oder nur in einzelnen Theilen betreffen. Eine Vergrösserung oder vielmehr Verlängerung des Ohrläppchens wird öfters durch Tragen schwerer Ohrgehänge veranlasst, in andern Fällen ist die Verlängerung und Vergrösserung mit mehr oder weniger Unförmlichkeit angeboren. Vergrösserung des ganzen Ohres, auf Hyperplasie beruhend, kann Folge öfters wiedergekehrter Entzündung sein.

Erscheinungen und Folgen. Die verschiedenen Vertiefungen und Erhabenheiten des knorpligen Ohrtheils werden durch solche hyperplastische Vorgänge ausgeglichen und das Ohr wird schliesslich in einen unförmlichen Fleischklumpen verwandelt. Die Haut ist dabei gewöhnlich mehr oder weniger geröthet und mitunter in Folge des die Hyperplasie veranlasst habenden und noch fortbestehenden Krankheitszustandes mit Geschwüren und aufgetrockneten pathologischen Absonderungen bedeckt (eczematös).

Behandlung. Da das Ohr mit den Haaren bedeckt werden kann, so wird man nicht leicht in den Fall kommen, derartige Unförmlichkeiten der Entstellung wegen operativ zu behandeln. Indessen lässt sich ein verlängertes Ohrläppchen leicht abkürzen. In Fällen, wo das

ganze Ohr in einen unförmlichen, den Gehörgang verschliessenden Fleischklumpen umgewandelt war, hat man die Abtragung des Ohres vom Kopfe mittels des Messers vorgenommen.

2. Geschwülste der Ohrmuschel.

Die Ohrmuschel ist kein Gebilde, an welchen Neoplasmen häufig primitiv auftreten, dagegen wird jene öfters von Geschwülsten in Mitleidenschaft gezogen, welche sich in der Nähe des Ohres, namentlich an der Unter- und Vorderohrgegend entwickelt haben. Wir machen auf folgende Gesehwülste aufmerksam.

a) Warzen, Papillome, Fibrome.

Warzen, zumal die festeren Formen, kommen nieht selten am Ohr, namentlich am Ohrläppehen, und an den vorragenden Ohrleisten, besonders am *Helix* vor. Sie entstellen und können auch beim Liegen auf dem Ohr beschwerlieh sein. Bezüglich ihrer Entfernung verweise ich auf die Hautkrankheiten. Fasergeschwülste will Vanzetti[1]) bisweilen in Folge von Durchstechung des Ohrläppchens entstehen gesehen haben.

b) Epidermoidale Wucherungen.

Sie sind in Form von Schwielen oder Hühneraugen eine seltene Erseheinung an der Ohrmuschel. Doch habe ich Schwielen an der Ohrleiste bei einem älteren Manne, welcher die Gewohnheit hatte, Nachts die Ohren mittels eines Tuches fest an den Kopf zu binden, an beiden Ohren gesehen und entfernen müssen, weil sie beim Liegen auf der Kopfseite Sehmerzen verursachten.

c) Fettgesehwülste.

Solche werden mitunter am Ohrläppchen beobachtet, und sind zu exstirpiren, womöglich mit Erhaltung des Läppchens.

d) Balggeschwülste.

Die häufigsten sind Hautfollicularcysten. Sie zeigen sich gewöhnlich da, wo die meisten Talgdrüsen sich befinden, nämlich in den Vertiefungen der Ohrmuschel einzeln und in Mehrzahl.

e) Angiome.

Sie kommen an der Ohrmuschel nur auf dieselbe beschränkt, selten vor. Meistens sind es Gesichtsmäler von grösserer Ausdehnung,

1) Obser. prat. rec. Par. 1845. Obs. 3. 4. 5.

welche auch noch einen kleineren oder grösseren Theil der Ohrmuschel betreffen. Ein geschwulstförmiges Angiom an der Vorderohrgegend mit Betheiligung der Ohrmuschel habe ich im vorigen Jahre bei einem 5 Monate alten Knäbchen exstirpirt.

Die Geschwulst nahm, wie gesagt, die Vorderohrgegend ein, war diffus, von rundlicher Form, hatte einen starken Zoll im Durchmesser, grenzte dicht an den äussern Gehörgang, befand sich theilweise noch im angrenzenden Theil des Ohrläppchens und des Tragus, und erstreckte sich bis auf die Parotidengegend. Die bedeckende Haut zeigte stellenweise angiotelektatische Flecken, welche erst in der letzten Zeit der Geschwulstvergrösserung sich entwickelt hatten. Ich umgab die Geschwulst mit zwei elliptischen Schnitten, von welchen der äussere dicht an der Ohrmuschel hingeführt wurde und noch einen Theil des Ohrläppchens und des Tragus mit einschloss. Die Blutung war zwar bedeutend, konnte jedoch leicht bemeistert werden. Die Wunde wurde durch Knopfnähte geschlossen. Die Heilung erfolgte ohne Unfall.

f) Ohrblutgeschwulst. Othaematoma.

Erscheinungen und Folgen. Dieses Hämatom, auf welches zuerst Bird [1]) die Aufmerksamkeit gelenkt hat, besteht in einem gewöhnlich acut sich einstellenden Blutaustritt an der vordern Ohrfläche zwischen Perichondrium und Ohrknorpel, wodurch eine mehr oder weniger umfangreiche Geschwulst entsteht, in Folge dessen die Vertiefungen und Erhabenheiten der Ohrmuschel in höherem oder geringerem Grade ausgeglichen werden. Meistens nimmt die Geschwulst den obern Theil der Ohrmuschel ein, und scheint häufiger am linken als am rechten Ohre oder an beiden zugleich vorzukommen. Anfänglich ist die Geschwulst prall und fluctuirend, und die Haut hat eine röthliche oder livide Färbung. Bisweilen stellt sich in Folge der Hautspannung Entzündung, selbst Eiterung ein, oder es verliert sich die Geschwulst von selbst wieder durch Resorption des ergossenen Blutes, mitunter geht auch ein Theil des Ohrknorpels zu Grunde, und meistens bleibt auch nach eingetretener Rückbildung eine gewisse Verbildung, namentlich Schrumpfung und Einkrümmung der Ohrmuschel zurück, ähnlich der Verunstaltung, welche man an den Ohren der alten Faust- und Ringkämpfer zuweilen plastisch dargestellt findet.

Entstehung. Dieser zuletzt erwähnte Umstand, auf welchen besonders Gudden [2]) aufmerksam gemacht hat, weist sehr entschieden darauf hin, dass mechanische Insulte der Ohrmuschel wenigstens Veranlassung zur Bildung solcher Blutgeschwülste sein können. Da man dieselben nun aber auch an Personen findet, deren Ohren keineswegs

---

1) Journ. d. Chir. u. Augenh. XIX. 1833. S. 631. — 2) Allgem. Zeitschr. f. Psychiatrie. XVIII. 1860. 2.

so intensiven mechanischen Beschädigungen ausgesetzt waren, so muss noch ein anderes, namentlich disponirendes Moment hier eine Rolle spielen, und dieses scheint nach Untersuchungen von Thier-, namentlich Schweinsohren und von Menschenohren in einem abnormen Zustand der Ohrknorpel, und zwar in einer Art particller Erweichung (*Chondromalacie*) und nechondromatöser Wucherung, die oft sehr gefässreich ist, zu bestehen. L. Meyer [1]) constatirte, dass die in Friedrichsberg beobachteten Othämatome sämmtlich bei Individuen entstanden, an denen vorgängig Geschwülste am Ohr aufgefunden wurden. Ferner ergaben Zusammenstellungen einer grösseren Anzahl von Fällen, dass das Othämatom viel häufiger bei Männern als bei Frauen vorkommt, dass es bei Kindern sehr selten ist, dass bei einseitigem Hämatom viel häufiger das linke als das rechte Ohr ergriffen ist, und dass die Krankheit bei Siechen eine häufige ist, jede lang dauernde Krankheit also zur Entwicklung solcher Tumoren disponirt.

Behandlung. Sie kann nur in einer entsprechenden Antiphlogose bestehen, unter Umständen mit operativer Entlassung des angesammelten Blutes [2]).

g) Krebs der Ohrmuschel.

Als Carcinom ist er selten und meistens durch Verbreitung von der Umgegend her dahin gelangt. Namentlich wird von Krebsgeschwülsten der Parotidengegend der untere Theil der Auricula öfters in Mitleidenschaft gezogen. Aehnlich verhält es sich mit dem Cancroid, das indessen zuweilen selbstständig an der Ohrmuschel auftritt.

Capitel III.

Verletzungen der Ohrmuschel.

1. Wunden der Ohrmuschel.

Die Ohren sind verschiedenartigen Verwundungen ausgesetzt.

1) Schnitt- und Hiebwunden haben entweder nur die Haut getrennt, oder zugleich den Ohrknorpel, und im letzten Fall entweder nur eine Spaltung bewirkt, oder einen Ohrtheil, selbst das ganze Ohr abgetrennt. Penetrirende Wunden erheischen die Knopfnaht, wobei nicht blos die Haut, sondern zugleich der Knorpel mitgefasst wird. Die

1) Th. Simon, Berlin. klin. Wochenschr. II. 1865. Nr. 47. S. 466. — 2) Eine Zusammenstellung der neueren Beobachtungen von Stahl, Gudden, Jung, Leubuscher, Franz, Dumesnil, Foville, Joire, Marcé, Motet und Hofmann hat Flinger in Schmidt's Jahrb. Bd. 117. 1863. Nr. 1. S. 77 gegeben.

seit Paré bis in die neuere Zeit bestandene Furcht vor einer Verletzung des Ohrknorpels ist unbegründet. Ich habe zu wiederholten Malen penetrirende Wunden der Ohrknorpel auf diese Art geheftet, ohne auch nur einmal einen Nachtheil davon gesehen zu haben. Ist ein Theil der Ohrmuschel oder diese fast ganz abgehauen, so muss die Wiederanheilung versucht werden, wenn der betreffende Theil noch die hiezu geeignete Beschaffenheit hat. Durch mehrere Fälle ist die Möglichkeit solcher Anheilung erwiesen [1]). Erstreckt sich die Wunde bis in den Gehörgang, so ist einer Verengung dieses vorzubeugen durch Ausfüllung desselben mit Charpie oder einem andern geeigneten Gegenstande.

2) Einfache Stichwunden sind ohne weitere Bedeutung. Bekannt sind die zahlreichen Perforationen des Ohrläppchens zum Einlegen von Ohrbehängen.

3) Gerissene und gequetschte Wunden lassen nicht immer eine exacte Vereinigung zu und hinterlassen daher öfter mehr oder weniger Missstaltung des Ohres. Jedenfalls ist stets auf möglichste Erhaltung der Form des Ohres zu achten und einer Verengung des Gehörganges vorzubeugen.

4) Quetschungen und Zerrungen können unter Umständen zur Bildung eines Hämatoms oder zu hyperämisch-entzündlicher Schwellung und weiterhin zu Verunstaltung des Ohrs führen.

2. Frakturen der Ohrmuschel.

Brüche des Ohrknorpels gehören seiner Elasticität wegen zu den Seltenheiten. Abnorme Festigkeit und Unbiegsamkeit des Knorpels kann dessen Brechung begünstigen, wie in einem von Menière [2]) mitgetheilten Falle, einen 38jährigen Mann betreffend, dessen Ohrknorpel hart und unbiegsam gewesen sein soll. Nach Löffler [3]) soll bei einem Knaben durch Aufheben desselben an den Ohren ein Bruch entstanden sein, und Stark berichtet von einer Fraktur in Folge Application der Geburtszange. In Löfflers Fall war die Ohrmuschel sehr beweglich und schwoll nachher stark an. Zur Retention des eingerichteten Bruches wird sich die Anwendung des Collodiums besonders eignen.

Capitel IV.

Spaltung der Ohrmuschel.

Ueberhäutete Spaltungen der Ohrmuschel sind meistens traumatischen Ursprungs und können das Ohrläppchen oder den Ohrknorpel

1) S. 2. Aufl. dies. Lehrb. I. § 809 und II. § 587. — 2) Gaz. méd. de Par. 1841. p. 530. — 3) Stark's neues Archiv, I. 1800. 4.

betreffen. — Spaltungen des Ohrläppchens werden am häufigsten durch Ausreissen von Ohrgehängen hervorgebracht. Die Verunstaltung kann nicht unbedeutend sein bei einem grösseren Ohrläppchen, wenn die Durchstechung desselben seiner Zeit hoch gemacht worden war, so dass man sich veranlasst finden kann, die Narbenränder wieder anzufrischen und die Wunde durch feine Knopfnähte zu vereinigen. Nach Dieffenbach [1]) soll sein Vetter J. Dieffenbah diese Operation bei den Neuseeländerinnen, welche schwere Gegenstände in die Ohrringe hängen, wodurch das Läppchen leicht zerrissen wird, sehr häufig gemacht haben. — Spaltungen des Ohrknorpels bleiben mitunter nach Schnitt-, Hieb- oder Risswunden zurück. Bei reinen Spaltungen frischt man lediglich die Narbenränder, nachdem die Vertiefungen und Erhabenheiten der Muschel durch Anspannung derselben möglichst ausgeglichen worden sind, mit einer Scheere an, und vereinigt die Wunde durch Knopfnähte. Bei unebenen Spalträndern sind diese zugleich zu verebnen. Ich erwähne hier noch eines besonderen Bildungsfehlers, den ich bei einem einige 30 Jahr alten Frauenzimmer beobachtete und der als eine Art congenitaler Einstülpung der Haut angesehen werden kann.

Es zeigte sich nämlich am linken Ohr etwas vor dem Tragus eine feine Hautöffnung, durch welche eine feinere Stricknadel in schräger Richtung, etwa eine Linie weit nach aufwärts eingeführt werden konnte. Die Entstellung durch diese kleine Oeffnung erschien zwar unbedeutend, allein dieselbe war öfters mit einem sehr lästigen Jucken und Beissen verbunden, so dass die Dame davon befreit zu werden wünschte. Ich spaltete die Oeffnung und fand, dass dieselbe wieder in einen andern nach einer andern Richtung verlaufenden Gang führte, und dieser abermals in einen Gang, welcher nach zwei verschiedenen Richtungen hin blind endigte, so dass die äussere Oeffnung in ein ganzes System von kurzen, innerhalb der *Cutis* verlaufenden Gängen führte. Sämmtliche Gänge wurden nacheinander in Zwischenräumen von mir gespalten, flach geätzt und dadurch vollständig beseitigt.

Capitel V.

Synechie der Ohrmuschel.

Die häufigste Art von Verwachsung der Ohrmuschel ist diejenige ihrer hintern Fläche mit der Schädelfläche, ein Zustand, welcher sowohl angeboren als erworben vorkommt. Die häufigsten Veranlassungen erworbener Synechie sind Verbrennungen oder chronische, exanthematische Entzündungen der Hinterohrgegend, wenn während der Zeit der Cicatrisation durch unzweckmässigen Verband das Ohr an die Schädelfläche angedrückt erhalten wird. Die Verwachsung kann durch eine kurze, straffe oder durch eine häutige, ausdehnsame Zwischenmasse

1) Operat. Chir. I. 1844. S. 395.

vermittelt sein. Die Ohrmuschel wird dadureh verflaeht, dem Schädel näher gestellt und unbeweglieher, was ihre Reflexions- und Fortpflanzungsfähigkeit der Sehallwellen beeinträchtigt und zugleieh entstellt. In einzelnen Fällen ist die Synechienur auf den obern Musehelrand oder auf das Ohrläppehen beschränkt. Von Verwaehsung einzelner Ohrtheile untereinander, habe ieh diejenige des Tragus und Antitragus gesehen, mit gleiehzeitiger Verwaehsung des äussern Gehörganges in Folge heftiger Entzündung dieses Ganges und der Paukenhöhle, wobei Knochentheile abgiengen. — Einer drohenden Verwaehsung beugt man dureh Zwischenlegen eines Fremdkörpers und Aetzung mit Höllenstein vor. Bestehende Verwaehsungen müssen womöglieh so getrennt werden, um Wiederverwaehsung zu verhüten, dass eine Wundfläche mit Haut bedeckt werden kann.

Capitel VI.

Verkrümmungen der Ohrmuschel.

Wir maehen auf folgende Stellungs- und Formveränderungen auf merksam.

1) Abstehen der Ohrmuschel. Wenn letztere unter einem Winkel von mehr als 45° vom Kopfe steht, so ist das Ohr als zu weit abstehend zu betrachten, weleher Zustand zwar das Gehör nieht beeinträchtigt, aber, besonders wenn die Ohren zugleich gross sind, entstellt. Dieser Fehler kann angeboren und durch Tragen von Kopfbedeekungen, welehe das Ohr nach vorwärts drängen, durch öfteres Ab- und Vorziehen der Ohren, durch Geschwülste, die an der Hinterohrgegend sitzen u. s. w. aequirirt sein. — Besteht diese Deformität für sich allein, so kann derselben dadurch, dass man während längerer Zeit das Ohr durch einen Verband oder durch ein hinter der Ohrmuschel angebrachtes Klebemittel, dem Kopf angedrüekt oder angeklebt erhält, abgeholfen werden. Ist die Ohrmuschel dureh Geschwülste vorgedrängt, so sind diese natürlieh vorerst zu entfernen u. s. w.

2) Anliegen der Ohrmuschel. Beträgt der Anheftungswinkel des Ohres weniger als 15°, so ist jener für die Functionen des letzteren zu klein und die Hörfähigkeit, wenn auch in geringem Grade, vermindert. Doeh liegt der Grund hievon nicht blos in der Rückwärtsstellung der Ohrmuschel, sondern auch in der mit dieser gewöhnlieh verbundenen Abflachung des Ohres und Zusammendrüekung des vordern Gehörganges, so dass dieser nur eine von oben naeh unten gehende Spalte bildet. Aueh gibt eine solche Verengung zu Anhäufung von Ohrenschmalz im Meatus Anlass. Meistens wird dieser Stellungsfehler der Ohrmuschel sehon in der

ersten Kindheit erworben durch Tragenlassen einer das Ohr dem Schädel andrückenden Kopfbedeckung. In seltenen Fällen ist Synechie der Ohrmuschel Ursache davon, und noch seltener wird jener Fehler durch Contractur der *M. retrahentes auriculae* bedingt sein. In den einfachsten Fällen bringt man durch einen geeigneten Verband die Ohrmuschel für längere Zeit in einen grösseren Abstandswinkel vom Schädel, und legt eine Röhre in den Meatus, wenn dieser zusammengedrückt sein sollte. Bei vorhandener Synechie ist diese zu beseitigen, und bei Contractur der hintern Ohrmuskeln hat man die subcutane Durchschneidung dieser Muskeln empfohlen [1]).

3) Verflachung der Ohrmuschel. Bisweilen sieht man Ohren, deren Vertiefungen und Erhabenheiten sehr undeutlich, zum Theil ganz ausgeglichen sind. Namentlich ist das öfters mit der Leiste und der Gegenleiste und mit den beiden Schenkeln dieser der Fall, während die Muschel im engern Sinne flach erscheint. Dabei hat das Ohr eine mehr viereckige oder rundliche als ovale Form, ist grösser und liegt öfters dem Schädel zu nahe. Diese Deformität kann angeboren sein, wird aber auch erworben durch Angedrückthalten der Ohren an den Schädel oder durch gewohnheitsgemässes Ziehen, Zerren und Drücken an denselben. — Mehr als Beseitigung der veranlassenden Ursachen lässt sich hier nicht thun.

4) Einwärtskehrung der Ohrklappen. Durch langgetragene Ohrenverbände, durch Erschlaffung oder Ueberfluss der äussern Haut, durch Narben an der innern Ohrfläche können Tragus und Antitragus eine fehlerhafte Stellung nach innen gegen den Gehörgang zu erhalten, so dass sie diesen wie zwei Klappen mehr oder weniger verschliessen und dadurch die Hörfähigkeit vermindern. — Die Hilfsmittel sind entsprechend den zu Grunde liegenden Ursachen: Auswärtsdrücken der Klappen mittelst hinter dieselben gelegte Charpie, Excision eines Stückes der erschlafften oder überflüssigen äussern Haut und partielle Abtragung der Klappen selbst.

Capitel VII.

Ohrverlust, Ohrmangel und Ohrbildung.

1. Ohrverlust und Ohrmangel.

Seltener als an andern Gesichtstheilen kommen am Ohr erworbene Defecte vor, weil dasselbe einerseits Verletzungen, andererseits zerstö-

1) Wolff, die Nervenkr. d. Ohres, die Taubstummheit u. s. w. Leipz. 1845. S. 76 u. 276.

renden Krankheiten (Brand, Lupus, Krebs u. s. w.) weniger ausgesetzt ist. Hieb- und Risswunden, sowie Verbrennungen, führen noch am häufigsten zu Ohrdefecten. Angeborene Ohrendefecte sind selten. Am häufigsten kommt noch das Fehlen des Ohrläppchens oder abnorme Kleinheit desselben vor.

2. Ohrbildung. Otoplastik.

Weil Ohrdefecte überhaupt selten sind, und leicht durch die Haare verdeckt werden können, kommt man nur selten in den Fall, Ohrdefecte zu ersetzen, was durch organische Plastik und durch mechanischen Ersatz geschehen kann.

a) Organischer Ersatz.

Indicationen: Durch organischen Ersatz können nur kleinere, namentlich den äussern Umfang des Ohrs betreffende Defecte, zumal das Ohrläppchen, weil es keinen Knorpel enthält, mit Erfolg ersetzt werden. Tagliagozzi[1]) verrichtete zuerst partielle Restaurationen des Ohres, wozu er das Material der im Umfange desselben gelegenen Kopfhaut entnahm. Ihm folgte mit ähnlichen Operationen Dieffenbach[2]).

Technik. 1) Partieller Ersatz des äussern Ohrumfanges. Dieffenbach wandte in einem Falle folgendes Verfahren an.

Ein junger Mann hatte durch einen Säbelhieb den obern Theil des Ohrs in fast horizontaler Richtung verloren. Die Breite des Defectes betrug $^1/_2$″, die Länge $1^1/_2$″. Er trug mit der Scheere den Narbenrand strohhalmbreit ab, machte parallel mit dem Wundrande nur etwas tiefer einen 2″ langen Schnitt durch die Kopfhaut und von den Wundwinkeln aus zwei $^1/_2$″ lange Seitenschnitte nach aufwärts, trennte den Lappen vom Boden ab und heftete ihn an den Ohrstumpf. Unter dem Lappen wurde ein schmales geöltes Band durchgezogen. Nach 3 Wochen schnitt er das Hautstück halbmondförmig aus der Kopfhaut, so dass es $^1/_2$mal grösser war, als der Defect. Der Erfolg soll günstig gewesen sein.

2) Ersatz des Ohrläppchens nach Dieffenbach. Bei Zerstörungen durch Verbrennung, wo der Rest des Läppchens mit der umgebenden Haut in einer gleichmässigen Narbenfläche zusammengeflossen ist, bildet er von dem freien Ohrrande aus einen absteigenden Schnitt, dann einen zweiten auf der entgegengesetzten Seite, ein $^1/_3$ breiteres Hautstück als das normale Ohrläppchen dazwischenlassend, vereinigt beide Incisionen unten durch einen Bogenschnitt und trennt den umschnittenen Lappen von der Grundfläche. Die Excisionswunde wird nach unten zugespitzt, und nach einiger Lösung ihrer Ränder durch

---

1) Chir. eurtor: L. II. Cap. XX. — 2) Oper. Chir. I. 1844. S. 396.

Knopf- und umschlungene Nähte geheftet. Dadurch wird das Läppchen ausgedrängt, welches sich an der Grundfläche überhäutet. Zweckmässiger dürfte es sein, das Hautstück doppelt so lang als das zu bildende Läppchen auszuschneiden und dann zur Hälfte umzuschlagen, so dass eine Hautduplikatur erhalten wird.

b) Mechaniseher Ersatz.

Dieser eignet sich für ganz fehlende Ohren. Solche künstliche Ohren verfertigt man aus Papiermasche, Guttapercha, Silberblech u. s. w. Wegen der bessern Schallleitung, wenn darauf zu sehen ist, eignet sich das letzte Material besonders für diesen Zweck. Die Befestigung geschieht theils durch ein in den Gehörgang gebrachtes Röhrchen, theils durch um die Vertical- und Horizontalperipherie des Schädels gehende Stahlspangen.

B. Aeusserer Gehörgang.

Anatomisches. Der äussere Gehörgang *Meatus auditorius externus*, vom Grunde der Ohrmuschel bis zum Paukenfell sich erstreckend, ist theils knorplig, theils knöchern. Der knorplige Theil liegt nach aussen und stellt einen nach oben offenen Halbcanal dar, welcher durch 2—3 (förmig gekrümmte Knorpel gebildet wird, wovon der eine mit der *Concha*, der andere mit dem Tragus und der dritte mit diesen beiden zusammenhängt. Nach oben ist der Canal durch fibröses Gewebe geschlossen, und auch die zwischen den Knorpeln befindlichen 2 halbmondförmigen Incisuren sind durch Fasermasse ausgefüllt. Der hintere knöcherne Theil, welcher beim Neugebornen noch fehlt, befindet sich an der Basis des Felsenbeins zwischen *Proc. mastoideus* und *zygomaticus* und ist mit dem vordern knorplichen Theil fest verwachsen. Die Innenfläche des ganzen Gehörgangs ist mit Bein- und Knorpelhaut überzogen, worauf eine Fortsetzung der äussern Haut folgt, die um so dünner wird, je tiefer sie dringt, und zahlreiche Talgdrüsen (Ohrschmalzdrüsen, *Gl. ceruminosae*), sowie Haare besitzt. Am zahlreichsten sind diese Drüsen in der Mitte des Gehörganges. Mit vielen feinen Härchen ist besonders der Eingang des *Meatus* besetzt. Die Länge des Gehörganges schwankt zwischen 10—14‴, wovon auf den knöchernen Theil etwas mehr als die Hälfte kommt. Wegen der schiefen Stellung des Paukenfells sind die einzelnen Wände ungleich lang. Am längsten ist die untere Wand, am kürzesten die obere, dann folgen die hintere und die vordere Wand. Die Richtung ist im Ganzen eine wagrechte, von aussen nach innen mit geringer Neigung von aussen, hinten und oben nach innen, vorn und unten, wobei der Gang in leichten Krümmungen wie schraubenartig gedreht, zuerst nach hinten, dann nach vorn und etwas aufwärts, dann wieder nach hinten und zuletzt nach vorn und zugleich nach unten verläuft. Ein senkrechter Transversalschnitt hat elliptische Gestalt mit senkrecht stehendem Längendurchmesser. Die Weite des Ganges ist wie seine Höhe wechselnd. Die Höhe beträgt 4—5‴, die Breite 2—3‴. Weiter ist der Meatus am Eingang, am Anfang des knöchernen Canales und vor dem Trommelfell. Durch Herabziehen des Unterkiefers wird der Gang erweitert. Die Arterien erhält der Gehörgang durch die *Auricularis posterior* aus der *Carot. facialis* und durch die *Auricularis profunda* aus der *Maxillaris interna*.

Fig. 19.

Fig. 19. Aeusserer Gehörgang und Eustach'sche Röhre von hinten und innen geöffnet. a) Untere Nasenmuschel, b) Mittlere Nasenmuschel, c) Ostium pharyngeum der Eustach'schen Röhre, d) Engste Stelle der Eustach'schen Röhre, e) Paukenfell, f) Aeusserer Gehörgang, g) Carotis cerebralis.

Fig. 20.

Untersuchung des äussern Gehörganges. Zur Otoscopie muss man den Kranken mit dem zu untersuchenden Ohre dem Lichte gegenüber setzen oder stellen, den Tragus mit dem Daumen der einen Hand nach vorn verschieben und mit der andern Hand die Ohrmuschel nach oben und hinten ziehn. Dadurch wird der Eingang in den Meatus möglichst geöffnet, und dieser letztere in mehr gerade Richtung gebracht, so dass man bei gutem Tageslicht ziemlich tief in den Gehörgang, ja selbst das Trommelfell sehen kann. Noch freier aber wird die Einsicht, wenn man in den Gehörgang ein röhrenförmiges mit reflectirender Innenfläche versehenes Instrument bringt, welchem eine verschiedene Stellung zu geben ist, je nachdem man gerade nach hinten oder mehr nach der einen oder andern Seite hin sehen will. Solche Instrumente nennt man Ohrspiegel oder Ohrtrichter. Man besitzt sie von verschiedener Beschaffenheit, cylindrisch, conisch, und trichterförmig, gespalten und ungespalten, mit Handgriff und ohne solchen [1]). Zu den bekanntesten Spiegeln gehören einerseits der stumpfkonische nach Itard (Fig. 20. Modell Charrière), andererseits der trichterförmige nach Kramer (Fig. 21). Man führt das Instrument geschlossen ein und öffnet es im Innern des Canales zur Erweiterung desselben. Früher gebrauchte man fast ausschliesslich solche Spiegel, in der neuern Zeit sind die ungespaltenen mehr in Aufnahme gekommen. Von diesen gibt es gleichfalls verschiedene Formen. Wilde z. B. hat Röhren von abgestumpfter Kegelform mit runder Oeffnung, Toynbee solche von ovaler Cylinderform mit trichterförmiger Erweiterung. Eine Combination beider ist der Ohrtrichter nach Politzer (Fig. 22). Derselbe besteht aus Hartkautschuk. Andere lassen

Fig. 21.

Fig. 22.



1) S. 2. Aufl. dies. Lehrb. II. S. 284. Anm.

sie aus Metall anfertigen. Man muss natürlich solche von verschiedener Grösse haben, entsprechend den verschiedenen Dimensionen der Gehörgänge (s. oben). Diese ungespaltenen Spiegel eignen sich besonders zur Untersuchung des Trommelfells, während die gespaltenen eine Besichtigung verschiedener Wandstellen zulassen. Ausserdem haben erstere noch den Vortheil, dass sie keiner Hand zum Halten bedürfen. Aber auch trotz des Gebrauchs solcher Geräthschaften ist eine genauere Besichtigung doch nicht immer möglich, zumal wenn man nicht gerade Sonnenlicht zur Verfügung hat, und selbst dieses wird durch den Kopf des zu Untersuchenden leicht abgehalten, daher bedient man sich zweckmässig für alle genaueren Untersuchungen eines Hohlspiegels. Am besten sind Glasspiegel in der Mitte mit einer Oeffnung versehen oder wenigstens hier nicht belegt von 5—6″ Brennweite und 2¾—3″ Durchmesser [1]). Eine Beleuchtung durch künstliches Licht ist für gewöhnlich entbehrlich.

Capitel I.

Entzündung des äussern Gehörganges.

Entstehung. Entzündungen des äussern Gehörganges kommen bei Kindern viel häufiger als bei Erwachsenen vor, so dass hier eine Altersdisposition angenommen werden muss. Die häufigste Veranlassung ist Erkältung und Einwirkung starker Luftströmungen. Nächstdem tritt diese Entzündung nicht selten im Verlaufe gewisser exanthematischer Hautentzündungen (Scharlach, Masern) auf, und zwar mitunter in heftigster Weise. Ferner sind auch mechanische und chemische Reizungen des Ganges durch eingedrungene Fremdkörper, Ansammlung von Ohrenschmalz, Einführung von Instrumenten u. s. w., zuweilen Veranlassung solcher Entzündungen. Endlich können auch tiefere Entzündungen des Gehörorgans wenigstens auf den hintern Theil des Gehörganges sich verbreiten. Nach dieser Verschiedenheit der ätiologischen Verhältnisse zeigt denn auch die Entzündung nicht blos verschiedene Grade der Heftigkeit und Ausbreitung, und nimmt dieselbe bald den ganzen oder mehr nur den vordern oder hintern Theil des Meatus ein, sondern hat auch bald nur oberflächlichen bald tieferen Sitz, und tritt entweder als selbstständiges auf den Gehörgang beschränktes Leiden auf, oder ist nur Theilerscheinung eines tieferen Ohrleidens.

Erscheinungen und Folgen. Bei oberflächlicher Hautentzündung empfindet der Kranke einen mehr oder weniger intensiven, juckenden, brennenden, stechenden oder reissenden Schmerz im Gehörgang und seiner nächsten Umgebung, womit bisweilen subjective Gehörsempfindungen verbunden sind. Die Hautröthung ist mehr oder weniger lebhaft, die Anschwellung meistens gering. Bei tieferer Entzündung sind die Schmerzen heftiger, mitunter sehr bedeutend, verbreiten sich gegen den Rachen, den Ober- und Unterkiefer, gegen die Schläfen- und Hinterhauptsgegend,

1) v. Tröltsch, Deutsche Klin. 1860. Nr. 12.

und werden durch jede Erschütterung des Kopfes, durch Kau- und Schlingbewegungen sowie durch einen Druck auf den Gehörgang von aussen her vermehrt. Zuweilen sind bei Kindern noch Symptome von Hirnreizung vorhanden. Auch besteht eine merkliche Verengung des Gehörganges durch Anschwellung seiner Auskleidung, in Folge dessen Uebelhörigkeit vorhanden ist. Mitunter erstreckt sich die entzündliche Schwellung bis über die Ohrmuschel, deren Berührung empfindlich ist. — Im weiteren Verlaufe zertheilt sich entweder die Entzündung, oder es kommt zur Bildung eines Ohrenflusses, der verschieden lange anhalten kann. In sehr acuten Fällen können sich auch crupöse Exsudate bilden, und es kann zur Verwachsung des Gehörganges kommen, was namentlich nach scarlatinösen und morbillösen Entzündungen zuweilen beobachtet wird. Tiefere Entzündungen führen nicht selten zu Abscessbildung. Im vordern Theil des Gehörganges, seltener tiefer an der Grenze des knorpligen und knöchernen Canales, erhebt sich dann eine sehr empfindliche Entzündungsgeschwulst, die den Gehörgang bisweilen vollständig verschliesst. Die Umgegend des Gehörgangs schwillt ödematös an und die Schmerzen sind äuserst heftig. Die Menge des sich entleerenden Eiters, wenn der Abscess aufbricht, ist mitunter über Erwartung bedeutend. Auch eine Verdickung der den Gehörgang auskleidenden Haut kann als Folge der Entzündung zurückbleiben. Steht die Abscessbildung mit einem Knochenleiden in Verbindung, so kann der Eiter an den Grenzen des knorpligen und knöchernen Ganges, oder an den Santorinischen Spalten zum äussern Umfange des knorpligen Meatus gelangen und hinter, unter, oder vor dem Ohre Senkungsabscesse bilden.

Behandlung. Leichtere katarrhalische und exanthematische Entzündungen erheischen nur einen schützenden Verband des Ohres allfällig mit Einträufelung eines milden Oeles (Mandelöl, Bilsenkrautöl u. dgl.). Stellt sich ein Ohrenfluss ein, so begünstigt man die Entleerung der Absonderung durch lauwarme Waschungen und Einspritzungen von Wasser, Milch oder einer schleimigen Flüssigkeit. Gegen chronisch gewordene Ohrenflüsse dienen Injectionen von Chamillenaufguss, Chlorwasser u. s. w., ferner Einträufelungen einer Auflösung von schwefelsaurem Zink, Kupfer, von *Lapis divinus*, Tannin, Silbersalpeter u. dgl. Phlegmonöse Entzündungen erfordern eine strengere Antiphlogose durch kalte Fomentationen auf das Ohr, durch Blutegel, welche hinter, vor und unter das Ohr gesetzt werden, je nachdem sich an dieser oder jener Stelle eine grössere Empfindlichkeit bei äusserem Drucke zeigt. Kommt es zur Abscessbildung, so befördert man den Aufbruch des Abscesses durch erweichende Kata-

plasmen, welche am meisten die Schmerzen lindern. Zögert der Aufbruch und liegt der Abscess zugänglich, so ist gegen die künstliche Eröffnung desselben nichts einzuwenden. Senkungsabscesse sind sobald als thunlich zu eröffnen. Besteht Caries und Nekrose des Gehörganges, so kann nicht viel mehr als eine reinigende Behandlung in Anwendung kommen.

Capitel II.

Geschwülste des äussern Gehörganges. Ohrpolypen.

Entstehung. Sowohl festere als weichere Gewächse, gemeinhin Polypen genannt, werden im Gehörgang beobachtet. Chronische Hyperämien und Entzündungen der den Meatus auskleidenden Schleimhaut sind die gewöhnlichen Veranlassungen solcher Polypenbildung. Bald ist nur ein Polyp vorhanden, bald sind deren mehrere, selbst viele in der mannigfaltigsten Gruppirung. Meistens gehen die Wurzeln der Polypen von dem hintern Theil des Gehörganges aus, und mitunter haften sie auch an dem Trommelfell, oder wurzeln in der Paukenhöhle, selbst auch in der Tuba [1]). Die Grösse dieser Gewächse ist sehr wechselnd. Nur in seltenen Fällen kommt es vor, dass sie aus dem Meatus hervortreten, und in der *Concha auris* sich ausbreiten. Ihrer anatomischen Beschaffenheit nach repräsentiren sie verschiedene Geschwulstarten. Bisweilen haben dieselben den Charakter von Condylomen [2]).

Erscheinungen und Folgen. Kleine Polypen werden von den Inhabern oft gar nicht beachtet. Grössere Gewächse bedingen durch Obturation des Gehörganges und durch Druck auf die Wandungen desselben mehr weniger Uebelhörigkeit bis zu gänzlicher Taubheit, Ohrensausen, und ein Gefühl von Völle und Schwere im Ohr. Bei weichen Polypen, sogenannten Schleimpolypen, zeigen diese Zufälle öfters einen Wechsel nach den Witterungsveränderungen, indem bei feuchter Luft die Polypen schwellen, bei trockener Witterung zusammenfallen. Auch sind diese Polypen mitunter einer Berstung unterworfen durch die Bewegungen des Unterkiefers oder durch äussern Druck. Bei den meisten Polypen besteht chronische Entzündung des Gehörganges mit mehr oder weniger Ohrenfluss.

Diagnose. Dass ein polypöses Gewächs vorhanden, ist meistens leicht festzustellen durch Besichtigung des Gehörganges ohne oder mit

---

1) Voltolini, Archiv f. pathol. Anat. XXXI. S. 220. — 2) Neumann, Patholog. u. Therapie d. Krankheiten der Sinneswerkzeuge. Berl. 1834. S. 223.

Anwendung des Ohrspiegels. Schwieriger dagegen ist die Bestimmung der Anheftungsstelle des Polypen und zuweilen vor Wegnahme des Polypenkörpers gar nicht möglich. Zu Verwechslungen könnten wuchernde Granulationen Anlass geben, die als Folge cariöser, nekrotischer Zustände zuweilen im Gehörgang vorkommen. Indessen werden in solchem Falle noch andere Zufälle vorhergegangen und vorhanden sein, welche auf das bestehende Knochenleiden hinweisen. Dann muss man auch noch daran denken, dass Krebsgeschwülste von der Schädelhöhle oder von der Umgebung des Gehörganges aus in diesen sich eindrängen, und wie Polypen hervorwuchern können [1]).

Fig. 23.

Behandlung. Um das Wachsthum kleinerer polypöser Excrescenzen zu beschränken, auf ihre Rückbildung zu wirken und der begleitenden chronischen Entzündung zu begegnen, hat man verschiedene zusammenziehende, schrumpfende und reizende Mittel empfohlen, als schwefelsaures Zink, Kupfer, Alaun, essigsaures Blei, salzsaure Eisenoxydultinctur, Opiumtinctur, Jodtinctur u. s. w. Zur Zerstörung kleinerer Gewächse eignet sich am besten der Höllenstein, den man mittels eines winklich gebogenen Trägers (Fig. 23) anwendet.

Fig. 24.

Rücksichtlich der operativen Entfernung dieser Polypen ist Folgendes hervorzuheben. Kann die Basis des Gewächses erreicht werden, so verdient im Allgemeinen die Excision mit einer über's Blatt oder knieförmig gebogenen Scheere den Vorzug. Um zu jener zu gelangen, zieht man das mit einer Hakenpincette gefasste Gewächs nach der seiner Anheftungsstelle entgegengesetzten Seite der Gehörgangwand.

Das Abdrehen und Ausreissen mit einer Polypenzange eignet sich hauptsächlich für Schleimpolypen und für feste dann, wenn sie einen dünnen Fuss haben. Dass übrigens dieses Verfahren bei gefässreichen Polypen nicht immer vor Blutung schützt, beweist ein Fall von Buchanan, wo nach der Ausreissung 3 Unzen Blut aus dem Gehörgang verloren gingen. Als Zange ist eine zerlegbare und hinten zweimal rechtwinklig gebogene von Dupuytren (Fig. 24) zu

1) Fälle von Travers, Med.-chir. transact. XV. Frorieps Notiz. XXV. N. 22. S. 352. — Wishart, Edinb. med. and surg. Journ. VII. u. XVIII. p. 393.

empfehlen. — Für das Abbinden gibt grosser Gefässreichthum des Gewächses eine Indication. Die hiefür erfundenen sehr zahlreichen Instrumente sind darauf berechnet, entweder die schon vorher gebildete Schlinge über den Polypen an dessen Fuss zu schieben, oder die Schlinge erst innerhalb des Meatus um den Polypenfuss zu bilden [1]). Ausserdem seien noch erwähnt das Abdrücken der Polypenbasis mittels eines mit scharfen Rändern versehenen Ohrlöffels und das Zerquetschen des Gewächses mit einer Zange.

Capitel III.

Verengung und Verschliessung des äussern Gehörganges.

1. Verengung des Gehörganges.

Entstehung und Folgen. Eine Verengung des äussern Gehörganges kann begründet sein: — in einer durch vorausgegangene Entzündung und Gewebswucherung bedingten Verdickung der Gangauskleidungen, die oft nur eine Wand in grösserer oder geringerer Ausdehnung betrifft, oder in Gestalt eines Halbringes, eines ganzen Ringes besteht, und häufiger in der vordern als hintern Ganghälfte getroffen wird, — in Exostosen oder gleichmässiger Verdickung der knöchernen Gehörgangwände [2]), — in der Gegenwart von Geschwülsten und fungösen Excrescenzen, wovon erstere gewöhnlich die vordere, letztere die hintere Gehörganghälfte einnehmen, — in Compression des knorpligen Gehörganges durch ausserhalb desselben liegende Geschwülste, oder durch die Gelenksfortsätze des Unterkiefers, wenn diese bei Mangel der Backzähne zu weit nach hinten treten, — in Vorstehen der hintern knorpligen Gangwandung durch flaches Anliegen der Ohrmuschel an der Schädelfläche, von welchem Zustande schon oben die Rede war. — Endlich kann die Stenose des Meatus auch angeboren sein, in welchem Falle sie diesen meistens in seiner ganzen Ausdehnung betrifft. — Die Folgen höherer Grade von Gehörgangverengung sind mehr oder weniger Schwerhörigkeit und mitunter auch Hören gewisser Nebengeräusche oder eines Wiederholens der Töne.

Behandlung. Natürlich müssen zunächst die zu Grund liegenden ätiologischen Momente berücksichtiget werden, nach deren verschiedener Natur bald eine vollständige Beseitigung des Uebels, bald nur eine palliative Hilfe möglich ist. — Sind die Auskleidungen des Gehörganges verdickt, so kann man zur Erweiterung desselben einen

1) S. 2. Aufl. dieses Lehrb. II. S. 352. — 2) Toynbee, Prov. Journ. 1849. 20.

excentrischen Druck versuchen durch Einlegen aufquellender Gegenstände, z. B. des Pressschwamms, dicker Darmsaiten, der Laminaria u. dgl. Buchanan[1]) empfiehlt kleine Bougies von Kautschuk, die mit etwas Wasser befeuchtet werden. Ringförmige schwielige Verengungen können auch vorher eingeschnitten werden, um die Wandungen ausdehnsamer zu machen. Nach gelungener Erweiterung lässt man noch längere Zeit ein kleines Röhrchen im Gehörgang tragen, wozu sich das von Lincke[2]) angegebene (Fig. 25) eignet. — Sind neoplastische Bildungen im Gehörgang Ursache der Verengung, so sucht man diese auf geeignete Weise zu beseitigen. Gegen Knochenverdickung empfiehlt Toynbee Jodbepinselungen hinter den Ohren und unmittelbar auf die Geschwulst. — Geschwülste, welche ausserhalb des Meatus liegen und den knorpligen Theil desselben comprimiren, sucht man gleichfalls zu entfernen. — Der Compression des Ganges durch die Gelenkfortsätze des Unterkiefers lässt sich durch Einsetzen eines künstlichen Gebisses[3]), oder durch Anwendung eines Ohrröhrchens begegnen. Larrey[4]) empfiehlt Röhrchen mit einer Muschel daran aus Kautschuk, deren Rand in die Furchen zwischen Anthelix, Tragus und Antitragus passt (Fig. 26). Die innere Fläche des Apparats wird mit einem fleischfarbenen Firniss überzogen. — Ist zu nahes Anliegen der Ohrmuschel an die Schädelfläche Ursache der Verengung, so sucht man jene durch einen hinter das Ohr gelegten Gegenstand in einen Abstand von 25 bis 40° zu bringen und legt auch noch zur Mithilfe ein Röhrchen in den Meatus. Buchanan[5]) empfiehlt ein halbmondförmig ausgeschnittenes, mit einem weichen Stoffe überzogenes Stück Kork hinter das Ohr zu bringen und durch Bänder um den Kopf zu befestigen. Aehnlich ist Websters[6]) Vorrichtung (Fig. 27), welche durch ihre halbmondförmige Krümmung und Elasticität von selbst hält.

Fig. 25.

Fig. 26.

Fig. 27.

---

1) Physiol. illustr. of the organ of hearing etc. Lond. 1828. p. 75. — 2) Handb. d. Ohrenheilk. I. S. 455. — 3) Gilliams, Med. Centralzeit. 1847. St. 32. — 4) Journ. compl. du Dict. des sc. méd. XIII. 1822. p. 308. — 5) Illustr. of accustic surgery. Lond. 1825. p. 33. — 6) A new and familiar treat. on the struct of the ear etc. Lond. 1836. p. 131.

2. Verschliessung des Gehörganges.

Entstehung. Es gibt eine angeborene und eine erworbene Atresie. — Die angeborene Atresie beruht bald nur auf der Gegenwart einer verschliessenden Membran von verschiedener Dicke, die am Eingange des Meatus oder tiefer in der Gegend der Verbindung des knorpligen Ganges mit dem knöchernen, oder noch tiefer in der Nähe des Trommelfelles, selbst dicht vor diesem [1]) sich befindet, bald besteht eine parenchymatöse Verwachsung, indem der Gehörgang eine kürzere oder längere Strecke weit, oder auch in seiner ganzen Ausdehnung durch eine fibröse oder knorpliche Masse verschlossen ist. Im letzteren Falle zeigen sich gewöhnlich noch andere Missbildungen des Gehörorganes, so dass die Atresie des Meatus nur eine Theilerscheinung eines ausgedehnteren Bildungsfehlers ist. Nicht hieher gehören diejenigen Fälle, wo der Gehörgang ganz mangelt und das Organ überhaupt nur unvollkommen ausgebildet ist. — Erworbene Verschliessungen sieht man als Folgen von Verbrennungen, Wunden, heftigen exanthematischen Entzündungen des Gehörganges, und demgemäss auch von sehr verschiedener anatomischer Beschaffenheit. Bald zeigt sich nämlich nur der äussere Theil des Ganges verwachsen und häufig sind Narben, Synechien und Formveränderungen der Ohrmuschel zugleich vorhanden. Bald ist nur der hintere Theil des Ganges verschlossen, bald aber auch dieser in seiner ganzen Ausdehnung obliterirt, sei es durch mehr unmittelbare Adhäsion der Gangwandungen, oder durch eine ausfüllende Zwischenmasse. Zuweilen bestehen an dieser oder jener Stelle verschliessende Pseudomembranen. Da solche Obliterationen immer auf heftigen vorausgegangenen Entzündungen beruhen, so sind gewöhnlich, wenn die Verwachsung nicht blos den äussersten Theil des Meatus betrifft, wie dies nach Verbrennungen und Wunden der Ohrmuschel vorkommen kann, noch andere tiefere Läsionen des Gehörorganes zugegen, so dass auch hier die Atresie nur einen Theil eines ausgedehnteren Krankheitszustandes ausmacht.

Diagnose. Die Unterscheidung der erworbenen Atresie von der angeborenen ergibt sich aus der Anamnese. Schwierig ist zuweilen die Bestimmung der Art und des Sitzes der Verwachsung. Bei erworbenen Verwachsungen sind die vorausgegangenen Krankheits- und Verletzungszustände zu berücksichtigen, welchen die Verschliessung des Ganges gefolgt ist. Bei congenitalen Atresien kommt unter Mehrerem in Betracht: dass bei reiner Verschliessung des Meatus zwar

1) Toynbee, Lond. med. Gaz. 1850. p. 645.

Harthörigkeit, aber keineswegs gänzliche Hörunfähigkeit, wie bei gleichzeitig bestehender mangelhafter Ausbildung des innern Ohrs, vorhanden ist, was in schwierigen Fällen mittels Anwendung der Stimmgabel erforscht werden kann, ferner dass bei Verschliessung des Meatus durch eine Membran am Eingange diese die Beschaffenheit der äussern Haut hat, bei Druck einige Elasticität zeigt, und durch verschiedene Stellungen der Ohrmuschel in einen verschiedenen Grad von Spannung versetzt werden kann, dass bei tieferer Lage der verschliessenden Membran der Gehörgang nicht die normale Tiefe hat und die Membran bei der Berührung mit der Sonde und bei der Besichtigung mit dem Spiegel, weder die Empfindlichkeit des Trommelfells, noch die eigenthümliche Form und Stellung desselben zeigt, was sich bei einseitiger Verschliessung am besten aus der Vergleichung mit der andern Seite ergibt. Schwierig ist der Fall, wenn die falsche Membran dicht vor dem Trommelfell sich befindet, gleichsam eine äussere Schicht derselben darstellend. Eine parenchymatöse Verschliessung lässt sich bisweilen von aussen durchfühlen, indem man den Gehörgang zu comprimiren sucht.

Behandlung. Nur durch eine Operation kann der verschlossene Ohrencanal wieder wegsam gemacht werden, welche sich nach der Art der Verwachsung richten und womöglich frühzeitig gemacht werden muss, wenn die Kinder zu sprechen beginnen, weil die länger dauernde Taubheit fehlerhafte Aussprache begründet.

Bei membranöser Verwachsung kommt hauptsächlich deren Sitz in Betracht. Ist der Eingang des Meatus durch eine Haut verschlossen, so schneidet man diese mit einem kleinen spitzen Messer kreuzweise ein und trägt die Lappen ab. Auch kann man zuerst einen Troikarstich machen, durch diesen ein schmales, vorn stumpfes Messer einführen und damit die Haut lappenförmig einschneiden oder geradezu ringsum abtragen. Bis zur Vernarbung der Wundstellen wird ein Fremdkörper eingelegt. Liegt die falsche Membran dem Trommelfell nahe, so fasst Wolff[1]) jene an ihrem obern Rande mit einem Häkchen, reisst sie hier los, führt ein kleines geknöpftes Messer in die gemachte Oeffnung und trägt damit die Membran der Peripherie entlang ab. Leschevin[2]) machte die Perforation lediglich mit dem Höllensteinstift.

Bei parenchymatöser Verwachsung wird der Erfolg immer mehr oder weniger zweifelhaft sind. Es können hier verschiedene Operations-Verfahren in Anwendung gebracht werden. Entweder per-

1) Die Nervenkrankh. d. Ohrs, die Taubstummheit u. d. Ohrenoperationen. Leipz. 1845. S. 310. — 2) Prix de l'acad. de chir. IV. 1778. p. 92.

Fig. 28.

forirt man nur mit dem Troikar in der Richtung des Gehörganges, bis der Widerstand nachlässt, oder bis man zu einer Tiefe von nicht ganz 10‴ eingedrungen ist, indem die Länge des Gehörganges zwischen 10—15 Linien beträgt. Die Canule lässt man liegen. Oder man macht die Perforation mit einem Messer und schneidet die ausfüllende Masse theilweise aus.

Lincke [1]) bedient sich hiezu eines einer halbdurchschnittenen Schreibfeder ähnlichen Instrumentes mit scharfen Rändern (Fig. 28), das an einer Seite des Gehörumfanges 12—15‴ tief (wohl zu viel) eingestossen wird, und dann ebenso auf der andern Seite, worauf der umschnittene Fleischcylinder an seiner Basis durch einen scharfen Ohrlöffel durchgeschnitten und herausgehoben wird.

Capitel IV.

Fremdkörper im äussern Gehörgang.

1. Von aussen eingedrungene Körper.

Entstehung. Das Eindringen von Fremdkörpern in den äussern Gehörgang ist kein seltenes Ereigniss. Am häufigsten geschieht dies dadurch, dass beim Zustopfen der Ohren mit Baumwolle, Charpie u. dgl. einzelne Partien davon in die Tiefe des Ohrcanales gelangen, dann nicht mehr herausgenommen, sondern vielmehr durch neues Einlegen obiger Stoffe immer noch tiefer hineingedrängt werden und dann verbleiben. In andern Fällen wird aus Unvorsichtigkeit, Spielerei, Nachahmungssucht, besonders von Kindern ein fremder Körper, z. B. eine Erbse, Bohne, Perle, ein Kirschkern, Steinchen, Milchzahn u. dgl. in das Ohr gebracht, oder es sind Thiere, namentlich Insecten, welche von selbst in den Gehörgang dringen, oder endlich, was indessen zu den Seltenheiten gehört, es wird von fremder Hand in verbrecherischer Absicht ein schädlicher Körper in den Meatus gebracht, wohin das Eingiessen von geschmolzenen Metallen, ätzenden Säuren u. dgl. gehört.

Bezüglich der einschlägigen Literatur verweise ich auf die 2. Aufl. d. Lehrb. II. S. 636.

Erscheinungen und Folgen. Diese hängen ab von der Beschaffenheit und dem Sitze der Fremdkörper. — Pfröpfe von weichen, keine reizenden Eigenschaften besitzenden Stoffen haben in der Regel nur den Nachtheil, dass sie den Gehörgang verstopfen und dadurch einen höheren oder geringeren Grad von Uebelhörigkeit begründen.

---

1) Fabrizi, Ueb. d. am Ohr vorkommenden Operat. Leipz. 1842. S. 49.

Selten erregen sie Entzündung und Eiterung im Ohreanal. Man findet öfters Pfröpfe, welche Monate, selbst Jahre lang im Ohr verblieben sind. Dasselbe gilt von kleinen, festen, nicht aufquellenden Körpern mit glatter Oberfläche, von welchen man eine Menge von Beispielen kennt, dass sie Jahre lang, ohne besondere Zufälle zu erregen, im Meatus verweilten. Solche Körper finden sich gewöhnlich an den weiteren Stellen des Ohreanales, am Eingange, oder an der Uebergangsstelle des knorpligen Ganges in den knöchernen, oder noch tiefer dicht vor dem Trommelfell. — Grössere Körper, welche mit einiger Gewalt in den Meatus gelangen, oder in demselben aufquellen, wirken durch ihren Druck reizend, und erregen bisweilen heftige Entzündung und Nervenzufälle. — Gegenstände mit unebener Oberfläche, oder welche sich bewegen wie Aehrengrannen, Holzsplitter, Insekten u. dgl., wirken besonders reizend. Auch können spitzige Gegenstände tiefer dringen, und in die Paukenhöhle, ja selbst bis in die Schnecke gelangen.

Villaret[1]) erzählt den Fall, wo eine Grasähre durch den Gehörgang in die Paukenhöhle und in die Schnecke gerathen war, eine chronische Entzündung erregte und den Tod des Kranken herbeiführte.

Eingiessungen von geschmolzenen Metallen oder von ätzenden Säuren haben die heftigsten Entzündungszufälle mit Verbrandung der innern Gehörgangfläche, meistens auch des Trommelfells und der die Paukenhöhle auskleidenden Membran zur Folge, und führen dadurch nicht blos den Verlust des Gehörs und zuweilen auch Facialilähmung herbei, sondern können durch Weiterverbreitung der Reizung, oder indem Caries und Nekrose des Felsenbeins entstehen, einen tödtlichen Ausgang veranlassen. Eingegossene Säuren scheinen wegen grösserer Verbreitung noch gefährlicher zu wirken, als geschmolzene Metalle.

Boys de Loury[2]) und Alley[3]) haben Fälle von Eingiessen geschmolzener Metalle mitgetheilt. In dem kurz erzählten Falle des ersteren wurde einem Idioten geschmolzenes Blei und Zinn eingegossen. Der Fall war gerichtlich und die nicht genannten Gerichtsärzte hatten einige Cadaverexperimente angestellt. In einem Experimente, wo das eben flüssig gewordene Metall (Zinn) eingegossen wurde, hatte das Metall den äussern Gehörgang ausgefüllt, war auch noch in die Paukenhöhle gedrungen, doch fand sich das Trommelfell grösstentheils erhalten. Dasselbe Metall bei sehr hoher Temperatur eingegossen, füllte in einem zusammenhängenden Stücke den Meatus, die Paukenhöhle, die Eustach'sche Röhre aus, erstreckte sich noch bis in die Zellen des Zitzenfortsatzes, sowie durch eine kleine Knochenöffnung, welche den innern Hammermuskel durchlässt, bis in

1) Recueil des mém. de méd. et chir. mil. Lincke's Samml. H. 2. S. 183. — 2) Annal. d'Hyg. publ. 1847. — 3) Americ. Journ. 1852. Apr.

die Schädelhöhle. — Einen Fall von eingegossener Salpetersäure erzählt Morrison [1]). Die Folgen waren heftige Schmerzen, die nach einigen Tagen nachliessen, ferner lösten sich aus dem Gehörgang dicke häutige Stücke ab, auch trat eine sehr bedeutende Blutung ein, sowie Lähmung des rechten Armes und allgemeine Schwäche. Ohrmuschel und Umgebung waren exulcerirt, aus dem Meatus floss Jauche und das Gehör war verloren. An der rechten Körperseite bildete sich nach und nach *Paralysis agitans* aus, die ungefähr 5 Wochen anhielt. Nach 6 Wochen Tod unter grosser Schwäche. Das Felsenbein war durch und durch cariös, die harte Hirnhaut dem *Meatus internus* gegenüber dunkler gefärbt und das Gehirn in dieser Gegend erweicht.

Diagnose. Meistens hat die Entdeckung des Fremdkörpers keine Schwierigkeiten, denn gewöhnlich kann der Kranke das Ereigniss genauer bezeichnen und durch Besichtigung des Ohrcanals, ohne oder mit Spiegel, wird man den Fremdkörper sehen. Nur wenn der Kranke selbst nicht weiss, ob, oder nicht angeben will, dass ein Fremdkörper eingedrungen ist, wie das mit Pfröpfen zur Verstopfung der Ohren oder bei Kindern mitunter aus Furcht geschieht, kann man im Zweifel sein, ob etwas der Art sich zugetragen hat. Und liegt unter solchen Verhältnissen der Fremdkörper tief, unmittelbar vor dem Paukenfell, und ist derselbe etwa noch durch angesammeltes Ohrenschmalz verdeckt, oder der Gehörgang verschwollen und sehr empfindlich, so wird die Diagnose um so schwieriger. Im letztern Falle sind zuerst die Entzündungszufälle zu mässigen, ehe eine genaue Besichtigung des Ohrcanals stattfinden kann. Für Gegenwart eines Fremdkörpers sprechen höherer oder geringerer Grad von Uebelhörigkeit, abnorme Kürze des Meatus und die Unmöglichkeit das Paukenfell zu sehen. Zu weiterer Aufklärung können vorsichtig reinigende Ausspritzungen gemacht werden. Eine Untersuchung mit Sonden darf nur mit der grössten Vorsicht geschehen, damit der allfällig vorhandene Körper nicht noch tiefer in den Gehörgang gebracht wird.

Sabatier [2]) berichtet von einem Fall, wo eine Papierkugel beim Untersuchen tiefer in den Gehörgang, und wahrscheinlich mit Verletzung des Trommelfells bis in die Trommelhöhle gestossen wurde, und man glaubte es sei kein Fremdkörper vorhanden. Nach einigen Monaten trat ein bösartiges Fieber (wahrscheinlich Pyämie) mit heftigen Kopfschmerzen ein und am 17. Tage der Tod. Man fand die harte Hirnhaut mit dem Felsenbein verwachsen, hier auch einen kleinen Abscess, welcher durch eine Oeffnung im Schläfbein mit der Trommelhöhle communicirte, und in dieser die Papierkugel mit Eiter umgeben.

Behandlung. Sie besteht in der Entfernung des Fremdkörpers und in der Beseitigung der durch denselben bedingten abnormen Zustände. Ersteres kann häufig sofort geschehen, im Falle jedoch be-

1) Dublin Journ. of med. sc. IX. 1836. Nr. 25. March. — 2) Lehrb. f. prakt. Wundärzte. III. 1799. S. 417.

reits Entzündung und Verschwellen des Gehörgangs eingetreten wären, müssten diese Complicationen zuerst durch eine antiphlogistische Behandlung beseitigt oder wenigstens vermindert werden.

Zur Entfernung der Fremdkörper sind je nach ihrer Beschaffenheit und Lage verschiedene Hilfsmittel in Anwendung zu bringen, und die Casuistik lehrt, dass schon auf die mannigfaltigsten Weisen derartige Fremdkörper entfernt worden sind.

Handelt es sich um Beseitigung von Massen vertrockneten Ohrenschmalzes, denen mehr oder weniger Baumwollenfasern beigemengt sind, so ist es meistens zweckmässig, einige Tage vorher erweichende Einträufelungen von Mandelöl oder Glycerin, auch Einspritzungen von Wasser, Milch, Seifenwasser u. dgl. machen zu lassen, und dann den Pfropf mittels eines löffel- oder spatelartigen Instrumentes, wie ein solches der Daviel'sche Löffel-Spatel ist, herauszunehmen. Mitunter können fortgesetzte Injectionen genügen. — Durch dieselben Mittel lassen sich auch eingedrungene Insekten beseitigen.

Fig. 29.

Schwieriger ist die Entfernung solcher fester Körper, welche den Gehörgang ganz ausfüllen, so dass man neben ihnen kaum ein Instrument einbringen kann, und welche zugleich eine so glatte Oberfläche haben, dass sie keine Anhaltspunkte zum Fassen bieten, wie Kirschkerne, Bohnen, Glasperlen u. s. w., im Gegensatze von Pfröpfen aus Baumwolle, Papier und dergleichen weicheren Stoffen. Liegen solche Gegenstände im vordern Theil des Gehörganges, nicht weit vom Eingange desselben entfernt, so sucht man dieselben mit hebelartigen Instrumenten, die an irgend einer freieren Stelle hinter den Gegenstand gebracht werden, herauszudrängen, was mir zu wiederholten Malen mit meiner korkzieherartig gekrümmten Unterbindungsnadel (Fig. 29) gelungen ist. Befindet sich der Gegenstand tiefer, so ist ein derartiges Instrument nicht mehr zu appliciren. Hier kann man versuchen, die Fassenden einer stark federnden Pincette an die Seiten des Fremdkörpers zu bringen.

So habe ich eine Erbse, welche bei einem 4jährigen Kinde bis zur Uebergangsstelle des knorpligen Gehörganges in den

knöchernen eingedrungen war und den Gang vollständig ausfüllte, mit dem ersten Versuch extrahiren können. Ich brachte die Pincette geschlossen bis an den Fremdkörper, liess die Fassarme dann frei, welche auseinanderfedernd den Gehörgang in dieser Richtung erweiterten, schob sie an die Seiten der Erbse und konnte diese fassen.

Lincke [1]) will sich in schwierigen Fällen einer zerlegbaren Zange bedient haben, deren Arme einzeln eingebracht wurden. Die Pincetten und Zangen, welche speciell zur Extraction von Fremdkörpern aus den Ohren bestimmt sind, haben vorn rechtwinklig abgebogene Fassenden. Für den Fall, dass die Extraction auf die angegebene Weise nicht gelingen sollte, mache ich noch auf andere Hilfsmittel aufmerksam.

Biondi [2]) empfiehlt ein einem doppelt gewundenen Pfropfzieher ähnliches Instrument. Fabriz von Hilden [3]) bohrte eine Erbse mit einem Bohrer an und zog sie damit aus. Brambilla [4]) gibt eine schmale spitze Scheere an zur Zertheilung des Fremdkörpers. Bermond [5]) will mittels eines Blutsaugers eine Erbse entfernt haben. Klebender Mittel bedienten sich Blake [6]) und Engel [7]). Auch durch Erschütterung des Kopfes, schon von den alten Aerzten empfohlen, gelang es zuweilen Fremdkörper, die nicht stark eingepresst waren, zum Austritt zu bringen. Haas [8]) z. B. konnte eine im Gehörgang eines Knaben befindliche Perle durch wiederholtes mässig starkes Aufschlagen der flachen Hand auf die Hinterohrgegend bis in den vordern Theil des Gehörgangs bringen und dann durch Injectionen vollends austreiben. Dass mitunter heftiges Niesen günstig wirkt, ist bekannt.

Für Fremdkörper, welche nur lose im Gehörgang liegen, und keine scharfen Spitzen oder Kanten haben, empfehlen Buchanan, Mayer, Kramer u. A. Injectionen, um jene gleichsam auszuspülen.

Deleau [9]) machte in einem Falle bei einem kleinen Kieselstein, der bis in die Trommelhöhle gelangt war, Injectionen in die Eustach'sche Röhre. Bei der dritten Injection wurde der Stein in die Ohrmuschel herausgeworfen.

Lange spitzige Gegenstände, z. B. Nadeln, wird man am besten mit einer Pincette extrahiren. Meiner empfiehlt dazu die Anwendung eines Magnetes u. s. w.

Gegen allfällig zurückbleibende Reizzustände verfährt man nach allgemeinen Regeln.

2. Concretionen.

Es ist kein seltenes Vorkommniss, dass im äussern Gehörgang das Ohrenschmalz sich ansammelt und durch Verdunstung zu einer mehr oder weniger festen, selbst steinartigen Masse vertrocknet, die je nach dem Grade der Vertrocknung und den damit verbundenen chemischen

1) L. c. S. 385. — 2) Oesterr. medic. Wochenschr. 1843. Nr. 23. — 3) Opera. Francof. 1646. C. I. Obs. 4. p. 17. — 4) Instrum. ch. 1780. Tab. V. Fig. 12. — 5) Gaz. des hôp. VIII. 1834. Nr. 29. — 6) Boston Journ. X. N. 20. (Schellak in Alkohol gelöst.) — 7) Med. Centralzeit. 1851. 63. (Tischlerleim.) — 8) Die Polypen u. fremden Körper im Ohr. Linz 1848. — 9) Gaz. méd. de Par. III. 1835. Nr. 19. p. 303.

Veränderungen, sowie nach allfällig stattgehabten Beimengungen von Epidermiszellen oder von aussen gekommenen Stoffen eine dunkelbraune oder hellere, selbst weissliche Farbe hat. Zuweilen bildet diese Masse ganze Pfröpfe, welche den Meatus bis zu einer gewissen Tiefe ausfüllen, oder jene hängt nur der einen oder andern Wand an, oder bildet einen Ring, oder überdeckt nur das Paukenfell u. s. w. Mitunter hängt die verhärtete Masse der unterliegenden Haut fest an. Meistens ist ein höherer oder geringerer Grad von Uebelhörigkeit Folge solcher Concretionen. — Die Entfernung derselben geschieht auf die schon vornhin beschriebene Weise mittels eines Spatels oder eines Ohrlöffels, nachdem man zuerst erweichende und lösende Einspritzungen oder Einträufelungen gemacht hat. Nach Versuchen von ***Marc d'Espine***[1]) wird verhärtetes Ohrenschmalz am besten durch eine Auflösung von Aetzkali oder Natron (4 gr.), oder von kohlensaurem Kali (24 gr.) in einer Unze Wasser aufgelöst. Berzelius[2]) empfiehlt ein Gemenge von Terpentinöl und Baumöl.

3. Parasiten.

Bei eitrigen Ohrflüssen, wenn es an der gehörigen Reinigung fehlt, findet man zuweilen die in fauligem Eiter überhaupt vorkommenden Infusorien. Eine besondere Art von Wurm, der im Ohrenschmalz leben soll, hat Berger[3]) beschrieben. Auch Schimmelbildungen (*Aspergillus*) kommen hier vor und können Reizzustände veranlassen. Als wirksamstes Mittel dagegen fand Wreden[4]) die chemisch reine ***Calcaria hypochlorosa*** (gr. 1—11 auf 1 Unze Wasser), dann folgen ***Solutio arsenicalis Fowleri***, Phenylsäure u. s. w.

C. Ohrspeicheldrüse.

Anatomisches. Die Ohrspeicheldrüse (*Parotis*) liegt in dem Raume zwischen äusserem Gehörgang, hinterem Rande des Unterkieferastes, vorderem Rande des *Proc. mastoideus* und *M. sternocleidomastoideus* (*Fossa retromaxillaris*). Sie ist bedeckt von der Haut, einer Schicht subcutanen Bindegewebes und der *Fascia parotideo-masscterica*, womit nach unten der obere Theil des *M. platysmamyoides* zusammenhängt. Sowohl im subcutanen Bindegewebe, als unter der Fascie befinden sich Aggregate von Lymphdrüsen. Die Parotis selbst ragt vorn über den hintern Rand des Unterkiefers und Kaumuskels, hinten über den vordern Rand des *Proc. mastoideus* und des Kopfnickers. Nach innen ruht die Drüse zunächst auf dem hintern Bauch des *M. digastricus*, der von der *Incisura mastoidea* zum Zungenbein geht, erstreckt sich aber noch weiter zwischen die *M. pterygoidei*

1) Archiv. génér. 1852. Avril. — 2) Lehrb. d. Thierchemie. 1831. S. 440. — 3) Froriep's Notiz. XXXV. S. 57. — 4) Die Myringomykosis Aspergillina u. ihre Bedeutung für das Gehörorgan. Petersburg, 1868.

und die vom Griffelfortsatz entspringenden Muskeln, welche von aussen nach innen der *Stylohyoideus*, *Styloglossus* und *Stylopharyngeus* sind. Von Arterien kommen in Betracht: die *Carotis facialis*, welche hinter dem hintern Bauch des *Digastricus* und hinter dem *Stylohyoideus* aufsteigt, und über jenen Muskeln nur von der *Parotis* bedeckt ist, ferner von ihren Zweigen die *Auricularis posterior*, welche nach oben und hinten durch die Drüse hinter das äussere Ohr geht, und die *Temporalis superficialis*, welche um den hintern äussern Umfang des Kiefergelenks über die hintere Jochbogenwurzel aufsteigt. In der *Parotis* verbreiten sich *R. glandulares* aus der *Temporalis* und *Auricularis post.* Von Venen geht die *Facialis posterior*, die Temporalarterie begleitend, durch die *Parotis* gegen den Unterkieferwinkel zur *Facialis communis*. Von Nerven verbreiten sich Zweige des *Auricularis magnus* aus dem vordern Ast des 3. Halsnerven oberflächlich auf der *Parotis*, ferner geht der *Auricularis anterior* vom 3. Ast des 5 Paar durch den obern Theil der *Parotis* über die hintere Jochbogenwurzel zur vordern Ohrgegend. Der *Facialis*, aus dem *For. stylomastoideum* hinter dem Griffelfortsatz kommend, geht durch die *Parotis* nach vor- und abwärts, spaltet sich hinter der *Art. temporalis* in einen obern und untern Ast, die plexusartig zusammenhängen *(Plexus parotideus s. anserinus)*. Der obere Ast steigt an der *Parotis* vor der *Temporalis* nach aufwärts über den Jochbogen, der untere am Unterkieferaste herab.

Capitel I.

Entzündung der Ohrspeicheldrüse. Parotitis.

Entstehung. Da man die Parotitis unter verschiedenen Verhältnissen auftreten sieht, ist man auch genöthigt, verschiedene Veranlassungen derselben anzunehmen und sind ätiologisch zu unterscheiden: — 1) Die epidemische Ohrspeicheldrüsenentzündung (*Parot. epidemica, polymorpha*, Mumps, Bauernwetzel u. s. w.), weil es eine Parotide gibt, die bei einer grössern Zahl von Menschen zugleich auftritt, zumal bei nasskalter Witterung im Frühjahr und Herbst, wenn katarrhalische, rheumatische, erysipelatöse, überhaupt exanthematische Krankheiten regieren. Meistens werden nur jüngere Individuen befallen, und einmal überstandene Krankheit schützt vor ihrer Wiederkehr nicht. Ob die Krankheit durch Ansteckung verbreitet werden kann, ist zweifelhaft. Die Natur des schädlichen epidemischen Einflusses ist noch nicht bekannt. Jedenfalls scheint durch denselben das Blut gewisse Veränderungen zu erleiden, da sehr häufig Versetzungen auf andere Organe vorkommen. Uebrigens zeigen die einzelnen Epidemien mancherlei Verschiedenheiten[1]), die sich auf die Erscheinungen, den Verlauf u. s. w. beziehen. — 2) In andern Fällen steht die Parotide augenscheinlich mit entzündlichen Affectionen der Mundschleimhaut in Zusammenhang und scheint dieselbe auf dem Wege der Verbreitung

1) S. 2. Aufl. dies. Lehrb. II. S. 290.

des entzündlichen Processes durch den Ausführungsgang der Drüse entstanden zu sein. So hat O. Weber[1]) an sich selbst erfahren, dass die *Parotitis* aus einem Erysipel der Mundschleimhaut sich entwickelte. Aehnlich verhält es sich mit der *Stomatitis mercurialis*. — 3) Auch directe Reizungen der Drüse durch eingedrungene Fremdkörper (Luft), Speichelsteine, durch Verhaltung des Speichels u. s. w. können zur Entzündung führen. — 4) In noch andern Fällen tritt die *Parotitis* im Gefolge schwerer Krankheiten, als des Typhus, der Pyämie, der Blattern u. s. w. auf, so dass es scheint, es finde eine Art Infection von Seiten der Blutmasse durch einen phlogogenen Stoff statt. Eine solche *Parotitis* nennt man metastatische. Bei diesen Krankheiten kommt aber auch mitunter Parotisentzündung durch Verbreitung einer erysipelatösen Mundaffection auf die Drüse durch den Stenon'schen Gang vor, welcher Vorgang mit dem obigen identisch ist.

Erscheinungen und Folgen. Bei diesen Entzündungen ist zunächst die Drüsensubstanz selbst afficirt[2]), und leidet das interstitielle und umhüllende Bindegewebe nur secundär mit. Meistens, zumal bei der epidemischen *Parotitis*, sind anatomisch nur die Erscheinungen einer leichteren katarrhalischen Entzündung vorhanden, die Drüsenläppchen finden sich im Zustande der Hyperämie; die Speichelzellen zeigen trübe Schwellung, das Bindegewebe ist serös infiltrirt, ödematös, weiterhin entsteht eitrige Absonderung von Seiten der Acini und zellige Infiltration des umgebenden Bindegewebes. In heftigeren Fällen erscheinen die einzelnen Drüsenlappen bedeutend vergrössert, auf Durchschnitten dunkelroth, selbst hämorrhagisch infiltrirt, das einhüllende Bindegewebe im Zustande phlegmonöser Entzündung (*Periparotitis*) und die ganze Drüse bedeutend vergrössert. Durch Confluenz eitriger Infiltrationsheerde entstehen dann umfangreichere Abscesse, und es geht ein kleinerer oder grösserer Theil des Organs zu Grunde. Immer nehmen an solchen Vorgängen auch die Speichelgänge Theil, deren Wandungen verdickt und injicirt sind, und deren Lumen mit wuchernden und zerfallenen Epithelien und mit Eiter erfüllt ist.

Was die klinischen Erscheinungen betrifft, so gehen der epidemischen *Parotitis* als Vorboten zuweilen fieberhafte Erscheinungen, anginöse Zufälle, ziehende, spannende Schmerzen in der Unterohr- und Kaumuskelgegend u. s. w. vorher, oder auch ohne solche Vorboten wird die Parotidengegend schmerzhaft und gegen Druck empfindlich, so dass Sprechen, Kauen und Schlingen erschwert sind. Zugleich schwillt

1) Die Krankheiten des Gesichts im Handb. der allg. u. spec. Chir. v. Pitha u. s. w. III. Erste Abth. Lief. 2. 1866. S. 374. — 2) Virchow, Annal. d. Char. z. Berlin. VIII. 1858. 3.

die Parotis an, unter dem Ohr und hinter dem Kieferaste eine mehr oder weniger bedeutende, bald nur blasse, ödematöse, bald aber auch leicht geröthete Geschwulst bildend. Je mehr der hyperämisch-entzündliche Zustand auf die Drüse beschränkt ist, desto umschriebener, fester und kleiner erscheint die Geschwulst, je mehr aber das umhüllende Bindegewebe (*Periparotitis*) mitleidet, desto diffuser, weicher und ausgebreiteter ist die Anschwellung, welche mitunter am Halse bis zum Schlüsselbein herab, oder bei gleichzeitiger Mitleidenschaft der Submaxillardrüsen, was öfters der Fall ist, bis zum Kinn sich erstreckt, oder mehr nach innen gegen die Rachen- und Mundhöhle sich ausbreitet, in Folge dessen bedeutende anginöse Zufälle eintreten können. Die Entzündungsgeschwulst tritt bald sehr rasch auf schon binnen weniger Stunden, bald bedarf es hiezu mehrerer Tage. Gewöhnlich steht das begleitende Fieber mit der Grösse des Entzündungszustandes im Verhältniss. Die Speichelabsonderung zeigt in der Mehrzahl der Fälle keine erheblichen Abweichungen. Oft ist nur eine Parotis afficirt und zwar häufiger die rechte als linke, oder die andere Drüse folgt nach, seltener tritt die Entzündung in beiden Drüsen gleichzeitig auf. Der gewöhnliche Ausgang ist der in Resolution innerhalb 6 bis 8 Tagen, und es bleibt nur noch ödematöse Anschwellung für einige Zeit zurück. Bei lässigem Verhalten kann sich ein Recidiv einstellen. Höchst selten tritt Eiterung ein, oder bleibt als Nachkrankheit hyperplastische Induration und Vergrösserung zurück. Dagegen hat diese Entzündung eine eigenthümliche Neigung auf andere Gebilde sich zu versetzen, namentlich auf die Hoden, Eierstöcke (zuweilen mit Erscheinen der Menstruation), die äussern weiblichen Geschlechtstheile, Brüste, Schilddrüse, Bauchspeicheldrüse (mit mässigem Erbrechen und Durchfall). Diese Versetzung geht bisweilen mehrere Male hin und her, wobei die Entzündung der Parotis entweder verschwindet, oder, der häufigere Fall, in geringerem Grade fortbesteht. Zuweilen wird die Krankheit durch Metastasen auf das Gehirn oder die Lungen tödtlich.

Der metastatischen Entzündung gehen öfters Frostanfälle vorher, worauf bald rasch, bald nur allmählig eine nur wenig geröthete, kaum empfindliche ödematöse, oder im Gegentheil eine lebhaft geröthete, gespannte und schmerzhafte, oder auch teigige livide, schon Anfangs zum Brande hinneigende Entzündungsgeschwulst, die indess selten die Grösse wie beim Mumps erreicht, sich entwickelt. Diese Geschwülste zertheilen sich in den wenigsten Fällen, meistens kommt es zur Eiterbildung mit mehr oder weniger brandiger Zerstörung. Die Eiterbildung tritt gewöhnlich an mehreren Stellen zugleich auf in Form purulenter Infiltration und multipler Abscessbildung. Bei längerer Dauer dieses

Zustandes kann sich der Eiter nach verschiedenen Richtungen verbreiten und durch fistulöse Oeffnungen an der Parotidengegend selbst, oder tiefer unten am Hals, am äussern Gehörgang, an der entsprechenden Rachenwand, oder auch, wenigstens theilweise, durch den Stenonian'schen Gang entleeren. Lebensgefährlich können derartige Fälle durch Venenthrombose, Pyämie, Septicämie, Weiterverbreitung der suppurativen Entzündung auf das innere Ohr u. s. w., werden.

Behandlung. In den leichteren Fällen der epidemischen Parotitis genügt ein dem begleitenden fieberhaften Zustande entsprechendes diätetisches und pharmaceutisches Verfahren, während man örtlich durch leichte Deckung der Ohrspeicheldrüsengegend diese vor nachtheiligen äussern Einwirkungen schützt. Bei heftiger Entzündung wandte ich mit dem besten Erfolge kalte Fomentationen mit Bleiwasser an. Dass durch eine warme und reizende Behandlung der Geschwulstgegend das Ergriffenwerden anderer Organe verhütet werden kann, habe ich nicht gefunden, ich sah trotzdem solche Affectionen. Zurückbleibende Schwellung und Induration der Drüse kann durch Compression, äussern und innern Jodgebrauch erfolgreich angegriffen werden. Bei den heftigeren suppurativen Entzündungen, welchen Character die metastatischen Parotiden gewöhnlich haben, sind frühzeitige Incisionen nothwendig, um Eitersenkungen und die weiteren nachtheiligen Folgen verhaltenen, unter einem fascialen Drucke befindlichen Eiters zu verhüten. Des Weiteren verfährt man nach allgemeinen Regeln.

Capitel II.

Geschwülste der Parotis und der Parotidengegend [1]).

Pathologisch-Anatomisches. Die Geschwülste in der Parotisgegend können verschiedene Ausgangspunkte haben, was in chirurgischer Beziehung von Bedeutung ist. Bald sitzen dieselben nur oberflächlich unter der Haut, sind subcutan, wie manche Lymphome und Lipome, bald liegen sie unter der *Fascia parotideo-masseterica* und hängen in diesem Falle mit der Drüse entweder gar nicht zusammen, sondern verdrängen diese nach irgend einer Richtung hin, oder es ist die Drüse selbst betheiligt, und zwar entweder vorwaltend die adenoide Substanz, oder das interstitielle Bindegewebe, oder beide zugleich.

Zu den häufigsten Geschwülsten der Parotis gehören die Knorpelgeschwülste (Chondrome), welche hier theils in den reinsten

1) Einschlägige Literatur s. 2. Aufl. dies. Lehrb. II. S. 353 u. einzelne Fälle S. 357.

Formen, theils aber auch, und zwar sehr häufig, in Mischformen als Chondrofibrome, Chondromyxome, Chondroadenome u. s. w. beobachtet werden.

Von 96 durch O. Weber [1]) zusammengestellten genauer beschriebenen Speicheldrüsengeschwülsten waren Chondrome 28, Fibromyxochondrome 20, Carcinome 26 (sogenannte Markschwämme 9), Epithelialkrebse 10, darunter von Weber selbst untersuchte 4 Scirrhen 7, (davon 2 von ihm selbst beobachtete), Fibrome 6, Cystome 5, melanotische Adenosarkome 4, Sarcome 3, Myxome 3.

Diese Geschwülste, als dem Gebiete der Bindesubstanzen angehörend, gehen immer von dem interstitiellen Bindegewebe aus und erscheinen häufig als circumscripte knotige Geschwülste, die zuweilen die Grösse einer Faust übersehreiten. Sie entwickeln sich meist langsam und beginnen häufiger im jugendlichen als erst im späteren Alter.

Reine Myxome, Fibrome und Sarcome sind selten, meistens finden sie sich in Combination mit Production von Knorpelgewebe. Bei mit Sarcom combinirten Geschwülsten hat Rindfleisch [2]) sehr gewöhnlich einen radiären Bau gefunden, im Centrum eine derbe fibröse Stelle und von dieser ausgehend, Strahlen von Sarcomgewebe, in welche Partien von Schleim- und Knorpelgewebe eingelassen sind.

Lipome kommen wohl in der Umgebung der Parotis als für sich bestehende Geschwülste mitunter vor, innerhalb der Drüse selbst aber finden sich gewöhnlich nur interstitielle Fettanhäufungen, zuweilen in Combination mit Carcinomen. Durch solche Fettentwicklung kann die Drüse ein sehr bedeutendes Volumen erreichen.

Die Carcinome sind meistens Drüsencarcinome von den Epithelbelegen der Drüsenacini ausgehend. Selten ist das melanotische Carcinom. Ob es auch einen reinen Bindegewebskrebs der Parotis gibt, ist einigermassen zweifelhaft. Zwar hat O. Weber [3]) zwei Fälle von Carcinomen untersucht, in welchen eine sehr reichliche nesterförmige Wucherung der Bindegewebszellen vorkam, indessen spielten dieselben doch nur eine untergeordnete Rolle neben den ausserordentlich entwickelten Schlauchbildungen, welche vom Drüsengewebe ausgingen. Das Cancroid ist bis jetzt nur als von aussen, von der cutanen Umgegend her eingedrungen, beobachtet worden.

Als Hypertrophien der Parotis sind eine Reihe von Geschwülsten beschrieben, indessen mitunter so mangelhaft, dass sich nicht bestimmen lässt, in welcher Art der hypertrophische Zustand bestand. Bemerkenswerth ist, dass derartige Geschwülste öfter in ihren ersten Anfängen angeboren schienen und durch Gefässerweiterung complicirt waren, wie in den nachstehenden Fällen.

1) L. c. S. 381. — 2) Lehrb. d. patholog. Gewebelehre. Leipz. 1867—69. S. 481. — 3) L. c. S. 389.

Nach Tenon [1]) hatte ein Kind von 1 Jahr auf der linken Seite eine vom Ohr bis zum Mundwinkel sich erstreckende Geschwulst von der Grösse einer Faust, die von der Geburt an gewachsen war. Bei der Section erwies sich die Geschwulst als die Ohrspeicheldrüse, welche vergrössert und von grossen Arterienzweigen durchzogen war. Einen ähnlichen Fall theilt Bérard [2]) mit. Ein Mädchen von 2—3 Jahren trug an der rechten Ohrspeicheldrüsengegend eine fast Faust grosse Geschwulst, welche bei der Untersuchung aus der hypertrophischen Parotis bestand und in ihrer Textur nicht verändert schien, nur waren die durchgehenden Venenstämme ungewöhnlich entwickelt u. s. w.

Cystengeschwülste sind mehrfältig beobachtet worden, mitunter von ziemlich erheblicher Grösse. Dieselben sind aber nicht immer von der gleichen Art. Zuweilen beruhen sie auf cystenartiger Erweiterung einzelner Speichelröhren und sind Retentionscysten, in andern Fällen beruhen sie auf partiellen Erweichungszuständen anderer Geschwulstarten. Auch Echinococcusblasen sind in der Parotis gefunden worden. Schuh [3]) exstirpirte eine solche Geschwulst bei einem 30jährigen Tischlergesellen u. s. w.

Erscheinungen und Folgen. Diese bieten natürlich nach der Art der Geschwülste mancherlei Verschiedenheiten dar. Die allgemeinen Erscheinungen derselben sind, dass in der Parotidengegend eine Anschwellung bemerkbar wird, welche die *Fossa retromaxillaris* mehr oder weniger ausfüllt und in verschiedenem Grade vorsteht, was eine nicht unerhebliche Entstellung bedingt. Vergrössert sich die Geschwulst, so wird der untere Theil des Ohrs emporgehoben und die Hautduplicatur des Ohrläppchens verschwindet als Geschwulstdecke, auch kann dadurch der Gehörgang mehr oder weniger comprimirt, verengt, selbst ganz verschlossen werden, wodurch Uebelhörigkeit entsteht. Ferner haben solche Geschwülste, zumal wenn sie festere sind, Störung der freien Bewegung des Unterkiefers zur Folge, so dass Kauen und Sprechen behindert sind. Die Speichelabsonderung erscheint bald ungestört, bald ist sie vermindert, in einzelnen Fällen hat man auch Ptyalismus beobachtet. Bezüglich der Schmerzen kommen die grössten Differenzen vor.

Chondrome erscheinen häufig als knollige oder tuberöse, circumscripte Geschwülste von ziemlich fester Consistenz. Zuweilen sind mehrere getrennte Knoten vorhanden. Seltener erscheint das Enchondrom in diffuser Form, in welchem Falle dasselbe fast immer als Mischgeschwulst besteht. Bezüglich der Schmerzen, welche diese Geschwülste erregen, verhalten sich dieselben sehr verschieden. Meistens sind jene nicht bedeutend, doch ist auch das Gegentheil beobachtet worden. Mit-

1) Hist. de l'acad. r. des sc. Par. 1766. p. 46. — 2) Maladies de la glande parotide. Par. 1841. p. 309. — 3) Schuh, Allgem. med. Zeit. 1857. 1.

unter besteht auch mehr oder weniger ausgebreitete Facialiähmung, das Wachsthum geschieht meistens langsam und öfter bleibt die Geschwulst längere Zeit stationär. Eine spontane Rückbildung ist nicht beobachtet worden, zuweilen aber Verknöcherung und Verkalkung. Die Combinationsgeschwülste können sehr verschiedene Erscheinungen darbieten. Fibrome in verschiedenen Qualitäten erreichen mitunter eine sehr bedeutende Grösse, dasselbe kann bei Cystengeschwülsten eintreten. Pole[1]) z. B. theilt einen Fall mit, wo die aus mehreren Cysten zusammengesetzte Geschwulst ein Gewicht von 10 Pfund erreichte. Carcinome bieten die allgemeinen Verschiedenheiten der Krebse dar, so dass sie als weiche, selbst täuschend fluctuirende, und als harte Geschwülste erscheinen, sowie circumscript und diffus. Sie sind nicht weniger gefährlich als an andern Orten, wohl aber verhindert die *Fascia parotideo-masseterica* anfänglich die raschere Entwicklung nach aussen. Die benachbarten Lymphdrüsen schwellen wie bei andern Krebsen an. Werden sie sich selbst überlassen, so kann die Geschwulst bedeutenden Umfang erreichen. Dem Tode gehen zuweilen noch Perforationen des Pharynx und Larynx vorher, auch mehr oder weniger Zufälle bedingt durch Compression der grossen Halsgefässe, des *N. sympathicus* und *vagus*.

Diagnose. Diese bezieht sich auf Art und Sitz der Geschwulst. — Was die Bestimmung der Geschwulstart betrifft, so ist diese häufig vor einer genaueren Untersuchung des Tumors nach gemachter Exstirpation nicht möglich. Im Uebrigen sind die allgemeinen Charaktere der einzelnen Geschwulstarten zu berücksichtigen. Als besonders feste Geschwülste können die Chondrome und Fibrome erscheinen, aber auch Carcinome haben zuweilen solche Consistenz. Weich, selbst fluctuirend sind ausser Cystengeschwülsten Myxome und Lipome, mitunter aber auch einzelne Arten der Carcinome. So lange bei den Letzteren noch keine Erweichungen und secundäre Drüsenanschwellungen eingetreten sind, ist eine sichere Unterscheidung kaum möglich, zumal wenn die Geschwulstentwicklung schmerzlos stattgefunden hat. Ueberhaupt aber ist eine Diagnose nach dieser Richtung hin immer sehr schwierig, so lange die deckende Fascie noch nicht sehr verdünnt oder durchbrochen ist. — Bezüglich des Sitzes kommt in Betracht, dass der Tumor der Parotidengegend ausserhalb der Fascie und unterhalb dieser auf der Drüse, innerhalb derselben und unter ihr gelagert sein kann. Subcutane Geschwülste stehen gleich von Anfang an weit vor, sind meistens beweglich, verschiebbar und lassen sich nicht in die Tiefe verfolgen. Zwar

1) Mem. of med. soc. III. Lond. 1792. p. 546.

können Parotidengeschwülste durch Perforation der Fascie auch oberflächlich werden, aber das geschieht erst, nachdem schon längere Zeit vorher eine Geschwulst bestanden hat, und dann kann der Tumor immer mehr oder weniger in die Tiefe verfolgt werden. Subfasciale Geschwülste gehören meistens der Parotis an, und ist das noch um so mehr anzunehmen, wenn die übrigen Erscheinungen für eine chondromatöse Bildung sprechen. Schwierig ist die Bestimmung des Sitzes von Geschwülsten, welche sich hinter der Parotis entwickelt und diese nach aussen gedrängt haben. Solche Tumoren können von der Pharynxwand, von der Gefässscheide der *Parot. cerebralis* und *facialis*, von der *Fossa sphenomaxillaris* u. s. w. ausgegangen sein. Hier sind besonders die vorausgegangenen Zufälle, die tiefe Lage des Tumors, die äussere Beschaffenheit desselben u. s. w., zu berücksichtigen.

Capitel III.

Exstirpation von Geschwülsten der Parotis und der Parotidengegend.

Indicationen. Wie bei allen Geschwülsten bilden auch hier die Veranlassung zu operativen Eingriffen einerseits die Entstellung, anderseits die Functionsstörung und die Lebensgefahr, welche bei destructiven Geschwülsten vorhanden ist. Die Functionsstörung kommt namentlich bei grossen und zugleich tiefsitzenden Tumoren in Betracht. Bezüglich der Entstellung hängt es natürlich von dem Kranken ab, ob er sich desshalb einer Operation unterziehen will, wobei jedoch darauf aufmerksam zu machen ist, ob die Geschwulst zu den gut- oder bösartigen gehört und im ersten Falle, ob ein rasches und überhaupt bedeutendes Wachsthum der Geschwulst in Aussicht steht.

Handelt es sich nun aus dem einen oder andern Grunde um die Beseitigung einer Geschwulst an der Parotidengegend, so kommen noch für den Chirurgen einige besondere Verhältnisse in Betracht, von welchen die grössere oder geringere Schwierigkeit der Operation oder überhaupt ihre Ausführbarkeit abhängen. Zunächst ist es wesentlich, ob der Tumor nur oberflächlich unter der Haut oder unter der *Fascia parotideo-masseterica* gelegen ist, denn im ersten Falle hat die Ausrottung weder besondere Schwierigkeiten, noch irgend erhebliche Gefahren. Nur wenn die Geschwulst, wie bei Lipomen zuweilen, diffus und sehr ausgebreitet ist, kann es schwierig sein, entstellende Narben zu vermeiden. Anders verhält es sich bei tiefer gelegenen Geschwülsten, doch kommt es bei diesen wieder darauf an, ob die Geschwulst nur auf der Parotis gelegen und diese lediglich verdrängt oder comprimirt ist, oder ob die Drüse selbst im Zustande

der Entartung sich befindet, so dass es sich um einen Angriff dieser handelt. In dieser Beziehung sind schon mancherlei Täuschungen vorgekommen, woraus sich die grosse Verschiedenheit der Folgen erklärt, welche man bei sogenannten Parotisexstirpationen beobachtet hat. Durchliest man die vielen bekannt gewordenen Fälle der Art, so ergibt sich unzweifelhaft, dass in vielen Fällen die Parotis entweder gar nicht berührt, oder höchstens nur ganz oberflächlich angegriffen worden ist, wohin wir alle Operationen, nach welchen keine Spuren von Gesichtslähmung zurückgeblieben waren, zählen, und dass in denjenigen Fällen, in welchen man die Parotis total exstirpirt zu haben glaubte, selbst wenn dabei auch die Carotis verletzt wurde, wie z. B. von Aerel, die Drüse theils nicht einmal bis zur Tiefe des *M. digastricus*, theils jedenfalls nicht weit über diese Grenze hinaus entfernt worden ist. Von Nerven ist am meisten ausgesetzt der *Facialis* und zwar so, dass kein grösserer Drüsentheil ohne Durchschneidung von Zweigen dieses Nerven, daher nicht ohne zurückbleibende mehr oder weniger ausgebreitete Gesichtslähmung zu entfernen ist. Von Arterien fallen zunächst die *Auricularis posterior* und die *Temporalis superior*, tiefer sogar die *Carotis* in das Operationsgebiet. Die Drüse selbst erstreckt sich bis zwischen die *M. pterygoidei* und die vom Griffelfortsatz entspringenden Muskeln, so dass von einer Totalexstirpation derselben an Lebenden nicht wohl die Rede sein kann. Als tiefste ohne grosse Gefahr nicht zu überschreitende Grenze bezeichnen wir den hintern Bauch des *M. digastricus*. Wenn daher Parotidengeschwülste tiefer gehende Ausläufer haben, so ist die Möglichkeit einer vollständigen Ausrottung des Aftergebildes sehr zweifelhaft und muss leicht etwas zurückgelassen werden, welche Voraussicht bei destructiven Geschwülsten wenigstens die Vornahme einer Operation contraindicirt. Die Nichtbeachtung dieses Umstandes hat fast immer Recidive und ein schnelleres Lebensende des Operirten zur Folge. Am günstigsten sind bei hyperplastischen und neoplastischen Geschwülsten diejenigen Fälle, wo der Tumor streng abgegrenzt, beweglich, namentlich auch an der Basis grossentheils zu umgreifen ist.

Technik. Bei oberflächlich liegenden Geschwülsten und localer Anästhesirung kann der zu Operirende auf einem Stuhle sitzen, wobei der Kopf mit der gesunden Seite auf einen mit einem Kissen bedeckten Tisch gelegt, oder auch von einem Gehülfen gehalten wird, so dass die kranke Parotidengegend in einer schiefen Ebene sich befindet. In allen andern Fällen ist es besser, den Kranken liegend mit der angegebenen Kopfstellung zu operiren. Hin und wieder bei

sehr grossen Geschwülsten und voraussichtlich bedeutender Blutung hat man vor der Exstirpation die *Carotis communis* unterbunden[1]), indessen ist bekannt, dass diese Unterbindung keineswegs ohne Lebensgefahr ist, wie namentlich auch der Fall von Maisonneuve beweist, und wegen der zahlreichen Anastomosen mit der andern Seite durchaus nicht vor Blutung ganz sicher stellt. Jedenfalls wird eine prophylactische Unterbindung ganz nutzlos sein, wenn sie längere Zeit, d. h. einige Tage vor der Exstirpation gemacht würde. Am gerathensten dürfte es wohl sein, wenn man dieses Schutzmittels gegen Blutung sich versichern will, unmittelbar vor der Exstirpation die Carotis nur bloszulegen und mit einer Schlinge zu umgeben, um im Falle der Noth davon Gebrauch machen zu können, denn man hat namentlich auch noch zu berücksichtigen, dass nöthigenfalls während der Exstirpation von der Wunde aus die *Carotis facialis* unterbunden werden kann, welche Unterbindung weniger Gefahren hat und so viel nützt als die Ligatur der *Carotis communis*.

Nach der Grösse der Geschwulst und nach der Beschaffenheit der Haut macht man entweder nur einen Längenschnitt in der Richtung der grössten Geschwulstausdehnung, oder fügt auf der einen oder andern Seite noch einen Transversalschnitt bei, oder bildet einen Kreuzschnitt, oder nimmt durch zwei elliptische Schnitte ein Stück Haut mit hinweg. In der Richtung dieser Schnitte dringt man nun durch wiederholte Messerzüge bis auf die Geschwulstmasse ein und beginnt ihre Ausschälung zuerst an ihrer vorderen zugewandten Fläche. Der schwierigste Theil der Operation ist die Abtrennung der Geschwulst an ihrer hinteren Fläche. Zu dem Ende lässt man mit breiten Haken die Wundränder auseinander halten, hebt die Geschwulst mit den Fingern, oder mit eingesetzten Haken, oder mit einer durchgezogenen Schlinge an dieser oder jener Stelle möglichst empor, und trennt die Adhäsionen mit stets nach der Geschwulst hin gerichteter Schneide des Messers, oder benutzt hiezu eine über's Blatt gebogene Scheere, zumal wenn die Trennung mehr unter Leitung des Gefühls geschehen muss. Natürlich unterbindet man während dessen die blutenden Gefässe und wartet damit um so weniger, je grösser die Zahl derselben ist. Oefters muss doppelt unterbunden werden, indem auch das Geschwulstende blutet. Es lässt sich keine bestimmte Richtung bezeichnen, in welcher die Auspräparirung der Geschwulst geschehen soll, die beste Regel ist die, immer diejenigen Stellen zu

1) Goodland, Med. chir. transact. VII. 1816. p. 117. — Stedmann, The Edinb. med. and surg. Journ. Vol. 37. 1832. p. 20. — Maisonneuve, Bull. de la soc. de chir. II. 1852. pag. 274 u. s. w.

wählen, wo dem Tumor am leichtesten beizukommen ist. Sollte man in die Nähe der *Carotis* gelangen und eine Verletzung dieser zu befürchten sein, so ist es am gerathensten, diesem Gefäss nicht ängstlich auszuweichen, sondern vielmehr dasselbe aufzusuchen und sich so seiner Lage zu versichern. Kann man die Geschwulst nicht vollständig exstirpiren, so schneidet man entweder ihre Ausläufer ab, oder wendet das Ecrassement an, oder legt eine Ligatur um, über welcher die Geschwulst abgeschnitten wird. Das weitere Verfahren richtet sich nach den Umständen, und gelten hierfür allgemeine Regeln.

Capitel IV.

Wunden der Parotidengegend.

Schnitt- und Hiebwunden sind, wenn nur die Haut getrennt ist, ohne Bedeutung. Man schliesst sie durch Klebemittel oder Naht, und beschränkt die Kieferbewegungen durch Anlegung eines Verbandes. Bei tiefer dringenden Wunden können Zweige des Facialnerven, die oberflächliche Temporalarterie und die Parotis verletzt und demgemäss Lähmungserscheinungen, Blutung und Ausfluss von Speichel vorhanden sein. Blutung aus der Temporalarterie erheischt womöglich Unterbindung derselben. Im Uebrigen schliesst man die Wunde. Lähmungserscheinungen bessern oder verlieren sich ganz wieder nach einfachen Wunden, zumal wenn dieselben gut geschlossen worden sind. Die Bildung einer Speichelfistel ist selten. — Tiefere Stichwunden, sowie Schusswunden sind bisweilen mit Verletzung der *Maxilaris interna*[1]), *Occipitalis* oder *Carotis facialis* verbunden. Könnte unter solchen Verhältnissen die Blutung nicht durch Unterbindung von der Wunde aus, oder durch Druck gestillt werden, so müsste die Unterbindung der *Carotis communis* vorgenommen werden. Bei Schussverletzungen ist mitunter Anfangs in Folge der Erschütterung und Quetschung ausgebreitete Gesichtslähmung vorhanden, die sich jedoch allmälig, wenn sie die genanten Ursachen hat, wieder verliert.

Capitel V.

Speichelfisteln der Ohrspeicheldrüse.

Entstehung. Parotidenfisteln entstehen theils durch tiefere Verwundungen der Parotidengegend, theils durch beschränkte Drüsenabscesse.

---

1) Stromeyer, Handb. d. Chir. I. 1844. S. 800.

Erscheinungen und Folgen. Die Fistelöffnung zeigt sich bald an der vorderen Ohrspeicheldrüsengegend, wo die Drüsenfistel leicht mit einer Gangfistel verwechselt werden kann, bald hinter und unter dem Kieferaste, bald auch unter und hinter dem Ohrläppchen. Meistens ergiessen diese Fisteln, da sie immer nur mit einem Theile der Drüse communiciren, geringe Mengen von Speichel, und sind bisweilen so eng, dass sie kaum bemerkt und nur an dem periodischen Austritt eines Tröpfchens klarer Speichelflüssigkeit erkannt werden. Bei vorderen Drüsenfisteln kann man theils durch Sondiren und Einspritzungen, theils durch Einführung einer Sonde in den Stenon'schen Gang eruiren, ob man es mit einer Drüsen- oder Gangfistel zu thun hat. Es ist leicht ersichtlich, dass diese Drüsenfisteln in der Regel weniger Beschwerden verursachen, als die Gangfisteln, auch leichter als diese, ja zuweilen spontan heilen und daher auch weniger eingreifende Behandlungsmethoden erheischen.

Behandlung. Aetzung und Compression sind die Mittel, welche fast immer zur Heilung führen, wie mehrere Erfahrungen lehren. In leichteren Fällen kann das Ueberziehen der Fistelmündung mit Collodium versucht werden. Die Aetzung wird wie bei den Gangfisteln gemacht. Zur Compression wendet man Compressen oder einen Schwamm mit Binden oder eigene Compressorien (Stahlband mit Pelote) an, die entweder unmittelbar auf die Fistelmündung, oder, wenn der Fistelgang zu einer entfernter liegenden Drüsenpartie führen sollte, auf diese gebracht werden, während man die Fistelöffnung cauterisirt. Louis hat zwei Drüsenfisteln, bei welchen die Compression nicht ertragen wurde, durch reizende Injectionen von Provencerrosendecoct mit rothem Wein und später mit Weingeist geheilt, jedoch erst nach wiederholter Anwendung, und Dieffenbach will bei einigen hartnäckigen Drüsenfisteln mit Erfolg von der Drüse aus über den Masseter fort einen Canal bis in die Mundhöhle gebohrt, ein Setaceum aus Streifen gelben Leders eingelegt, die Wunde durch Naht oder Eiterung geheilt und die Lederstreifen einzeln ausgezogen haben.

Zweiter Abschnitt.

Chirurgische Krankheiten der Augengegenden.

A. Augenlider.

Anatomisches. Die Augenlider *(Palpebrae)* sind zwei vor dem Augapfel horizontal stehende und bewegliche Hautfalten, eine obere und untere, welche mit ihren freien Rändern die Lidspalte bilden. Das obere Lid, etwas grösser als das

untere, hat einen der Länge nach schwach convexen, das untere einen entsprechend concaven Rand. An beidon Rändern ist dio vordere Kante scharf, die hintere abgerundet. Nach aussen stossen die Tarsalränder spitz, nach innen ausgebuchtet zusammen. Die Bestandtheile der Lider sind ausser Haut, Bindegewebe, Muskeln, Schleimhaut, Gefässen und Nerven, noch Knorpel, Haare, Drüsen und die Anfänge des Thränenleitungsapparates.

Die Haut, beim obern Lide eine Fortsetzung der Stirnhaut, beim untern eine solche der Wangenhaut, ist dünn, haarlos, sehr ausdehnbar und bei älteren Personen quer gefaltet.

Das subcutane Bindegewebe steht mit dem Bindegewebe der Augengrube in Verbindung, ist sehr locker und fettlos.

Die folgende Muskelschicht besteht aus dem innern Stratum *(Pars ciliaris)* des *Orbicularis palpebrarum* [1]), der am untern Lide stärker als am obern und an beiden gegen den Lidrand hin mehr entwickelt ist. Die Verschliessung der Lidspalte geschieht hauptsächlich durch das Herabtreten des obern Augenlides, während das untere eine leichte Hebung und Verschiebung nach dem innern Augenwinkel zu macht [2]).

Unter dem Muskel liegt ein zweites Stratum von Bindegewebe, das Fett und die Haarbälge der Wimpern enthält. Dasselbe vermittelt auch die Verbindung der Muskellagen mit den

Lidknorpeln *(Tarsi)*. Diese kleinen Faserknorpelscheiben, welche bis an die freien Lidränder reichen, und hier etwas dicker sind, geben den Lidern ihre Festigkeit. Der obere Knorpel ist in der Mitte etwa 4‴, der untere nur 2‴ breit. Beide Knorpel sind durch verdichtetes Bindegewebe *(Ligamentum tarsi superioris et inferioris)* an den obern und untern Orbitalrand, nach aussen und innen durch das *Ligament. angulare externum et internum*, theils zusammen, theils an den äussern und innern Orbitalrand geheftet. Dor obere Knorpel besitzt zur Hebung einen eigenen Muskel, den *Levator palpebrae super.*

Fest mit den Knorpeln durch straffes Bindegewebe verbunden, ist die Lidbindehaut *(Conjunctiva palpebralis)*, welche einerseits bis zur innern Kante des freien Lidrandes geht, andererseits durch Umschlagung zur Augapfelbindehaut wird.

Aus der vordern Kanto des Lidrandes stehen die Augenwimpern *(Cilia)* nach aussen gekrümmt hervor, so dass die Haare beider Lidränder mit ihrer Convexität gegeneinander stehen. Dio Wimpern des obern Lides sind zahlreicher und länger. Die Bälge und Drüsen dieser Haare liegen im Bindogewebe zwischen *Orbicularis* und *Tarsus*.

An der innern Kante der Lidränder sieht man die Mündungen der Ausführungsgänge der Meiban'schen Drüsen, einer besonderen Art von Talgdrüsen, die im Rande der Lidknorpel solbst, dor innern Fläche näher eingelagert sind [3]). Im obern Knorpel finden sich 30 und mehr, im untern 20—25.

Von Arterien bositzen die Augonlidor zwei eigeno, die *Palpebralis superior* und *inferior* aus der *Ophthalmica*, nachdem dieso im innern Augenwinkel über dem *Ligam. palpebrale internum* angekommen ist. Beide Arterien, die obere sogleich, die untere nachdem sie über den Thränensack herabgestiegen ist, gehen längs des Tarsalrandes in dem Bindegewebe zwischen Orbicularmuskel und Lidknorpol nach aussen und

---

1) Näheres über diesen Muskel s. bei Arlt, Arch. f. Ophthalmol. IX. 1863. 1. S. 64. — 2) Ueb. ein System organischer Muskolfasern, wolche sich an die Lidknorpel inseriren und die Lidspalte offen erhalten, s. H. Müllor, Würzburg. Verhandl. IX. — 3) Zois, Abhandl. a. d. Geb. d. Chir. Leipz. 1845. S. 8.

vereinigen sich mit entgegenkommenden Zweigen aus der *Lacrymalis*, auch Ast der *Ophthalmica*, zu einem obern und untern Bogen *(Arcus tarsi superior et inferior)*, welche mit Zweigen der *Supraorbitalis*, *Temporalis*, *Infraorbitalis* und *Angularis* anastomosiren.

Die Venen entstehen aus einem *Plexus*, und führen theils in den *R. superficialis* der *Facialis anterior* durch eine *Palpebralis interna superior* und *inferior* und eine *Palpebralis descendens*, theils in die *Temporalis profunda* durch *Palpebrales externae.*

Die sensibeln Nerven der Augenlider gibt der *Trigeminus*, einerseits durch den *R. ophthalmicus* mittels Zweigen aus dem *Supraorbitalis*, *Supra-* und *infratrochlearis* und *Lacrymalis*, andererseits durch den *R. maxillaris superior* mittels Zweigen aus dem *Subcutaneus malae* und *Infraorbitalis.*

Die motorischen Nerven liefert theils der *Facialis* durch Aeste zum Orbicularmuskel, theils der *Oculomotorius* durch Zweige zum *Levator palpebrae superioris.*

Capitel I.

Entzündung der Augenlider. Blepharitis.

Von der Augenlidentzündung betrachten wir näher nur die diffuse phlegmonöse Entzündung, und die Entzündung einzelner Drüsen, insofern sie abgegrenzte Entzündungsgeschwülste bilden, wie die Entzündung der Haarbalgdrüsen und der Knorpeldrüsen.

1. Phlegmonöse Entzündung der Augenlider (Blepharitis phlegmonosa).

Entstehung. Diese Entzündung ist bald nur der Reflex einer heftigen benachbarten Entzündung namentlich der Bindehaut des Augapfels, des ganzen Augapfels oder des Bindegewebes der Augengrube, und dann nur ein symptomatisches Leiden, bald aber auch idiopathischer Natur, hervorgerufen durch eingreifendere mechanische Verletzungen, besonders Quetschungen, Streifverletzungen, Insectenstiche, durch Verbrennungen u. s. w. und in den ersteren Fällen häufig mit Sugillation, äusserer Zusammenhangstrennung, im letzteren mit partieller brandiger Zerstörung der Augenlider verbunden. Andere Veranlassungen sind selten.

Erscheinungen und Folgen. Die auffälligste Erscheinung bei dieser Entzündung ist die bedeutende Anschwellung der Augenlider, wesentlich begründet in der Laxität des subcutanen Bindegewebes und am stärksten gewöhnlich sichtbar am grösseren, äusseren Einwirkungen mehr ausgesetzten obern Lide, das zuweilen von seinem freien Rande bis zum Orbitalrand zur Grösse eines kleinen Hühnereies anschwillt, den ganzen Augapfel und noch das untere Augenlid verdeckt, so dass nicht einmal die Lidspalte mehr zu erkennen und der Abfluss der Augen-

feuchtigkeiten behindert ist. Jede Berührung oder Bewegung des Lides ist schmerzhaft. Bezüglich der Hautröthung kommen die mannigfaltigsten Modificationen vom Blassrothen bis zu dunkler livider Röthung vor, und auch die Spannung der Entzündungsgeschwulst ist sehr wechselnd. Immer ist zugleich Reizung der Meibom'schen Drüsen, der Lid- und Augapfelbindehaut und des Sehnervensystems vorhanden und zuweilen breitet sich die Entzündung bis zum Augenhöhlenbindegewebe aus. — Die Folgen sind verschieden nach den ätiologischen Verhältnissen und nach der Heftigkeit der Entzündung. Symptomatische Entzündungen zertheilen sich häufig und lassen nur etwa ödematöse Schwellung des Lides für einige Zeit zurück. Bei idiopathischen Entzündungen ist der Ausgang in Abscessbildung häufig, wobei sich unter den gewöhnlichen Erscheinungen ein Lidabscess bildet, der bald in der Mitte des Lides, bald mehr gegen den einen oder andern Augenwinkel zu sich entwickelt. Zuweilen wird das ganze Augenlid in einen grossen Eitersack verwandelt. Abscesse, welche im inneren Augenwinkel über dem Thränensack sich bilden, sind unter dem Namen Anchylops bekannt. Der Selbstaufbruch des Abscesses geschieht meistens an der äusseren Fläche des Lides an einer oder mehreren Stellen, seltener an der inneren Fläche dem einen oder andern Orbitalrand nahe, wobei dann gewöhnlich Eiterverbreitung gegen die Augengrube hin stattgefunden hat. St. Yves[1]) beobachtete einmal Aufbruch in die Thränenkanälchen. Häufig haben derartige Abscesse keine weiteren nachtheiligen Folgen. In schwereren Fällen können aber auch durch grösseren Verlust des Augenlidbindegewebes und eines Theiles der Haut mit Beschädigung der Tarsalknorpel, Lidmuskeln und der Thränenkanälchen, Thränenträufeln, defecter Zustand der Augenlider, Stellungsfehler derselben u. s. w. die Folgen sein. Ein grösserer Verlust des Lides kann durch brandige Entzündung herbeigeführt werden.

Diagnose. Zu unterscheiden von den idiopathischen Lidabscessen sind die zuweilen in den Augenlidern vorkommenden Verbreitungs- oder Senkungsabscesse, herrührend von cariösen, nekrotischen Zuständen der Augenhöhlen- und Schädelknochen, oder von subfascialen Abscessen der Stirn- und Schläfengegend. Nach der verschiedenen Bildungsstätte gelangt der Eiter bald in das obere, bald in das untere Augenlid, oder unter die Augenwinkel. Diese Eiteransammlungen bilden sich gewöhnlich allmälig und charakterisiren sich durch eine fluctuirende, entzündungslose Anschwellung der Lider oder Augenwinkel, während in der Nachbarschaft zuweilen schon vor dem Auf-

1) Nouv. tr. des malad. des yeux. Paris 1722. p. 58.

bruche der Geschwulst der eigentliche Eiterungsheerd entdeckt werden kann. Schwieriger ist die Erkennung von Ansammlungen in den Augenwinkeln, wenn diese unter den unnachgiebigen Commissuren bestehen. Sich selbst überlassen brechen solche Abscesse zuletzt auf und hinterlassen Eiterfisteln. — Abscesse der inneren Augenwinkelgegend sind nicht leicht von der Entzündung des Thränensackes zu unterscheiden, zumal letzterer gewöhnlich mitentzündet ist.

Behandlung. Bei symptomatischen Entzündungen hat man hauptsächlich das bedingende Grundleiden zu berücksichtigen. Die idiopathische Blepharitis behandelt man nach Massgabe ihrer Heftigkeit, Ausbreitung, ihres Charakters und ihrer allfälligen Complicationen. Da die Entzündung meistens acut auftritt, so ist auch in der Mehrzahl der Fälle eine strengere örtliche Antiphlogose durch kalte Fomentationen, namentlich mittels auf Eis erkälteter Compressen, welche das Augenlid nicht allzusehr beschweren, und bei sehr heftiger Entzündung auch noch durch Blutegel in der Umgegend der Augenlider geboten. Bei brandiger Entzündung ist das Bestreichen mit Jodtinctur zweckdienlich. Im Falle der Abscessbildung ist es im Allgemeinen vortheilhafter, um grösseren Zerstörungen vorzubeugen, den Abscess künstlich zu eröffnen durch einen Stichschnitt oder Schnitt je nach der Ausdehnung des Abscesses parallel den Fasern des *Orbicularis*. Während der Verheilung ist namentlich beim untern Lide darauf zu achten, dass sich keine retrahirende Narbe bildet, welche zu einer Stellungsveränderung Anlass geben könnte.

2. Entzündung der Augenliderdrüsen.

a) Solitäre Entzündung der Cilienbälge und Drüsen. (Hordeolum. Acne ciliaris.)

Entstehung. Die Entzündung hat hier ihren Sitz in den Haarbalgdrüsen der Cilien und zeigt sich häufiger am oberen als am unteren Lide, sowie häufiger bei jüngeren als älteren Individuen. Dass individuelle Dispositionen für diese Art der Acne bestehen, beweist der Umstand, dass gewisse Individuen mitunter hartnäckig während längerer Zeit von diesem Uebel heimgesucht werden, so dass successive fortwährend derartige Entzündungen am Lidrande auftreten. Bald ist nur eine Drüse entzündet, bald sind es deren mehrere, nur an einem Lide oder an mehreren zugleich. Aeussere Veranlassungen können manchmal keine aufgefunden werden, in andern Fällen steht die Entwicklung der Entzündung augenscheinlich mit Unreinlichkeit, Aufenthalt in unreiner, mit Staub, Rauch erfüllter Luft, oder mit Reizzuständen der Lider durch

Anstrengung der Augen, durch Erkältung u. s. w. in Zusammenhang, und in noch andern Fällen lässt sich der Eintritt dieser Acne auf den Genuss gewisser Speisen und Getränke zurückführen. Indessen ist doch weitaus für die Mehrzahl der Fälle die Beobachtung zu machen, dass eben eine gewisse körperliche, zuweilen nur transitorische Disposition den Hauptgrund zur Entstehung dieser Entzündungsgeschwülste bildet.

Erscheinungen und Verlauf. Da die Haarbalgdrüsen der Cilien, welche Sitz dieser Entzündung sind, am äussern Tarsalrande sich befinden, so treten auch hier diese Entzündungsgeschwülste auf in der Form rundlicher oder ovaler Knötchen von der Grösse eines Gerstenkornes, einer Erbse u. dgl., welche einzelne Wimperhaare tragen. Die Entwicklung der Geschwülste geschieht unter einem juckenden, brennenden Gefühl am Tarsalrande des Lides, welches zum Reiben desselben veranlasst. Häufig ist die Entzündung mässig und sind die Entzündungssymptome auf die Drüse und den Cilienbalg beschränkt, so dass das ganze Leiden nur ein unbedeutendes ist und von den Trägern nicht einmal weiter beachtet wird. Indessen kommt es bei reizbaren und empfindlichen Personen auch vor, dass die Entzündungsgeschwulst von einem entzündlichen Oedem des ganzen Augenlides begleitet ist und dass Thränenfluss, Lichtscheu u. s. w. vorhanden sind. Der Verlauf ist bald acut, bald chronisch, so dass der ganze Process schon in wenigen Tagen oder auch erst in einigen Wochen abgelaufen sein kann. Bei acuter Entzündung ist der Ausgang in Eiterung der gewöhnliche. Es bildet sich ein kleiner Drüsenabscess und der Eiter entleert sich entweder durch den Ausführungsgang der Drüse oder durch Perforation der Haut nahe dem Tarsalrande. Mitunter wird ein ganzer Haarbalg nebst den Cilien ausgestossen, was eine wimperlose Stelle nach sich zieht. Selten bleibt eine kleine Induration zurück.

Behandlung. Nur ausnahmsweise ist eine strengere Antiphlogose nothwendig. Bei der entschiedenen Neigung der kleinen Entzündungsgeschwulst zur Eiterung wird der Ablauf durch Auflegen eines kleinen Kataplasmas wenigstens während der Nacht abgekürzt. Auch kann man durch einen kleinen Einstich in einen sichtbar gewordenen Eiterpunkt die Entleerung des Abscesses beschleunigen. Zeis[1]) empfiehlt als Hauptmittel gegen das Gerstenkorn das Ausrupfen aller im Bereich desselben befindlichen Cilien. Bei vorhandener Disposition sind zunächst die genannten veranlassenden Momente möglichst zu vermeiden durch Reinhaltung des Augenlides, Aufenthalt in reiner Luft, Befolgung

1) L. c. S. 33.

einer zweckmässigen Diät u. s. w. Alsdann ist auch die Anwendung gelind reizender Augensalben mitunter zuträglich.

b) Solitäre Entzündung der Meibom'schen Drüsen.

Hagelkorn, Chalazion. Diejenigen, welche diese Entzündung auch als Hordeolum bezeichnen, unterscheiden dieses dann als internum.

Entstehung. Diese Entzündung hat im Wesentlichen dieselben Ursachen, wie die vorher beschriebene und erscheint daher auch unter ähnlichen Verumständungen. Eine Verschiedenheit zeigt sich hauptsächlich nur in der Art, dass, während die Haarbalgdrüsen bei Hautaffectionen der Augenlider leicht in Mitleidenschaft gezogen werden, die Knorpeldrüsen bei entzündlichen Affectionen der Bindehaut durch Verbreitung der Entzündung häufig mitergriffen werden, so dass Hagelkörner nicht selten Begleiter gewisser, namentlich chronischer Entzündungen der Palpebralbindehaut sind. Uebrigens werden die Drüsen gewöhnlich nicht in ihrer Totalität afficirt, sondern meistens ist die Entzündung nur auf Partien des gemeinschaftlichen Drüsenschlauches oder auf einzelne Acini beschränkt, was für die Erscheinungsform dieser Entzündung von Einfluss ist. Auch ist hiefür noch der Umstand zu berücksichtigen, dass die Drüsen in ein festes, schwer ausdehnsames Fasergewebe eingebettet sind.

Erscheinungen und Folgen. Gleichfalls am Lidrande erhebt sich eine rundliche, oder mehr ovale Geschwulst von der Grösse eines Gerstenkorns bis zu der einer Erbse oder kleinen Bohne, die eine glatte Oberfläche hat und sich fest anfühlen lässt. Die Haut über derselben ist verschiebbar und bald von fast normaler Färbung, bald aber auch mehr oder weniger erysipelatös geröthet, während die Lidbindehaut immer eine lebhafte Injection wahrnehmen lässt. Je nachdem die entzündeten Drüsenpartien mehr der äussern oder innern Fläche des Tarsalknorpels näher liegen, ragt auch die Geschwulst mehr an der äussern oder innern Lidfläche, was sich durch Umstülpung des Lides erkennen lässt, hervor. Man hat danach ein äusseres und inneres Gerstenkorn zu unterscheiden. Ist vorzugsweise der dem freien Lidrande nahe liegende Theil der Drüse oder vielmehr des Drüsenschlauches entzündet, so entwickelt sich die Geschwulst besonders nach dieser Richtung hin und bildet sich ein mehr randständiges Hordeolum. Der Entzündungsprocess kann wie bei der Ciliarfinne acut und chronisch verlaufen. Im ersten Falle sind die Reizerscheinungen des Lides und überhaupt des ganzen Auges manchmal nicht unbedeutend. Das ganze Lid erscheint erysipelatös geröthet und geschwollen, so dass man den eigentlichen Ausgangspunkt der Entzündung nicht immer leicht erkennt, das

Auge thränt und ist lichtscheu. Bei chronischer Entzündung dagegen ist die Gewebswucherung von so geringen Reizerscheinungen begleitet, dass eine Entzündung eigentlich kaum wahrgenommen wird. Meistens führt der entzündliche Process zur Eiterproduction und bildet sich ein Abscess, der je nach dem Sitze der Entzündungsgeschwulst an der innern oder äussern Lidfläche oder am Lidrande zum Aufbruch gelangt oder auch durch den Ausführungsgang der Drüse selbst sich entleert. Da weitaus die meisten Hagelkörner innere sind, so erfolgt auch der Durchbruch gewöhnlich an der innern Lidfläche zuerst in den Bindehautsack und dann durch Auflockerung und Perforation dieses nach aussen. Entleert sich der Abscess vollständig, so kann ein rascher Schluss desselben eintreten mit Vernarbung. Zuweilen dauert die Gewebswucherung aber auch noch längere Zeit an, und entleert sich aus der Abscesshöhle nicht blos Eiter, sondern drängen sich sulzartige Massen von neugebildetem nekrotisch gewordenem Bindegewebe hervor, oder es bilden sich schwammige Granulationen, die mitunter einen nicht unbedeutenden Umfang erreichen, und sich selbst überlassen die Schliessung des Abscesses sehr in die Länge ziehen können. Ein anderer Ausgang ist der, dass die Entzündungserscheinungen sich nach und nach verlieren, auch wenn schon die Abscessbildung begonnen hatte, die Geschwulst kleiner wird und ein fester Tumor zurückbleibt, ein Zustand, welcher von denjenigen, die diese Entzündung auch als Gerstenkorn bezeichnen, allein mit dem Namen Hagelkorn, *Chalazion*, belegt wird. Dieser Vorgang beruht theils auf Resorption und Degeneration des angesammelten Inhalts, theils auf Organisation und Transformation der Abscesswandungen, die sich in eine Art sehniger Kapsel umbilden, während jener, anfänglich Eiter, nach und nach sich eindickt und durch fettige und kalkige Degeneration zu einer atheromatösen Masse umgewandelt wird. Durch diese Vorgänge kann das Chalazion fast bis zum Verschwinden gebracht werden.

Behandlung. Nur bei acut auftretender Entzündung ist eine eigentliche Antiphlogose nothwendig, um wenigstens den Versuch zu machen, die Eiterung abzuwenden oder jedenfalls diese zu beschränken und einer ausgedehnteren Gewebswucherung vorzubeugen. Sind die Reizerscheinungen gemildert, und hat Eiterproduction begonnen, so ist, um die Eröffnung des Abscesses vorzubereiten, die Anwendung der feuchten Wärme zuträglich. Immer wird der Verlauf des Uebels abgekürzt durch frühzeitige Entleerung des Abscesses mittels eines Stichschnittes. Nur bei randständigen Hagelkörnern ist der Versuch sie auszudrücken, von wahrscheinlichem Erfolge. Da diese Entzündungsgeschwülste der innern Lidfläche näher liegen, so muss auch in den

meisten Fällen der Stichschnitt an der innern Lidfläche gesehehen mit einem Staarmesser oder einer Lanzette, wo der Eiter durchschimmert, oder wenigstens der Tumor am deutlichsten bemerkbar ist. Hiezu wendet man das Augenlid nach aussen um. Drängen sich später nach der Entleerung des Abscesses wuchernde Gewebsmassen aus der Oeffnung, so wendet man dagegen den Höllensteinstift an, der bis in die Abscesshöhle geführt wird. Durch die künstliche Eröffnung des Abscesses wird am ehesten dem Zurückbleiben eines kalten Tumors vorgebeugt.

Schiess, Archiv f. patholog. Anat. XXVII. S. 132. — Bendz, Annal. d'Ocul. 1858. Mars et Avril.

Capitel II.

Geschwülste der Augenlider.

Die Augenlider gehören nicht gerade zu denjenigen Gesichtstheilen, welche besonders häufig Sitz neoplastischer Bildungen sind, die sich primär in ihnen entwickelt haben, denn manche Geschwülste, welche die Augenlider betreffen, sind entweder von der Augenumgegend, oder von der Orbita, oder auch vom Augenapfel ursprünglich ausgegangen, und haben erst bei ihrer weiteren Entwicklung in den Augenlidern Terrain gewonnen. Die nachtheiligen Folgen der Lidgeschwülste bestehen bald nur in einer Entstellung, bald aber behindern sie auch die Bewegungen der Augenlider, oder stören das Sehen, indem sie die Hornhaut verdecken, oder bewirken Stellungsveränderungen der Lider, oder führen eine Zerstörung derselben herbei u. s. w. Wir machen auf folgende Bildungen aufmerksam.

1) Warzenartige, papilläre Excrescenzen sind an der äussern Lidfläche und am Tarsalrande, namentlich bei älteren Individuen keine seltene Erscheinung. Auch Condylome kommen zuweilen hier vor. Die Entfernung solcher Excrescenzen kann durch Abbinden, Abschneiden mit nachheriger Aetzung der Wurzelstelle, oder auch durch Cauterisation allein, wobei man den Augapfel zu schützen hat, geschehen.

2) Hypertrophie der Haut und des subcutanen Bindegewebes als *Elephantiasis palpebrarum* kommt fast nur in Verbindung mit Elephantiasis der übrigen Gesichtshaut vor.

3) Von Cystengeschwülsten [1]) sind die häufigsten das *Hordeolum* und *Chalazion*, von welchen schon vorhin die Rede war. Fano [2]) hat diesselben in einlässlicher Weise besprochen. Atherome kommen nur in der Augenumgegend vor. Eine Dermoid-

1) Bezüglich der Literatur verweise ich auf die 2. Aufl. dies. Lehrbuchs. II. S. 360. — 2) Bullet. de Thér. LXII. 1862. Avril. p. 298. 349.

cyste scheint die von Kerst [1]) exstirpirte Geschwulst gewesen zu sein.

Sie sass im rechten obern Augenlide, hatte die Grösse einer Kastanie, reichte tief in die Augenhöhle hinein, und enthielt eine dem verdickten Eiter ähnliche Flüssigkeit und viele kleine Haare, die denjenigen der Augenbrauen glichen u. s. w.

Mit Jodinjection behandelte Deval [2]) erfolgreich eine Cyste von der Grösse einer Haselnuss, welche über dem Thränensack gelegen war. Zur Exstirpation kleinerer Geschwülste im obern Lide kann die Ringpincette von *Desmarres* (Fig. 30) mit Nutzen gebraucht werden.

Fig. 30.

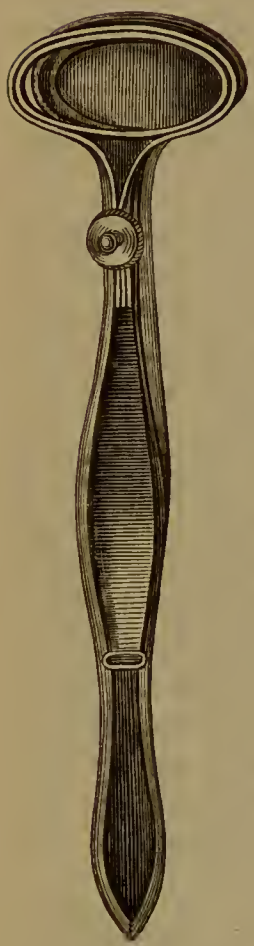

4) Seltene Aftergebilde sind Lipome, Fibrome, Sarkome u. s. w. Meistens bleiben solche Geschwülste nicht auf die Augenlider beschränkt, sondern reichen noch mehr oder weniger tief in die Orbita, oder breiten sich in der Augenumgegend aus. Ihre Exstirpation kann je nach Sitz und Grösse von aussen her durch Spaltung der Haut in der Richtung der Fasern des Orbicularmuskels, oder von der innern Seite der Augenlider aus, durch Eröffnung des Conjunctivalsackes nach vorgängiger Spaltung des einen oder andern Augenwinkels geschehen.

Interessant ist eine Beobachtung von Schirmer [3]) von einem kleinzelligen Sarkom, das an allen vier Augenlidern sich entwickelt hatte, und an dreien excidirt worden war. Die Geschwülste waren gelappt, hatten glatte Oberfläche und eine wachsähnliche Farbe.

Die Exstirpation eines plexiformen Neurofibroms des linken oberen Augenlides und der Schläfengegend bei einem ungefähr 18 Jahre alten Menschen, berichtet Billroth [4]). Die Geschwulst war kleinfaustgross, weich, schlaff mit durchfühlbaren Knoten und Strängen, und soll schon gleich nach der Geburt in geringem Grade bestanden haben. Die Grundlage der Plexusform bestand aus theils atrophischen, theils fettig degenerirten Nervenfasern, die Hauptmasse aber aus ziemlich kernreichem derbem Bindegewebe.

5) Angiotelektasien und cavernöse Geschwülste sind an den Lidern nicht selten in Form von flachen Mälern, Excrescenzen und Geschwülsten, letztere zuweilen mit cirsoider Erweiterung der

1) Heilkundige Mengelingen. Utrecht. 1835. Medic.-chirurg. Zeit. I. 1837. S. 107. — 2) Gaz. méd. de Par. 1849. Nr. 4. — 3) Mon. Bl. f. Augenh. V. 1867. S. 124. — 4) Archiv. f. kl. Chir. XI. H. 1. 1869. S. 232.

grösseren Gefässe, beobachtet worden. Die flachen Mäler betreffen bald nur das eine oder andere Lid, oder es sind von den Augenwinkeln her beide Lider ergriffen, und ist das Uebel entweder auf die letzteren beschränkt, oder noch über angrenzende Gesichtsgegenden, bisweilen auch über die Bindehaut des Auges ausgedehnt. Besonders gefährlich sind die in Geschwulstform bestehenden Angiome, weil dieselben in der grossen Ausdehnsamkeit der Lidhaut und der Lockerheit des subcutanen Bindegewebes gewöhnlich rasch wachsen, und mitunter eine bedeutende Grösse erreichen.

v. Walther [1]) sah bei einem 5jährigen Kinde eine erectile Geschwulst am obern Lide, welche zur Zeit der Geburt schon die Grösse einer Haselnuss hatte, und seitdem bis zu dem Umfange von 1½ Mannsfäusten gewachsen war, so dass sie über das Auge und die Backe herabhing. Die Geschwulst hatte eine bläuliche Färbung, fühlte sich teigig und knotig an und pulsirte nicht.

Was die Behandlung betrifft, so verweisen wir desshalb theils auf die Allgemeine Chirurgie, theils auf die nachstehenden Fälle.

Nach Dieffenbach [2]) hatte ein 21jähriger Mann im obern rechten Lide eine weiche pulsirende und bei Erhitzung anschwellende Geschwulst von der Grösse einer Pflaume mit normaler Haut bedeckt. Die angeborne Geschwulst war anfänglich nur von der Grösse einer Linse. D. umschnitt in transversaler Richtung ein Hautellipsoid und exstirpirte die Geschwulst. Die Blutung war bedeutend, wurde aber schnell durch die Wundvereinigung gestillt. — Eine ähnliche Exstirpation am linken unteren Lide verrichtete Weese [3]). — Eine partielle wiederholte Excision machte Dieffenbach [4]) bei einem 3jährigen Kinde, das am rechten innern Augenwinkel eine erectile Geschwulst von der Grösse einer Haselnuss und von hellrother Farbe hatte. Zuerst wurde nach der ganzen Länge der Geschwulst ein mehrere Linien breiter Keil ausgeschnitten und die Wunde mit umschlungener Naht vereinigt. Zwei Monate später wurde der Rest der Geschwulst excidirt. — In einem ähnlichen Falle führte Cristophers [5]) die subcutane Abbindung der Geschwulst aus. — Cavara [6]) berichtet, dass A. S. von Geburt an in der rechten Schläfengegend ein rothes Muttermal hatte, das sich bedeutend vergrösserte und auch das obere Augenlied einnahm. Die Temporal- und Frontalarterien um die Geschwulst waren sehr erweitert und pulsirten lebhaft. C. excidirte die Schläfengeschwulst, wobei aus unzähligen erweiterten Gefässen eine profuse Blutung entstand, die aber durch Schliessung der Wunde mit der umschlungenen Naht gestillt wurde. Die Lidgeschwulst verkleinerte sich, wurde später aber auch noch weggenommen, so dass nur der Tarsus zurückblieb, worauf man aus der Stirnhaut eine neue Lidhaut bildete u. s. w. [7])

6) Von den Krebsen kommt wie an andern Gesichtstheilen, so auch hier der Epithelialkrebs am häufigsten vor, und zwar theils primär, theils von benachbarten Theilen aus übergegangen. Zu den letzten gehören namentlich die Nasen-, Wangen- und Schlä-

1) Journ. d. Chir. u. Augenh. V. 1823. S. 238. — 2) Bei Lebert, Abhandl. a. d. Geb. d. prakt. Chir. Berl., 1848. S. 88. — 3) Rusts Mag. XII. 1822. S. 227. — 4) L. c. p. 84. — 5) The Lancet, 1845. June. — 6) Novi Comm. Acad. sc. inst. Bononiens. I. IV. — 7) Weitere Fälle s. in der 2. Aufl. dies. Lehrbuchs. II. S. 544.

fenhaut und die Thränenkarunkel. Der primäre Epithelialkrebs geht zuweilen von den Meibom'schen Drüsen aus. Der Form nach zeigen sich verschiedene Varietäten des Krebses, namentlich häufig der flache, selten der tiefergreifende. Der letztere ist für den Augapfel gefährlicher, indem er leicht auf die Conjuntiva und weiterhin auf den Augapfel übergreift. Durch Aetzung lässt sich das Aftergebilde meist nicht hinreichend zerstören. Randständige Epithelialkrebse, wenn sie nicht zu grosse transversale Ausdehnung haben, können durch einen Keilschnitt excidirt werden. Ist ein grösserer Substanzverlust nothwendig, so hat man denselben womöglich plastisch zu ersetzen. Für das untere Lid ist das nicht unumgänglich nothwendig, wohl aber für das obere, weil der Verlust dieses auch den Verlust des Augapfels nach sich ziehen würde. Von der gesunden Bindehaut sucht man soviel als möglich zu erhalten, um das neue Lid damit besetzen zu können. Die Exstirpation eines ganzen Lides geschieht in der Weise, dass man zuerst die äussere Commissur in horizontaler Richtung spaltet, das zu entfernende Lid am Tarsalrande fasst, längs des Orbitalrandes einen Bogenschnitt von einem Augenwinkel zum andern bildet und die Conjunctivafalte mit einer Cooper'schen Scheere trennt.

Capitel III.

Wunden der Augenlider und der Augenumgegend.

1. Wunden der Augenlider.

Diese können in Schnitt-, Hieb-, Stich-, Riss- und Quetschwunden und in Quetschungen bestehen.

Schnitt- und Hiebwunden haben entweder eine mehr horizontale oder verticale Richtung, und sind nur oberflächlich oder penetrirend. Oberflächliche, nur die Haut betreffende Horizontalwunden vereinigt man bei geschlossenem Auge nur durch Klebemittel. Sind Haut und subcutanes Bindegewebe getrennt, oder ist die Wunde penetrirend, so ist bei einiger Länge der Wunde, die Anlegung einer Knopfnaht zweckmässig, weil sich die Wundränder sonst leicht umkrämpen. Man fasst bei diesen Wunden, auch wenn sie penetrirend sind, nur die Haut und hält das Auge geschlossen. Vertikalwunden, welche blos die Haut betreffen, können gleichfalls nur durch Klebemittel hinreichend geschlossen werden, ist der Orbicularis aber getrennt, und die Wunde klaffend, oder ist das Lid vollständig gespalten, so muss eine Naht angelegt werden, welche jedoch nur im letz-

ten Fall auch den Knorpel mitfassen soll, jedoch so, dass die Schleimhaut undurchstochen bleibt. Sind bei Lidwunden die Thränenkanälchen durchschnitten, so ist Stenose oder Verwachsung derselben zu fürchten und damit Zurückbleiben von Thränenträufeln. Um diese Folge zu verhüten, ist eine besonders genaue Vereinigung der Wunde nothwendig. Auch ist das Einlegen von Fremdkörpern versucht worden.

Fischer schob in das Thränenröhrchen eine dünne Darmseite ein. Desormeaux [1]) führte mittels einer Mejean'schen Sonde einen Seidenfaden durch das im untern Lide getrennte Thränenröhrchen bis in den Thränenschlauch, öffnete diesen und leitete nun von hier aus den Faden mittels der Pamard'schen Feder weiter durch den Thränennasencanal zur Nase heraus, und liess den Faden bis zur Verheilung der Wunde liegen.

Einfache Stichwunden, die nicht penetriren, sind ohne Bedeutung. Ruhigstellung des Lides genügt zur Verhütung einer stärkeren Reaction. Insectenstiche haben mitunter beträchtliche Schwellung zur Folge. Penetrirende Wunden sind öfters mit Verletzungen der in der Augengrube befindlichen Theile verbunden, die wichtiger als die Verwundung des Lides sind.

Gerissene und gequetschte Wunden sind öfters unregelmässig, gelappt und mit Substanzverlust verbunden. Im ersten Falle sind bisweilen die Wundränder zur Vereinigung mit der Scheere zu ebnen. Bei Lappenwunden ist der Lappen möglichst genau anzulegen und zu heften. Bei Wunden mit Substanzverlust, welche sich nicht schliessen lassen, ist entweder für Bildung einer breiteren Narbenfläche zu sorgen, oder man ersetzt den Verlust auf plastischem Wege.

Quetschungen sind gewöhnlich mit Bluterguss und bedeutender Anschwellung des Lides, zumal des oberen, verbunden. Sie erheischen Compression und Kälte. Bei erheblicher Spannung der Haut ist die Entleerung des Blutes durch einen Stichschnitt zweckmässig, um brandigen Verlust der Lidhaut zu verhüten.

2. Wunden der Augenumgegend.

Diese Wunden können die Supraorbital-, Infraorbital-, innere und äussere Augenwinkelgegend betreffen.

1) Supraorbitalgegend. Verticalwunden vereinigt man durch Klebemittel. Transversalwunden sind bisweilen mit Verletzung der *Art. supraorbitalis* und des gleichnamigen Nerven, sowie des weiter nach innen gelegenen Trochlearnerven und der Frontalarterie verbunden. Betreffen solche Wunden nur die *Cutis*, so können dieselben

[1]) Gaz. des Hôp. 1849. p. 133.

gleichfalls blos mit klebenden Mitteln geschlossen werden. Ist aber die unterliegende Muskulatur mitverletzt und klafft die Wunde, so ist zur Erhaltung einer linearen Narbe nur die blutige Naht sicherstellend. Die Blutung kann meistens durch Schliessung der Wunde und Andruck der Weichtheile an den Stirnknochen gestillt werden. Bisweilen hat man nach solchen Wunden, zumal nach gequetschten und gerissenen, oder auch nur nach Quetschungen der Supraorbitalgegend entweder gleich nachher oder später Amaurose folgen gesehen, und diese Affection des Sehnervensystems bald der Verletzung des Frontalnerven [Platner[1]), Richter[2])], bald einer blutigen oder eitrigen Ansammlung innerhalb der Schädelhöhe [Chopart[3])], oder einer Erschütterung der *Retina* [Beer[4])] u. s. w. zugeschrieben. Die erste Ansicht ist entschieden unrichtig, wir haben zu wiederholten Malen Durchtrennungen des Frontalnerven gesehen, ohne irgend welche Beeinträchtigung der Sehkraft des Auges, während Amaurose nach Verletzungen der Supraorbitalgegend zurückgeblieben ist, wo jener Nerv unbetheiligt geblieben war. Ohne Zweifel beruhen die in solchen Verwundungsfällen auftretenden Störungen der Sehfunction in gleichzeitig vorhandenen Verletzungszuständen des Sehnervensystems selbst oder des Gehirns, bestehend in Erschütterung, Quetschung, Compression durch Extravasatbildung, Ablösung der Netzhaut, und in weiteren Folgen dieser Verletzungszustände. Bei unregelmässigen, nicht schliessbaren und daher ganz oder theilweise mit Eiterung heilenden Supraorbitalwunden hat man darauf zu achten, dass keine Eitersenkungen eintreten und keine das Augenlid verziehenden Narben sich bilden.

2) Infraorbitalgegend. Bei Wunden dieser Gegend kann der Infraorbitalnerv verletzt sein, auch hat man ähnliche Störungen des Sehvermögens wie bei den obigen Verletzungen beobachtet. Beides ist indessen selten, und die Wunden der Infraorbitalgegend haben in den meisten Fällen nur insofern Bedeutung, als sie leicht zu Stellungsveränderungen des Lides führen können. Dieses ist daher hauptsächlich durch eine zweckmässige Wundbehandlung zu verhüten.

3) Augenwinkelgegenden. Bei tieferen Verticalwunden der äussern Augenwinkelgegend sind immer Zweige des Facialnerven durchschnitten und daher die Bewegungen der Augenlider mehr oder weniger gestört. Die Vereinigung solcher Wunden muss desshalb möglichst genau geschehen. — Bei Stichwunden der innern Augenwinkelgegend

1) Pr. de vulnerib. supercilii illatis, cur coecitatem inferant? Lips. 1741. — 2) Anfangsgr. d. Wundarzn. II. 1789. § 323. — 3) Tr. des mal. chir. Par. 1779. — 4) Lehre d. Augenkr. I. 1813. §. 198.

kann der Thränensack verletzt sein. Um hiebei die Bildung einer Thränensackfistel zu verhüten, ist die Wunde sorgfältig zu schliessen. Oefter ist auch die hintere Wand des Thränensackes und das Thränenbein mitverletzt, was zu einer Verwachsung des Sackes führen kann. Um das zu verhüten, soll man den Gensoul'schen Cylinder von Zeit zu Zeit durch die Nasenöffnung bis in den Thränensack führen und einige Stunden liegen lassen [1]).

Capitel IV.

Spaltung der Augenlider und zu grosse Lidspalte.

1. Spaltung der Augenlider (Coloboma palpebrarum).

Entstehung. Das Colobom der Augenlider ist entweder angeboren oder erworben. Das angeborene Colobom wurde mehrmals am obern Lide meistens in Verbindung mit andern Bildungsfehlern des Auges gesehen [2]). Das erworbene Colobom ist gewöhnlich Folge von Verwundungen, zuweilen auch von Lidabscessen oder von brandigen, ulcerösen, namentlich lupösen Zerstörungen, und besteht bald nur in einfacher senkrechter, oder mehr oder weniger schiefer Spaltung des Lides, bald ist damit Unregelmässigkeit der Spalträndер, Substanzverlust, Verziehung, Verschrumpfung des Lides verbunden. Man sieht häufiger complicirte als einfache Colobome. Ausser der Entstellung haben diese Spaltungen mangelhafte Deckung und Reizung des Augapfels zur Folge.

Behandlung. Einfache senkrechte Colobome beseitigt man durch Abtragung der Spalträndер und Vereinigung der Wunde durch die Naht. Man fasst die Spalträndер an der äussersten Ecke mit einer Hakenpincette, zieht damit das Lid vom Augapfel ab und nimmt mit einer feinen geraden Scheere den Narbenrand zwar möglichst sparsam, aber doch vollständig weg, so dass die Schnitte in einem spitzen Winkel zusammenkommen. Die Wundränder vereinigt man auf das genaueste durch die umschlungene Naht, wobei eine Nadel wenigstens nicht blos durch die Haut, sondern auch durch die Tarsalknorpel, jedoch nicht durch die Bindehaut geführt wird. Zur Einführung der Nadeln fixirt man die Lidränder mit einer Hakenpincette und leitet mitunter die Nadeln durch eine gewöhnliche Pincette fort. Aehnlich verfährt man bei schiefen Spalten. Mancherlei Schwierigkeiten bieten die complicirten Spalten dar, indem entweder die Unregelmässigkeit der Spalträndер einen grössern Substanzverlust nothwendig macht, oder dieser

1) Hasner, Beitr. z. Phys. u. Path. d. Thränenableitungsapparats. Prag, 1851. S. 43. — 2) v. Ammon, Journ. f. Chir. u. Augenh. XXXI. 1842. St. 2. S. 96.

sehon besteht, und daher zu wenig Material vorhanden ist, um die Wiedervereinigung der Ränder zu bewerkstelligen. Dieffenbach[1]) empfiehlt für solche Fälle Spaltung der äussern Commissur in der Ausdehnung einiger Linien, oder wenn die Spaltung bis über die Mitte des Lides sich erstreckt, an der äussern Seite desselben einen $1^1/_2$" langen senkrechten Hautschnitt. Nach Stephan[2]) soll man zu Erlangung grösserer Verschiebbarkeit und Dehnsamkeit der Spalträndern vom Vereinigungswinkel derselben aus Schnitte in der Richtung der Spalträndern durch die Haut führen, so dass in Verbindung mit dem Colobom ein × entsteht, und nöthigenfalls einen Theil der Spalträndern, der dann nicht verwundet wird, zur Bildung des Tarsalrandes verwenden.

2. Zu grosse Lidspalte.

Nach Wunden der äussern Augenwinkelgegend mit Substanzverlust oder nach hier stattgehabten Zerstörungen der Haut durch Abscesse, oder ulceröse, brandige Vorgänge bleibt zuweilen eine Vergrösserung der Lidspalte häufig mit Ectropium zurück. v. Walther[3]) hat dagegen die Wundmachung und Zusammenheftung der Tarsalränder (Tarsoraphie) im Augenwinkel empfohlen und v. Ammon[4]), Dieffenbach[5]) u. A. haben diese Operation mit Erfolg ausgeführt. Dieselbe kann auch bei angeborener oder durch Erschlaffung des Orbicularis mit Prominenz oder Vergrösserung des Augapfels bedingter Erweiterung der Lidspalte in Anwendung gebracht werden. Zur Operation fasst man den untern Lidrand im äussern Augenwinkel mit einer Hakenpincette, zieht ihn etwas ab und nimmt mit einem kleinen Messer oder mit einer kleinen über's Blatt gebogenen Scheere von dem Tarsalrande in der Ausdehnung, in welcher derselbe zur Verwachsung kommen soll, einen feinen Streifen weg. Das Gleiche macht man an dem oberen Tarsalrande und lässt beide Schnitte gegen die Schläfe hin zusammentreffen. Bisweilen ist es nothwendig, um die Spalträndern verschiebbarer zu machen, dieselben von ihrer Grundfläche loszutrennen. Die Vereinigung geschieht durch die umschlungene Naht.

Capitel V.

Phlebektasie der Augenlider (Varicoblepharon).

Entstehung. Erhebliche Venenerweiterungen, so dass sie zu einem Gegenstand chirurgischer Behandlung werden, sind zwar selten, aber

1) Operat. Chir. I. 1844. S. 466. — 2) N. Zeit. f. Med. u. Med. Ref. 1849. 28. — 3) Journ. f. Chir. u. Augenh. IX. II. 1. — 4) Zeitschr. f. d. Ophthalmol. V. S. 264. — 5) L. c. p. 468.

doch hin und wieder beobachtet worden, theils angeboren zuweilen in Verbindung mit Cirsophthalmie [1]), theils erworben im Gefolge chronischer Blepharophthalmien oder in Folge von körperlichen Anstrengungen, z. B. nach heftigem Schreien bei Kindern [2]), nach schweren Geburten [3]) u. s. w.

Erscheinungen und Folgen. Je nachdem entweder nur einzelne Plexus der Augenlidvenen oder diese in ihrer ganzen Ausdehnung erweitert sind, sieht man bald nur einzelne bläuliche Wülste oder strangförmige Vorragungen an den Lidern, oder diese sind gleichsam in eine grosse varicöse Wulst verwandelt, die sich unter den Fingern wie ein Bündel Regenwürmer anfühlen lässt. Dieser Zustand bedingt nicht blos eine hässliche Entstellung, sondern beim obern Lide auch einen Herabfall desselben.

Behandlung. Von den verschiedenen Behandlungsmethoden der Phlebektasie sind hier besonders die Cauterisation bei einzelnen Knoten, die seitliche Compression mit kleinen Pincetten, die subcutane Ligatur und die Exstirpation in Anwendung zu bringen.

Belehrend ist folgende von Heidenreich gemachte Beobachtung. Bei einem 22 jährigen Mädchen war das linke obere Lid angeschwollen, bläulich roth und bis über die Hälfte des Augapfels herabhängend. Die Anschwellung war knotig und durch Druck vorübergehend bis zum Verschwinden zu bringen. Eine ähnliche Beschaffenheit zeigte auch die Augenbrauengegend, und man sah von hier bis etwa 2″ gegen die Stirne hinauf drei sehr aufgetriebene Venen. Um diese zu schliessen, legte er vom freien Lidrande bis 2″ über den Arcus superciliaris hinauf acht Ligaturen an. Darauf Anschwellung und Entzündung des Lides. Kalte Umschläge. Entfernung der Ligaturen vom 5. bis 7. Tage. Einige Besserung des Zustandes, allein nach etwa 4 Wochen war derselbe schlimmer als zuvor. Nun wurden nach Excision einer Längsfalte aus dem Lide wie beim Entropium die varicosen Gefässe mit Pincette und Hohlscheere exstirpirt, und 3 Knopfnähte angelegt. Für die höher gelegenen Varicositäten wurde unterhalb der Braue parallel mit dieser ein $1^1/_2$″ langer Schnitt gemacht, und theils die Discision, theils die Excision der Venen gemacht. Vereinigung der Wunde durch 3 Knopfnähte. Zuletzt wurden noch die 3 ausgedehnten Venen über der Braue auf der Stirne unterbunden. Hiedurch erreichte man nach 25 Tagen vollständige Heilung.

Capitel VI.

Synechie der Augenlidränder (Ankyloblepharon).

Entstehung. Eine abnorme Verbindung der Augenlidränder kann angeboren und erworben sein. Das acquirirte Ankyloblepharon ist meistens Folge einer Verbrennung, sei es dass vor dem Auge eine Explosion stattgefunden hat, oder dass ungelöschter Kalk, ge-

1) Heidenreich, v. Ammons Monatsschr. II. H. 1. S. 12. — 2) Graefe, Angiektasie. Leipz. 1808. S. 76. — 3) Wedel, De varicc. Diss. Jen. 1699. p. 10.

schmolzenes Blei, siedendes Wasser u. s. w. in's Auge gekommen sind. Durch die Verbrennung wird das Epithel entfernt und eine heftige Entzündung mit plastischer Gewebswucherung gesetzt, während der Kranke wegen bestehender Lichtscheu das Auge geschlossen hält, so dass alle Bedingungen zur Verwachsung gegeben sind.

Erscheinungen und **Folgen.** Bei dem angeborenen Ankyloblepharon sind die Augenlidränder entweder ihrer ganzen Ausdehnung nach miteinander verwachsen *(Anchylobl. totale)*, oder jene hängen nur theilweise von den Augenwinkeln her mit einander zusammen *(Anchyl. partiale)*. Auch ist die Synechie bald nur einseitig, bald doppelseitig, und nimmt eine partielle Synechie entweder nur einen Augenwinkel ein, gegen den andern sich mehr oder weniger weit erstreckend, oder beide Winkel sind verwachsen, so dass nur in der Mitte die Lidränder frei sind. Nicht selten, namentlich beim totalen Ankyloblepharon, sind noch andere Bildungsfehler vorhanden, die den Augapfel betreffen, mitunter fehlt dieser auch ganz. Gewöhnlich haben die Augenlider, selbst wenn der Augapfel fehlt, normale Beschaffenheit, und man erkennt die äussern Tarsalkanten an zwei erhabenen Linien, längs welcher die Cilien stehen, während die verbindende Zwischenmasse etwas tiefer liegt. Bisweilen fehlen die Cilien und ist die Verwachsungsstelle weniger deutlich ausgedrückt. Auch kann das Ankyloblepharon mit Symblepharon verbunden sein [1]). Das erworbene Ankyloblepharon ist immer nur ein partiales, indem die beständig aus dem Auge fliessenden Secrete eine vollständige Verwachsung verhindern. Bisweilen zeigt sich die Verwachsung nur in der Mitte, während die Winkel frei sind. Auch ist gewöhnlich ein geringerer oder höherer Grad von Synechie der Lider mit dem Augapfel vorhanden, und häufig findet man die Augenlidränder durch die vorausgegangene Verbrennung, Verwundung, oder chronische Entzündung mehr oder weniger defect und in ihrer Form verändert.

Solche Verwachsungen entstellen nicht blos, sondern behindern auch mehr oder weniger das Sehen, veranlassen Schielen, stören die Thränenableitung und haben sehr oft einen gereizten Zustand des Augapfels zur Folge.

Diagnose. Um bei totaler Synechie von der Gegenwart des Augapfels, von seiner Grösse, Form, Consistenz und Beweglichkeit Kenntniss zu erhalten, muss man theils nach demselben durch die Augen-

1) Schön (Handb. d. patholog. Anat. d. menschlichen Auges. Hamb. 1828. S. 58) hat mehrere Fälle dieses Bildungsfehlers gesammelt.

lider fühlen, theils diese vom Augapfel abzuziehen suchen. Bei partialer Synechie kann man den Bulbus entweder unmittelbar besichtigen, oder, wenn hiezu die Spalte zu klein sein sollte, eine feine Sonde einführen und damit untersuchen, ob der Augapfel frei oder mit den Augenlidern verwachsen ist. Auch lässt sich aus dem Grade der Lichtempfindung mit Berücksichtigung der Localität und Grösse der bestehenden Oeffnung auf die Beschaffenheit der Cornea schliessen.

Behandlung. Nur durch blutige Trennung und Verhütung der Wiederverwachsung kann dieser abnorme Zustand gehoben werden. Ist der Augapfel zugleich zerstört, so kann diese Operation gleichwohl nothwendig sein, um zur Beseitigung der Entstellung die Einlegung eines künstlichen Auges zu ermöglichen. Die Operation selbst ist einigermassen verschieden, je nachdem die Synechie eine partiale oder totale, und die Verwachsung eine mehr unmittelbare oder mit breiterer Zwischenmasse bestehende ist. Die Trennung kann mit einer Scheere, einem spitzen Messer auf der Hohlsonde, oder mit einem geknöpften Messer geschehen. Für membranöse Verwachsungen eignet sich mehr die Scheere, für unmittelbare Verwachsung mehr das Messer. Ist das Ankyloblepharon nur unvollständig, so führt man durch die bestehende Spalte das stumpfe Blatt der Scheere oder die Hohlsonde ein und vollführt die Trennung bis etwas über die natürlichen Grenzen der Augenwinkel hinaus. Bei breiterer häutiger Zwischenmasse ist diese mit wegzunehmen. Man schneidet dazu diese nicht mitten durch, sondern führt den Schnitt zuerst dicht nach dem Tarsalrande des obern Lides und trägt von dem unteren die anhängende Zwischenmasse mit der Scheere ab. Bei totaler Synechie muss zuerst eine kleine Spalte gebildet werden, um das Scheerenblatt, die Hohlsonde oder ein geknöpftes Messer einführen zu können. Hiezu hebt man die Lider, wo es am thunlichsten ist, in eine verticale Falte empor mit den Fingern oder mit zwei Pincetten und schneidet sie vorsichtig durch. Lässt sich nicht gut eine Falte bilden, so erhebt man die zu trennende Stelle mit einem feinen Häkchen. Besteht gleichzeitig ein Symblepharon, so wird dieses sofort nachher operirt. — Schwierig ist die Verhütung der Wiederverwachsung, wenigstens einer theilweisen, und hat man dagegen die mannigfaltigsten Vorkehrungen empfohlen, als das Operiren nach einer gut durchschlafenen Nacht, langes Wachhalten des Operirten und öfteres Wecken desselben in den folgenden Nächten, damit die Augenlider lange offen erhalten und häufig bewegt werden, ferner wiederholtes Bestreichen der Wundränder mit Oel oder Fett, das Zwischenlegen von Fremdkörpern zwischen die Augenlider (Charpiewicken, Bleiplättchen, Goldschlägerhäutchen u. dgl.), das gewaltsame

Auseinanderhalten derselben durch Einlegen einer einem künstlichen Auge nachgebildeten Wachsplatte, durch Heftpflaster, Collodium oder durch eingezogene Fadenschlingen. Von diesen Mitteln ist indessen die Mehrzahl für sich allein nicht ausreichend oder sie reizen zu sehr. Den besten Erfolg habe ich in mehreren Fällen dadurch erreicht, dass ich nach gestillter Blutung die Wundränder unter Abziehen derselben mit *Acetum Saturni* bestrich und diese Bestreichung täglich wiederholte, bis Vernarbung eingetreten war. Nur in den Augenwinkeln mussten sich bildende Adhäsionen zu wiederholten Malen mit einer Scheere getrennt werden.

Capitel VII.

Stenose der Lidspalte.

v. Ammon nennt die erworbene zu enge Lidspalte *Blepharostenose*, die angeborene *Blepharophimose*.

Entstehung. Eine zu enge Lidspalte kann begründet sein:

1) in hypertrophischem Zustand der Augenlider, wie er bei Neugebornen zuweilen gefunden wird, bei fortschreitender Körperentwicklung sich aber öfters wieder verliert;

2) in allmälig eingetretener Verkleinerung der Augenlider, bedingt durch Verkleinerung oder Verlust des Augapfels, wobei die Augenlider einsinken;

3) in angeborener Kleinheit oder vielmehr Kürze der Lider, so dass die Lidspalte auch bei dem stärksten Aufheben des obern Lides nur eine geringe Höhe erreicht und kaum die Hälfte der *Cornea* frei wird. Oefters ist damit auch Kleinheit des Augapfels verbunden;

4) endlich in spastischer Zusammenziehung des Orbicularmuskels, wie solche nach chronischen Augenentzündungen mit starker Lichtscheu nicht selten zurückbleibt.

Behandlung. Bei hypertrophischem Zustand der Lider erweist sich die Excision eines Hautstückes aus dem obern Lide ähnlich wie beim Entropium [1]) nützlich. Gegen hartnäckige spastische Verengung der Lidspalte kann die subcutane Durchschneidung des Orbicularmuskels versucht werden. — In den übrigen Fällen ist die von v. Ammon [2]) angegebene Canthoplastik für die Mehrzahl der Fälle das zweckmässigste Verfahren. Er spaltet mit einem Messer die Lidspalte nach aussen bis zum äussern Orbitalrand, zieht dann durch

---

1) Chelius, Handb. d. Augenh. II. 1839. §. 30. — 2) Zeitschr. f. d. Ophthalmol. II. H. 1. S. 140. Journ. f. Chir. u. Augenh. N. 5. I. H. 2.

die Augapfelbindehaut eine Fadenschlinge und damit die Bindehaut in den Wundwinkel. Der Faden wird mit einer Nadel am äussern Ende der Schnittwunde durch die Haut gezogen und geknotet. Zuletzt näht man mit feiner Nadel und Seide die Bindehaut auf die Wundränder so, dass die Suturen von aussen nach innen befestigt werden.

Adelmann [1]) hält es für zweckmässiger, statt der Augapfelbindehaut die Lidbindehaut und zwar besonders des untern Lides in den Wundwinkel zu ziehen. Dieffenbach [2]) empfiehlt für schwierige Fälle zur Verhinderung der Wiederverwachsung der gespaltenen Augenwinkel die Verziehung der Augenlider durch seitliche Excision dreieckiger Hautstücke, innen aus dem obern Lide, aussen aus dem untern und Vereinigung der Wunden.

Zeis [3]) fand in einem Falle grosse Schwierigkeit, die Augapfelbindehaut anzuheften. Um nun auf anderem Wege den äussern Augenwinkel weiter nach aussen zu rücken, schnitt er $^1/_2$″ von diesem entfernt ein 3‴ breites Hautstück durch zwei halbmondförmige Schnitte mit oberem und unteren Winkel aus, und heftete mit der umschlungenen Nabt. Er nannte diese Operation *Cantecthesis*.

Capitel VIII.

Synechie der Augenlider mit dem Augapfel (Symblepharon).

Entstehung. Auch diese Verwachsung kommt angeboren und erworben vor. — Das angeborene Symblepharon ist selten und gewöhnlich noch mit andern Bildungsfehlern, namentlich auch mit Synechie der Lidränder verbunden. — Mehr chirurgisches Interesse hat das erworbene Symblepharon. Am häufigsten wird dasselbe veranlasst durch Verbrennung oder Aetzung der vordern Augen- und der innern Lidfläche, indem erhitzte oder ätzende Gegenstände in's Auge gelangen, die das Epithel zerstören und eine heftige plastische Entzündung begründen.

Jüngken [4]) sah ein totales Symblepharon hervorgebracht durch unzweckmässige Anwendung von rother Präcipitalsalbe bei einer wahrscheinlich katarrhalischen Blennorrhoe.

Erscheinungen und Folgen. Die Verwachsung besteht hier zwischen den Flächen der Lider und des Augapfels und betrifft vorzugsweise die Augenwinkel (*Syncanthus externus* und *internus*). Art, Sitz und Ausdehnung der Verwachsung zeigen mancherlei Verschiedenheiten. Meistens sind es membranöse Stränge, welche von der innern Lidfläche faltig zur Augapfelfläche gehen und nach unten mit den conjunctivalen Umschlagsfalten breit zusammen-

1) Medic. Zeit. Russl. 1846. Nr. 49. — 2) L. c. p. 480. — 3) Journ. f. Chir. u. Augenh. Nr. 5. V. 1846. II. 4. — 4) Die Lehre von den Augenkrankh. Berl. 1832. S. 648.

hängen. Fast nie kommt es vor, dass die ganze vordere Augapfelfläche von dem Neugebilde eingenommen ist, hingegen ist die Ausdehnung partialer Adhäsionen ausserordentlich wechselnd. Seltener sind brückenförmige Adhärenzen, oder unmittelbare Verwachsungen mit ganz kurzer scheinbar fehlender Zwischenmasse. — Eine andere Art von Symblepharon beruht auf Verdickung und Verkürzung der Umschlagsfalten der Bindehaut in Folge chronischer trachomatöser Entzündungen. Die Falten erscheinen dann strangartig, sind dem Tarsalrande näher und nahe gerückt, und gehen unmittelbar zum Augapfel über. Man hat diese Art der Synechie als *Symblepharon posterius* von der obigen, dem *Symbl. anterius*, unterschieden [1]).

Es ist leicht ersichtlich, dass diese Verwachsungs- und Schrumpfungszustände die Bewegungen des Augapfels und der Lider mehr oder weniger behindern, die letzteren zuweilen nach der einen oder andern Seite hin verziehen, den Tarsalrand einkrümmen u. s. w. Erstreckt sich die Synechie auch über einen Theil der Hornhaut, so ist das Sehen mehr oder weniger gestört.

Behandlung. Theils zur Hebung der Entstellung, theils zur Beseitigung der durch die Verwachsung bedingten Functionsstörung des Augapfels, wenn derselbe noch erhalten ist, theils endlich auch zur Ermöglichung der Einlegung eines künstlichen Auges, wenn das Sehvermögen verloren gegangen ist, kann die Operation des Symblepharon angezeigt sein, eine Operation, die in der Trennung oder Excision der verbindenden neoplastischen Zwischenmassen mit Verhinderung der Wiederverwachsung besteht. Das letztere ist schwieriger als das erstere und beziehen sich namentlich auf jenes die verschiedenen Operationsverfahren, welche im Laufe der Zeit empfohlen worden sind. Erfolg haben indess derartige Operationen nur, wenn das Symblepharon ein *anterius* und beschränkt ist. Wir erwähnen folgende Operationsverfahren:

1) Die Excision ist das älteste und früher allein übliche gewesene Verfahren, das man sowohl beim hintern als vordern Symblepharon in Anwendung gebracht hat. — Handelt es sich um ein hinteres Symblepharon, so lässt man von einem Gehilfen das betreffende Augenlid umklappen, fasst mit einer Hakenpincette die Bindehautfalten, und trägt sie vollständig mit einer kleinen über's Blatt gebogenen Scheere ab. Die Blutung ist gewöhnlich stark. — Beim vorderen Symblepharon bringt man das verbindende Mittelstück durch Abziehung des Augenlides und Stellung des Augapfels nach der ent-

1) v. Ammon, Zeitschr. f. Ophthalmol. III. S. 235.

gegengesetzten Seite in Spannung, trennt das Neugebilde von der innern Lidfläche ab, so dass es auf dem Augapfel sitzen bleibt und nimmt dasselbe dann sorgfältig von hier mit Hakenpincette und Scheere weg. — Zur Verhinderung der Wiederverwachsung hat man fleissige Bewegung der Augenlider und des Augapfels, Bestreichen der Wundflächen mit Opiumtinctur (Ammon), Collodium (Flügge [1]), Höllenstein u. s. w., Abziehen der Augenlider durch Heftpflaster, Collodium (Cunier [2]), eingezogene Fadenschlingen u. s. w., Bildung eines künstlichen Entropiums (Dieffenbach [3]) u. s. w. in Anwendung gebracht. — Indessen haben diese Verfahren, absehend von dem jedenfalls verwerflichen Dieffenbach'schen, in der Regel nur dann einen Erfolg, wenn das Symblepharon beschränkt und brückenförmig gestaltet ist.

2) Aehnlich bezüglich des Erfolges verhält es sich mit der Ligatur. Schon Fabriz v. Hilden [4]) trennte die Verwachsung allmälig mit einer Seidenfadenschlinge. Petrequin [5]) unterband doppelt am Lide und am Augapfel. Auch hat man versucht, bei mit der Uebergangsfalte zusammenhängenden Verwachsungen, dieselben durch Einziehung eines Drahtes an der Basis vorerst in brückenförmige umzuwandeln, und dann erst zu trennen [6]), was jedoch in der Regel erfolglos ist, indem der Draht durchschneidet und die Verwachsung nachrückt.

3) Sicherer wird die Wiederverwachsung bei beschränkten Synechien durch successive Excision des Neugebildes verhütet, was auf mehrfache Art geschehen kann. — a) Man fasst das Neugebilde oder wenigstens den grössten Theil desselben in eine Fadenschlinge, trennt dann jenes vom Augapfel ab, und hält dasselbe durch die Lidspalte möglichst vom Augapfel abgezogen, indem man die Fadenschlinge äusserlich befestigt. Nach der Vernarbung der conjunctivalen Wunde am Augapfel, die nöthigenfalls durch eine feine Naht verkleinert werden kann, excidirt man den am Lide befindlichen Theil, wenn es noch nothwendig erscheinen sollte, oder — b) man zieht nach Arlt [7]), Ryba [8]) u. A. durch die membranöse Bildung eine Fadenschlinge, um damit jene anziehen und vom Augapfel besser ablösen zu können, was in Gestalt eines Lappens geschieht. Nun werden die Fadenenden mittels Nadeln durch das Augenlid nahe dem Orbitalrande geführt und angezogen, so dass der Lappen dadurch umgeschlagen und seine epitheliale Fläche der Wundfläche des Augapfels zugewandt wird. Die Fadenenden befestigt man äusserlich. Im Uebrigen verfährt man wie oben. — c) Für unmittel-

1) Hannov. Corresp. Blt. II. 1851. S. 13. — 2) Gaz. des Hôp. 1850. Nr. 138. — 3) L. c. S. 482. — 4) Obs. Cent. VI. Obs. 7. — 5) Bull. de Thér. XXII. 1842. Livr. 1. — 6) Himly, Krankh. u. Missb. u. s. w. I. 1843. S. 101. — 7) Prag. Vierteljahrschr. XI. 1854. 1. — 8) Ib. XII. 1855. 4.

bare und beschränkte Verwachsungen hat v. Ammon ein besonderes Verfahren angegeben, welches indessen für das Augenlid sehr verstümmelnd ist, und auch selten indicirt sein kann, da Verwachsungen der Art zu den Seltenheiten gehören. Man umschneidet mit einem Staarmesser den verwachsenen Theil des Lides, welcher an den Verwachsungsgrenzen mit zwei Sonden oder mit einer Pincette möglichst stark abgedrückt wird, durch zwei gegen den Orbitalrand hin convergirende Schnitte, so dass eine V förmige Wunde entsteht, die man über dem auf dem Augapfel sitzen bleibenden Theil des Lides durch umschlungene Nähte vereinigt. Hat die Vereinigung Schwierigkeiten, so spaltet man den äussern Augenwinkel bis zum Orbitalrand und löst von diesem den äussern Lappen des Lides. Nöthigenfalls wird noch um das Lid am Orbitalrande ein tiefer bogenförmiger Schnitt gemacht. Nach Verheilung der Lidwunde excidirt man den auf dem Augapfel sitzen gebliebenen Lidrest.

4) Noch ein anderes, aber gleichfalls sehr verletzendes, sowie die Stellung und Bewegung des Augapfels beeinträchtigendes Verfahren, das sein Vorbild in den Schieloperationen hat, wurde von Hoppe [1]) ausgeführt. Er löste das die Synechie vermittelnde Narbengewebe vom Augapfel nach dem Orbitalrande hin ab, bis er den *M. rectus inferior* erreichen konnte, zog um dessen Insertion einen Faden und schnitt den Muskel nahe am Faden durch. Der Augapfel wurde mittels des an der Stirne befestigten Fadens stark aufwärts gerollt erhalten. Am obern Lide durchschneidet man den *M. rectus superior*.

Capitel IX.

Auswärtskehrung der Augenlider. (Ectropium.)

Entstehung. Die Auswärtskehrung der Augenlider ist selten ein angeborener Zustand.

Schütte [2]) sah bei einem männlichen Kinde ein angeborenes Ectropium an allen 4 Augenlidern. Die Conjunctiva war in hohem Grade aufgelockert, und sah einem Stücke gelblich-rothen Fleisches ähnlich.

Meistens ist das Ectropium aequirirt und betrifft viel häufiger das untere als das obere Augenlid, was besonders in der Lage und Stellung des untern Lides, sowie auch darin begründet ist, dass dasselbe einen dünneren und überhaupt schwächeren Tarsalknorpel hat als das obere. Uebrigens kommt dieser Stellungsfehler in verschiedener Ausdehnung vor, und betrifft bald das ganze Augenlid *(Ectropium totale)*, bald nur einen Theil desselben *(Ectr. partiale)*

1) Med. Briefe. Freib. 1854, H. 1. — 2) Journ. f. Chir. u. Augenh. IX. 1826. S. 147.

meistens gegen den äussern Augenwinkel hin, weil das *Lig. intern. palpebrale* hier schmäler und ausdehnsamer ist, als am innern Winkel. Daraus erklärt sich auch, dass bei totalen Ectropien die innere Augenlidfläche gegen den äussern Augenwinkel fast immer in grösserer Ausdehnung, als nach entgegengesetzter Richtung hin sichtbar ist. Auch ist der Grad der Auswärtskehrung höchst wechselnd, so dass bald nur die innere Tarsalkante vom Augapfel etwas absteht, bald aber auch das Augenlid vollständig umgestülpt, und nur seine innere Fläche sichtbar ist. Die Veranlassungen zu diesem Stellungsfehler sind mehrfältig, und gibt es daher ätiologisch verschiedene Ectropien.

1) Eine sehr häufige Veranlassung ist Verkürzung der äussern Lidhaut durch Narben nach Verletzungen, Verbrennungen, fressenden Geschwüren u. s. w. (narbiges Ectropium), ferner durch Schrumpfung der Haut in Folge anhaltender Reizung derselben bei chronischen Ophthalmien durch überfliessende irritirende Secrete. Ectropien nach Verletzungsnarben sind sehr häufig nur partiale, während solche nach fressenden Geschwüren öfters mit theilweiser Zerstörung des Lides verbunden sind. Dieselbe Wirkung können auch Narben der Augenumgegend haben, indem sie durch Hautverkürzung einen Zug bis auf die Augenlider ausüben.

2) Eine zweite, gleichfalls häufige Veranlassung von Ectropien ist Aufwulstung, Verdickung, überhaupt hyperplastische oder neoplastische Vergrösserung und Verunstaltung der Lidbindehaut in Folge acuter und chronischer blennorrhoischer, trachomatöser, diphtheritischer Entzündungen (*Ectropium inflammatorium, blennorrhoicum, sarcomatosum*).

3) Krampfhafter Zustand des Orbicularmuskels ist häufig mitwirkende Ursache der Umstülpung bei den oben angeführten Reizzuständen des Auges (*Ectr. spasticum*). Ein vorwaltend spastisches Ectropium ist öfters nur vorübergehend.

4) Auch Erschlaffung, Atonie, der das Augenlid constituirenden Theile kann zur Umstülpung des Lides führen, sei es, dass die Erschlaffung auf Lähmung von Zweigen des *Facialis* beruht (*Ectr. paralyticum*), oder durch Atrophie des Kreismuskels bedingt wird (*Ectr. atrophicum*). Letzterer Zustand kommt häufig in Folge des höheren Alters vor (*Ectr. senile*). Begünstigend wirkt unter solchen Verhältnissen der Bestand chronischer Bindehautentzündungen. Das paralytische Ectropium besteht meistens nur in geringeren Graden.

5) Endlich können die Lider auch durch Geschwülste an der

innern Lidfläche, am Augapfel oder in der Orbita mehr oder weniger umgestülpt werden.

Aus dem Gesagten ergibt sich, dass sehr oft mehrere Ursachen zugleich wirken, und dass die Ectropien daher ätiologisch complicirte Zustände darstellen, was bei der Behandlung derselben in Betracht gezogen werden muss.

Erscheinungen und **Folgen.** Immerhin begründen die Ectropien, zumal die höheren Grade derselben, eine hässliche Entstellung, und wirken in mehrfacher Hinsicht nachtheilig auf den ganzen Sehapparat. Zunächst wird die nach aussen gekehrte conjunctivale Lidhaut durch den beständigen Luftzutritt gereizt und dadurch in chronische Entzündung versetzt, was zu Hypertrophie der Bindehaut und Steigerung des ectropischen Zustandes führt. Ferner ist die Ableitung der Thränen gestört, selbst ganz aufgehoben, und das Auge schwimmt bei jeder Reizung in Thränen, die fortwährend über die Wangen herabfliessen, die Haut reizen, selbst excoriiren, wodurch schliesslich eine Schrumpfung derselben bedingt werden kann, die gleichfalls den ectropischen Zustand steigern muss. Auch eine Verödung des Thränensackes in Folge des Nichtgelangens von Thränenflüssigkeit in denselben steht in Aussicht. Des Weiteren nimmt der Augapfel selbst Schaden, seine Oberfläche, der zeitweisen Lidbedeckung und einer normalen Befeuchtung entbehrend, kommt in einen Zustand der Reizung. Die Augapfelbindehaut wird hyperämisch, hypertrophisch, und es können pannöse Wucherungen auf der Hornhaut entstehen, die das Sehvermögen erheblich stören. Endlich wird das Augenlid selbst bei längerem Verbleiben in der fehlerhaften Stellung immer mehr und mehr verbildet, es wird in verticaler Richtung verkürzt, in transversaler verlängert und überhaupt in seiner Form für bleibend verändert.

Behandlung. Die Hilfsmittel sind nach den veranlassenden Ursachen, vorhandenen Complicationen und nach den bereits eingetretenen Veränderungen zu wählen und hauptsächlich folgende:

1) Adstringirende und ätzende Mittel können bei sarkomatösen Ectropien geringeren Grades ausreichen. Zu den Mitteln der ersten Art gehören: schwefelsaures Zink, Kupfer, *Lapis divinus*, essigsaures Blei u. dgl. Als Aetzmittel eignet sich vorzugsweise Höllenstein. Vom Glüheisen, das Graefe [1]) empfohlen hat, kann wegen der Nähe des Augapfels, der natürlich geschützt werden muss, nur mit grosser Vorsicht Gebrauch gemacht werden.

1) Luce, De ectrop. sarcom. per ferrum candens sanando. Diss. Berol. 1818.

2) Die Excision der Lidbindehaut ist bei höheren Graden granulöser Entartung das zuverlässigste Hilfsmittel. Man fasst die Bindehaut mit einer Entropiumzange in eine quere Falte und trägt diese mit einer Löffelscheere ab. Kann die Haut nicht gefaltet werden, so wird sie mit einer Hakenpincette gefasst und mit dem Messer abpräparirt. Hauptsache ist, ein hinreichend grosses Stück auszuschneiden, namentlich an derjenigen Stelle, wo die Auswärtskehrung die grösste Breite hat. Bei sehr ausgebreiteter Entartung präparirt man die Lidbindehaut vollständig ab mit Schonung der Thränenpunkte. Nach dem Aufhören der manchmal ziemlich bedeutenden Blutung, wird das Lid in normale Stellung gebracht und durch Heftpflaster- oder Collodiumstreifen darin erhalten. Ist indessen das Ectropium ein veraltetes und sind die oben erwähnten Veränderungen des Lides schon eingetreten, so reicht die Excision der Bindehaut nicht aus, und muss noch eines der folgenden Verfahren in Anwendung kommen.

3) Narbenoperationen sind in Anwendung zu bringen, wenn das Ectropium wesentlich auf einer narbigen Verkürzung, Schrumpfung der äussern Lidhaut beruht. Hier muss man diese zu verlängern oder wenigstens ihre Spannung zu heben suchen, was bei der grossen Verschiedenheit der verkürzenden Narben in verschiedener Weise zu erstreben ist, so dass hier von einem Normalverfahren nicht die Rede sein kann. Auch ist öfters mit solchen Operationen noch die Cauterisation oder Excision der Lidbindehaut zu verbinden, da diese bei Ectropien doch immer mehr oder weniger entartet ist. Doch verlieren sich secundäre conjunctivale Aufwulstungen häufig von selbst, oder reicht wenigstens der Gebrauch adstringirender Mittel hin, sobald das Lid in seine normale Stellung zurückgebracht und die Bindehaut den abnormen Reizen entzogen ist. — a) Bei oberflächlichen Narben reicht es manchmal hin, dieselben in querer Richtung zu trennen und die Wundränder bis zum Umfang der Narbe vom Orbicularmuskel abzulösen, bis alle Spannung gehoben ist und das Lid in normale Stellung gebracht werden kann, worauf man die Wunde entweder schliesst oder mit breiter Narbe heilen lässt. Das blosse Einschneiden der Narbe ohne Ablösung der Wundränder von der Grundfläche schafft meistens keinen Nutzen. Findet man die Fasern des Orbicularmuskels gespannt und der Reposition des Lides hinderlich, so werden dieselben in der Ausdehnung der Wunde vertical eingeschnitten.

Arlt[1]) führte bei einem narbigen Ectropium des oberen Lides hinter dem Nar-

1) Wien. Zeitschr. I. 1858. Nr. 5. S. 51.

benstrange einen Bleidraht durch und spaltete, nachdem die Eiterung aufgehört, die überliegende Brücke.

b) Eingezogene Narben, die mit dem Orbitalrande zusammenhängen, sucht man durch Subcision, Excision oder partielle Umschneidung und Ablösung der Haut (Lappenbildung) unschädlich zu machen. — c) Bei höheren Graden der Verkürzung kann ein entsprechender Erfolg zuweilen nur dadurch erreicht werden, dass man die äussere Lidhaut vollständig von der Grundfläche ablöst und dadurch beweglich macht. Die Ablösung kann vom Tarsalrande aus gegen den Orbitalrand oder in umgekehrter Richtung geschehen. α) Im ersten Falle macht man nach der Breite des Lides nahe dem Tarsalrande einen Hautschnitt bis in das unterliegende Bindegewebe und löst die Haut in solchem Umfange von der Grundfläche ab, dass alle Spannung aufhört und das Augenlid leicht in seine Stellung gebracht werden kann, trennt auch noch durch einige senkrechte Schnitte die Fasern des Orbicularmuskels und spaltet die äussere Commissur einige Linien weit. Durch die Haut am Tarsalrande zieht man zwei Fadenschlingen, bringt damit das Lid in seine normale Lage und befestigt jene durch Heftpflaster an die Stirne beim untern, an die Wange beim obern Lide. Die Wunde wird durch Granulation geheilt. β) Im zweiten Falle werden beim untern Lide etwas unterhalb der Augenwinkel zwei nach unten convergirende Hautschnitte gemacht, die unter der Mitte des Lides 1″ und mehr von dem Tarsalrande entfernt zusammentreffen. Alsdann präparirt man den umschnittenen Hautlappen mit dem subcutanen Bindegewebe von der Spitze an bis zum Tarsalrande ab, bringt das Lid durch Hinaufdrängen des Lappens in richtige Stellung, heftet die äussern Wundränder von unten bis zur Spitze des hinaufgedrängten Lappen zusammen, so dass dieser nicht mehr zurückweichen kann, und vereinigt nun auch die Ränder des Lappen, dessen Spitze nöthigenfalls gekürzt wird, mit den äussern Wundrändern durch die Naht. Dieses Verfahren verdient im Allgemeinen den Vorzug, weil durch das Hinaufdrängen des Lappens die gute Stellung des Lides wesentlich begünstigt wird, und die Wunde durch erste Vereinigung zu schliessen ist.

4) Die Exeision eines Keilstückes aus der ganzen Dicke des Lides nach Adams [1]) eignet sich für Eetropien mit vorwaltender Erschlaffung der Theile und Verlängerung des Lides in transversaler Richtung. Zur Bestimmung der Breite des Keils wird entweder die Länge des Tarsalrandes am normalen Lide gemessen, oder das ectropirte Lid in vertiealer Richtung gefaltet, bis es dem Aug-

1) Practic. observat. on ectropium etc. Lond. 1812.

apfel gut anliegt. Damit durch Verkürzung des Lides in der Längenrichtung keine Verkürzung in verticaler eintritt, empfiehlt Dieffenbach[1]) statt eines Keilschnittes eine ()förmige Exeision. Ferner rathen Einige (Schlemm, v. Ammon u. A.), die Excision nächst dem äussern Augenwinkel zu machen, um die Narbe in der Mitte des Lides zu verhüten. Noch weiter geht Dieffenbach, welcher die Commissur spalten und das Dreieck so ausschneiden will, dass dessen Basis der Spaltung der Commissur entspricht. Es wird dann das Augenlid an der Grundfläche gelöst, nach aussen der Tarsalrand abgetragen, und das nach aussen gezogene Lid nun nach oben und aussen angeheftet. — Ist das atonische Ectropium nur auf den äussern Augenwinkel beschränkt, so erweist sich die schon früher beschriebene Tarsoraphie nützlich.

5) Ein Keilschnitt mit Lösung der äussern Lidhaut nach Jäger[2]) ist bei Ectropien hilfreich, bei welchen das Lid nicht blos in transversaler Richtung verlängert, sondern zugleich in verticaler Richtung verkürzt ist. Bei angespanntem Lide macht man längs des Orbitalrandes einen penetrirenden Schnitt durch das Augenlid von einem Winkel zum andern, excidirt das Keilstück in angemessener Grösse, die Narbe möglichst damit einschliessend, löst dann vom Orbitalrande die Haut in solchem Umfange, dass dieselbe gegen das Augenlid hin verschoben werden kann, und heftet die Verticalwunde durch Knopfnähte, welche den Tarsus durchdringen. Schliesslich wird auch die Horizontalwunde vereinigt, ohne die Bindehaut mitzufassen, und das Lid durch übergelegte Streifen englischen Pflasters in aufgerichteter Stellung erhalten.

6) Durchschneidung des Orbicularmuskels ist bei spastischen Ectropien als Hilfsmittel oder auch als Hauptmittel zu versuchen. Die vorzüglich stark wirkenden Muskelfasern machen sich beim wiederholten Schliessen und Oeffnen der Augenlider theils dem Gesicht, theils dem zufühlenden Finger bemerkbar, und finden sich gewöhnlich am äussern Umfange der Lider. Wenn die Myotomie nicht in Verbindung mit andern den Orbicularmuskel entblössenden Operationen gemacht wird, führt man sie nach Cunier[3]) u. A. subcutan aus. Womöglich werden die Fasern da durchschnitten, wo dieselben am meisten gespannt zu sein scheinen. Bisweilen muss die Durchschneidung an mehreren Stellen geschehen. Am leichtesten ist die Operation am äussern Augenwinkel. Man zieht die Haut nach

1) L. c. S. 491. — 2) Dreyer, Nova blepharoplasticos methodus. Vindob. 1831. — 3) Annal. d'Ocul. 1841. Sept.

aussen, sticht ½—1″ vom Winkel entfernt ein schmales Myotom in die Haut, schiebt es unter dieser gegen den Augenwinkel, oder mehr gegen das eine oder andere Augenlid hin und durchschneidet im Zurückziehen des Messers die spannenden Fasern des Orbicularis. Ist es nothwendig, die auf dem Lide selbst liegenden Fasern zu durchschneiden, so muss unter jenes eine schützende Platte gebracht werden. Beim obern Lide führt man das Messer am Tarsalrande ein und schiebt es gegen den Orbitalrand, beim untern schlägt man den entgegengesetzten Weg ein. Die Blutunterlaufung ist meistens nicht unbedeutend und erheischt Compression und Kälte.

Zuweilen besteht nur ein so geringer Grad von Ectropium, dass dieser kaum bemerkt wird, aber dennoch, wenn er den innern Lidtheil einnimmt, ein lästiges Thränenträufeln bedingen kann. Auch nach mit Erfolg operirten Ectropien bleibt dieser geringe Stellungsfehler mit der lästigen Folge bisweilen zurück. Hiefür ist das von Bowman[1]) empfohlene Aufschlitzen des Thränenröhrchens nach der innern Lidfläche hin von Nutzen. Die Spaltung geschieht bis zur Tiefe des Thränensees.

Capitel X.

Einwärtskehrung der Augenlider. (Entropium.)

Erscheinungen und Folgen. Es gibt verschiedene Grade dieses Stellungsfehlers der Augenlider. Bald berühren dieselben nur mit der innern Tarsalkante, oder mit der Tarsalfläche den Augapfel, bald aber auch mit der äussern Kante und den Wimpern, oder selbst mit der äussern Fläche, wobei das Lid wie eingerollt erscheint. Meistens hat der Tarsalrand in seiner ganzen Ausdehnung die fehlerhafte Stellung (*Entrop. totale*), seltener nur ein Theil desselben (*Entr. partiale*), und dann gewöhnlich gegen den äussern Augenwinkel hin. Häufiger sieht man diesen Stellungsfehler am untern als am obern Lide, und sehr oft sind damit noch anderweitige Veränderungen als Trichiasis, Distichiasis, Schrumpfung des Tarsalknorpels u. s. w. zugegen.

Diese Stellungsveränderung der Augenlider entstellt nicht blos, sondern wirkt auch höchst nachtheilig auf den Augapfel durch fortwährende Reizung desselben, zumal auch wegen der gegen denselben gerichteten Wimpern, so dass selbst die Existenz des Augapfels

1) Med. chir. Transact. XXXIV. 1851.

bedroht sein kann. Auch liegt in dieser Reizung wesentlich ein Grund, dass ein einmal in der Entwicklung begriffenes Entropium sich meistens von selbst weiter fortbildet, und einen immer höheren Grad erreicht. Natürlich ist auch die Thränenableitung gestört und daher Thränenträufeln vorhanden.

Entstehung. Eine der häufigsten Veranlassungen dieses Stellungsfehlers ist krampfhafte Zusammenziehung des Orbicularis (*Entrop. spasticum*), wie dieselbe bei mit grosser Lichtscheu verbundenen Augenentzündungen, namentlich also bei scrophulösen Ophthalmien vorzukommen pflegt. Daraus erklärt sich auch das häufige Vorkommen von Entropien in heissen Klimaten, wo heftige Ophthalmien herrschen, und das Auge noch durch Staub, grelles Sonnenlicht u. dgl. gereizt wird [1]). Die anatomischen Verhältnisse des Orbicularis bringen es mit sich, dass vorzüglich das *Stratum internum* desselben auf die Einwärtskehrung wirkt, und in der grössern Stärke dieses Muskels am untern Lide, sowie in der geringeren Festigkeit des Tarsalknorpels hier, ist es hauptsächlich begründet, dass das Entropium häufiger am untern als am obern Lide vorkommt. Auch führen spastische Zusammenziehungen um so eher, selbst wenn sie nur in geringeren Graden bestehen, zu einem Entropium, wenn noch andere disponirende Umstände vorhanden sind, unter welchen herzuheben sind: a) Schrumpfung des Tarsalknorpels, als Folge vorausgegangener Ophthalmien oder lediglich des höheren Alters (*Entr. senile*). Sehr häufig findet man aus diesem Grunde bei Greisen wenigstens leichtere Grade des Entropiums. b) Erschlaffung der äussern Lidhaut, namentlich in Verbindung mit Atrophie des Tarsus; c) Verkürzung der innern Lidhaut durch Schrumpfung, trachomatöse Entartung, Vernarbung nach Verbrennungen u. s. w. Diese Verkürzung der innern Lidhaut hält Wilde [2]) für eine der häufigsten primären Veranlassungen der Entropien; d) Verkleinerung des Augapfels oder gänzlicher Verlust desselben, in Folge dessen die Augenlider einsinken.

Behandlung. Da in den meisten Fällen Entzündungszustände des Auges den Stellungsfehler begründen, so muss auch meistens das prophylactische Verfahren in einer angemessenen antiphlogistischen Behandlung mit sorgfältiger Bewahrung des Auges vor äussern reizenden Einwirkungen bestehen, wobei man zugleich dem stets vorhandenen gereizten Zustand des Orbicularmuskels durch Anwendung narkotischer Mittel entgegenzuwirken sucht. Die cura-

1) Furnari, Gaz. méd. de Par. 1843. Nr. 50. — 2) Dublin. Journ. 1844. Mars.

tive Therapie des einmal gebildeten Entropiums hat wesentlich zu berücksichtigen, in welchem Grade das Uebel besteht, und ob dasselbe mehr nur noch den Charakter eines spastischen Zustandes hat, oder ob zugleich Verbildungen des Tarsus, der innern und äussern Lidhaut u. s. w. bestehen. Die zu ergreifenden Hilfsmittel sind im Einzelnen folgende:

1) Durchschneidung des Orbicularmuskels kann in frischen Fällen für sich allein den Stellungsfehler beseitigen, und ist in veralteten Fällen für die übrigen Operationsmethoden immerhin ein wichtiges Beihilfsmittel. Da hauptsächlich die innere Lage des Orbicularis in Betracht kommt, so muss zunächst diese durchschnitten werden. Key [1]) hat zuerst den Muskelschnitt an und für sich gegen das Entropium in Anwendung gebracht, aber nach vorgemachtem Hautschnitte. Die Ausführung der subcutanen Myotomie ist schon vorhin beschrieben worden, nur muss man darauf achten, dass die Muskelfasern bis zum Tarsalrande des Lides durchschnitten werden. Hat das Entropium schon längere Zeit bestanden, so dass die das Augenlid constituirenden Theile sich der fehlerhaften Stellung accomodirt haben, und findet man desshalb bei der Geradrichtung des Lides nach dem Muskelschnitt noch Schwierigkeiten, so ist es zweckmässig, ähnlich wie bei der Canthoplastik, auch noch die Commissuren zu spalten, was schon Wardrop [2]) angerathen hat.

Fig. 31.

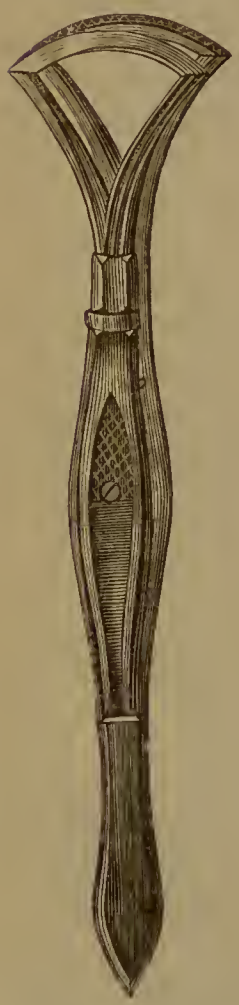

2) Die Verkürzung der äussern Lidhaut beseitigt zwar in den wenigsten Fällen die Krankheitsursache, wirkt aber mechanisch der fehlerhaften Lidstellung entgegen, und ist mit der Durchschneidung des Ringmuskels zu verbinden. Diese Verkürzung kann bewirkt werden: a) durch Excision eines Hautstückes in solcher Form und Ausdehnung, dass das Augenlid gerade Stellung erhält. Man fasst hiezu die Lidhaut nahe dem Tarsalrande mit den Fingern, mit einer quer übergelegten Pincette oder mit einer eigenen Entropiumzange (Fig. 31) in eine so grosse horizontale Falte zusammen, dass das Lid dadurch in seine normale Stellung gelangt,

1) The Lancet, 1825. Nov. 5. — 2) Essay etc. Lond. 1818.

und schneidet hierauf die so festgehaltene Hautfalte mit einer über's Blatt gebogenen Scheere ab. Es ist leicht ersichtlich, dass die Excision von Hautstücken auch in anderer Richtung und in anderer Form z. B. in Gestalt eines Dreiecks mit nach oben [1]) oder nach unten gerichteter Basis wirksam sein muss, so dass die rationellste praktische Regel wohl die ist, sich an keine bestimmte Richtung, Form und Stelle des zu excidirenden Hautstückes zu halten, sondern deren Bestimmung von der Besonderheit des Falles abhängen zu lassen, und durch vorher angestellte Versuche die wirksamste Art der Excision auszumitteln. Nöthigenfalls schneidet man auch noch einzeln gespannte Fasern des Orbicularis durch, oder excidirt ein mit der Pincette gefasstes Muskelbündel. Die Blutung ist meistens unbedeutend. Die Wunde wird durch Knopfnähte geheftet, die je nach Bedürfniss mehr oder weniger fest angezogen werden. Nicht selten muss die Operation wiederholt werden, weil man zu wenig Haut ausgeschnitten, oder weil diese sich wieder verlängert hat. — b) Durch Kauterisation mit Aetzmitteln oder mit dem Glüheisen. Als Aetzmittel hat man vorzugsweise concentrirte Schwefelsäure empfohlen [2]), die mittels eines Glasstäbchens einige Linien vom Tarsalrande entfernt aufgestrichen wird, so dass ein 2 bis 3 Linien breiter Aetzschorf entsteht. Dieses Verfahren hat nur bei geringeren Graden des Uebels Erfolg und muss in der Regel wiederholt werden. Wirksamer ist das Brennen, es hinterlässt aber eine entstellende Narbe. — c) Durch verschiedene Nadeloperationen im Allgemeinen mit der Absicht, subcutane Narben und dadurch Hautverkürzung zu erzeugen, als: α) Durchstechung einer horizontalen Hautfalte mit mehreren Nadeln an der Basis und Umwindung mit Faden, Entfernung der Nadeln nach eingetretener Eiterung [3]); β) Durchführung zweier Nadeln in horizontaler Richtung und in einiger Entfernung von einander durch die Haut, worauf die Nadeln durch Umschlingen mit Faden einander so weit genähert werden, dass der Tarsalrand normale Stellung erhält. Cunier [4]), Wengler [5]) u. A. verbinden damit die Excision von Hautstücken; γ) Durchziehen eines mit einer Nadel armirten Faden durch die Basis einer Horizontalfalte der Lidhaut an einer oder an mehreren Stellen, und Zusammenbinden der Fadenenden, so dass durch die Hautfaltung der Tarsalrand seine richtige Stellung er-

1) Graefe, Archiv f. Ophthalm. X. 2. — 2) Helling, Hufelands Journ. 1815. St. 4. S. 98. — 3) Wardrop, The Lancet, 1827. Nr. 202. p. 480. — 4) L. c. — 5) Journ. f. Chir. u. Augenh. IX. 1849. 1.

hält [1]). Gaillard führt den Faden nicht blos durch die Haut, sondern auch durch den Orbicularmuskel.

Alle diese Verfahren sind, da ihr Erfolg von der vorher gar nicht mit Sicherheit zu bestimmenden Art der Vernarbung abhängt, unzuverlässig.

3) Die Tarsotomie hat man in den schwereren Fällen bei Verbildung und Unnachgiebigkeit des Tarsus versucht, um denselben beweglicher zu machen, und zwar spaltete man den Tarsus bald in verticaler Richtung nur an einer (Richter) oder an zwei Stellen (Crampton), bald in der Längenrichtung subcutan (Dieffenbach) oder penetrirend (v. Ammon, *Tarsotomia longitudinalis*).

4) Die Abtragung des Haarbodens ist das letzte Hilfsmittel bei auf anderem Wege nicht heilbaren Entropien, um den Augapfel wenigstens vor der nachtheiligen Einwirkung der Cilien zu schützen.

5) Die Einlegung eines künstlichen Auges ist bei Entropien in Folge von Schwund oder Verlust des Augapfels das einzig anwendbare Hilfsmittel.

Bei geringeren Graden der Einwärtskehrung können palliative Hilfe Klebemittel, namentlich Collodium leisten, wodurch man die äussere Lidhaut beim untern Lide nach unten, beim obern nach oben gezogen erhält.

Capitel XI.

Augenlidverlust.

Entstehung. Verluste der Augenlider in den verschiedensten Graden können zu Stande kommen durch zufällige oder operative Wunden, durch Verbrennungen, Absterbungen nach Verletzungen, heftigen Entzündungen, Abscessen, durch fressende lupöse, cancröse Schwärungen u. s. w. Substanzverlusten durch Verletzungen und entzündliche Processe sind besonders die grösseren oberen Augenlider ausgesetzt, während fressende Geschwüre und operative Verstümmelungen mehr das untere Lid betreffen.

Erscheinungen und Folgen. Die Augenlidverluste können in sehr verschiedenen Graden bestehen. Meistens sind dieselben nur partiell, wobei aber die Ueberreste narbig, verzogen, überhaupt in mehrfacher Art verändert sind. Solche Zustände entstellen nicht blos, son-

1) Gaillard, Bull. de la soc. méd. de Poitiers, 1844. — Rau, Arch. f. Ophthalmol. I. 2. S. 176.

dern haben auch Störungen in der Thränenleitung zur Folge und beeinträchtigen in hohem Grade den Augapfel, welcher, mehr oder weniger seiner Schutzmittel beraubt, mangelhaft bedeckt ist (*Lagophthalmos*), und dadurch in seiner Existenz bedroht wird. Namentlich ist das der Fall bei umfangreicheren Defecten des oberen Lides.

Behandlung. Solchen Defecten und ihren nachtheiligen Folgen lässt sich nur begegnen entweder durch eine künstliche mechanische Bedeckung des Auges, in welchem Falle dasselbe aber nicht gebraucht werden kann, oder durch organischen Ersatz des Verlustes durch die Blepharoplastik. Bei operativen Defecten der Lider wird der Ersatz gewöhnlich unmittelbar nachdem dieselben gemacht worden sind, ausgeführt, worauf man daher schon bei der Excision der abnormen Augenlidtheile Rücksicht zu nehmen hat.

Capitel XII.

Augenlidbildung. Blepharoplastik.

Diese kann eine totale oder partiale sein. Bezüglich der totalen Blepharoplastik ist zu berücksichtigen, dass von einer Augenlidbildung nur in sehr uneigentlichem Sinne die Rede sein kann, indem einem solchen neuen Lide der scharfe Tarsalrand, die Wimpern, der Knorpel, der Muskel und öfters auch noch der schleimhäutige Ueberzug fehlen. Man kann das neue Lid schon als ein gelungenes betrachten, wenn es mit Schleimhaut besetzt ist, nicht wurstförmig vorsteht oder zusammengeschrumpft dem einen oder andern Orbitalrand nahe liegt, sondern platt und hoch genug geblieben ist, um seinen Theil des Augapfels zu decken, die Thränenableitung zu bewirken und, von einiger Entfernung gesehen, keine erhebliche Entstellung bemerken zu lassen. Die Bewegung, welche solche Lider bisweilen zeigen, rührt von den angrenzenden Muskelfasern her. Der partielle Ersatz bezieht sich bald nur auf die äussere Haut (Dermatoplastik), bald auf ein Stück nach der ganzen Höhe des Lides, bald auf den grössten Theil desselben mit Ausnahme des Tarsalrandes. Kann dieser erhalten bleiben, so ist das immer für die blepharoplastische Operation von grösstem Belange und daher bei Exstirpationen von Lidtheilen womöglich zu erstreben.

Die Verfahren sind verschieden, je nachdem das untere oder obere Augenlid, oder ein Augenwinkel, oder nur ein Theil eines Lides zu restauriren ist, und je nachdem das Ersatzmaterial aus diesem oder jenem Theil der die Lider umgebenden Haut genommen wird.

1. Bildung des untern Augenlides.

Das Ersatzmaterial hiezu kann aus der Schläfen-, Wangen- und Stirnhaut genommen werden. Bei complicirten Defecten muss man zuweilen an mehrere Hautstellen zugleich sich wenden.

1) **Ersatz** aus der **Schläfenhaut.** Diese eignet sich für das untere Lid am besten, und zwar sowohl für den totalen wie für den partialen Ersatz. Das zweckmässigste Verfahren ist dasjenige, welches zuerst Dieffenbach [1]) für die totale Blepharoplastik angewandt hat. Man schneidet nämlich die krankhafte Stelle in Form eines Dreiecks aus, dessen Seitenwinkel auf die Augenwinkel fallen und dessen Spitze nach unten gerichtet ist. Kann die Bindehaut erhalten bleiben, so werden die Reste derselben bis zur Falte abgelöst, ebenso schont man auch den Orbicularmuskel, wenn er nicht entartet ist. Nun wird der Ersatzlappen so gebildet, dass vom äussern Augenwinkel ein Schnitt fast horizontal, nur etwas schräg abwärts nach der Schläfe hin, etwa um $^1/_4$ länger als der obere Rand des Defectes ist, geführt wird, und von dem Ende dieses ein zweiter schräg ab- und einwärts bis gegenüber der Spitze des Defectes (Fig. 32 *a* defect, *b* Ersatzlappen). Nach Ablösung des Lappens von der Grundfläche und nach Stillung der Blutung wird jener an die Stelle des Defectes seitlich verschoben, und mit dem innern Wundrande zusammengeheftet. Womöglich wird der Lappen so aufgezogen, dass der obere Lappenrand vorragt. Mit diesem heftet man durch feine Knopfnähte die Conjunctiva zusammen. Die Schläfenwunde schliesst man so viel als möglich, und es kann dies um so eher geschehen, je spitziger man nach Szymanowski den äussern Lappenwinkel bildet.

Fig. 32.

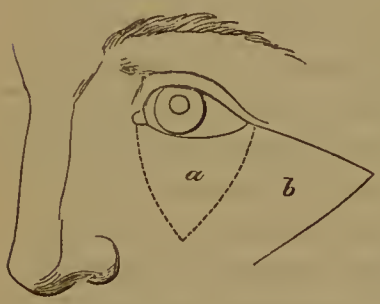

Nach der Burrow'schen Methode [2]) würde man über dem Horizontalschnitt noch ein entsprechendes gleichschenkliches Dreieck ausschneiden.

Bei partiellen Restaurationen verfährt man in ähnlicher Weise. Ich mache nur auf zwei Fälle aufmerksam. — a) Betrifft der Defect ein Stück aus der ganzen Höhe des Lides, so bildet man gleichfalls eine dreieckige Wunde mit nach unten gerichteter Spitze, spaltet die äussere Commissur dann etwas länger als die Basis der Wunde beträgt, führt am Ende des Schnittes einen zweiten parallel dem

---

1) Casper's Wochenschr. 1835. N. 1. S. 8. Ferner Dieffenbach's Operat. Med. I. 1844. S. 496. — 2) Beschreibung einer neuen Transplantationsmethode. Berl. 1855. S. 31.

äussern Wundrande herab, und schiebt den weiterhin gelösten Lappen nach einwärts. — b) Kann der Tarsalrand erhalten bleiben, wie das bei Ectropien gewöhnlich der Fall ist, so bildet man unter diesem die triangulăre Wunde, macht den Horizontalschnitt gegen die Schläfe in entsprechender Höhe, und verfährt des Weiteren wie oben.

Baumgarten führte eine solche Operation aus bei einem halbjährigen Mädchen, das am rechten untern Lide eine Teleangiectasie hatte, die bis auf die Wange sich erstreckte. Der Erfolg war vollkommen.

Jobert[1]) bildete bei einem durch Verbrennung entstandenen Ectropium des rechten untern Lides parallel mit dem Lidrande einen triangulären Defect mit nach aussen gerichteter Basis, umschnitt dann an der äussern Seite des Lides unterhalb des Jochbogens einen dreieckigen mit der Basis nach innen gekehrten Hautlappen, trennte ihn bis auf einige Linien von der ersten Incision los, drehte ihn um und verlegte ihn in die Lidwunde. Am 6. Tage wurde die Verbindungsbrücke durchschnitten. Ein Theil der Lappenbasis ging durch Brand verloren.

2) **Ersatz** aus der **Wangenhaut.** Diese kann in mehrfacher Weise verwandt werden:

a) Indem man aus der nach aussen und unten vom Lide gelegenen Wangenhaut einen dem Lide entsprechenden Lappen mit nach oben gelegener Basis bildet (Fig. 33 *a* defect, *b* Ersatzlappen). Dieses Verfahren ist zuerst von Fricke[2]) zur Heilung höherer Grade von Ectropien in Anwendung gebracht worden. Zuerst werden die Narben der äussern Lidhaut ausgeschnitten, wobei man den Tarsus erhält. Nur bei schmalen Narben kann eine Incision genügen. Dann bringt man den Tarsalrand in gehörige Stellung, und schneidet ein der Wunde an Grösse und Form entsprechendes, jedoch etwas grösseres Hautstück aus der Wangenhaut neben dem äussern Augenwinkel, welches an die Stelle des Defectes gebracht wird.

Fig. 33.



Fig. 34.

b) Kann an der äussern Seite des Lides kein Material gewonnen werden, so ist die innere unter dem innern Augenwinkel gelegene Wangenhaut in Anspruch zu nehmen, so dass die Lappenbasis nach auf und einwärts gerichtet ist (Fig. 34 *a* defect, *b* Ersatzlappen).

1) Gaz. méd. de Par. 1835. Nr. 26. — 2) Die Bildung neuer Augenlider nach Zerstörungen und dadurch hervorgebrachten Auswärtswendungen derselben. Hamb. 1829.

Blasius [1]). Bei einem 21jährigen Manne hatte sich durch Verbrennung ein Ectropium des linken untern Lides gebildet. Der Lidrand war bis zum Orbitalrand herabgezogen. Zuerst wurde der Tarsalrand in der Breite einer Linie ohne die Bindehaut zu verletzen, vom innern Augenwinkel bis zum äussern losgetrennt, so dass er in seine normale Stellung gebracht werden konnte. Durch einen flach gebogenen Schnitt vom innern Ende des Defectes nach unten und aussen, und durch einen zweiten auf der Seite der Nase aufwärts bis 4‴ vom Anfang des ersten Schnittes entfernt, wurde ein dem Defect an Form und Grösse entsprechendes Hautstück umschrieben, von der Grundfläche abgelöst und an die Stelle des Defectes gelegt. Die Wangen-Nasenwunde konnte durch umschlungene Naht geschlossen werden. Die Heilung gelang überall durch erste Vereinigung. — Einen ähnlichen Ersatz machte Burow.

c) Auch die gerade unter dem Lide gelegene Wangenhaut ist durch Verschiebung nach aufwärts verwandt worden. Indessen steht dieses Verfahren den vorigen in jeder Beziehung nach, wie aus dem unten stehenden Falle von Dzondi sich ergibt.

Graefe [2]) und Dzondi [3]) machten derartige Operationen. — Graefe berichtet nur, dass in einem Falle rosenartiger Blepharophthalmitis das untere Lid durch Brand verloren gegangen war, und dass er die Herstellung des Lides durch Aufwärtsklappen des zunächst gelegenen Wangenhautstückes mit bestem Erfolge unternommen habe. — In Dzondis Fall hatte ein Herr durch Verwundung, Entzündung und Eiterung den grössten Theil des linken untern Lides verloren. An dessen Stelle befand sich eine 6—7‴ breite rothe Narbe, welche mit einer Fortsetzung der Bindehaut überzogen war. Er machte nun vom innern Augenwinkel aus einen halbmondförmigen Schnitt schräg ab- und auswärts und vom Rande des Defectes ½″ entfernt. Ein zweiter Schnitt verlief von dem Ende des ersten rechtwinklich nach oben zu dem am äussern Augenwinkel befindlichen Lidreste. Der so umschnittene und von der Grundfläche abgelöste Lappen blieb nur oben mit der Conjunctiva in Verbindung, wurde in die Höhe geschoben und mit seinem äussern Rande an den Lidrest geheftet. Die Wangenwunde liess er durch Granulation heilen. Der Lappen heilte grösstentheils an, sank aber 1—2‴ herab und am äussern Wundrande blieb ein kleines Colobom, das erst nach zweimaliger Excision geheilt werden konnte. Zur Hebung des gesunkenen Lappen machte er einen mit der Narbe parallel laufenden Schnitt, den er 4 Wochen granuliren liess, was den erwünschten Erfolg gehabt haben soll.

Fig. 35.

3) Ersatz aus der Stirnhaut. Diese Art der Plastik führte Blasius in folgendem Falle aus:

Eine 55jährige Frau hatte eine das ganze linke untere Lid einnehmende Degeneration, welche durch einen längs der unteren Grenze des Lides hingehenden und über den äussern Augenwinkel hinausgehenden Schnitt exstirpirt wurde (Fig. 35). Von der Lidbindehaut war nichts zu erhalten. Ein dem Defect entsprechendes Stück Pflaster wurde nun seitlich an die Stirne geklebt und darnach ein Ersatzlappen umschnitten, dessen freies Ende nach oben und innen

1) Preuss. Vereinsz. 1842. Nr. 10 u. Beitr. z. prakt. Chir. Berl. 1848. S. 210. — 2) Journ. f. Chir. u. Augenh. II. S. 8. — 3) Hufeland's Journ. 1818. Nov. S. 99.

gerichtet war, dessen Basis unmittelbar neben dem Defect sich befand, so dass der innere Lappenrand unmittelbar in den untern Rand des Defectes sich fortsetzte. Der von der Grundfläche gelöste Lappen wurde herabgeschlagen und an der Stelle des Defectes durch Knopfhefte befestigt. Die kleine Lücke am obern Lide schloss man durch zwei Knopfhefte und auch der vom äussern Augenwinkel nach der Schläfe sich erstreckende Wundrand wurde mit dem obern Rand des Ersatzlappen durch umwundene Nähte verbunden. Die Stirnwunde konnte am untersten Ende nicht ganz geschlossen werden (Fig. 36). Die Schläfenwunde heilte grösstentheils durch Eiterung und Granulation, gleichwohl war die Form des neuen Lides nach 9 Wochen sehr vollkommen.

Fig. 36.

2. Bildung des oberen Augenlides.

Für diese gelten ähnliche Verfahren, wie für die Plastik des untern Lides, mit Ausnahme derjenigen aus der Wangenhaut.

1) Der **Ersatz** aus der **Schläfenhaut** geschieht nach dem Dieffenbach'schen Verfahren durch seitliche Lappenbildung mit Verschiebung und auch bei partiellen Lidbildungen wird wie beim untern Lide verfahren.

Philipps [1]) ersetzte so einen Theil an der äussern Seite des obern Augenlides bei einer 52jährigen Frau, und v. Ammon [2]) machte die obere Blepharoplastik an einem 40jährigen Fabrikarbeiter bei einem durch Verbrennung entstandenen Ectropium mit Erhaltung des Tarsalrandes u. s. w.

2) **Ersatz** aus der **Schläfen-** und **Nasenhaut.** Zu dieser Combination kann man sich veranlasst sehen, wenn aus der Schläfenhaut nicht ein hinreichend grosser Lappen gewonnen werden kann. Jäsche [3]) verrichtete eine solche Operation.

In Folge eines Abscesses war bei einem jugendlichen Subjecte am rechten obern Lide ein Ectropium entstanden, so dass die Conjunctiva ganz nach aussen gestülpt, der freie Lidrand nur 2‴ weit von der Augenbraue entfernt und der Zwischenraum grösstentheils von der Narbe eingenommen war. Diese Narbe wurde ausgeschnitten, die Conjunctiva und der Tarsalrand von ihrer Verwachsung mit der vordern Fläche des Tarsus getrennt, beide in ihre natürliche Stellung herabgezogen, und dem fehlenden Hautstücke die Form eines Dreiecks gegeben. Da die breite Wunde durch einen einzigen äussern Lappen nach Dieffenbachs Verfahren nicht gedeckt werden zu können schien, so machte Jäsche deren zwei, einen innern aus der Nasenhaut, wie in einem weiter unten zu erwähnenden Falle, und einen äussern aus der Schläfenhaut durch einen Schnitt nach aussen und dann in einem Bogen nach aufwärts. Die Lappen liessen sich in der Mitte gut vereinigen, doch starben die innern Ränder ab, wodurch eine Narbe entstand, die das Augenlid etwas verkürzte.

1) Annal. de la soc. de méd. de Gand, 1838. p. 497. — 2) Die plastische Chir. Berl. 1842. S. 168 u. f. — 3) Beiträge z. plast. Chir. Mitau, 1844.

Fig. 37.

3) **Ersatz** aus der **Stirnhaut.**

a) Nach Frieke wird der Lappen aus der äussern Seite der Stirne geschnitten, so dass die an den innern Augenwinkel kommende Lappenspitze nach auf- und einwärts, der an den Tarsalrand kommende Rand nach innen, und die Lappenbasis nach unten gerichtet ist. Den äussern Schnitt lässt man in seiner untern Hälfte schräg nach unten und aussen und tiefer als den innern herablaufen (Fig. 37 *a* defect, *b* Ersatzlappen).

Eine hieher gehörige Operation machte auch Schwörer bei einem 9jährigen Knaben am rechten obern Lide, das wegen einer schwammigen Entartung durch einen Bogenschnitt weggenommen wurde. Er bildete vom äussern Augenwinkel an bis über die Augenbraue hinauf einen zungenförmigen Hautlappen, dessen unterer innerer Rand noch einige Haare der Augenbraue enthielt, welche einigermassen die Cilien ersetzten.

b) Schon in der ersten Auflage dieses Lehrbuchs [1]) habe ich darauf aufmerksam gemacht, dass unter Umständen der Lappen auch aus der über dem innern Augenwinkel befindlichen Stirnhaut genommen werden kann. Diese Gegend könnte namentlich bei solchen Individuen in Anspruch genommen werden, bei welchen die Augenbrauen nicht bis über die innern Augenwinkel reichen.

3. Bildung der Augenwinkel (Kanthoplastik).

1) Bildung des äussern Augenwinkels. Für Defecte der Augenlider in der Gegend des äussern Augenwinkels sind mehrere Verfahren angegeben.

a) Nach Burow. Man excidirt die schadhafte Stelle in Form eines horizontal liegenden Dreiecks mit nach aussen gerichteter Basis, verlängert dann diese nach aufwärts und excidirt in der entsprechenden Entfernung das seitliche Dreieck in entgegengesetzter Richtung mit nach aussen gerichteter Spitze. b) Man bildet drei Dreiecke, zwei vertikale und ein horizontales, deren Spitzen nach aussen gerichtet sind, wodurch eine Hautverschiebung von drei Seiten her möglich wird.

In manchen Fällen wird man am besten die Augenwinkelgegend in zwei horizontal verlaufende Bogenschnitte fassen, und die Wundränder nach Ablösung von der Grundfläche vereinigen.

2) Bildung des innern Augenwinkels. Hiezu wurde in einem Falle von Jäsche die Nasen- und Stirnhaut benutzt.

Einem 60jährigen Manne wurde eine krebsartige Entartung im innern Augenwinkel so excidirt, dass ein halbmondförmiger Schnitt vom obern Orbitalrande längs der Nasenseite die innere Seite, und ein Schnitt vom freien Rande des untern

1) II. 1854. S. 645.

Lides, sowie vom freien Rande des oberen, welche Schnitte mit dem untern und obern Ende des halbmondförmigen Schnittes zusammen kamen, die äussere Seite der Entartung umschrieben. Zum Ersatze ward nun vom innern halbmondförmigen Wundrande aus, in gleicher Höhe mit der Lidspalte anfangend, ein Bogenschnitt über die Nasenwurzel zur linken Seite der Stirne bis ungefähr in die Mitte ihrer Höhe geführt, der so umschriebene Lappen lospräparirt, in die Lücke verlegt, und mit dem Wundrande des obern Lides vereinigt. Der Wundrand des untern Lides liess sich erst dann mit dem entsprechenden Wundrande der Nasenhaut vereinigen, nachdem letztere bis auf den Nasenrücken lospräparirt und in gleicher Höhe mit dem untern Lidrande ein etwas bogenförmiger Schnitt über die Nasenwurzel zur linken Seite abwärts gemacht worden war. Die Stirnwunde wurde durch Knopfnähte vereinigt, die erste Vereinigung gelang, nur die zwischen unterm Lide und Nasenhaut befindliche breite Wunde heilte durch Eiterung [1]).

Dritter Abschnitt.

Chirurgische Krankheiten der Nasengegend.

A. Aeussere Nase, Nasus.

Anatomisches. Die Nase *(Nasus)* bildet den vorragendsten Gesichtstheil und grenzt nach oben an die Stirne, nach aussen oben an die Augengegenden, nach aussen unten an die Wangengegenden, nach unten an die Mundgegend. Man unterscheidet an der Nase die Wurzel, den Rücken, die Spitze, die Seitenwände, welche unten Nasenflügel heissen, ferner die Nasenlöcher *(Nares)*, mit der zwischenliegenden Scheidewand *(Septum mobile nasi)*. Form und Grösse der einzelnen Nasen sind ausserordentlich verschieden. Die Nasenlöcher liegen etwas tiefer, als der Boden der Nase, sind von vorn nach hinten länglich und divergiren nach hinten, so dass die einfassenden Ränder ein Dreieck bilden (Basis der Nase), das von vorn nach hinten halb so lang als der Nasenrücken ist.

Fig. 38.

Fig. 38. Nasengerüste: 1) Os nasale, 2) Processus frontalis des Oberkiefers, 3) Cartilago nasi lateralis, 4) Cartilago nasi pinnalis, 5) Cartilagines minores.

Das Nasengerüste (Fig. 38) wird oben von Knochen, unten von Knorpeln gebildet. Die Knochen sind die Nasenbeine, die Stirnfortsätze der Oberkiefer und die *Lamina perpendicularis* des Siebbeins. Die zwischen Nasenbeinen und Stirnfortsätzen befindliche Oeffnung *(Apertura pyriformis)* wird durch die Nasenknorpel gedeckt. Diese sind die seitlichen Nasenknorpel und die Flügelknorpel. Erstere, glatt und von dreieckiger Gestalt grenzen nach oben und aussen an die Knochen, nach innen aneinander, nach unten an die

1) Bezüglich des Geschichtlichen und Literarischen der Blepharoplastik verweise ich auf die 2. Aufl. dieses Lehrb. II. S. 680 und füge noch ergänzend bei: Roser, Arch. f. phys. Heilk. XII. 1853. 3. — Breuning, Ungar. Zeitschr. XI. 1860. 24.

Flügelknorpel; diese sind bogenförmig gekrümmt, schmal, biegen sich an der Nasenspitze nach hinten, und legen sich an den untern Rand des Nasenscheidewandknorpels. Das hintere Ende befestigt sich an die *Spina nasalis superior*. Bisweilen sind nach hinten noch einige kleinere Knorpel vorhanden. Der vordere Theil der knorpeligen Nasenscheidewand dient diesem Knorpeldache als Stütze.

Die Haut der Nase ist dünn, reich an Talgdrüsen, zumal am hintern Umfang der Nasenflügel. Sie lässt sich auf dem Nasenrücken und an den Seitenwänden verschieben, an der Nasenspitze aber und an den Flügeln hängt sie fest mit den Knorpeln zusammen. Am untern Rand der Nasenscheidewand geht die Hauptduplicatur etwas tiefer als der Knorpel herab.

Unter der Haut liegen die Nasenmuskeln mit ihren sehnigen Ausbreitungen als: auf dem Rücken und an den Seiten der *Pyramidalis* und *Compressor nasi*, an den Nasenflügeln der *Levator labii s. alaeque nasi*, der *Depressor alae nasi*, die *Dilatatores nasium* und an der Nasenspitze der *Compressor nasium minor*.

Die Arterien kommen theils aus der *Maxillaris externa*, theils aus der *Ophthalmica* und sind: 1) Eine oder zwei *Art. septi morbilis* aus dem Bogen der obern Labialarterien; 2) *Rami pinnales* und *dorsales nasi* aus der *Angularis;* 3) die *Art. dorsalis nasi* ($^1/_3$—$^1/_2$‴ dick) aus der *Ophthalmica*, welche mit den vorigen Arterien anastomosirt; 4) die *Art. nasalis anterior* aus der *Ethmoidalis anterior*, welche von der innern Nasenfläche an der Grenze zwischen Nasenknochen und Knorpeln unter die Haut gelangt und zur Nasenspitze läuft. Die Venen, zwei *V. dorsalis nasi* und *alares* gehen in den *R. superficialis* der *V. facialis anterior*.

Die sensibeln Nerven sind: 1) der *N. ethmoidalis* aus dem *R. naso-ciliaris* des *Ophthalmicus*. Er begleitet die *Art. nasalis anterior*. 2) Ein *R. nasalis* vom *N. infraorbitalis*. Er kommt aus einer Oeffnung des Stirnfortsatzes und verbreitet sich in der Beinhaut. 3) Ein *R. subcutaneus nari superior* und *inferior* aus der innern Portion des *N. infraorbitalis* kommend und in der Nasenhaut sich verbreitend. Die motorischen Nerven geben Wangenzweige des *N. facialis*.

Capitel I.

Entzündung der Nase.

Am häufigsten kommen traumatische Entzündungen der Nase vor. Sind dieselben nicht blos auf die Haut beschränkt, so kann die entzündliche Schwellung gar nicht unbedeutend sein. Auch bleiben nach periostealen Entzündungen mitunter Verdickungen des Nasengerüstes zurück, die mehr oder weniger die Gestalt der Nase verändern, wesshalb bei solchen Entzündungen immerhin einige Aufmerksamkeit am Platze ist. — Ferner ist namentlich die Nasenspitze auch der Frostentzündung unterworfen, in Folge dessen dieselbe bläulich-röthlich anschwillt und entstellt. Die Behandlung ist diejenige der Pernionen. — Entzündung der die Nares auskleidenden Haut mit Röthung des ganzen untern Theils der Nase ist zuweilen Folge scharfer reizender Ausflüsse aus der Nase, kommt mitunter aber auch selbstständig durch Reizungen von aussen her veranlasst

vor. Die angrenzende Schleimhaut kann dabei so anschwellen, dass sie aus den Nares vorgedrängt wird, und wie eine polypöse Wucherung erscheint. Auch bilden sich unter solchen Verhältnissen zuweilen submucöse Abscesse, die nach innen gegen die Nasenhöhle oder nach aussen sich entleeren, und partielle Nekrose der Nasenknorpel und damit Formfehler, Defecte der Nasenflügelknorpel zur Folge haben können. Derartige tiefere Abscesse sind möglichst frühzeitig künstlich zu eröffnen. — Auch Entzündungen der an der Nasenspitze reichlich vorhandenen Talgdrüsen kommen bei einzelnen Personen zuweilen habituell vor, wobei dieser Nasentheil stark geröthet anschwillt, sehr empfindlich wird, und dadurch ein sehr unangenehmes Leiden begründet, das eine strengere Antiphlogose erheischt, mit Berücksichtigung der constitutionellen und diätetischen Verhältnisse. — Von diskratischen Entzündungen erwähnen wir die gummöse *Perichondritis* und *Chondritis*, welche zu einer Schrumpfung und Deformirung der Nasenknorpel führen kann.

Capitel II.

Brand der Nase.

Es sind besonders der Erfrierungs- und der Kornbrand, welche mitunter an der Nase beobachtet werden, und Defecte derselben bedingen können. — Nächstdem beobachtet man Nasenbrand (Blaunase) zuweilen im Gefolge von typhösen Fiebern [1]). — Nekrose der Nasenbeine kann als Folge von Quetschungen und Splitterbrüchen auftreten.

Capitel III.

Hypertrophie und Geschwülste der Nase.

1. Hypertrophie der Nase.

Erscheinungen und Folgen. Hyperplastische Vergrösserung der Nase ist meistens auf den untern knorpligen Theil derselben, auf die Nasenspitze und die Nasenflügel, beschränkt. Obgleich diese Theile des straffen subcutanen Bindegewebes und der Feinheit der Gefässe wegen keine anatomische Disposition zu Hyperplasie haben, so erlangen jene Gefässe doch zuweilen in Folge öfters wiederkehrender hyperämischer und entzündlicher Zustände einen höheren Grad bleibender Erweiterung, so dass die Haut geröthet erscheint, und eine

1) Mauthner, Hufeland's Journ. 1834. St. 4.

hyperplastische Vergrösserung sich ausbildet. Bei Andauer der veranlassenden Ursachen kann diese Hypertrophie einen solchen Grad erreichen, dass die Nase, nämlich ihr unterer Theil, in einen unförmlichen, bald mehr gleichmässig rundlichen, zuweilen über die Nares bis zum Mund herabhängenden, bald mit mancherlei Auswüchsen besetzten Klumpen, wodurch die Nase wie gedoppelt oder wie aus mehreren Theilen zusammengesetzt erscheinen kann, verwandelt wird. Höhere Grade dieses Zustandes entstellen nicht blos, sondern können auch durch Verengung und Verlegung der Nasenöffnungen die Respiration behindern.

Entstehung. Es gibt entschieden individuelle Dispositionen zu derartigen Hypertrophien, und stehen dieselben zuweilen augenscheinlich mit hämorrhoidalen und menstrualen Zuständen in Zusammenhang. Als veranlassende Momente wirken besonders öfters wiederkehrende Gesichtshyperämien durch Missbrauch geistiger Getränke, zumal mancher rother Weinarten, bedingt.

Behandlung. Sie erheischt zunächst gehörige Berücksichtigung der zu Grunde liegenden Ursachen mit Vermeidung aller die Nase und das Gesicht überhaupt reizender, in Hyperämie versetzender Einwirkungen. Eine operative Behandlung kann je nach der Art des hypertrophischen Zustandes in verschiedener Weise in Anwendung kommen. Einzelne besonders vorragende Partien können füglich mit dem Messer abgetragen werden. Vorragende Wülste mit breiter Basis werden am besten durch keilförmige Ausschnitte verkleinert, und können durch wiederholte Operationen der Art nach und nach gänzlich beseitigt werden. Zur Verkleinerung des ganzen untern Nasentheils soll man nach Dieffenbach[1]) das Septum dicht an der Spitze durchschneiden, hierauf aus dem Nasenrücken von oben nach unten ein penetrirendes Keilstück und aus jedem Flügel noch einen Querkeil excidiren. Die vereinigte Wunde hat die Gestalt eines Kreuzes. Durch zwei Nadeln wird das Septum wieder mit dem Rande der Nasenspitze verbunden. Man kann auch die Haut von der Nasenspitze ganz abpräpariren und diese dann mit Stirnhaut überziehen, worüber das Nähere bei der Rhinoplastik.

2. Geschwülste der Nase.

Zu den am häufigsten an der Nase vorkommenden abnormen Bildungen gehören ausser Warzen und Hautfolliculareysten, besonders Angiome, Carcinome und Lupus.

---

1) Operat. Chir. I. S. 370.

1) Angiome. Sowohl flächenhaft ausgebreitete als geschwulstförmige Angiome erscheinen bald auf die Nase beschränkt, bald auf die umgebenden Gesichtsparthien mehr oder weniger verbreitet. Auch hat man den ganzen untern Theil der Nase in eine erectile Geschwulst verwandelt gesehen. Es ist meist schwierig diese abnormen Bildungen ohne zurückbleibende Entstellung zu beseitigen. Oefters sind hiezu plastische Operationen nothwendig. Bei flachen Mälern hat man zuweilen die Impfung mit Erfolg versucht.

Dürr und Wittlinger [1]) z. B. verwundeten bei einem Knäbchen, das am linken Nasenflügel eine Angiotelektasie von der Grösse eines Sechskreuzerstückes trug, die bereits mit dem Glüheisen erfolglos gebrannt worden war, das Mal mit einer in Kuhpockenstoff getauchten Lancettspitze durch vier Kreuzschnitte. Es entzündete sich die ganze Umgegend. Nach Abfall der Pustel am 21. Tage bestand ein Geschwür mit vergrösserten Gefässen im Grunde. Aetzung mit Höllenstein, Verband mit Alaunlösung, Heilung nach 8 Tagen, und das Mal war vollständig verschwunden. Auch Pfotenhauer [2]) theilt einen gelungenen Fall von Impfung mit.

Beispiele von Abbindungen bei geschwulstförmigen Angiomen geben die Fälle von Liston [3]) und Jagielski [4]).

Ersterer legte bei einem neugebornen Kinde, das neben dem linken Nasenflügel eine taubeneigrosse erectile Geschwulst hatte, diese durch einen Kreuzschnitt blos, führte an der Geschwulstbasis mit zwei Nadeln kreuzweise doppelte Ligaturen ein, und schnürte damit die Geschwulst in 4 Parthien zusammen. Nach einigen Tagen fiel die Geschwulst, und die Hautlappen wurden wieder angelegt. — Letzterer führte bei einem 19jährigen Mädchen, das auf der Nasenwurzel eine Angiotelektasie von der Grösse einer Pflaume trug, mit einer Nadel durch die Basis der Geschwulst eine Ligatur, die er schnürte. Am 4. Tage heftige Entzündung des ganzen Gesichtes, Fieber, Erbrechen und Vergrösserung des Tumors. Aderlass und kalte Umschläge beseitigten die Zufälle. Nach 8 Tagen Abfall der Geschwulst und am 10. Tage vollständige Heilung.

Schnittoperationen wurden in verschiedener Weise ausgeführt, je nach der Lage und Grösse der Geschwulst.

Boyer [5]) machte bei einem 8monatlichen Mädchen mit einer subcutanen erectilen Geschwulst an der Seite der Nase, die von der Furche zwischen Oberlippe und Nasenflügel bis nahe zur innern Commissur des Augenlides sich erstreckte, an der äussern Seite der Geschwulst einen halbkreisförmigen Hautschnitt, trennte den Hautlappen nach innen ab, exstirpirte die Geschwulst unter sehr reichlicher Blutung, welche durch Druck mit Charpie gestillt wurde, und legte nach eingetretener Eiterung den Lappen wieder an. — Ich exstirpirte durch zwei elliptische Schnitte, weil die Haut stellenweise angiotelektasisch war, bei einem 3 Monate alten Mädchen eine an der rechten Seite der Nase und theilweise auf der Wange und Oberlippe sitzende Geschwulst von der Grösse einer halben Baumnuss. Der innere Schnitt nahm einen

---

1) Württemb. Corr. Blt. 1844. Nr. 1. — 2) Journ. f. Chir. u. Augenh. V. 1846. 4. — 3) The Lancet, V. 1836. Nr. 15. — 4) Preuss. Vereinszeit. 1837. Nr. 40. — 5) Chirurg. Krankh. II. Würzb. 1818. S. 242.

Theil der Haut des Nasenflügels hinweg. Die Wunde wurde zu erster Vereinigung geschlossen und heilte ohne erhebliche Verkürzung des angegriffenen Nasenflügels.

Dieffenbach [1]) erzählt zwei Fälle, bei welchen er durch mehrmalige Excisionen in Zwischenräumen grössere hieher gehörige Geschwülste entfernte u. s. w.

2) Epithelialkrebs. Dieser wird am häufigsten an den Nasenflügeln und an der Nasenspitze beobachtet. An der Nasenwurzel hat sich das Neugebilde meistens von den Augenlidern aus dahin verbreitet. Kleine Geschwülste und Geschwüre können mit Aetzmitteln (*Kali causticum*) behandelt werden, für ausgedehntere Affectionen eignet sich besser die Excision mit möglichster Erhaltung der Nasenform. Ist das nicht möglich, so ist die Excision mit einer plastischen Operation zu verbinden.

3) Lupus. Er ergreift meistens den untern Theil der Nase theils ursprünglich, theils durch Weiterverbreitung von der Wangengegend, oder von der Nasenhöhle her, und hat nicht selten Verengung der *Nares* oder grössere Verluste der Nase zur Folge, so dass der Nasenlupus öfters plastische Operationen nothwendig macht.

Capitel IV.

Verletzungen der Nase.

1. Wunden der Nase.

Oberflächliche Längen- und Querwunden lassen sich durch klebende Mittel vereinigen. — Penetrirende Schnitt- und Hiebwunden erheischen immer die blutige Naht. Auch Stichwunden, welche die Luft durchlassen, sind zu nähen, oder wenigstens genau durch Collodium zu schliessen, damit nicht eine Oeffnung zurückbleibt. Bei Wunden des knorpligen Nasentheils, wenn sie penetriren, ist die Naht wenigstens theilweise penetrirend anzulegen. Betrifft die Wunde die Nasenflügel, so muss in die betreffende Nasenöffnung ein röhrenförmiger Fremdkörper eingelegt werden, um eine Verengung derselben zu verhüten und den Lufteintritt nicht zu verhindern. — Ist ein Theil der Nase, z. B. die Nasenspitze, grösstentheils oder ganz abgetrennt, so muss derselbe, wenn er noch wohl erhalten ist, wieder angesetzt und durch die Naht oder durch Collodium befestigt werden. Man kennt mehrere Beispiele von Wiederanheilung solcher Theile. — Ist mit der Nase ein Theil der Kieferknochen abgehauen, so kann, wenn der Knochen nicht gesplittert ist, gleichwohl die Anheilung des abgehauenen

1) L. c. I. S. 243 u. 245.

Stückes versucht werden. — Wunden des Nasenrückens sind öfters durch Bruch der Nasenknochen complicirt.

2. Frakturen der Nasenbeine.

Entstehung. Das knöcherne Nasengerüste ist durch seine Vorragung in der Mitte des Gesichts, und weil nur eine dünne Weichtheilschicht überliegt, der Frakturirung sehr ausgesetzt, indessen hat dasselbe eine grosse Widerstandsfähigkeit, weil es die Form eines Gewölbes hat und von hinten her noch durch die *Lamina perpendicularis* gestützt ist, so dass Frakturen verhältnissmässig doch nicht sehr häufig sind. Nach Malgaigne [1]) kamen im *Hôtel-Dieu* binnen 11 Jahren nur 12 Fälle solcher Frakturen vor, und nur einer fand sich an einer Frau. Veranlassung ist stets eine directe Gewaltseinwirkung. Am häufigsten bricht der untere mit den Knorpeln zusammenhängende dünnste Theil der Nasenbeine, viel seltener ihr oberer mit dem Stirnbein zusammenhängender Theil.

Erscheinungen und Folgen. Der Bruch besteht bald nur in einer Spaltung in longitudinaler oder querer Richtung mit oder ohne Beweglichkeit der Bruchtheile und ist im letztern Falle kaum zu erkennen, bald ist Dislocation der Bruchstücke vorhanden, meistens nach innen, zuweilen nur auf ein Nasenbein oder auf den untern Theil beider Nasenbeine beschränkt. Bisweilen kommt auch eine seitliche Dislocation vor. In noch andern Fällen ist Splitterung der Nasenknochen vorhanden, oder es ist, wie das bei Schussverletzungen vorkommen kann, ein Theil des Nasengerüstes ganz entfernt. In solchen Fällen ist die Frakturirung noch mehr oder weniger auf die Nasenfortsätze der Oberkiefer, auf die Nasenscheidewand, die obern Muscheln u. s. w. ausgedehnt. Zu den häufigsten Complicationen dieser Brüche gehören: Quetschungen, gequetschte, gerissene Wunden, welche mitunter bedeutend anschwellen; ferner: Blutung aus der Nase, selbst bis zur Verblutung; Hirnerschütterung, zumal wenn der obere Theil der Nasenbeine und die angrenzende Parthie des Stirnbeins betroffen sind; Emphysenbildung an den Augenlidern, wenn die Nasenschleimhaut zerrissen ist; endlich bei Frakturen der maxillären Nasenfortsätze, Verwundung oder Compression des Thränenschlauches. — Als spätere Folgen complicirter Brüche sind zu erwähnen: mehr oder weniger Verunstaltung der Nase, Verengung des obern Theils der Nasenhöhle und der Ausführungsgänge der Stirnhöhlen, Verengung

1) Knochenbrüche. Stuttg. 1850. 355. — S. auch Gurlt, Handb. d. Lehre von den Knochenbrüchen. II. Hamm, 1864. S. 499.

oder gänzliche Verschliessung des Thränenschlauches und daher Thränenträufeln, Nekrose einzelner Knochentheile u. s. w. — Einfache Nasenbrüche heilen schnell binnen 10—14 Tagen ohne merkbare Callusbildung.

Behandlung. Einfache Brüche erheischen nur kalte Fomentationen, um einer heftigeren Entzündung vorzubeugen und die Blutung zu stillen. Dislocirte Bruchstücke sucht man durch Druck von innen mittels eines eingeführten weiblichen Katheters oder einer Kornzange und von aussen her mit den Fingern in ihre Lage zu bringen. Nach der Einrichtung ist gewöhnlich keine abermalige Verschiebung zu befürchten und jeder drückende Verband daher überflüssig, entgegengesetzten Falls müssten natürlich die beweglichen Knochentheile durch eingelegte Fremdkörper gestützt werden. Bei Splitterbrüchen sind nur die ganz losen Splitter zu entfernen, die andern bringt man in ihre normale Lage.

3) Frakturen der Nasenknorpel.

Die Elasticität der Nasenknorpel bewahrt dieselben vor Bruch, desshalb gehören Nasenknorpelbrüche auch zu den Seltenheiten. Dagegen kommt es zuweilen vor, dass der knorplige Theil der Nasenscheidewand bricht. Bochdalek[1]) z. B. beobachtete einen vollständigen Doppelbruch des knorpligen Theils der Nasenscheidewand mit Verschiebung der Fragmente und Bruch des vordern Endes des rechten Nasenbeins. Ferner kann es vorkommen, dass die seitlichen Nasenknorpel von den Rändern der *Apertura pyriformis* mehr oder weniger abgelöst werden, und der untere Theil der Nase dadurch eine schiefe Stellung nach der einen oder andern Seite hin erhält. In beiden Fällen sind die Dislocationen zu heben. Schwieriger als dieses Geschäft ist die Erhaltung der Reposition. Bei Brüchen der Scheidewand legt man Fremdkörper in die Nasenöffnungen. Bei Schiefstand der untern Nasentheile sucht man durch seitlich angebrachten Druck mittels Charpie und langen Heftpflasterstreifen, die von der Stirne an der Nasenseite herab und unter der Nase quer durch zur Backe der entgegengesetzten Seite geführt werden, die Nase in normaler Stellung zu erhalten. Dzondi[2]) rieth eine Nasenkapsel an, Malgaigne[3]) eine nach der Nase geformte Rinne von Blei. Einfacher kann ein Gypsdach hiezu verwandt werden. In einem schwierigen Falle wandte Royère[4]) einen besondern Druckapparat an, be-

1) Prag. Vierteljahrschr. Bd. 93. 1867. S. 62. — 2) Lehrb. d. Chir. 1823. S. 578. — 3) L. c. p. 362. — 4) Recueil de mém. de méd. chir. etc. VIII. p. 286.

stehend aus einem stählernen Stirnband, von welchem eine mit einer gepolsterten Druckplatte versehene Feder herabging, welche die Nase in gerader Richtung erhielt.

Capitel V.

Verschiebung der Luxation der Nasenbeine.

Wenn Gewaltseinwirkungen von unten her auf die Nasenbeine geschehen, so kann eine Lösung derselben aus ihren Verbindungen mit Verschiebung stattfinden. Salomon [1]) sah bei einem Manne, der von einem Ochsen mehrere Stösse mit den Hörnern erhalten hatte, eine Verschiebung des linken Nasenbeins nach oben, zugleich war das linke Nasenloch an seiner äussern Seite einige Linien breit eingerissen. Die Einrichtung geschah mit Hilfe eines weiblichen Katheters. Bourguet [2]) beschreibt eine Verschiebung beider Nasenbeine nach einem heftigen Fall auf die Nase. Der untere Rand des rechten Nasenbeins bildete einen kleinen Vorsprung, linkerseits bestand eine kleine Vertiefung, und fühlte man den vordern Rand des Stirnfortsatzes des Oberkieferbeins. An der Nasenwurzel erhoben sich rechterseits die obern Ränder der in Verbindung unter sich gebliebenen Nasenbeine, während linkerseits eine Vertiefung bestand. Crepitation oder Beweglichkeit waren nicht vorhanden. Die Einrichtung geschah durch Einführung des rechten kleinen Fingers in das linke Nasenloch bis unter das linke Nasenbein, womit dieses in die Höhe gehoben wurde, während die Finger der linken Hand einen Druck auf die Nasenwurzel von rechts nach links ausübten.

Capitel VI.

Perforationen und Spaltungen der Nase.

1) Perforationen. Diese befinden sich meistens an der Nasenwurzel, zuweilen auch tiefer an den Seitenflächen der Nase, oder an den Nasenflügeln, und werden durch complicirte Frakturen der Nasenknochen, Caries, Nekrose derselben, namentlich syphilitischen Ursprungs, durch carcinomatöse, lupöse Schwärungen, penetrirende Stichwunden u. s. w. veranlasst. — Sie sind bald nur klein, so dass sie kaum die Luft durchlassen, bald auch so gross, dass sie einen Blick in die Nasenhöhle gestatten, haben einen rundlichen Umfang oder unregelmässige Ränder, stehen bisweilen mit ausgebreiteten Gesichts-

1) Casper's Wochenschr. 1846. Nr. 7. — 2) Revue méd. chir. 1851. Déc.

narben, mit Verziehung angrenzender Gesichtstheile, wie der Augenlider, der Oberlippe u. s. w., in Verbindung.

Die Art der Schliessung solcher Oeffnungen, worüber namentlich Dieffenbach [1]) ausführlichere Mittheilungen gemacht hat, muss sich richten nach Sitz, Grösse und Form derselben, nach der Beschaffenheit der die Apertur umgebenden Weichtheile und nach allfällig vorhandenen Complicationen. Im Uebrigen kommen aber dieselben Verfahren in Anwendung, die man überhaupt bei Hautperforationen versuchen kann, namentlich die Cauterisation mit Aetzmitteln oder mit glühendem Metall, wenn die Oeffnung rundlich und klein ist, nicht mehr als etwa 1‴ im Durchmesser hat, wenn der umgebende Hautrand gesund und mit den umliegenden Knochen nicht fest verwachsen ist, ferner die Umschneidung der Oeffnung und nachherige Schliessung derselben durch die Naht, wenn noch Material genug vorhanden ist, um die Wundränder vereinigen zu können, wozu als Hilfsmittel die umfangreiche Ablösung von der Grundfläche und die Anlegung seitlicher Einschnitte benutzt werden können, endlich bei grösseren Defecten die Transplantation eines Hautstückes in die Oeffnung nach den Regeln der organischen Plastik [2]). Als eine Besonderheit erwähnen wir, dass Gräfe eine Oeffnung an der Nasenwurzel durch Ueberpflanzung aus der Armhaut schloss.

2) Spaltungen. Abgesehen von den angeborenen grossartigen Spaltungen, welche nicht blos die Nase, sondern das ganze Gesicht betreffen und kein Gegenstand der praktischen Chirurgie sind [3]), finden sich zuweilen kleinere oder grössere acquirirte Spaltungen an den Nasenflügeln, an der Nasenspitze und an der Scheidewand der Nase als Folgen nicht vereinigter Wunden. — Bei wenig klaffenden Spalten der Nasenflügel frischt man einfach die Spalträndер an und vereinigt die Wundränder auf das Genaueste durch die Naht, namentlich am freien Flügelrande. Bei breiter Spalte schneidet Dieffenbach [4]) die Narbenränder etwas concav aus, damit der Flügelrand an der Vereinigungsstelle nicht hinaufgezogen wird. Bleibt entstellende Ungleichheit der Nasenflügel zurück, so kann man jene durch entsprechende Excision auf der andern Seite ausgleichen. Wird dadurch die häutige Scheidewand vorgetrieben, so nimmt man hinter derselben aus dem Knorpelrande einen Streifen heraus, wodurch jene weiter nach innen gelagert wird. — Spaltung der Nasenspitze

1) Operat. Chir. . 1845. S. 350. — 2) Bonnafont (Rev. méd. 1857, 5. Juli) schloss eine Oeffnung durch Transplantation eines gestielten Wangenhautlappen. — 3) J. Hoppe, Preuss. Vereinsz. 1859. S. 164. Beschreibung eines Falles bei einem 15jährigen Knaben. Die Nasenbeine fehlten. — 4) L. c. S. 362.

erheischt Excision der Narbenflächen und Heftung der Wunde durch die Naht. — Spaltungen der häutigen Scheidewand werden wie die Flügelspalten angefrischt und durch Knopfnähte, die man an den Seiten der Scheidewand knüpft, vereinigt.

Capitel VII.

Verengung und Verschliessung der vordern Nasenöffnungen.

1) Verengung der Nares. Die Verengung ist häufiger als die Verschliessung, und meistens erworben durch lupöse, variolöse, scrophulöse Schwärungen im Umfange der Nasenöffnungen, durch Verbrennungen, penetrirende Verwundungen des untern Nasentheiles, durch hypertrophische Zustände desselben und durch Entwicklung von Aftergewächsen an demselben. Angeboren ist die Stenochorie am häufigsten noch in Folge Schiefstandes der Nasenscheidewand. Die Nasenöffnung kann dadurch spaltförmig verzogen werden. Nach diesen verschiedenen Veranlassungen ist der Verengungszustand nicht blos dem Grade, sondern auch der Art nach verschieden und entweder doppelseitig oder nur einseitig. Als Complication findet man zuweilen mehr oder weniger umfangreiche Verwachsung der Basis der Nase mit der Oberlippe oder der angrenzenden Wange. Bei höheren Graden der Verengung ist dieser Zustand nicht nur entstellend, sondern auch der Ton der Stimme verändert, die Athmung erschwert, besonders beim Schlafen, und das Geruchsvermögen beeinträchtigt.

Behandlung. Beruht die Stenose auf einem Substanzverlust der Nasenflügelwand oder des Septum, oder auf einer Schrumpfung dieser Theile wie nach lupösen Schwärungen, so ist nur durch ein plastisches Verfahren eine befriedigende Vergrösserung der zu engen Oeffnung zu bewirken, worüber ich auf die plastischen Operationen verweise. — Einkniffe an den Nasenflügeln oder am Septum, entstanden durch schlecht geheilte Wunden, beseitigt man durch Spaltung oder Excision der Narbe, Heftung der Wunde und Ausfüllung der Nasenöffnung mit Charpie. Zuweilen reicht es hin, von der Nasenöffnung aus nur den Knorpel zu durchschneiden und die äussere Haut unverletzt zu lassen. — Bei Stenochorie durch Schiefstand der Nasenscheidewand ist gegen diese zu wirken, wie später angegeben wird. — Verengen im untern Nasentheil belegene Geschwülste die Nares, so sind jene nach früher gegebenen Regeln auszurotten. — Bei theilweiser Verwachsung der Narcsränder oder Flächen trennt man dieselbe mit Messer oder Scheere in der geeigneten Richtung und verhindert die Wiederverwachsung durch Einlegung von Fremdkör-

pern, wenn die Haut nicht so nachgiebig ist, dass man durch Incisionen Läppchen bilden kann, die man nach innen schlägt und auf der Wundfläche mit Nadeln befestigt (Dieffenbach [1]).

2) Verschliessung der Nases. Die gänzliche Verschliessung der Nasenöffnungen ist entweder erworben oder angeboren. Letzteres ist häufiger als ersteres. Die erworbene Atresie kann Folge von Verbrennungen oder Versehwärungen des untern Nasentheils sein. Bei angeborner Verwachsung oder Imperforation hängen entweder nur die Ränder der Nares zusammen, oder die Fläehen der Nasenflügel sind mit der Scheidewand verwachsen, welcher Zustand mehr oder weniger tief in die Nasenhöhle sich erstrecken kann. Sind die Nasengänge frei, so lässt sich die Tiefe der Verwaehsung dadurch ermitteln, dass man durch die Choanen Luft einblasen lässt, wodurch der nicht verwaehsene Theil der Nase aufgetrieben wird. Bei den erworbenen Verschliessungen ist der untere Nasentheil gewöhnlich mehr oder weniger in seiner Form verändert und öfters mit der Oberlippe verwachsen. Die functionellen Störungen sind dieselben, wie bei der Verengung, nur bestehen sie noch in höherem Grade, zumal wenn der Verschluss doppelseitig ist.

Behandlung. Ist die Atresie durch eine verschliessende Membran bedingt, so spaltet man diese nach mehreren Richtungen und trägt die einzelnen Lappen an der Basis ab. Bei tieferer parenchymatöser Verwachsung soll man nach Dieffenbach [2]) einen schrägen *T* Schnitt bilden, so dass der Querbalken dem Flügelrande entlang verläuft und der Fuss in die Eeke zwischen Septum und Oberlippe kommt. Pappenheim [3]) schnitt ein ovales Stüek aus. Das Verfahren muss sich nach den bestehenden Verhältnissen richten und kann daher nicht immer dasselbe sein. Uebrigens ist die Verhinderung der Wiederverwaehsung meist sehwieriger als die Trennung. Am besten wird jene dadurch verhindert, dass man die Wundflächen mehr oder weniger dureh gewonnene Hautläppehen bedecken kann. Ist das nieht möglieh, so müssen bis zur gänzlichen Vernarbung der Wundflächen mechanische Erweiterungsmittel angewandt werden, wozu am besten Röhrchen von Silber, Blei, Horn u. dgl. sich eignen.

Fig. 39.

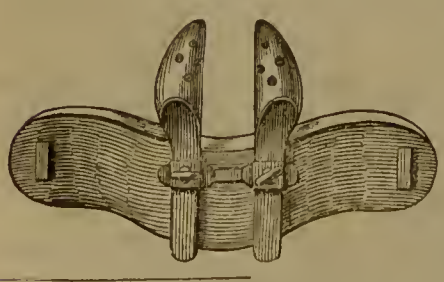

Fig. 40.

Wir erwähnen bei dieser Gelegenheit den von Bell [4]) construirten Apparat (Fig. 39 und 40), welcher aus der Grösse und Form der Nasen-

1) L. c. S. 394. — 2) L. c. S. 394. — 3) Preuss. Vereinsz. 1841. Nr. 50. — 4) Lehrbegriff d. Wundarzneikunst. III. 1793. S. 471.

öffnungen entsprechenden silbernen Röhrchen besteht, die durchlöchert und an einer Lippenplatte höher oder tiefer stellbar sind. Um den Apparat noch brauchbarer zu machen, sollten die Röhrchen an der Lippenplatte auch noch in horizontaler Richtung verschiebbar sein.

Capitel VIII.

Verkrümmungen der Nase.

Zu den häufigsten Verkrümmungszuständen der Nase gehören Schiefstand des untern Nasentheils nach der einen oder andern Seite hin, Aufstülpung desselben und Einkrümmung der Nasenflügel.

1) Schiefstand der Nase. Bei näherer Betrachtung sind die meisten Nasen etwas seitlich gerichtet, was mit einem Schiefstand der Nasenscheidewand und mit ungleicher Grösse der Nasenhöhlen in Verbindung steht. Indessen ist hier nur von höheren Graden der Schiefnase die Rede, wo die Nasenspitze der einen oder andern Wangenfläche nahe steht und die Nasenlöcher mehr über- als neben einander liegen, was eine hässliche Entstellung und Respirationsbeschwerden begründet. Solche Verkrümmungen sind meistens erworben durch schlecht geheilte Frakturen oder grosse Wunden der Nase. — Blos orthopädische Mittel werden in solchen Fällen kaum einen erspriesslichen Erfolg haben, und wird man daher vorerst subcutan die abnormen Verwachsungen der Nasenknorpel mit den Knochen, oder Synechien der Hautflächen zu trennen haben, so dass der schiefstehende Theil beweglich ist und in eine normale Stellung gebracht werden kann, oder man excidirt Theile der Nasenscheidewand, um wenigstens der Luft freien Durchgang zu verschaffen.

Dieffenbach [1]) will mehrere Operationen der Art mit Erfolg gemacht haben. Demarquay [2]) spaltete in einem Falle die Nase, löste links die Schleimhaut des das Nasenloch ausfüllenden Knorpels, und schnitt den ganzen vorspringenden Theil des letzteren aus. Blandin [3]) machte mit einem Locheisen eine grosse Oeffnung in den vorstehenden Theil des Septum u. s w.

2) Aufstülpung der Nase. Bei den höheren Graden dieser Verkrümmung ist die Nasenspitze nach aufwärts gerichtet, und sehen die mehr rundlichen als länglichen Nasenöffnungen nach vorn. Meistens hat diese Stellungsveränderung ihren Grund in eingesunkenem Nasenrücken, sei es, dass die Nasenknochen durch Caries oder Nekrose verloren gegangen oder eingeschlagen worden sind, oder dass ein tief stehender platter Nasenrücken angeboren ist. In andern Fällen sind es auf dem Nasenrücken befindliche eingezogene Quernarben, welche

1) Casper's Wochenschr. 1841. S. 38. — 2) Gaz. de Hôp. 1859. 118. — 3) Ib.

den untern Nasentheil nach aufwärts gezogen haben. — Zur Beseitigung dieser Missstaltung ist entweder der eingesunkene Nasenrücken zu erheben oder sind eingezogene Quernarben zu beseitigen.

Die Erhebung des Nasenrückens kann bewirkt werden: a) Durch Einpflanzung eines neuen Hautstückes (Nasenrückenbildung), was namentlich bei höheren Graden der Nasenrückensenkung passend ist. Ich verweise desshalb auf die plastischen Operationen; — b) durch seitliche Compression der Nase mittels schmaler durchlöcherter Ledersehienen, durch welche lange dünne Insectennadeln geführt werden; — c) durch seitliche Compression mit Herbeiziehung der Wangenhaut. Nach der ganzen Länge der Nase werden vier Einschnitte gemacht. Zwei laufen von den innern Augenwinkeln längs der Nasen-Wangengrenze bis zum untersten hintern Rande der Nasenflügel herab. Die andern haben den Nasenrücken mit der Nasenspitze und der Scheidewand zwischen sich. Nun löst man den Grund der Nase von dem Knochen, schält die innere Kante der Ränder der obern Incisionen und die äussere Kante der untern Wundränder etwas ab, vereinigt die beiden obern Incisionen durch umschlungene Nähte, die beiden untern durch Knopfnähte, legt in die Nasenlöcher Röhren und drängt die angrenzende Wangenhaut durch seitlich angelegte Lederschienen nach ein- und aufwärts [1]).

Die Beseitigung von Quernarben kann entweder durch subcutane Ablösung oder durch Excision derselben in Form eines länglichen Ovals geschehen, letzteres namentlich, wenn die Narbe nicht zu weit nach den Seiten sich hin erstreckt.

3) Einkrümmung der Nasenflügel. Diese Deformität bleibt nach schlecht geheilten Wunden oder fressenden Geschwüren bisweilen zurück und kann mitunter einfach dadurch gehoben werden, dass man von der Nasenöffnung aus den Knorpel durchschneidet und die Nasenöffnung dann ausstopft. In andern Fällen muss man die Narbe durch einen Einschnitt oder zwei bogenförmige Schnitte excidiren und die Wunde heften. Ist der hintere Rand der Nasenflügel durch Narben eingezogen, so werden diese von der Nasenöffnung oder von dem Munde aus bis unter die Haut gelöst, worauf der Nasenflügel durch orthopädische Mittel in normaler Stellung erhalten wird.

---

1) S. Dieffenbach, Operat. Chir. I. S. 357. 360. 361.

Capitel IX.

Nasenmangel und Nasenverlust.

1) Ein Nasenmangel als isolirt bestehender Bildungsfehler ist sehr selten. Maisonneuve[1]) hat einen Fall der Art beobachtet und auch operativ behandelt.

Ein 7 Monate altes Mädchen hatte an Stelle der Nase eine mit gesunder Haut bedeckte ebene Fläche, in welcher nach der Oberlippe zu als Andeutung der Nasenlöcher 2 kleine kaum 1 Mill. im Durchmesser haltende, 3 Centm. von einander stehende Oeffnungen bemerkt wurden. Die Respiration war behindert. M. bildete folgende Schnittfigur: *A*. *A*. Bei *AA* waren die Nasenöffnungen, und die stumpfe Spitze *BB* betraf die Oberlippe. Die dadurch entstandene Lippenspalte wurde durch umschlungene Naht geschlossen und die Spitze des stumpfen Lappens dicht über der Lippe angeheftet. Der Effect der Operation ergibt sich von selbst.

2) Ein Nasenverlust in der mannigfaltigsten Form und Ausdehnung kann herbeigeführt werden durch Geschwüre, namentlich syphilitische, lupöse, scrophulöse und carcinomatöse, durch Verbrennungen, Verwundungen und Frakturen.

Selten ist der Verlust der ganzen Nase (*Archinia completa*), d. h. der Weichtheile nebst dem knorpligen unb knöchernen Nasengerüste, wobei in der Regel dann noch weitere Zerstörungen der angrenzenden Gesichtstheile vorhanden sind, indem ein grösserer oder kleinerer Theil der Nasenhöhlenknochen fehlt, der Boden der Nasenhöhle durchbrochen ist, der unter der Nasenbasis gelegene Theil der Oberlippe ganz oder theilweise zerstört oder in die Nasenhöhle hineingezogen ist u. s. w. — Viel häufiger sind partielle Nasenverluste, z. B. Verlust des untern knorpligen Theils der Nase, des Nasenrückens, der Nasenspitze, einer Seitenwand der Nase mit oder ohne Flügel, des *Septum narium*, der Nasenknochen und der Scheidewand, so dass die Haut platt über die birnförmige Oeffnung hingeht u. s. w. Die Entstellung durch solche Verluste ist immer sehr bedeutend. Die Behandlung hat die Aufgabe, das Verlorengegangene zu ersetzen, was auf eine doppelte Weise geschehen kann, entweder durch mechanischen oder organischen Ersatz.

Der mechanische Ersatz besteht in dem Tragenlassen einer künstlichen Nase, die man aus Silberblech, Goldblech, Papier maché, Lindenholz, Guttapercha u. dgl. nach einem aus Thon, Gyps oder Wachs gemachten, der Gesichtsbildung entsprechenden Modelle darstellt und

1) L'Union méd. 1855. 146.

mit Farbe überzieht. Die Befestigung solcher Nasen geschieht durch eine Brille oder durch eine über die Stirn bis zum Hinterkopf gehende Feder, oder durch in die Nasenhöhle ragende Federn, oder endlich durch Klebemittel (Collodium, Heftpflaster).

Der organische Ersatz kann nur durch eine plastische Operation, Rhinoplastik, geleistet worden.

Was den relativen Werth dieser beiden Ersatzarten betrifft, so kommt in Betracht, dass ein mechanischer Ersatz für partielle Nasenverluste nicht wohl anwendbar, mit mancherlei Unbequemlichkeiten verbunden, immerhin in der Nähe leicht erkenntlich, aber mit keiner weiteren Verstümmelung verbunden und in seiner Anwendung gefahrlos ist, während organisch nicht blos partielle, sondern auch totale Nasenverluste zu ersetzen sind, indessen ist die hiezu nothwendige plastische Operation, namentlich wenn es sich um Ersatz eines grösseren Defectes handelt, keineswegs ganz gefahrlos, auch schmerzhaft, und eine andere Verstümmelung setzend. Ausserdem kann bei gänzlichem Nasenverluste nur sehr uneigentlich von einem Ersatze die Rede sein, da nur Haut zu transplantiren ist, und einer solchen plastisch gebildeten Nase alle differenten Theile einer natürlichen Nase fehlen.

Capitel X.

Nasenbildung. Rhinoplastik.

Zunächst ist totale und partielle Rhinoplastik zu unterscheiden, je nachdem eine ganze Nase oder wenigstens der grösste Theil einer solchen zu ersetzen ist, oder nur einzelne Theile der Nase, die Spitze, ein Flügel, das Septum u. s. w. zu restauriren sind.

1. Totale Rhinoplastik.

Zur totalen Rhinoplastik hat man den Ersatzlappen der Stirnhaut oder der Armhaut entnommen. Das erstere Verfahren ist das gewöhnliche. Einzig in der Geschichte der Rhinoplastik ist der gelungene Fall Büngers[1]), wo ein ganz getrenntes, der obern äussern Schenkelseite entnommenes Hautstück transplantirt wurde. Die Verwendung der Wangenhaut hat Burow[2]) vorgeschlagen.

a) Totale Rhinoplastik aus der Stirnhaut.

Verfahren. Man beginnt die Operation mit der Anfrischung des Defectes, wobei die seitlichen Wundränder möglichst geradlinig

1) Journ. f. Chir. u. Augenh. IV. 1823. S. 569. — 2) Deutsche Klinik, 1853. Nr. 20.

und breit gemacht werden. Für das Septum friseht man den obern Theil der Lippe in querer Richtung an. Nun wird entsprechend der Länge der Seitenränder und der Höhe, welche die Nase erhalten soll, aus gestriehenem Heftpflaster ein Modell der zu bildenden Nase geschnitten, an welchem nach unten zu für das Septum und zur Einklappung der Haut an den Nasenflügeln noch ein Stück von ungefähr $^3/_4$'' Länge gelassen wird mit abgerundeten Ecken. Hierauf klebt man das Modell mit nach anfwärts gerichteter Basis in schräger Richtung auf die eine oder andere Seite der Stirne, so dass die Spitze des Dreieeks gegen den einen oder andern Augenwinkel hin gerichtet ist, und vollführt die Umschneidung des Modelles. Zuerst wird der naeh unten liegende Schnitt gemacht, den man bis in den Seitenschnitt des Defeetes auf der entgegengesetzten Seite herabführt. Den obern Schnitt führt man nur so weit herab, dass eine Hautbrücke von etwa $^1/_2$'' Breite verbleibt, und lässt ihn, um den Stiel beweglicher zu maehen, in horizontaler Richtung gegen die Augenbraue hin auslaufen. Der umschnittene Lappen wird nun von seiner Grundfläche gelöst, so dass nur die Beinhaut zurüekbleibt, die indessen nieht in ängstlicher Weise geschont zu werden braucht. Des Weiteren wird der herabgeschlagene Lappen, der möglichst schonend behandelt werden muss, angeheftet. Man beginnt mit der Anheftung des Septum und macht daher in die Basis des Lappens zwei der Höhe und Breite des zu bildenden Septum entsprechende Vertiealschnitte, schlägt die seitliehen Theile zur Bildung der Nasenflügel gegen die Wundfläche des Lappens, womit sie durch einige Hefte in Berührung gehalten werden, und heftet nun den untern Rand des Mittelstücks, nämlich des Septum, mit dem obern Wundrande der Oberlippe genau zusammen. In die Nasenöffnungen bringt man Röhrchen, und schliesslich wird auch noch die Stirnwunde möglichst vereinigt und die übrig bleibende Wundstelle einfach bedeekt.

Man kann das Modell auch vor der Anfrisehung bilden, und diese darnach einrichten. Immer ist jenes hinreichend gross äuszuschneiden, weil der Lappen sich fast immer verkleinert. Als Material zum Ausschneiden empfiehlt Dieffenbach Leder, das auf einer Seite mit Heftpflaster bestrichen wird.

Die seitlichen Incisionen beginnt man oben in der Nasenwinkelgegend. Die durch die Incisionen getrennten Narbenränder des Defectes kann man unter Umständen als Unterlage belassen. Die äussern Wundränder, womit der Stirnlappen vereinigt werden soll, löst man von der Grundfläche etwas ab, damit sie sich nicht umkrämpen und mit dem Ersatzlappen besser vereinigen lassen.

Der Querschnitt unten für das Septum wird an der Grenze der Oberlippe penetrirend gemacht, aber nicht bis in die untern Enden der Seitenincisionen geführt.

Bei der Umschneidung des Stirnlappens ist besonders darauf zu sehen, dass scharfe Kanten erhalten werden. Auch kann die Vereinigung der Stirnwunde vor der Anheftung des Lappens geschehen. Durch Mitwegnahme der Beinhaut glaubte

man eine Knochenneubildung an der innern Lappenfläche zu erzielen. Diese Vermuthung hat sich aber als eine Illusion erwiesen [1]).

Einige heften das Septum nicht zuerst, sondern zuletzt.

Nachbehandlung. Sie geschieht nach allgemeinen für plastische Operationen gültigen Regeln. Die Hautbrücke excidirt oder formirt man erst, nachdem der Lappen vollständig angewachsen ist, was durchschnittlich nach 5—6 Wochen erwartet werden darf. Bardeleben meint, dass wenn die Temperatur der Nase keine Differenz mehr zeige mit derjenigen der umgebenden Theile, man annehmen dürfe, die Ernährung des Lappens sei normal geworden. Die Hautbrücke wird entweder nur versenkt oder in einer entsprechenden Form excidirt. — Mitunter sind noch andere Nachoperationen nothwendig, welche nach dem Typus partieller Nasenrestaurationen gemacht werden.

b) Totale Rhinoplastik aus der Armhaut.

Indicationen. Diese Rhinoplastik gewährt den Vortheil, dass keine entstellende Narbe an der Stirne zurückbleibt, dagegen ist die bei dieser Operation nothwendige andauernde Haltung des Armes gegen das Gesicht für den Betreffenden äusserst lästig, so dass im Allgemeinen die Nasenbildung aus der Stirnhaut den Vorzug verdient, und die Armhaut nur dann in Anspruch zu nehmen ist, wenn wegen kranker Beschaffenheit der Stirnhaut diese nicht benutzt werden kann. Auch ist noch zu berücksichtigen, dass bei der Rhinoplastik aus der Armhaut keine Hautbrücke an der Nasenwurzelgegend besteht, welche bei nothwendiger totaler Nasenbildung wesentlich zu besserer Form des Nasenwurzelrückens beiträgt, wesshalb die Armhaut mehr zu einem Ersatze des untern Nasentheils sich eignet.

Verfahren gibt es zwei: 1) das alte italienische nach Tagliacozzi, wobei der Ersatzlappen auf dem Arme vor der Transplantation vorbereitet und dann erst übergepflanzt wird; 2) das neuere sogenannte deutsche nach Gräfe, wobei der aus der Armhaut transplantirte Lappen sogleich transplantirt wird; dieses ist als Normalverfahren zu betrachten.

1) Das neuere sogenannte deutsche Verfahren. Man wählt diejenige Stelle der Haut des Oberarmes, welche am leichtesten mit der Nase in Berührung zu bringen ist, und diese liegt über dem *M. biceps*. — Einige Tage vor der Operation lässt man die zur Anhaltung des Oberarms an die Nase nothwendige Bandage zur Angewöhnung von dem zu Operirenden tragen. — Die Anfrischung des Nasendefectes

1) Balassa, Berl. klin. Wochenschr. II. 1865. 33. S. 333. — Buchanan, The Lancet, II. 1865. Aug. p. 148 u. s. w.

geschieht wie bei der Rhinoplastik aus der Stirnhaut, nur lässt man am obern Ende des Defectes die Seitenränder gleichförmig zusammenlaufen, und macht auch die Incision für das Septum noch nicht. — Hierauf wird das Modell auf die entsprechende Stelle des linken oder rechten, vorzugsweise jedoch des linken Armes gelegt und so umschnitten, dass der für das Septum bestimmte Theil hinreichend lang mit der Armhaut in Verbindung bleibt. Dann löst man den Lappen mit dem subcutanen Bindegewebe von der Grundfläche ab und heftet ihn nach angelegter Bandage an den Stumpf. Nach 6—10 Tagen, wenn die Verwachsung bereits einige Festigkeit erlangt hat, wird nun der Lappen vollends abgetrennt und mit der Umklappung der für die Nasenlöcher bestimmten Hautlappen, sowie mit der Anheftung des Septum wie bei der frontalen Rhinoplastik verfahren. Uebrigens kann die Verdoppelung der für die Nasenflügel bestimmten Haut auch schon früher geschehen.

Fig. 41.

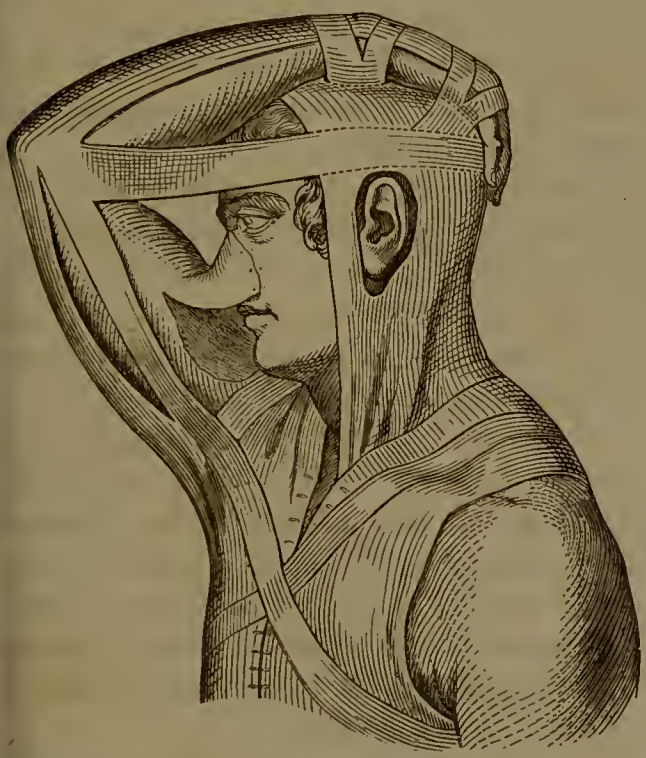

Die Bandage nach Tagliacozzi (Fig. 41) besteht aus einem Wamms, einer Kappe und einer Armbinde. Dieselbe ist von Gräfe, Benedict, Dieffenbach, Wutzer u. A. modificirt worden. Die Bandage des letztgenannten hat statt der Ringe und Schnüre, Riemen und Sehnallen, und ausserdem ruht der Oberarm auf einer festen Schiene, die sich durch einen Stab auf eine Seitenschiene stützt. Auch wählte er die Haut des Vorderarms, weil dieser leichter an der Nase zu halten sei.

2) Das Wesentliche des alten italienischen Verfahrens besteht darin, dass der Armhautlappen vor seiner Ueberpflanzung mehr oder weniger präparirt wird, wobei Tagliacozzi, Gräfe, Dieffenbach u. A. verschieden verfahren sind. Am weitesten in der Vorbildung der Nase ging Dieffenbach [1]).

1) Bezüglich der näheren Beschreibung dieses Verfahrens verweise ich auf die 2. Aufl. dieses Lehrb. II. S. 703.

2. Partielle Rhinoplastik.

Die hierher gehörigen Operationen sind wegen der ausserordentlichen Mannigfaltigkeit der vorkommenden Defecte so verschiedenartig, dass wir nur die Haupttypen derselben berühren können.

a) Bildung des untern Theils der Nase.

Lupöse und carcinomatöse Geschwüre begründen am häufigsten einen solchen Verlust. — Der Wiederersatz kann aus der Stirn-, Arm-, Wangen-, Lippen- und Nasenrückenhaut und zwar in so mannigfaltiger Weise geschehen, dass sich darüber nur einzelne Andeutungen geben lassen.

Zum Ersatz aus der Stirnhaut verfährt man ähnlich wie bei der totalen Rhinoplastik, nur darf der dreieckige Lappen kürzer sein, während der Stiel eine hinreichende Länge haben muss, um von der Nasenwurzel bis zum untern Nasentheil herabzureichen. Zu seiner Aufnahme bildet man längs des Nasenrückens eine Incision mit Ablösung der Wundränder. Nach der Anheilung des Lappens wird die Verbindungsbrücke ganz oder nur theilweise wieder excidirt.

Die Armhaut benutzt man in der oben angegebenen Weise.

Aus der Wangenhaut bildete Pappenheim[1]) dreieckige Lappen auf beiden Seiten, welche auf den Defect gebracht wurden. Burow[2]) empfiehlt seine Methode mit den dreieckigen Excisionen, wie Fig. 42 (*a* Defect, *bb* Ersatzlappen, *cc* seitliche Dreiecke, *d* Septum) zeigt u. s. w.

Fig. 42.

Aus der Oberlippe bildete Blasius[3]) zwei seitliche dreieckige Lappen für die Nasenflügel und einen mittleren, oben breiteren für das Septum. Die Lippenspalte wurde durch umschlungene Naht geschlossen. Aehnlich restaurirte Neumann[4]) durch Excision eines Keilstückes aus der Oberlippe Septum und Nasenspitze u. s. w.

Die Nasenrückenhaut verwandte M. Langenbeck[5]) durch Umschneidung eines sattelförmigen Hautstückes, das herabgezogen wurde.

b) Bildung des Nasenrückens.

Syphilitische, mercurielle und scrophulöse Caries der Nasen-

1) Preuss. Vereinsz. 1841. Nr. 50. — 2) L. c. — 3) Zeitschr. f. d. ges. Med. XIX. 1842. S. 157 und dessen Beitr. 1848. S. 176. — 4) Casper's Wochenschr. 1845. Nr. 46. — 5) Klin. Beitr. a. d. Geb. d. Chir. u. Ophthalm. Gött. 1849. S. 1.

knochen, sowie Frakturen des Nasengerüstes sind die gewöhnlichen Veranlassungen des eingesunkenen Nasenrückens, wobei die Haut desselben unversehrt oder narbig und defect sein kann.

Von der Beseitigung geringerer Grade dieser Verstümmelung durch nicht plastische Operationen war schon früher die Rede. Höhere Grade können nur durch Einpflanzung eines Hautstückes beseitigt werden, wofür Dieffenbach[1]) mehrere Verfahren angegeben hat, nämlich: 1) bei gesunder Haut Spaltung des Nasenrückens mit einem Querschnitt unten, Excision eines an Grösse entsprechenden Hautlappens aus der Stirn und Einpflanzung desselben in die Wunde des Nasenrückens; 2) bei defecter Haut Bildung zweier seitlicher, nach unten divergirender, die defecte Haut einschliessender Incisionen und eines Querschnittes unten, hierauf Excision eines dreieckigen Hautlappens aus der Stirne, welcher über den Defect eingepflanzt wird.

e) Bildung der Nasenflügel und der Seitenwände der Nase.

Defecte der Nasenflügel sind sehr entstellend und dabei schwer zu ersetzen wegen ihrer knorpligen Grundlage und wegen ihres freien Randes. Indessen kann ihre Restauration ähnlich wie bei Defecten des ganzen untern Nasentheils geschehen aus der Stirn-, Arm-, Wangen- und Oberlippenhaut.

Aus der Stirnhaut bildete Delpech[2]) bei einem angebornen Mangel der linken Seitenwand der Nase diese ganz nach den allgemeinen Regeln der Rhinoplastik, und ähnlich ist auch Dieffenbachs[3]) Verfahren, welcher den Defect in Form eines Dreiecks mit nach unten gerichteter Basis ausschneidet und die so entstandene Lücke durch einen dreieckigen Stirnhautlappen ersetzt. Den untern freien Lappenrand lässt er um einige Strohhalmbreiten über den gesunden Flügelrand vorragen, damit jener bei der Vernarbung nicht zu kurz ausfalle. Indessen erreicht man diesen Zweck viel besser durch Verdoppelung des Lappens. Ist nur ein Theil der Nasenflügel zu ersetzen, so verwendet man die Reste entweder so, dass sie als Seitentheile des neuen Flügels stehen bleiben, oder nach Giesker in Form eines bogenartigen Reifen zur Bildung des Naseneingangs verwandt werden.

Aus der Armhaut bildete Gräfe[4]) einen rechten Nasenflügel nebst einem grossen Theil der Seitenwand. Am siebenten Tage konnte der Hautlappen vom Arme getrennt werden.

---

1) Chir. Erfahr. 2. Abth. S. 31. Operat. Chir. I. S. 337. — 2) Chir. clin. de Montp. II. Par. 1828. p. 22. — 3) L. c. II. S. 27. — 4) S. 2. Aufl. d. Lehrb. II. S. 712.

Die Wangenhaut benutzte Muetter[1]) bei einem Defecte des rechten Nasenflügels in der Art, dass er eine dreieckige Anfrischungswunde mit nach unten gerichteter Basis bildete, dann von hier aus einen Horizontalschnitt nach aussen machte und den Lappen nach einwärts schob. Aehnliche Operationen machten Dieffenbach, Burow, Bouisson[2]) u. A.

Die Oberlippe kann zur Nasenflügelbildung in doppelter Weise benutzt werden: 1) so, dass das ausgeschnittene Lippenstück nur seitlich geschoben wird und die äussere Lippenfläche auch die äussere des Nasenflügels bleibt, oder 2) so, dass das Lippenstück aufgeklappt wird und die Schleimhautfläche nach aussen zu liegen kommt. Ad 1) Blasius[3]) spaltete die Lippe senkrecht und machte von hier einen Horizontalschnitt nach aussen, so dass der umschnittene Lippentheil nach aufwärts an die Stelle des seitlichen Defectes geschoben werden konnte. Nach Anheilung des Lappens wurde derselbe von der Lippe abgetrennt und die Lippenspalte nach Art der Hasenscharte geschlossen. Bonnet[4]) schnitt einen länglich viereckigen Lappen aus der Lippe mit nach oben und aussen gelegener Basis und vereinigte nach geschehener Verschiebung des labialen Lappens die Lippenwunde. Ad 2) Einschlägige, keiner nähern Beschreibung bedürftige Operationen wurden von Blasius, Wutzer u. A. gemacht.

d) Bildung des Septum.

Das Septum ist ein häufig zu ersetzender Nasentheil, da dasselbe nicht blos häufig bei andern Nasendefecten fehlt, sondern auch bei rhinoplastischen Operationen öfters zu Grunde geht. Obschon das Septum ein weniger in die Augen fallender Nasentheil ist, so hat dasselbe für eine gute Nasenform doch grosse Bedeutung, da es die Nasenspitze stützt und die Nase mit der Oberlippe verbindet. Das Septum kann aus der Oberlippe, der Stirn-, Nasen- und Armhaut gebildet werden, zu welchen verschiedenen Ersatzweisen man bald freie Wahl hat, bald durch besondere Verumständungen bestimmt wird. Eine Hauptbedingung für Erhaltung eines guten Septum ist, dass dasselbe gehörig breit und lang ausgeschnitten wird, da der Ersatzlappen stets in hohem Grade sich zusammenzieht und dadurch in allen Dimensionen verliert.

Aus der Oberlippe ist im Allgemeinen das Septum am besten

---

1) Americ. Journ. of the med. sc. 1838. Journ. f. Chir. und Augenh. XXVII. 1838. S. 645. — 2) Bull. génér. de Thérap. 1857. Janv. — 3) S. 2. Aufl. dies. Lehrb. II. S. 713 mit Abbild. — 4) Gaz. méd. de Par. 1847. 31.

zu bilden und zwar in der von Liston befolgten Weise durch Aufklappen eines aus der ganzen Lippendicke geschnittenen Stückes. Man verwundet die untere oder innere Fläche der Nasenspitze, bildet unter dem Septum $^1/_2$" von einander entfernt zwei verticale Incisionen durch die Oberlippe, setzt den freien Rand des labialen Lappen schräg ab und schlägt ihn nach aufwärts, so dass die Schleimhautfläche nach aussen gekehrt ist. Die Lippenspalte wird sofort vereinigt. Früher drehte man den Lappen so, dass seine Schleimhautfläche nach innen gegen die Nasenhöhle zu sah, indessen ist das nicht nothwendig, indem die schleimhäutige Beschaffenheit der untern Septumfläche sich nach und nach verliert und diese das Aussehen der äussern Haut erhält. Als Modificationen dieser Operation, die manchmal passend sein können, heben wir hervor, dass Blasius in einem Falle das Septum neben dem Philtrum ausschnitt, um dieses zu erhalten, und dass Jobert den Lappen nicht aus der ganzen Höhe der Lippe, sondern nur bis gegen den rothen Lippenrand hin excidirte.

Die Stirnhaut zu verwenden, will Dieffenbach öfters im Falle gewesen sein. Man verwundet die obere Grenze der Oberlippe wie bei der totalen Rhinoplastik, spaltet die Nase ihrer ganzen Länge nach in der Mittellinie zur Aufnahme der langen Verbindungsbrücke und schneidet einen entsprechend langen fingerdicken Streifen aus der Stirnhaut. Nach vier Wochen ungefähr könne man den eingeheilten Streifen bis zur Nasenspitze wider exstirpiren.

Zur Verwendung der Nase selbst gibt Dieffenbach zwei Verfahren an, je nachdem man eine natürliche oder neugebildete Nase zur Disposition hat. Im ersten Falle, wenn die Nase gross und lang ist, wird der vordere Rand der Nasenspitze verwundet, aus der Oberlippe durch zwei Seitenschnitte und einen obern Querschnitt ein Läppchen gebildet, mit dem man die niedergedrückte Nasenspitze vereinigt. Nach geschehener Verwachsung schneidet man durch zwei mit spitzem Winkel unweit der Nasenknochen anfangende, und nach unten divergirende Schnitte eine Haut- und Knorpelpyramide heraus, welche sogleich dem Zuge der Oberlippe folgt, nach abwärts gleitet und mit ihrer obern Spitze in die Spalte der Nasenspitze sich lagert. Die Spitze schneidet man ab und heftet die Ränder mit denen der Nasenspitze und Flügel zusammen. Bei neugebildeten Nasen benutzt man den obern Theil des Rückens. Man spaltet die neue Spitze, löst die Brücke am obersten Theil der Nasenwurzel, macht sie durch eine schräge seitliche Incision fügsam, schliesst den Nasenrücken, dreht den Hautstreifen um und vereinigt ihn mit der Wunde der Oberlippe.

Aus der Haut der linken Hohlhand zwischen Daumen und

Zeigefinger ersetzte Labat ein Septum. Er verwundete die hintere Fläche der Nasenspitze, löste an der bezeichneten Stelle einen elliptischen 1″ langen und 6—7‴ breiten Lappen, den er nach Anlegung der Vereinigungsbinde mit der Nasenspitze zusammenheftete, nach erfolgter Anwachsung von der Hand trennte und mit der Oberlippe auf übliche Weise heftete.

B. Nasenhöhle.

Anatomisches. Die Nasenhöhle *(Cavum nasi)* nimmt den ganzen mittleren, oberen und vorderen Gesichtsraum ein, und wird durch eine perpendiculäre Scheidewand in zwei seitliche Haupthöhlen getheilt, mit welchen mehrere Nebenhöhlen communiciren.

Die Wände der Haupthöhlen werden gebildet nach oben durch die Siebplatte des Siebbeins, nach hinten oben durch die vordere und untere Wand des Keilbeinkörpers, nach vorn durch die äussere Nase, nach unten durch die Gaumenfortsätze der Oberkiefer- und Gaumenbeine, nach innen durch die Scheidewand der Nase, bestehend aus der *Lamina perpendicularis* des Siebbeins, dem *Rostrum sphenoidale* des Keilbeins, der *Cartilago septi narium* und der Pflugschaar, nach aussen durch die *Lamina nasalis* der Oberkieferbeine, die *Pars nasalis* der Gaumenbeine, die *Ala interna* der Flügelfortsätze des Keilbeins, die innere Fläche der Thränenbeine und durch die *Lamina nasalis* des Siebbeins. Nach vorn und unten sind die Seitenhöhlen offen durch die *Nares*, nach hinten in die Rachenhöhle durch zwei grössere länglich ovale Oeffnungen die Choanen. Von jeder äussern Wand ragen 3 kleine gewundene Knochen vor, die Nasenmuscheln *(Conchae narium)*. Die beiden obern sind Ausbuchtungen der *Lamina nasalis* des Siebbeins, die unteren sind besondere Knochen. Durch diese Muscheln werden 3 übereinanderliegende horizontale Gänge (Nasengänge, *Meatus nasales*) gebildet. Der untere ist der geräumigste, durchgehends von ziemlich gleicher Weite, vorn und hinten offen, der mittlere ist gleichfalls vorn und hinten offen, der obere ist kürzer und enger, und nur nach hinten offen, weil vorn die beiden Muscheln zusammentreten. Alle Nasengänge sind nach hinten abschüssig, so dass flüssiger Inhalt auch in aufrechter Stellung nach hinten abfliesst (Fig. 43).

Fig. 43.

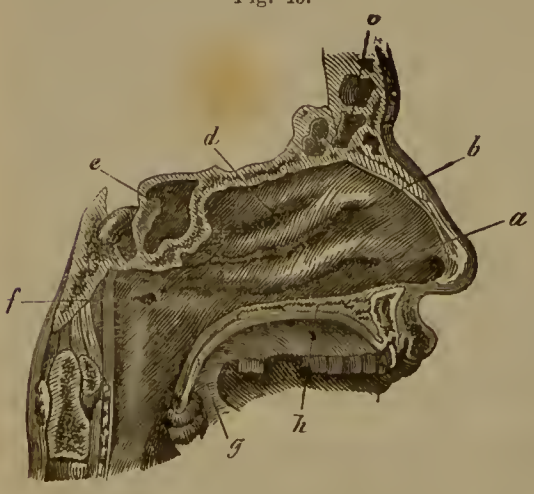

Fig. 43. Aeussere Nasenhöhlenwand. a) Unterer Nasengang, b) mittlerer Nasengang, c) Stirnhöhle, d) oberer Nasengang, e) Keilbeinhöhle, f) Rachenmündung der Eustach'schen Trompete, g) weicher Gaumen, h) harter Gaumen.

Die Nebenhöhlen *(Sinus narium)* sind: 1) Die Stirnhöhlen *(Sin. frontales)*. Sie münden durch einen trichterförmigen, schräg rückwärts gehenden Canal, welchen der vordere Theil des Siebbeinlabyrinthes, der Stirnfortsatz des Oberkiefers und das Thränenbein jeder Seite bilden, in den vorderen Theil des mittleren

Nasenganges; 2) die Siebbeinzellen in den beiden Labyrinthen des Siebbeins. Die vorderen Zellen öffnen sich in den mittleren Nasengang, die hintern in den obern; 3) die Keilbeinhöhlen im Körper des Keilbeins führen durch eine kleine Oeffnung an der vordern Körperfläche in den hintern Theil des obern Nasenganges; 4) die Oberkieferhöhlen im Körper der Oberkiefer münden durch eine von oben und vorn, nach unten und hinten gehende kleine Oeffnung in den mittleren Nasengang, ungefähr in dessen Mitte. Ausserdem öffnet sich in den untern Nasengang unter dem vordern Theil der untern Muschel der Thränennasencanal, die Fortsetzung der *Fossa lacrymalis*.

Die ganze innere Fläche der Nasenhöhle ist von der Beinhaut und einer innig mit ihr zusammenhängenden Schleimhaut überzogen. Diese ist in den Haupthöhlen dick, an einzelnen Stellen bis zu $^1/_2$—1‴, weich, gefäss- und nervenreich, in den Nebenhöhlen dünner, blässer und unempfindlicher. In der untern Parthei der Nasenhöhle *(Regio respiratoria)* verbreitet sich der *Trigeminus*, hat die Schleimhaut acinöse Drüsen und ist das Epithel ein Flimmerepithelium. In der obern Parthie *(Reg. olfactoria)* verzweigt sich der Geruchsnerv, hat die Schleimhaut lange Drüsenschläuche und trägt ein Cylinderepithel. Die innere Fläche der doppelten Nasenknorpel trägt ein Plattenepithel.

Die Arterien sind: 1) Die *Sphenopalatina* aus der *Maxillaris interna*, $^3/_4$‴ dick, sie gelangt aus der *Fossa sphenomaxillaris* durch das *Foramen sphenopalatinum* zum hintern obern Theil der Nasenhöhle. Ein äusserer Ast verzweigt sich an der obern und innern Muschel, ein innerer geht zur Nasenscheidewand und ein Ast anastomosirt vorn durch den *Canalis incisivus* mit der *Palatina anterior* aus der *Pterygopalatina;* 2) die *Ethmoidales* aus der *Ophtalmica*. Nur die *anterior*, $^1/_2$‴ dick, ist constant, welche durch das vordere *Foramen ethmoidale* und durch die vordern Siebbeinzellen, wo sie Aeste den Stirnhöhlen und dem vordern Theil der Nasenhöhle gibt, zur obern Fläche der *Lamina cribrosa*, und dann mit einem absteigenden Aste *(Nasalis anterior)* durch ein *Foramen cribrosum* zur Nasenhöhle herabgeht. — Die Venen ergiessen sich theils durch den *Plexus pterygoideus* in den *R. profundus* der *Facialis posterior*, theils durch *V. ethmoidales* in den *R. superficialis* und durch eine *V. sphenopalatina* und *pterygopalatina* in den *R. profundus* der *Facialis anterior*. Ein sehr ausgebildetes fast cavernöses Venennetz findet sich am hintern Theil der untern Muschel. Es liegt zwischen Periost und Schleimhaut und ist im ausgedehnten Zustande stellenweise 1$^1/_2$—2‴ dick [1]).

Die Nerven sind einerseits der Geruchsnerve, andererseits Aeste des *Trigeminus*. — Der *Olfactorius* begibt sich in vielen Zweigen durch die *Foramina cribrosa* der Siebplatte zur Nasenhöhle, und zwar mit äussern Zweigen mehr geflechtartig verbreitet zur obern und mittleren Muschel, mit innern Zweigen in Form von Büscheln zur Nasenscheidewand. — Die Trigeminusäste sind: 1) der *Ethmoidalis* aus dem *N. nasalis* des *Ophthalmicus* für den obern vordern Theil der Nasenhöhle; 2) die *Nasales posteriores superiores* aus dem *Ganglion sphenopalatinum* an der obern und mittleren Nasenmuschel und in den hintern Siebbeinzellen sich verzweigend; 3) die *Nasales posteriores inferiores* aus dem *Palatinus anterior* für die Schleimhaut der untern Nasenmuschel; 4) der *Nasopalatinus Scarpae* aus dem *Ganglion sphenopalatinum*, an der Nasenscheidewand in einem Bogen von hinten nach vorn in den *Canalis incisivus* herabgehend zum *Ganglion incisivum*.

1) Kohlrausch, Archiv f. Anat., Phys. u. s. w. 1853. S. 149.

Untersuchung der **Nasenhöhle.** Sie kann durch das Gesicht und durch das Gefühl geschehen.

Die Rhinoscopie [1]) ist nur theilweise möglich, indem nur einzelne Parthien der Haupthöhlen gesehen werden können. Die Besichtigung kann sowohl von vorn als auch von hinten, d. h. von der Rachenhöhle aus geschehen. Da die vordern Nasenöffnungen etwas tiefer liegen als der Boden der untern Nasengänge und die Nares mehr spaltförmig sind, so muss zum Einblick in diese Gänge die Nasenspitze erhoben, und zugleich plattgedrückt werden. Gleichwohl sieht man hiebei nur in den Anfang der Nasengänge. Einen etwas tieferen Einblick kann man sich durch Anwendung sogenannter Nasenspiegel verschaffen, was jedoch für chirurgische Zwecke nur in Ausnahmsfällen ein wirkliches Bedürfniss ist. Das einfachste Geräth der Art ist ein spiegelnder Spatel mit abgebogenem Griffe, wie ihn Metz angegeben hat. Ein von Zeis [2]) empfohlenes Instrument besteht aus zwei kleinen spatelähnlichen Platten, gleichfalls mit abgebogenen Griffen, die aneinander liegend eingeführt und dann von einander entfernt werden. Ein Speculum von Luer [3]) stellt einen ovalen inwendig polirten Cylinder dar. Einen complicirteren Spiegel nach dem Liston-Garcia'schen Prinzip construirte Wertheim [4]), von ihm Conchoscop genannt. Es besteht aus einem Röhrchen von Messing, das ein Spiegelchen von Metall unter einem Winkel von 45° enthält. Gegenüber dem Spiegel ist das Röhrchen gefenstert u. s. w. Man hat also Auswahl von solchen Geräthschaften. Zur Besichtigung des hintersten Theils der Nasengänge und der Choanen dient ein Laryngoscop, worauf schon Türck [5]) und Czermak [6]) aufmerksam gemacht haben. Dass eine solche Rhinoscopie auch zur Diagnostik von Ohrenkrankheiten dienen kann [7]), ist leicht einzusehen. Geschwülste, welche aus den Choanen ragen, lassen sich vom Munde aus nach aufgehobenem Segel sehen.

Die Untersuchung durch das Gefühl kann gleichfalls von vorn her und vom Rachen aus geschehen, und ist von grösstem Belange. Von vornher geschieht diese Untersuchung am zweckmässigsten mit einer Sonde von der Gestalt eines weiblichen Katheders oder mit einem solchen. Man führt denselben mit nach abwärts sehender Spitze ein. Innerhalb der Nasenhöhle kann letztere nach verschiedenen Richtungen dirigirt werden. Den hinter den Choanen gelegenen Theil des Rachens und jene selbst untersucht man durch den vom Mund aus hinter das Segel gebrachten Finger, den man hier hakenförmig biegt. Man kann die Fingerspitze ganz füglich in die eine oder die andere Choane bringen.

Ausserdem berücksichtigt man die Wegsamkeit der Nasengänge für den Durchgang der Luft, indem man abwechselnd die einzelnen Nasenlöcher zuhält, und den Kranken Luft durch die Nase schnauben lässt. Ferner achtet man auf die Beschaffenheit allfällig vorhandener Nasenausflüsse. Durch Geschwülste werden die einzelnen Räumlichkeiten der Nasenhöhle aufgetrieben u. s. w.

---

1) Voltolini, Progr. z. 50j. Jubelfeier d. Univers. Breslau, 1861. — Semeleder, die Rhinoscopie u. ihr Werth f. d. ärztl. Praxis. — 2) Beobacht. u. Erfahr. a. d. Stadtkrankenhause z. Dresden. II. 2. Dresden, 1853. S. 71. Fig. 7. — 3) Schmidt's Jahrb. 65. 1850. S. 142. — 4) Wien. med. Wochenschr. 1869. Nr. 18. — 5) Pract. Anl. z. Laryngoskopie. Wien, 1860. S. 64. — 6) Der Kehlkopfspiegel u. s. w. Leipz. 1860. S. 31. — 7) Grossmann, Allg. Wien. med. Zeit. 1867. Nr. 20.

Capitel I.

Entzündung und Schwärung der Nasenhöhlen. Ozaena.

Unter *Ozaena* versteht man im Allgemeinen Affectionen der Nasenhöhle, welche mit einem übelriechenden Ausflusse verbunden sind. Meistens bestehen dieselben in entzündlichen, geschwürigen Zuständen, welche bald nur die Schleimhaut, bald auch noch die unterliegende Beinhaut und die Knochen betreffen. Dem Sitze nach kann man eine *Ozaena nasalis, frontalis, maxillaris* u. s. w. unterscheiden. Wichtiger ist die Unterscheidung der Ozaenen nach ätiologischen Rücksichten, und nach diesen gibt es eine *O. catarrhalis, exanthematica, syphilitica, scrophulosa, scorbutica, morvosa* u. s. w. Wir heben folgende hervor:

1) Die *Ozaena syphilitica*, zur Zeit des unmässigen Quecksilbergebrauchs gegen Syphilis eine häufige Erscheinung, ist jetzt selten. Bald sind die Beinhaut und die Knochen zuerst ergriffen (gummöse Periostitis und Ostitis), und es gehen der Caries und Nekrose mitunter heftige Knochenschmerzen vorher, bald sind die Geschwüre ursprünglich Schleimhautgeschwüre, und die Knochen und Knorpel werden erst secundär in Mitleidenschaft gezogen. Die Schleimhautgeschwüre befinden sich bald in der Gegend der Choanen, und stehen mit syphilitischen Schwärungen des Gaumens und Rachens in Verbindung, bald findet man sie im vordern Nasenraum, am Septum, an der innern Fläche der Nasenflügel, wobei der untere Theil der Nase anschwillt, sich röthet, und zuweilen Perforationen des knorpligen Theils der Nasenscheidewand, selbst auch Defecte der Nasenflügel entstehen. Die syphilitischen Knochenaffectionen haben öfters einen grösseren Knochenverlust zur Folge, so dass beide seitlichen Nasenhöhlen communiciren und der Nasenrücken einsinkt (syphilitische Sattelnase) [1]).

2) Scrophulöse Nasengeschwüre bilden sich leicht nach acuten und chronischen Entzündungen der Schleimhaut bei scrophulösen Kindern, nehmen gewöhnlich den vordern Nasenraum, namentlich die Uebergangsstellen der Schleimhaut in die äussere Haut ein, sind mit Krustenbildung im Umfange der Nares, sowie mit Anschwellung, Röthung des ganzen knorpligen Nasentheils und der Oberlippe verbunden. Nur selten lassen die Geschwüre Defecte, wohl aber zuweilen Vergrösserung der Nasenbasis zurück.

---

1) Einen anatomischen Befund von syphilit. Ozaena gibt Craigie, Edinb. Journ. 1834. Nr. 118.

3) Lupöse Ozaena beginnt meistens im hintern Theil des Nasenraumes am Umfange der Choanen mit gleichartiger Affection der Rachenschleimhaut, bisweilen auch des Gaumensegels. Dieses Leiden ist mit den Erscheinungen eines hartnäckigen Stockschnupfens verbunden und mit Abgang bräunlicher Schorfe aus der Nase. Schreitet die lupöse Schwärung weiter nach vorn, so wird der knorplige Theil der Nase ergriffen, er schwillt an und wird geröthet. Zuweilen macht die Schwärung den entgegengesetzten Weg und verbreitet sich von der äussern Nase mehr oder weniger tief in die Nasenhöhle. Immer ist bei solcher Ozaena der knorplige Nasentheil in seiner Existenz gefährdet.

4) Scorbutische Ozaena kommt in der Regel nur bei höheren Graden der scorbutischen Dyskrasie vor und nimmt am häufigsten die Maxillarhöhlen ein, auf welche die Schwärung von den Alveolarfortsätzen der Kiefer übergegangen ist. Die Geschwüre bilden sich aus ecchymotischer Infiltration des submucösen Bindegewebes mit stellenweiser Ablösung der Schleimhaut, wobei auch meistens die Beinhaut, sowie in Folge dessen ein kleineres oder grösseres Knochenstück verloren geht und fistulöse Oeffnungen in den Höhlenwandungen entstehen.

6) Die rotzige Ozaena ist ein Begleiter des acuten Rotzes. Bei derselben befindet sich die äussere Nase sammt den angrenzenden Gesichtstheilen gewöhnlich im Zustande hyperämischer Schwellung und Röthung, und aus den Nares, sowie durch die Choanen fliesst bald sparsam, bald reichlich ein anfangs dünner oder gelatinöser, mit Blutstreifen untermischter, später dicklicher, eiterartiger Schleim. Die Schleimhaut ist meistens lebhaft geröthet, ecchymotisch aufgewulstet, gelockert und mit mehr oder weniger stecknadelkopfgrossen Abscessen besetzt, die Geschwüre hinterlassen, welche confluiren und dann grössere unreine Schwärflächen darstellen. Zuweilen verbrandet die Nasenschleimhaut, woran mitunter auch die äussere Nase Theil nimmt. Selten tritt die Rotzozaena chronisch auf.

Behandlung. Die Ozaenen sind meistens sehr hartnäckige Uebel, auch wenn keine besonderen specifischen Ursachen aufgefunden werden können und man eine sogenannte *Ozaena simplex* vor sich zu haben glaubt. Oefters liegt der Grund hievon in der Gegenwart eines nekrotischen oder cariösen Leidens, dessen Sitz und Umfang schwierig zu bestimmen sind. In andern Fällen hat die Beseitigung der bedingenden constitutionellen Krankheit grosse Schwierigkeiten. Bei syphilitischer Ozaena erweist sich der Gebrauch des Jodkalium meistens sehr wirksam. Bei scrophulöser Ozaena sind *Antiscrophulosa* in Anwendung zu bringen, gegen einfache Ozaena hat sich der Cubebenpfeffer in einzel-

nen Fällen nützlich erwiesen u. s. w. Der örtlichen Behandlung bleiben verschiedene Aufgaben, unter Andern namentlich die Beseitigung des üblen Geruchs. Hiezu dienen besonders häufige reinigende Einspritzungen von Chlorpräparaten, Phenylsäure, übermangansaurem Kali, Alaun u. s. w.[1]) Bei reichlicher Absonderung fand ich besonders den Gebrauch der Phenylsäure wirksam. Lösen sich einzelne nekrotische Theile, so zieht man diese mit Pincetten, Korn- oder Polypenzangen aus u. s. w.

Capitel II.

Geschwülste der Nasenhöhlen. Nasenhöhlengewächse. Nasenpolypen [2]).

Erscheinungen und Folgen. Die Geschwülste der Nasenhöhlen bieten hauptsächlich nach zwei Richtungen hin Verschiedenheiten dar, einerseits nach ihrer Art, andererseits nach ihrem Sitze. Was jene betrifft, so zeigen die Nasenhöhlengewächse alle diejenigen Verschiedenheiten, welche in der Allgem. Chir. von den polypösen Gewächsen überhaupt angegeben sind, nur gibt es einzelne Arten derselben, welche in den Nasenhöhlen häufiger als in andern mit Schleimhaut ausgekleideten Körperhöhlen vorkommen. Bezüglich des Sitzes ist hervorzuheben, dass diese Gewächse die verschiedensten Ausgangsstellen haben, namentlich entweder in den Haupthöhlen oder in den Nebenhöhlen wurzeln können. Auch kommt es vor, dass Geschwülste, welche zuerst in Nebenhöhlen sich entwickelt haben, bei ihrer Vergrösserung in die Haupthöhlen gelangen. Ferner bleiben diese Geschwülste bei ihrer Vergrösserung keineswegs immer auf die Gebiete der Nasenhöhlen beschränkt, sondern verlassen diese mitunter und treten entweder durch die natürlichen Oeffnungen, z. B. durch die Nares nach aussen, oder durch die Choanen nach hinten in den Rachen (Nasen-Rachenpolypen), oder nach Durchbruch der Höhlenwandungen unter die äussern Bedeckungen oder in angrenzende Höhlen, z. B. in die Schädelhöhle oder Augenhöhle u. s. w. Die nachtheiligen Folgen solcher Gewächse können nach dem Gesagten sehr bedeutend sein. Die allgemeinste Folge ist die Behinderung der Nasenrespiration durch Ausfüllung der Hohlräume. Auch wenn eine Geschwulst nur einseitig ist, kann durch sie doch die ganze Nasenhöhle durch Verdrängung der Nasenscheidewand unwegsam gemacht werden. Dann entstellt auch das

1) Wetzlar (Arch. f. klin. Chir. I. 1861. S. 246) empfiehlt die Anwendung einer Creosotsalbe, ein Scrupel Creosot auf eine Unze Cerat. — 2) Ausführlichere Literat. s. in der 2. Aufl. dies. Lehrb. II. S. 364 u. f.

Gewächs durch partielle Auftreibung der Nasengegend. Lebensgefährlich können namentlich die Nasen-Rachengewächse werden, indem sie Erstickung veranlassen. Sehr bedenklich und meist tödtlich enden auch die die Schädelbasis perforirenden Gewächse, welche dann in die Schädelhöhle gelangen u. s. w.

Die häufigsten Nasengewächse sind die sogenannten Schleimpolypen [1]), welche auf partiellen hypertrophischen Wucherungen der Schleimhaut, zumal der Drüsen und des submucösen Gewebes beruhen. Bisweilen sind einzelne Drüsenacini oder Schläuche so erweitert und mit schleimiger Flüssigkeit erfüllt, dass sie cystische Bildungen darstellen (Blasenpolypen). Meistens finden sich diese Wucherungen an der äussern Nasenwand im Bereiche der untern Muscheln und sind bald nur einzeln, bald in Mehrzahl vorhanden. Sie haben ein blasses weissgrauliches oder auch röthliches Aussehen und sind nur ausnahmsweise sehr blutreich. Wegen ihrer Weichheit nehmen sie die Gestalt des Nasenhöhlenraumes an, treten anfänglich, mehr oder weniger plattgedrückt, senkrecht gegen den Boden der Nasenhöhle herab und gelangen dann, je nachdem sie mehr im vordern oder hintern Nasenraume wurzeln, gegen die Nares oder gegen die Choanen. Ersteres ist häufiger als das letztere. Die durch diese Polypen bedingten Störungen beziehen sich hauptsächlich auf die Verstopfung der Nasenhöhlen, wodurch die Respiration gestört, der Geruch vermindert und die Stimme verändert werden. Bei feuchter Witterung schwellen diese blasigen Bildungen an und die Zufälle sind bedeutender. Bisweilen werden einzelne Blasen durch starkes Schnauben zum Platzen gebracht, und es ergiesst sich eine wässrig-schleimige Flüssigkeit, worauf die Höhle für einige Zeit freier ist. Die vordern Nasenpolypen behindern auch den Thränenabfluss, so dass die Thränensäcke anschwellen, während die hintern durch Verlegung der Eustach'schen Röhre mitunter Uebelhörigkeit bedingen. Im Ganzen sind diese Bildungen mehr lästig als gefährlich.

Von andern Gewächsen erwähnen wir zunächst die festen fibrösen Polypen, welche von der Beinhaut ausgehen und an verschiedenen Stellen der Nasenhöhlenwände wurzeln, besonders häufig aber an der *Basis cranii*, namentlich am und im Körper des Keilbeins, und weiterhin sehr oft zu Nasen-Rachenpolypen sich ausbilden. Sie dehnen die Nasenhöhlenräume aus und entsenden mitunter nach verschiedenen Richtungen Fortsätze. Auch zeigen derartige Fibrome, welche dem hintern Theil der Nasenhöhle angehören, zuweilen eine sehr auffällige

1) Bryant, The Lancet I. 1867. 8. Febr.

angiotelektatische Bildung [1]). Nächstdem kommen auch Spindelzellensarkome, Gliosarkome und Enchondrome bisweilen in Combination vor, zumal an der Nasenscheidewand [2]), welche je nach ihrer festeren oder weicheren Beschaffenheit die Nasenhöhlen ausdehnen, oder mehr in den einzelnen Räumen sich verbreiten.

Ferner sind die Nasenhöhlen auch öfters Sitz von Carcinomen in verschiedenen, namentlich weicheren und festeren Formen. Die weicheren Formen können in der Nasenhöhle eine bedeutende Ausbreitung erlangen. Auch werden frühzeitig durch sie einzelne Wandungen der Nasenhöhle destruirt, so dass an diesen Stellen weiche Geschwülste zum Vorschein kommen u. s. w.

Einer Hydatidengeschwulst in der Stirnhöhle thut Barckhausen [3]) Erwähnung.

Entstehung. Ueber die ätiologischen Verhältnisse dieser Gewächse ist nichts Zuverlässiges bekannt. Bezüglich der Schleimpolypen machen wir darauf aufmerksam, dass dieselben fast nur bei erwachsenen und älteren Personen vorkommen und dass ihrer Bildung öfters längere Zeit chronisch-entzündliche Zustände der Nasenschleimhaut vorhergegangen sind. Auch die fibrösen Gewächse kommen vorzugsweise bei älteren Subjecten vor, während einzelne Sarcomarten und weiche Krebsformen auch bei Kindern beobachtet werden. Inwiefern und überhaupt ob bei angiotelektatischen Geschwülsten das cavernöse Schwellgewebe der Nasenhöhle betheiligt ist, darüber liegen noch keine genaueren Beobachtungen vor.

Diagnose. Dass ein Gewächs in der Nasenhöhle befindlich ist, das zu erkennen, hat in der Regel keine Schwierigkeit. Zunächst führen die eintretende Verstopfung der Nase und die damit verbundenen Beschwerden darauf, weiterhin das Erscheinen der Geschwulst selbst in den Nasengängen und Oeffnungen der Nase, oder, bei festeren Gewächsen, die Auftreibung einzelner Nasentheile mit Erweichung einzelner Wandungen, wenn es destructive Geschwülste sind. Die Schleimpolypen kommen meistens früher oder später in den Nares zum Vorschein, oder können durch Vorschnauben sichtbar gemacht werden. Schwieriger ist oft die Bestimmung des Ausgangspunktes der Geschwulst. Bei den Schleimpolypen weiss man, dass es vorzugsweise die äussere Nasenwand ist, von welcher die Bildung ausgeht. In andern Fällen bezeichnet die Stelle der Auftreibung des Nasenraumes den Sitz der Geschwulst, z. B. im *Antrum Highmori*, in der Stirnhöhle, in den

1) E. Neumann, Arch. f. path. Anat. XXI. S. 280. — 2) Ure, The Lancet, 1861. 27. April. — 3) Langenbeck's N. Bibl. f. d. Chir. II. 1820. S. 365.

Siebbeinzellen u. s. w. Bei gestielten Geschwülsten, die sehr häufig Nasen-Rachenpolypen sind, kommt es hauptsächlich darauf an, die Implantationsstelle der Geschwulst kennen zu lernen, und ist dabei zu berücksichtigen, dass solche Geschwülste zuweilen von der *Basis cranii* oder von der hintern Rachenwand ausgehen und von hier theilweise in die Nasenhöhle gelangen, also eigentliche Rachen-Nasenpolypen sind. Wiederholte Untersuchungen mit Sonden und Fingern können hierüber noch am ehesten aufklären, doch erkennt man häufig genug erst bei der Operation den wahren Sachverhalt. Auch können noch von anderer Seite her Tumoren in die Nasenhöhle gelangen und für Nasengewächse imponiren, nämlich Geschwülste, welche ursprünglich hinter den Oberkiefern in der *Fossa spheno-maxillaris* oder *pterygo-palatina* sich entwickeln. Langenbeck [1]) hat solche als retromaxilläre beschrieben. Sie breiten sich hinter dem Jochbogen nach der Schläfengrube hin aus, können auch durch die *Fissura orbitalis inferior* in die Augenhöhle und durch das *Foramen sphenopalatinum* in die Nasenhöhle gelangen. Ferner ist auch bei im obern Theil der Nasenhöhle gelegenen Geschwülsten an die Möglichkeit des Bestehens eines Hirnhaut- oder Hirnbruches zu denken. Solche Geschwülste sind indessen angeboren. Uebrigens können sie mit andern Geschwülsten combinirt sein [2]).

Fig. 44.

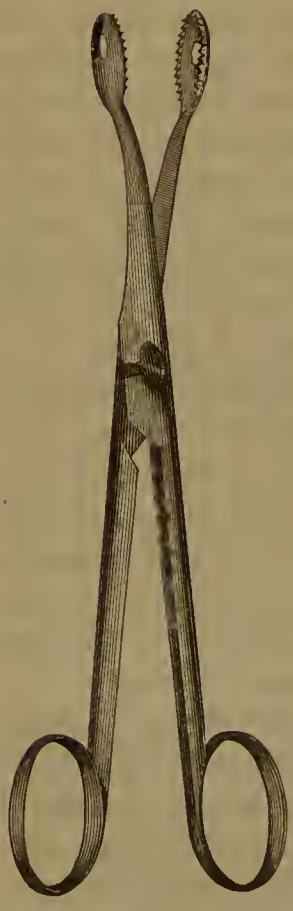

Fig. 45.



Behandlung. Die Beseitigung der Nasengewächse kann je nach Art, Form, Grösse und Sitz der Geschwulst höchst verschiedene Massnahmen erheischen.

Die Schleimpolypen werden am besten ausgerissen mit Polypenzangen, von welchen man eine gerade (Fig 44) und eine nach den Rändern gebogene (Nasenkrümmung) Zange (Fig. 45) haben muss. Zur Operation lässt man

1) Allgem. med. Centralzeit. 1860. S. 781. — Stappenbeck, De tumoribus retromaxillaribus eorumque operat. methodo. Diss. Berol. 1866. — 2) Ried, Illustr. Zeit. Münch. 1852. II. 3. S. 133. Combination mit Lipom.

den Kranken dem Fenster gegenüber sitzen mit etwas zurückgebeugtem Kopfe, so dass das Licht in die Nasenöffnungen fällt. Der Operateur legt die linke Hand auf die Stirne des Kranken, und drückt mit dem Daumen die Nasenspitze nach aufwärts. Hierauf wird die Zange geschlossen neben dem Polypen gegen seine Wurzel, dieser so nahe als möglich eingeführt, dann geöffnet, noch etwas vorgeschoben, und dann, während man den Kranken veranlasst, den Polypen vorzuschnauben, zusammengedrückt. Fühlt man den Polypen gefasst, so wird die Zange angezogen und zugleich um ihre Axe gedreht, bis das Gewächs folgt. Bisweilen gelingt es so mit einem Zuge den Polypen vollständig zu entfernen, und der Kranke kann, wenn nur ein Polyp vorhanden war, die Luft frei durch die operirte Nasenseite ziehen. Häufig jedoch wird der Polyp nur unvollständig ausgezogen, und es muss die Zange mehrmals eingebracht werden, bis die Polypenreste entfernt sind. Sind mehrere Polypen, so reisst man diese nacheinander auf dieselbe Weise aus. Bei eintretenden Recidiven hat man es nicht zu scheuen, selbst Theile der Muscheln, an welchen das Gewächs haftet, mit herauszunehmen. Die dem Ausreissen folgende Blutung ist meistens nicht von Bedeutung, und hört von selbst auf, oder lässt sich durch Einspritzungen von kaltem Wasser stillen. Nur selten ist die Tamponade der Nasenöffnungen nothwendig.

Krebsartige Nasengewächse erheischen die Resection der Maxillarknochen in der mannigfaltigsten Weise, worüber ich auf die Resection dieser Knochen verweise.

Festere, nicht gestielte und gutartige Nasengewächse müssen zur Exstirpation zugänglich gemacht werden, was auf eine doppelte Weise geschehen kann, entweder durch Spaltung der Nase neben dem Septum oder durch Aufhebung der ganzen Nase. — Die Spaltung der Nase, welche sich jedoch nur für solche Gewächse eignet, die nur eine Seite der Nasenhöhle einnehmen, kann in verschiedener Ausdehnung geschehen, entweder beschränkt man sich nur auf Spaltung des knorpligen Nasentheils bis zu den Nasenknochen, was ausreicht für Gewächse des unteren und mittleren Nasenganges, oder man spaltet auch noch die Nasenknochen, die man jedoch mit der Haut in Verbindung lässt und nur fensterartig umschlägt, wenn der Tumor den obersten Theil der seitlichen Nasenhöhlen einnimmt, oder man spaltet auch noch die Unterlippe, wenn nach aussen mehr Raum beschafft werden muss. In einem solchen Falle habe ich mich auf Spaltung der Oberlippe nur bis zum rothen Lippensaume beschränkt, was für die Heilung der Lippenwunde sehr günstig war. — Die Aufklappung der Nase eignet sich besonders zur Beseitigung von Gewächsen, die mit dem

Septum in Verbindung stehen, und überhaupt den mittleren Nasenraum einnehmen. Diese Aufklappung kann geschehen entweder durch Ablösung der Oberlippe und Nase von dem Maxillarknochen mit Spaltung des Septum, oder nach Wutzer (mündliche Mittheilung) durch Umschneidung der Nasenflügel und Durchschneidung des Septum. Durch die erste Operation wird die *Apertura pyriformis* und der Boden der seitlichen Nasenhöhlen vollständig freigelegt. Die Auslösung der Geschwulst geschieht durch Ausreissen, Ausschneiden, vorzugsweise aber durch Abdrängen mit den Fingern und mit spatelartigen Geräthschaften, weil hiebei die Blutung viel geringer ist und eher der Tumor in seiner Totalität erhalten wird.

Sehr mannigfaltig sind die Verfahren, welche man zur Entfernung gestielter, in den Rachen hängender Geschwülste in Anwendung gebracht hat [1]) und je nach den Umständen auch in Anwendung bringen kann. Jedenfalls gehört die Entfernung solcher Gewächse zu den schwierigeren Operationen. Am vollständigsten und leichtesten werden sie freilich beseitigt, wenn man geradezu den Oberkiefer, mit welchem sie im Zusammenhang stehen, entfernt. Indessen ist das eine sehr verstümmelnde Operation, die keineswegs immer nothwendig ist, denn mitunter können solche Gewächse füglich vom Rachen aus abgerissen oder abgeschnitten werden, oder man macht von der Nasen- und Mundhöhle aus eine Unterbindungsoperation, oder noch besser, wenn der Stiel mit einer Schlinge umgeben werden kann, man wendet die galvanokaustische Schlinge an. Um zu dem Stiel besser gelangen zu können, sind mitunter verschiedene Hilfsoperationen in Anwendung gebracht worden. Man hat z. B. das Gaumensegel gespalten (Manec), was indessen die Zugänglichkeit kaum erleichtert, Nélaton nahm einen Theil des harten Gaumens weg u. s. w. Ist die Beschaffung einer grössern Zugänglichkeit nothwendig, so erhält man diese am ehesten durch Spaltung der Nase. Man kann dann zuweilen, wie es mir in einem Falle möglich war, das Gewächs mit in den Mund eingebrachten Fingern durch die Choane in die Nasenhöhle bringen und von hier aus entfernen. Die vorkommenden Verhältnisse sind hier so mannigfaltig, dass sich dieselben durchaus nicht vollständig berühren lassen. Jedenfalls ist zu berücksichtigen, dass, je vollständiger solche Gewächse entfernt werden, desto weniger Recidive eintreten, und daher haben auch die grösseren Operationen, bei welchen der Mutterboden vollständig zugänglich gemacht wird, entschieden bessern Erfolg, als

1) S. Verneuil, Gaz. hebd. 1859. p. 612. 625. Gaz. des Hôp. 1860. p. 228. — Schmidts Jahrb. Bd. 134. 1867. S. 306.

die kleinen, bei welchen die Zugänglichkeit immer nur eine beschränkte ist.

Zur Entfernung retromaxillärer Gewächse hat Langenbeck die momentane Deplacirung des Oberkiefers gemacht.

Wir können den hiefür gebrauchten Ausdruck osteoplastische Resection des Oberkiefers nicht für passend halten, da ja nichts Verlorengegangenes ersetzt wird. Mit gleicher Berechtigung könnte man jede Exstirpation einer Geschwulst, bei welcher die Haut gespalten, momentan dislocirt und dann wieder an ihre Stelle gebracht wird, eine dermatoplastische Operation nennen.

Capitel III.

Blutung aus der Nase.

Entstehung. Nasenblutung kann Folge einer spontanen Ruptur einzelner Gefässe oder einer Verwundung der Schleim- und Beinhaut sein, und ist ein sehr häufiges Vorkommniss, welches jedoch nur in seltenen Fällen chirurgische Massnahmen erheischt, indem die Blutung entweder von selbst steht, oder wenigstens durch nicht operative Blutstillungsmittel zum Stehen gebracht werden kann. In einzelnen Fällen jedoch ist die Blutung so stark oder so andauernd, dass Verblutung droht und operativ eingeschritten werden muss. Namentlich sind es zuweilen spontane Blutungen, welche diesen Grad erreichen, und auf Varicosität, angiotelektatischer Beschaffenheit der Schleimhaut, auf Bluterkrankheit, Zersetzungszuständen des Blutes u. s. w. beruhen. Die Verletzungen, welche mitunter bedeutendes Nasenbluten verursachen, sind sehr oft operativer Natur, namentlich durch Ausreissen oder Ausschneiden von Polypen hervorgebracht.

Erscheinungen und Folgen. Je nach den bedingenden Momenten findet die Blutung nur aus der einen oder andern Nasenseite statt. Da die Nasengänge nach hinten abschüssig sind, so fliesst auch in der aufrechten Stellung des Kopfes ein Theil des Blutes hinten durch die Choanen ab. Wenn daher der Blutende liegt, so kann fast alles Blut nach hinten abfliessen und durch den Mund ausgeworfen oder verschluckt werden. Die Farbe des Blutes ist nach der Beschaffenheit der verletzten Gefässe verschieden. Sehr oft stellt sich die Blutung periodisch ein und können enorme Mengen von Blut dadurch verloren gehen, wovon ein grosser Theil durch den Darmcanal sich entleert. Die Folgen sind diejenigen grosser Blutverluste überhaupt.

Behandlung. Die Verstopfung der vordern und hintern Nasenöffnungen stillt die Blutung sicher. Indessen wird diese Operation erst bei drohender Gefahr und nachdem andere Mittel fruchtlos versucht

worden sind, in Ausführung gebracht. Zu diesen gehören: 1) bei activen, mit Gefässaufregung verbundenen Blutungen Fussbäder, Handbäder, trockene Schröpfköpfe an den Nacken oder an vom Kopfe entferntere Stellen, kalte Fomentationen der Stirne und Nase, innerlich kühlende Salze, kalte Narcotica, Digitalis u. s. w.; 2) bei passiven, mit Blutzersetzung verbundenen Blutungen innerlich Säuren, namentlich Schwefelsäure, Alaun, Eisenvitriol, Bleizucker, Ergotin u. s. w., 3) in beiden Fällen Einspritzungen von kaltem Wasser mit Essig, Alaun u. dergl.

Nach Negrier[1]) soll das senkrechte Aufheben des der blutenden Nasenhöhle entsprechenden Armes etwa 2 Minuten lang die Blutung stillen, was ich jedoch nicht als richtig befunden habe.

Das Verstopfen der vordern Nasenöffnungen ist ein trügerisches Mittel, indem dadurch zunächst nur der Abfluss des Blutes nach vorn verhindert wird. Soll sichere Hilfe geschafft werden, so müssen Choanen und vordere Nasenöffnung zugleich verschlossen werden.

Fig. 46.



Diese Operation geschieht am besten mittels der Röhre von Bellocq (Fig. 46). Es werden zwei der Grösse der Choanen entsprechende Bourdonnets gemacht, an welchen man Fadenenden, etwas länger als die Länge des untern Nasenganges beträgt, lässt. Hierauf führt man die Bellocq'sche Röhre mit gegen sich gezogener Feder durch den untern Nasengang, schiebt die Feder vor, so dass sie hinter dem Gaumensegel hervor in die Mundhöhle tritt, wo sie rasch mit zwei Fingern gefasst und aus dem Munde herausgezogen wird. Nun befestigt man an das Ende der Feder die beiden Fadenenden des Bourdonnets, zieht die Feder wieder in die Röhre zurück, und, indem man diese aus der Nasenhöhle entfernt, das Bourdonnet unter Leitung zweier Finger nach, bis dasselbe in der Choane feststeckt. Die Fadenenden des Bourdonnets sehen zu der vordern Nasenöffnung heraus. Zwischen jene quer vor der letzteren wird nun auch ein Bourdonnet gelegt und durch Knotung der Fadenenden befestigt. Fliesst das Blut aus beiden Nasenhöhlen, so werden beide verstopft. In Ermangelung einer Bellocq'schen Röhre kann eine elastische Sonde, eine Darmseite durch die Nase in den Rachen geführt

1) Archiv. génér. de méd. 1842. Juin.

und hier mit einer Kornzange oder mit den Fingern gefasst und zum Munde vorgezogen werden [1]).

Die vorn und hinten geschlossene Nasenhöhle füllt sich nun mit Blut, das bisweilen in Folge des bedeutenden Druckes aus den Thränenpunkten hervordringt. Die Tampons lässt man zwei bis drei Tage liegen, dann löst man vorn die geschürzten Fadenenden und nimmt den vordern Tampon weg, den hintern stösst man mittels eines weiblichen Catheters in den Rachen und leitet ihn mit den Fingern heraus.

Manche versehen den hintern Tampon vor dem Einziehen noch mit einem dritten Faden, der in der Mundhöhle verbleibt, und zu einem Mundwinkel herausgeleitet an der Wange festgeklebt wird, um an diesem Faden den Tampon wieder hervorziehen zu können. Dieser Faden belästigt indessen den Kranken sehr, und Tampons von Charpie lassen sich auf die bezeichnete Weise leicht entfernen. Nur in einem Falle, wo ich Presseliwamm anwandte, gelang das Ausstossen nach hinten nicht, und musste ich den aufgequollenen Schwamm mit einer krummen vom Mund aus eingeführten Polypenzange entfernen. — Um bei Nasenoperationen die Blutung nach hinten zu verhindern, kann man vor denselben die Choanen tamponiren.

Capitel IV.

Verengung und Verschliessung der Nasengänge und der Choanen.

1) Verengung der Nasengänge. Sie kann bedingt sein durch Schiefstand der Nasenscheidewand, angeboren oder erworben, durch hyperämische oder entzündliche Schwellung der Schleimhaut, durch hypertrophische Verdickung derselben und des submucösen Bindegewebes, durch Neubildungen u. s. w. Durch mehrere dieser angeführten Zustände, wenn sie in höherem Grade bestehen, können die Nasengänge für den Luftdurchgang gänzlich unwegsam gemacht und die bei den Nasenpolypen angeführten Zufälle herbeigeführt werden. Die Behandlung muss sich nach Art und Grad der Stenose richten. Indessen heben wir nur hervor, dass bei hypertrophischer Verdickung der auskleidenden Weichtheile mechanische Erweiterungsmittel mit Erfolg angewandt worden sind, und dass bei dem häufig vorkommenden Schiefstande der Nasenscheidewand gleichfalls allmälig wirkende Dilatation durch Einlegung von Fremdkörpern, oder plötzliche gewaltsame Ausdehnung durch Einbringung einer Zange [2]), oder endlich Excision eines Theils der Scheidewand [3]) in Anwendung gebracht werden können.

2) Verwachsung der Nasengänge. Sie kommt mitunter

---

1) Martin St. Ange, Bullet. de Thérap. XII. 1837. 1. Das Rhinobyon, ein besonderes Instrument zur Stillung des Nasenblutens. — 2) Hoppe, Neue Zeitschr. f. Med. u. Medicinalref. 1850. 4. — 3) Dieffenbach, Oper. Chir. I. 1844. S. 367.

angeboren in Verbindung mit der Atresie der Nares und bis zu verschiedener Tiefe vor. Nach Eröffnung der letztern in der früher angegebenen Weise, wird man die Wegsamkeit des Nasenganges am besten durch Perforation mit einem Troikar und Einlegung einer Röhre bewerkstelligen.

3) Verengung der Choanen. Sie beruht meistens auf Schiefstand des Vomers, sei es, dass ein solcher angeboren oder erworben ist, indem durch Geschwülste im hintern Nasenraume die Scheidewand nach der entgegengesetzten Seite gedrängt wird. Man kann ähnliche Verfahren wie bei der Verengung der Nasengänge in Anwendung bringen.

4) Verschliessung der Choanen. So viel mir bekannt, ist eine angeborene Atresie der Choanen von mir zuerst operativ behandelt worden [1]).

Ein 7jähriger Knabe hatte nach Aussage der Eltern von Geburt an nie Luft durch die Nase gehabt und konnte nur mit grosser Mühe als Säugling wegen Luftmangels ernährt werden, auch hatte er fortwährend einen von Erstickungsanfällen unterbrochenen Schlaf. Das Gesicht des Knaben war wohlgebildet, und auch an der äussern Nase konnte nichts Abnormes wahrgenommen werden. An den Nasenöffnungen war nicht der geringste Luftzug bemerkbar, dagegen floss aus denselben Schleim und beim Weinen ein Strom von Thränen. Gegen Gerüche zeigte sich der Knabe unempfindlich. Die unteren Nasengänge waren wegsam, der rechte etwas enger als der linke, wegen Schiefstand der Scheidewand. In den Rachen konnte man jedoch nicht gelangen. In einer Tiefe von 17‴ stiess man an eine verschliessende unnachgiebige Wand. Der harte Gaumen erschien stark gewölbt. Die Länge von der vordern Fläche des Oberkiefers bis zur Rachenwand betrug in gerader Richtung 21‴. Mit der Spitze des Fingers gelangte man frei bis in den Raum hinter den Choanen, konnte aber von diesen nichts entdecken. Es bestand somit kein Zweifel, dass die beiden hintern Nasenöffnungen durch eine dem Gefühl nach knöcherne mit Schleimhaut überzogene Wand verschlossen waren. Für die Genesis dieser Missbildung mag der Umstand erwähnt sein, dass der Vater an syphilitischen Rachengeschwüren gelitten hatte. Zwei Schwestern des Knaben zeigten weder am Rachen noch an der Nase irgend eine Missbildung.

Fig. 47.

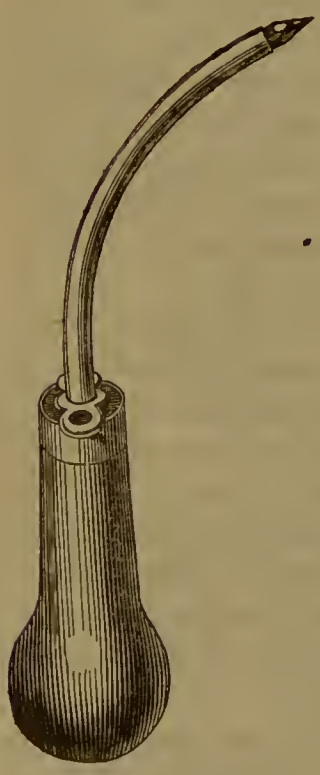

Die Behandlung bestand in Perforation der verschliessenden Wände durch zwei leicht gekrümmte stark 1‴ im Durchmesser haltende, nach der Bogensehne der Stilete 21‴ lange Troikare, deren Canülen hinten zwei seitliche Ringe hatten (Fig. 47). Der zu überwindende Widerstand kam demjenigen gleich, welchen ich nach vorgemachten Versuchen an einer Kindesleiche bei Durchbohrung des harten Gaumens gefunden hatte. Die Canülen blieben liegen. Aus beiden drangen sofort Luftströme. Aus der linken Na-

1) Lehrbuch d. Chir. II. Stuttg. 1851. S. 335.

senöffnung hatte eine ziemlich starke Blutung statt. In den ersten Stunden nach der Operation klagte der Kranke über ziemlich heftige Schmerzen in der Nase, doch traten ausser einer profusen Schleimabsonderung keine weiteren Zufälle ein, und der gute Erfolg zeigte sich schon in der ersten Nacht durch einen ruhigeren Schlaf. Die Canülen blieben volle sechs Wochen liegen. Nach dieser Zeit legte ich ein grösseres Caliber von Röhren ein, die von den Seiten etwas plattgedrückt, vorn geschlossen und mit seitlichen Oeffnungen versehen waren (Fig. 48). Zur Einführung diente ein stumpfes Stilet mit Handgriff (Fig. 49). Später wurden noch grössere Canülen eingelegt, zuletzt nur periodisch. Nach mehr als einem halben Jahre wurden sie ganz weggelassen, und der Erfolg der Operation war ein dauernder und befriedigender.

Fig. 48.

Fig. 49.

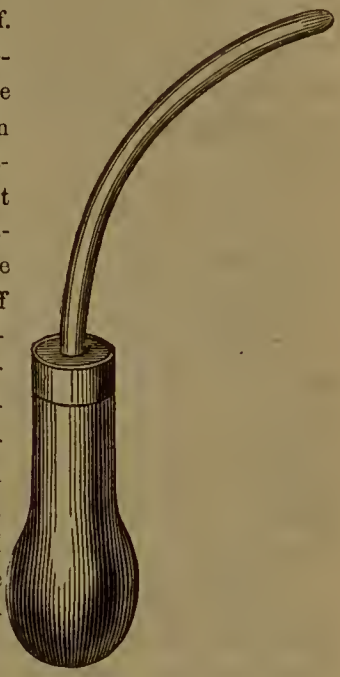

Mit Beziehung auf diesen Fall machte Luschka [1]) eine weitere Beobachtung von Atresie der Choanen bekannt, die besonders in pathologisch-anatomischer Hinsicht bemerkenswerth ist. Sie betraf ein Mädchen, das gleich nach der Geburt starb, und noch mancherlei andere Missbildungen an sich trug. Die gleichfalls knöcherne Verschliessung war durch die Gaumenbeine gebildet u. s. w.

Capitel V.

Fremdkörper in den Nasenhöhlen.

1. Von aussen eingedrungene Fremdkörper.

a) Fremdkörper in den Nasengängen.

Aetiologisches. Am häufigsten kommt es vor, dass Kinder aus Spielerei oder Unvorsichtigkeit kleine rundliche Gegenstände, wie Erbsen, Bohnen, Perlen, Knöpfe, Steine und dgl. sich in die Nase bringen. Seltener ist der Fremdkörper durch einen Stoss, Fall u. s. w. mit Gewalt in die Nase gedrungen. Auch können nach Nasenpolypenoperationen Stücke von Silberdraht, zerbrochenen Zangen und dgl. zurückbleiben. Oder es befinden sich Stücke von Pressschwamm, Tampons von Charpie, Baumwolle, Löschpapier u. s. w.

1) Archiv. f. pathol. Anat. XVIII. 1859. S. 168.

in den Nasenhöhlen, welche zur Blutstillung eingebracht und nicht mehr herausgenommen worden sind. Die durch die Nares nicht gewaltsam eingebrachten, aber dieselben ausfüllenden Körper, sitzen gewöhnlich innerhalb jener vor dem untern knöchernen Nasengang. Gewaltsam eingedrungene Körper haben meistens eine tiefere Lage in den untern Nasengängen, oder sind nach aufwärts zu den oberen Nasengängen gedrungen, zuweilen mit Zerbrechung einzelner Nasenhöhlenknochen, namentlich der Muscheln. Dahin gelangen mitunter auch kleinere Körper durch starke Inspirationen. Stücke von Pressschwamm oder Tampons befinden sich bald in den Choanen, oder an irgend einer Stelle im Innern der Nasenhöhlen.

Diagnose. Die Entdeckung des Sitzes solcher Fremdkörper geschieht theils durch Besichtigung der Nares, wozu man bei tiefer liegenden sich eines Nasenspiegels bedienen kann, theils durch Einführung einer Sonde, oder eines weiblichen Katheders in die Nasengänge. In den Choanen sitzende Fremdkörper können von der Mundhöhle aus gefühlt werden.

Erscheinungen und Folgen. Kleinere Körper werden bisweilen durch Niesen, das sie erregen, ausgeworfen oder auch durch starke Inspirationen nach hinten in den Rachen gezogen, von wo aus sie entweder durch den Mund ausgeworfen, oder verschluckt werden, oder auch in den Kehlkopf gelangen. Festsitzende Körper, wenn sie die Nasenwandungen drücken, was besonders bei aufquellenden Gegenständen möglich ist, erregen Schmerz und Entzündung, in Folge welcher bisweilen Caries und Nekrose der Nasenknochen eintritt. Mitunter gibt der Fremdkörper zur Bildung eines Rhinolithen Anlass, oder er geht in Fäulniss über, und veranlasst einen übelriechenden Nasenausfluss u. s. w.

Behandlung. Innerhalb der Nares befindliche rundliche Fremdkörper sind meistens leicht zu entfernen, wozu ich mich öfters meiner korkzieherartig gewundenen Unterbindungsnadel (Fig. 29) mit Vortheil bedient habe. Unregelmässig geformte Gegenstände lassen sich mit einer Pincette oder einem Häkchen fassen und ausziehen. Sitzen kleine Körper tiefer, so versuche man bei Zuhaltung der freien Nasenöffnung jene ausschnauben zu lassen, oder errege zu diesem Zwecke Niesen. Am schwierigsten sind in der Tiefe festsitzende Körper zu entfernen. Man kann versuchen, sie mit einer vorn gekrümmten Sonde herauszuhebeln oder mit einer Pincette, Korn-Polypenzange herauszuziehen. Bisweilen gelingt es besser den Fremdkörper nach hinten gegen die Choanen zu stossen und auf diesem Wege zu beseitigen. Gelingt auch dieses Manöver nicht, und wäre der Fremdkörper zu

gross, um durch die Nares extrahirt werden zu können, könnte er auch nicht zertheilt und stückweise ausgezogen werden, so müsste man den knorpligen Theil der Nase neben dem Septum spalten. In den Choanen festsitzende Körper sucht man nach hinten in den Rachen zu stossen und durch den Mund zu entfernen. Sitzt der Körper in dem Raume zwischen Choanen und Nasenwand, so zieht man ihn mit einer gekrümmten Polypenzange durch die Mundhöhle aus.

b) Fremdkörper in den Oberkieferhöhlen.

Die Communicationsöffnung dieser Höhlen mit den Haupthöhlen ist im normalen Zustande so klein, dass selten von diesen Fremdkörper in jene gelangen. Dagegen dringen verwundende und perforirende Körper als Kugeln, Schrote, Steine, Messerspitzen u. s. w. öfters dahin, und können in denselben verbleiben. Heftige Entzündung, Caries und Nekrose der Höhlenwandungen kann die Folge davon sein, wodurch auch öfters ihr spontaner Austritt vermittelt wird. Ihre Entfernung erheischt die künstliche Eröffnung der Kieferhöhle.

Faber [1]) erzählt einen Fall von einer eingedrungenen Degenscheidespitze. Jourdain [2]) berichtet von einem eingedrungenen Stein, der erst nach mehreren Jahren aus dem cariös und nekrotisch gewordenen Alveolarfortsatz zum Vorschein kam. Pauli [3]) entfernte durch Trepanation eine abgebrochene Messerklinge, welche vor mehr als einem Jahr eingedrungen war u. s. w.

2. Nasensteine. Rhinolithen.

Meistens werden dieselben durch die Gegenwart eines von aussen eingedrungenen fremden Körpers, der in den Höhlen verbleibt, veranlasst, wesshalb man sie gewöhnlich in den untern Nasengängen findet, mit einem Fremdkörper oder einer Höhle im Centrum. Ihrer chemischen Zusammensetzung nach reihen sie sich den allgemein vorkommenden Kalkconcretionen an. Ihre Grösse variirt von der einer Linse, Erbse bis zu der eines Taubeneies und darüber. Ihre Oberfläche ist meistens uneben, die Farbe schwärzlich, grünlich, graulich oder weisslich. Sie beeinträchtigen wie andere von aussen eingedrungene Fremdkörper und werden auch wie diese extrahirt [4]).

---

1) Bei Jourdain, Krankheiten d. Mundes. I. S. 189. — 2) Jb. S. 193. — 3) Heidelb. med. Annal. I. S. 296. — 4) Demarquay (Arch. génér. 1845. Juin) hat die meisten bekannt gewordenen Fälle aufgezählt.

Vierter Abschnitt.

Chirurgische Krankheiten der Mundgegend.

A. Aeussere Mundgegend.

Die äussere Mundgegend grenzt nach oben an die Nasen- und Augengegend, nach aussen an die Ohrgegend, nach unten an den Hals. An derselben wir unterscheiden als einzelne Theile: die Lippen, Wangen mit dem ***Duct. Stenonianus*** und die Wangenbeine.

a) Lippen.

Anatomisches. Die Lippen sind Hautduplicaturen, eine obere und untere, welche an den Mundwinkeln zusammenstossen, und eine Querspalte, den Mund, zwischen sich lassen. Die Oberlippe meistens etwas vorstehend, ist von den Wangen durch eine von den Nasenflügeln zu den Mundwinkeln herabgehende Nasenlippenfurche, *Sulcus nasolabialis* geschieden. In der Mitte geht von der Nasenscheidewand zum rothen Lippenrande eine Längsfurche, *Philtrum*, herab. Die Unterlippe mehr nach aussen umgeworfen, wird von der Kinnhaut durch die Kinnlippenfurche, *Sulc. mentolabialis*, abgegrenzt. Die Schleimhaut des Mundes geht über die freien Ränder der Lippen bis zu deren äusserer Fläche, so dass dieselben roth erscheinen, Verlippen. Die Alveolarfortsätze und Zähne halten die Lippen ausgespannt.

Die Haut ist von mässiger Dicke, am freien Rande mit dem Lippenmuskel wie verschmolzen, an der Oberlippe mit dem Knebelbart, *Mystax*, an der Unterlippe in der Mitte mit dem Spitzbart, *Pappus*, besetzt. Das subcutane Bindegewebe, fettlos und kurz, verbindet die Haut fest mit der unterliegenden Muskelschicht, so dass jene nicht in Falten erhoben werden kann.

Die Muskelschicht besteht hauptsächlich aus dem *Orbicularis oris*, der die Mundspalte in Form eines Ringes umgibt. Die im Lippenrande gelegenen Fasern verlaufen diesem mehr parallel und sind mit der Haut verwebt, die äussere Lage besteht mehr aus Kreisfasern, und mit derselben stehen eine Menge anderer Gesichtsmuskeln in Verbindung, wodurch die Lippen der mannigfaltigsten Bewegungen, und damit die Lippenspalte der vielfältigsten Formveränderungen fähig sind. In der Ruhe bildet der Mund eine leicht offen stehende Querspalte.

Die Schleimhaut bildet in der Mitte der Lippen zwei senkrecht stehende Falten, die Lippenbändchen, und ist durch unterliegendes Bindegewebe mit dem Ringmuskel lockerer als die Haut verbunden.

Die Lippenarterien verlaufen im submucosen Bindegewebe, liegen daher der innern Lippenfläche näher als der äussern und kommen, eine untere und obere, aus der *Maxillaris externa*, wo diese bedeckt vom *M. risorius Santorini*, den *Zygomaticis* und dem *Levator labii super. alaeque nasi* schräg aufwärts an den Mundwinkeln vorbei zur Seite der Nase aufsteigt und dann zur *Angularis* wird. Die untere, *Art. coronaria labii inferioris* ($^5/_4$‴ dick), läuft hinter dem *M. triangularis menti* zur Mitte der Unterlippe und vereinigt sich mit der Arterie der andern Seite zu einem Bogen. Die

obere, *Art. coronaria labii superioris* (½—⅔‴ dick), geht hinter dem *Zygomaticus* und *Levator labii s.* zur Mitte der Oberlippe, und verhält sich wie die untere Arterie. Beide Arterien verlaufen ungefähr 2—3‴ vom Lippenrande entfernt. Die obere anastomosirt mit der *Infraorbitalis*, die untere mit der *Mentalis*.

Die Lippenvenen entstehen aus einem sehr ausgebildeten Venengeflecht und münden in den *R. superficialis* der *Facialis anterior*.

Die sensibeln Nerven kommen für die Oberlippe aus der äussern Portion des *N. infraorbitalis*, für die Unterlippe von dem aus dem *Foramen mentale* tretenden *R. mentalis* des *N. dentalis inferior*. Die motorischen Nerven gibt der *Facialis* für die Oberlippe und die Mundwinkel durch die *R. buccales* und *zygomatici* aus dem *R. superior*, für die Unterlippe durch Zweige des *N. marginalis* aus dem *R. inferior*.

Capitel I.

Entzündung der Lippen.

Superficielle Entzündungen der Oberlippe werden am häufigsten durch scharfe Ausflüsse aus der Nase, zumal bei Kindern veranlasst. Durch gleichzeitige Infiltration des subcutanen Bindegewebes kann die Anschwellung ziemlich bedeutend werden, und zu einem bleibenden hypertrophischen Zustande der Lippen führen. Man wendet dagegen milde Oele und Salben (Lippenpomade) an.

Phlegmonöse Entzündungen können durch Verwundungen, zumal Quetschungen, durch Uebergreifen heftiger Entzündungen des Zahnfleisches, der Beinhaut, der Alveolarfortsätze u. s. w. hervorgerufen werden. Kommt es zur Abscessbildung, so bricht der Eiter gewöhnlich an der innern Lippenfläche oder am Lippenrande durch und auch hier würde vorzugsweise die künstliche Eröffnung zu machen sein.

Follikuläre Entzündungen der namentlich in der Unterlippe zahlreich vorhandenen Drüsen bilden circumscripte bald mehr der äussern, bald mehr der innern Lippenfläche näherliegende Entzündungsgeschwülste, die im Falle der Abscedirung mitunter tiefe Geschwüre zurücklassen. Die Eröffnung geschieht womöglich von der innern Lippenfläche aus.

Capitel II.

Hypertrophie und Geschwülste der Lippen.

1. Hypertrophie der Lippen.

Hypertrophische Vergrösserung der Lippen kommt angeboren und erworben vor. Von der letztern ist am häufigsten die scrophulöse Oberlippe. Nebst einer antiscrophulösen Behandlung ist dagegen methodische Compression wirksam. Operativ kann durch

Excision von Längs- und Verticalstücken geholfen werden. In einem Falle von beträchtlicher Aufwulstung besonders des freien Randes der Oberlippe, auf welchen ich schon in der 1. Auflage dieses Lehrb. 1852, S. 311 aufmerksam gemacht habe, entfernte ich aus diesem seiner ganzen Länge nach ein etwas mehr als 2‴ tief gehendes keilförmiges Stück und vereinigte die auseinanderstehenden Wundränder durch Knopfnähte. Ganz dasselbe Verfahren empfiehlt auch Bruns [1]). In einem andern Falle bei Hypertrophie der Unterlippe excidirte ich zuerst ein Längsstück wie oben, und nach Verheilung der Wunde durch erste Vereinigung noch ein verticales Keilstück aus der Mitte der Lippe, da diese zu weit vorstand. In beiden Fällen war der Operationserfolg befriedigend. Paillard [2]) bildete von einer Commissur zur andern an der Oberlippe einen innern Lappen, und schnitt denselben einige Linien vom Lippenbändchen entfernt ab. Die Wunde liess er durch Eiterung heilen u. s. w.

2. Geschwülste der Lippen.

An den Lippen kommen wie an andern Gesichtstheilen Geschwülste verschiedener Art vor, als Warzen, Papillome, Atherome, Schleimcysten, in seltenen Fällen auch Lipome, Sarcome u. s. w., besonders häufig finden sich aber hier Angiome und Epithelialkrebs, die wir daher etwas eingehender berücksichtigen.

a) Angiome.

Die labialen Angiome gehören zu den häufigsten facialen Gefässneubildungen und Erweiterungen. Unter 50 von mir zusammengestellten angiotelektatischen Bildungen befanden sich an den Lippen 14, an den Augenlidern 10, an der Nase 7, an den Wangen 6, an dem Gaumen 4, an der Stirngegend 4, an der Ohrmuschel 2, an der Zunge 2, an der Parotidengegend 1. Sitz und Ausbreitung dieser Angiome ist sehr verschieden, und häufig sind dieselben nicht blos auf die Lippen beschränkt, sondern noch mehr oder weniger weit auf die angrenzenden Gegenden verbreitet. Für die Behandlung kommt vorzüglich in Betracht, ob das Angiom geschwulstförmig oder flächenhaft ausgebreitet ist.

Die geschwulstförmigen Angiome sitzen bald mehr der cutanen oder der mucosen Fläche der Lippen näher, bald nehmen sie die ganze Dicke derselben ein. Die zweckmässigste Entfernungsmethode

1) Handb. d. prakt. Chir. 2. Abth. Tüb. 1859. S. 398. — 2) Journal des Progrès. I. Sér. III. p. 213.

ist die Excision, wozu sich die Lippen ihrer Gestalt, Lage und Ausdehnsamkeit wegen besonders eignen. Nimmt die Geschwulst die Schleimhautfläche ein, so kann jene von dieser ausgeschnitten werden.

Searpa [1]) nahm bei einem 20jährigen Manne von der Innenfläche der linken Hälfte der Oberlippe eine dunkelblaue varicose Geschwulst von dem Umfange eines Hühnereies mit dem Messer weg. Auch Aerel [2]) trennte von der inwendigen Fläche der Unterlippe eine Gefässgeschwulst in Form eines viereckigen Lappens ab.

Cutane Geschwülste dürften nur, wenn sie klein sind, durch nicht penetriende Schnitte zu entfernen sein. Ist die ganze Dicke der Lippe ergriffen, so muss wie beim Lippenkrebs die entartete Stelle in Form eines Keils, an der Unterlippe mit nach unten, an der Oberlippe mit nach oben gerichteter Spitze ausgeschnitten werden.

Ich [3]) entfernte aus der Oberlippe linkerseits bei einem 58jährigen Manne eine venöse cavernöse Geschwulst von länglich ovaler Form und von der Grösse zweier übereinanderliegender Bohnen.

Bei zu grosser Ausdehnung der Gesehwulst hat man mit Erfolg die successive Excision versucht. Dieffenbach [4]) z. B. will in zwei Fällen von ausgebreiteten Blutschwämmen, welche die Oberlippe, den Mundwinkel und die Wange einnahmen, dadurch die Excision ohne Entstellung ermöglicht haben, dass er in Zwischenräumen von etwa 6 Wochen, abwechselnd bald aus der Oberlippe, bald aus der Unterlippe, bald aus der Wange ein penetrirendes Keilstück nahm, und die umschlungene Naht anlegte. Meistens kann in solchen Fällen eine erhebliche Entstellung nur durch Verbindung der Excision mit einer plastischen Operation vermieden werden.

Gräfe [5]) nahm bei einem 14jährigen Knaben wegen einer ausgebreiteten Teleane giectasie zwei Drittheile der Oberlippe weg, erhielt aber einen so engen Mund, dass kaum eine Fingerspitze eingebracht werden konnte.

In Ausnahmsfällen hat man auch von der Compression der Lippe Erfolg gesehen.

Boyer [6]) z. B. theilt den Fall mit, wo die Digitalcompression bei einem 2jährigen Kinde, das eine die Dicke der Oberlippe einnehmende erectile Gesehwulst dicht unter der Nase hatte, diese zur Heilung brachte. Die Mutter führte die Compression so sorgfältig aus, dass dieselbe manchmal 7 Stunden lang ohne Unterbrechung fortbestand.

Eine Unterbindung der Labialarterien wird der vielen Anastomosen wegen nur selten Hilfe schaffen, indessen will Roux [3]) eine erectile Geschwulst der Wange und Oberlippe durch Unterbindung

1) Neueste chirurg. Schriften. A. d. Ital. II. 1831. S. 254. — 2) Chirurg. Vorfälle. A. d. Schwed. I. 1777. S. 63. — 3) Lehrb. d. Chir. 2. Aufl. I. Stuttg. 1859. S. 608. — 4) Operat. Chir. I. 1844. S. 245. — 5) Sp. de notione et cura angiectaseos labiorum. Lips. 1807. — 6) Chirurg. Krankh. II. Würzb. 1818. S. 239. — 7) Bei Chassaignac, Les tumeurs de la voute du crane. Par. I. 1848. p. 145.

der *artères labiales, sous-orbitaire et coronaire* geheilt haben. Von Nadeloperationen erwähne ich, dass Lallemand [1]) bei einem 8jährigen Mädchen eine erectile Geschwulst der Unterlippe mit einer Menge (*une certaine*) Insectennadeln durchstach und diese mit Faden umwand. Die Geschwulst soll sich zurückgebildet haben u. s. w.

Flächenhaft ausgebreitete Gefässmäler werden gleichfalls am besten ausgeschnitten, was im Falle grösserer Ausdehnung der Angiotelectasie gleichfalls successiv geschehen kann. Ausser dem ist unter Umständen auch die Aetzung mit *Kali causticum* oder Impfung, oder die Injection von Eisenchlorid u. s. w. zu versuchen.

b) Lippenkrebs.

Erscheinungen und Folgen. Der Lippenkrebs ist ein Epithelialkrebs und zeigt sich weitaus in der Mehrzahl der Fälle an der Unterlippe. Auch sind es meistens ältere und männliche Individuen, welche dieser Krebsart verfallen. Ueber die ersten Anfänge des Uebels ist man meistens nur auf Angaben der Kranken verwiesen, da diese gewöhnlich erst bei weiter vorgeschrittener Krankheit dem Arzte sich präsentiren, und nach diesen Angaben hat sich das Uebel bald aus einer lange vorher bestandenen Warze entwickelt, die bösartig geworden sei, bald trat dasselbe gleich Anfangs als ein warzenartiger Auswuchs auf, oder der Kranke fühlte zuerst ein Knötchen im freien Lippenrande, das sich vergrösserte und aufbrach, oder er leitet den Ursprung von einer kleinen Wunde, einem Geschwür u. s. w. her. Im weitern Verlauf stellt sich das Uebel unter den bekannten Erscheinungen dar, und hebe ich nur hervor, dass in 34 Fällen, in welchen Thiersch [2]) den mikroskopischen Befund feststellen konnte, der Krebs der tiefgreifenden Form mit polymorpher Zellenwucherung angehörte. Die Verbreitung geschieht bald mehr in der Richtung des freien Lippenrandes oder nach abwärts gegen die Kinnhaut zu, so dass die destruirende Wucherung bald in transversaler, bald in verticaler Richtung grössere Ausdehnung hat. Von den Mundwinkeln aus kann sich der Krebs auf die Oberlippe und nach der Wange hin verbreiten. An der Unterlippe zerstört die fortwährend zerfallende Wucherung nach und nach den freien Theil derselben, greift auf die Kinnhaut, die Mundschleimhaut und das Zahnfleisch, selbst auf den Unterkiefer über. Auch schwellen früher oder später und zwar in sehr wechselnder Weise, so dass sich

1) Archiv. génér. de méd. 1843. Avril. — 2) Der Epithelialkrebs, namentlich der Haut. Eine anatomisch-klinische Untersuchung. Leipz. 1865. S. 186.

kein besonderes Stadium der Krankheit darauf stützen lässt, die submaxillären Drüsen an, und schliesslich führt auch diese Art des Krebses durch fortwährende Weiterverbreitung auf dem Wege der Infection und *in loco*, wodurch die scheusslichsten Zerstörungen an der Mundgegend hervorgebracht werden, zum Tode, durch Erschöpfung, mangelnde Nahrungsaufnahme u. s. w. Die Dauer der ganzen Krankheit ist sehr verschieden und schwankt zwischen mehreren Monaten und mehreren Jahren.

Aetiologisches. Dass der Lippenkrebs so häufig an der Unterlippe und nur bei älteren Personen, und vorwaltend bei männlichen Individuen vorkommt, setzt theils gewisse körperliche Dispositionen, theils besondere äussere Veranlassungen voraus. Was das Alter betrifft, so hat der labiale Krebs das Auftreten bei ältern Individuen mit dem Epithelialkrebs überhaupt gemein und stehen der Ansicht von Thiersch, dass demselben eine senile Verminderung der histogenetischen Thätigkeit von Seiten des Stromas der Epithelialgebilde, so dass diese auf Kosten von jenem wuchern und dasselbe verdrängen, zu Grunde liegt, keine Thatsachen entgegen. Ob nun weiterhin der Unterlippe gegenüber anderen Gesichtsparthien eine besondere anatomisch-physiologische Disposition für den Eintritt einer Störung in jener histogenetischen Thätigkeit zukommt, wodurch sich das häufige Auftreten des Epithelialkrebses an der Unterlippe erklären liese, oder ob dieser Umstand hauptsächlich der Einwirkung gewisser äusserer Einflüsse, sogenannter Gelegenheitsursachen, zuzuschreiben ist, lasse ich dahingestellt, und spreche nur die Vermuthung aus, dass für eine locale Disposition doch einige Umstände sprechen, nämlich einerseits der fast exclusive Sitz an der Unterlippe, gegenüber der Oberlippe, und das vorzugsweise Ergriffenwerden der männlichen Unterlippe. Bezüglich der Gelegenheitsursachen hat man unter Anderem seit Sömmering [1]) vielfach dem Rauchen aus Pfeifen, wodurch die Unterlippe gedrückt, gequetscht und gereizt werde, einen solchen Einfluss zugeschrieben, allein dagegen spricht das gar nicht seltene Vorkommen des Lippenkrebses bei Nichtrauchern, und das verhältnissmässige seltene Vorkommen des Lippenkrebses gegenüber der überaus grossen Zahl von Rauchern. Führer [2]) hat auf die Reizung der Unterlippe beim Rasiren hingewiesen, die stets wiederkehre, allein dieser Einwirkung ist auch die Oberlippe ausgesetzt, und gleichwohl erscheint hier der Krebs so ausserordentlich selten primär. Dagegen weist der Umstand, welcher sich

1) De morbis vasorum absorbent. corp. hum. P. pathologica. Trajecti ad Mocnum. 1795. p. 109. — 2) Deutsche Klin. 1851. Nr. 34. S. 367.

aus allen statistischen Zusammenstellungen ergibt, nämlich dass die an Lippenkrebs leidenden Personen fast durchgehends der arbeitenden Klasse, zumal dem Bauernstande angehören, darauf hin, dass jedenfalls die Lebensweise Einfluss auf die Entwicklung dieses Uebels hat. Bemerkenswerth ist auch noch, dass in einzelnen Gegenden und Länderstrichen der Lippenkrebs häufiger als in andern ist, ja dass er an gewissen Orten gar nicht vorkommen soll [1]), und zwar ergibt sich aus diesen Beobachtungen ganz entschieden, dass in den warmen, milden und heissen Klimaten der Lippenkrebs selten ist. Bei uns im Canton Bern, wo das Klima an einzelnen Orten sehr rauh und wechselnd ist, kommt der Lippenkrebs sehr häufig vor u. s. w.

Behandlung. Die Excision und Cauterisation sind die einzigen rationellen Entfernungsmethoden des Lippenkrebses und zwar vorzugsweise die erstere.

Jobert [2]) versuchte nacheinander die Unterbindung der Arterien, Venen und erreichbaren Nervenfäden, jedoch ohne Erfolg.

Die Cauterisation eignet sich nur für oberflächliche und beschränkte Krebse, steht der Excision aber immer nach. Nur wenn die Wucherung vollständig zerstört wird, kann auf Vernarbung gerechnet werden. Es muss daher immer ein eingreifendes Aetzmittel angewandt werden, wozu sich nach dem, was ich erfahren habe, der Aetzstein von freier Hand nachdrücklich angewandt, am besten eignet.

Die Excision muss nach Sitz und Ausbreitung der Affection in verschiedener Weise geschehen. — 1) Sitzt der Krebs am Lippenrande mehr oder weniger tief an der Lippe sich heraberstreckend, so schneidet man dasselbe in Form eines Keils mit nach unten gerichteter Spitze aus. Es ist der Keilschnitt der Lippenform nach das zweckmässigste Verfahren. Während ein den Kopf des zu Operirenden haltender Gehilfe zugleich die Maxillarterien auf dem Unterkiefer comprimirt, fasst man mit Daumen und Zeigefinger der linken Hand den entarteten Lippenrand, zieht denselben gegen sich um die Lippe zu spannen, und macht mit einem grösseren geraden oder bauchigen Messer zuerst auf der einen und dann auf der andern Seite die seitlichen convergirenden Schnitte, worauf der allfällig noch hinten am Kiefer hängende Lappen abgetrennt wird. Die Vereinigung der Wunde kann durch die umschlungene Naht, oder durch die Knopfnaht, oder durch eine gemischte Naht geschehen. Wegen der grossen Dehnbarkeit der Lippe kann ein grosses Stück aus derselben genommen und gleichwohl die Wunde vereinigt

1) Lortet, Essai monograph. sur le prétendu Cancroid labial. Thèse, Par. 1861. p. 50 et sq. — 2) Gaz des Hôp. 1849. Juill.

werden. Ich habe mehrmals gegen zwei Drittheile der Lippe entfernt und doch nicht einen zu engen Mund erhalten. Bei grösseren Substanzverlusten müssen die Schnittlappen durch Ablösen vom Kiefer verschiebbarer gemacht werden. Spannt die Haut nach der Vereinigung sehr, oder wäre diese gar nicht möglich, so können die von Dieffenbach [1]) empfohlenen senkrechten penetrirenden Einschnitte in den untern Theil der Wange $1^1/_2$ bis 2″ von der Wunde entfernt mit Nutzen angewandt werden. — 2) Nimmt die krebshafte Affection nur den freien Lippenrand ein und zwar in grösserer Ausdehnung, so dass zur Entfernung derselben ein allzugrosser Keil ausgeschnitten werden müsste, so ist die transversale Excision vortheilhafter, welche mit dem Messer so gemacht wird, dass man zuerst an der äussern Grenze der Affection von einem Mundwinkel zum andern einen flachen Bogenschnitt, dann an der Schleimhautfläche den Begrenzungsschnitt bildet und das umschnittene Stück bis zur Tiefe der Affection womöglich so excidirt, dass vom rothen Lippenrande ein zur Besäumung des Lippenrestes hinreichendes Stück übrig bleibt. Beide Wundränder werden durch die Knopfnaht miteinander vereinigt, wodurch wieder ein rother Lippensaum gebildet ist. Macht man den Bogenschnitt nicht von einem Wundwinkel zum andern, so wird die Breite des Lippensaumes ungleich. Ist die Lippe lang und schlaff, so kann man derselben später noch ein Keilstück in der Mitte entnehmen, wie ich in einem Falle bei einem 78jährigen Manne, der eine lange und vorstehende Unterlippe hatte, zu wesentlich besserer Gestaltung der Lippe gethan habe. — 3) Nimmt der Krebs die Mundwinkelgegend ein, so umschneidet man ihn durch zwei elliptische Schnitte, die am Mundwinkel zusammentreffen. — 4) Befindet sich die Entartung unterhalb des Lippenrandes, so dass dieser frei und der untere Theil der Lippe oder die Kinngegend ergriffen ist, wie das bei Recidiven öfters beobachtet wird, so kann es je nach der Form und Ausdehnung der Affection vortheilhafter sein, den Lippenrand zu belassen, und das Entartete durch zwei vertical oder horizontal verlaufende elliptische Schnitte zu umfassen. Oder man exstirpirt durch einen Dreiecksschnitt mit nach auf- oder abwärts gerichteter Basis, und verlängert von hier aus den Schnitt nach den Seiten, lösst die so gebildeten Lappen von der Grundfläche ab, bis sie miteinander vereinigt werden können. — 5) Geht soviel von der Unterlippe verloren, dass dieselbe durch einfache Wundvereinigung nicht mehr herstellbar ist, so muss mit der Excision eine plastische Opera-

1) Oper. Chir. I. 1844. S. 419.

tion verbunden werden, bezüglich welcher ich auf die Chiloplastik verweise.

Es versteht sich von selbst, dass man stets an den sicht- und fühlbaren Grenzen der Affection operiren muss, um keine Krebskeime zurückzulassen. Gleichwohl ist das auch bei der grössten Umsicht nicht immer möglich, da jene ihrer Kleinheit wegen eben nicht erkennbar sind, und doch kann man auch nicht auf's Gerathewohl hin wenigstens scheinbar gesunde Theile der Lippe mitentfernen, zumal da auch durch ein solches verstümmelndes Verfahren der frühere oder spätere Eintritt von Recidiven doch nicht verhütet wird. Diese treten entweder an der Narbenstelle oder mehr weniger davon entfernt, oder an ganz andern Orten auf. Man wird dann von Neuem operiren, so lange eine Exstirpation ohne zu grosse Verstümmelung noch möglich ist, worüber die Ansichten verschieden sein können.

Capitel III.

Wunden und Geschwüre der Lippen.

1. Wunden der Lippen.

Wunden der Lippenränder entstehen durch in den Mund genommene schneidende, stechende Gegenstände, bisweilen auch durch Wirkung der eigenen Zähne.

In einem Falle sah ich einen einzelnen obern Schneidezahn so fest in die Unterlippe eingebissen, dass der Mund erst geöffnet werden konnte, nachdem ich die Lippe neben dem Zahn eingeschnitten, und diesen so frei gemacht hatte.

Ganz oberflächliche Wunden der Art können sich selbst überlassen, oder mit Collodium gedeckt werden, klaffende sind zu nähen, wenn jede Entstellung vermieden werden soll. — Wunden der äussern Lippenfläche sind meistens durch klebende Mittel hinreichend zu vereinigen. — Penetrirende Wunden dagegen, zumal in verticaler Richtung, sind stets durch Naht zu schliessen. Wären die Wundränder unregelmässig, so müssten diese vorerst eben geschnitten werden, um eine freie lineäre Narbe zu erhalten.

2. Geschwüre der Lippen.

Diese können die äussere Lippenfläche, die Lippenränder und die Mundwinkel einnehmen.

1) Schwärungen der äussern Lippenfläche sind grösstentheils ekzematöser, impetiginöser, lupöser Art u. s. w., und bald auf die Lippen beschränkt, bald mit ausgebreiteter Gesichtsschwärung in Zusam-

menhang. Die meisten derselben bieten keine lokalen Besonderheiten dar. — 2) Geschwüre der Lippenränder und Mundwinkel. Die häufigsten derselben sind die sogenannten aufgesprungenen Lippen und syphilitische Geschwüre. Immer heilen solche Geschwüre, zumal der Mundwinkel, schwierig wegen der vielfältigen Bewegungen des Mundes. a) Die aufgesprungenen Lippen zeigen sich häufiger bei Kindern als Erwachsenen, namentlich bei Individuen mit wulstigen aufgeworfenen Lippen und mit zarter Haut, viel häufiger an der Unter- als Oberlippe, gewöhnlich an einer der senkrechten Furchen, welche die Lippenränder in grosser Zahl zeigen. Die Veranlassung gibt eine Sprengung der sei es durch Kälte oder Fieberhitze trocken und spröde gewordenen Oberhaut in Folge einer starken Dehnung des Lippenrandes beim Lachen, Sprechen, Essen u. s. w. Manchmal bestehen mehrere solcher Fissuren, zuweilen nur eine grössere, und dann meistens in der Mitte. Durch die fortwährende Bewegung der Lippen wird die kleine Wunde immer wieder aufgerissen, und es bildet sich eine schwärende Fissur, welche sehr lästig ist, Schmerzen verursacht und öfters blutet. Geht die Fissur tiefer, so kann nach der Vernarbung eine sehr merkbare Furche zurückbleiben. Der Ausbildung solcher Geschwüre wird bei vorhandener Disposition durch fleissige Befettung des Lippenrandes vorgebeugt. Gebildete Ulcerationen erheischen gleichfalls die Anwendung milder Salben (Lippenpommaden) oder Oele. Mitunter heilen derartige Fissuren desshalb nicht, weil der Träger die üble Gewohnheit hat, fortwährend mit der Zungenspitze jene zu berühren, was daher dem Kranken verboten werden muss. b) Syphilitische Geschwüre sind theils primäre, theils secundäre. Die ersten sind seltener als die letzteren [1]) und sollen nach Einzelnen [2]) meistens indurirte sein. Die letzteren zeigen sich häufig als sogenannte *Plaques muqueuses* in den Mundwinkeln, und sind manchmal sehr hartnäckig. Die Behandlung dieser Geschwüre geschieht nach allgemeinen Regeln für syphilitische Affectionen.

Capitel IV.

Spaltung der Lippen. Chiloschisma.

Spaltungen der Lippen kommen erworben und angeboren vor. Die erworbenen Lippenspalten sind gewöhnlich Residuen nicht vereinigter Wunden, zeigen sich an verschiedenen Stellen der

1) Siegmund, Wien. med. Wochenschr. 1853. S. 145. — 2) Fournier, l'Union méd. 1858. 19. 22. 25. 28. 35.

freien Lippenränder, auch an den Mundwinkeln in wechselnder Ausdehnung und Richtung, und sind bisweilen mit Verziehung und Synechie der Lippen verbunden. Ihre Beseitigung geschieht, wenn kein grösserer Substanzverlust besteht, durch Anfrischung der Narbenränder und Vereinigung der Spalte durch die Naht. — Die angeborenen Spaltungen (Spaltbildungen) erscheinen in einer doppelten Form, je nachdem die Fissur die Mundwinkel oder die Oberlippe betrifft, erstere begründet die zu weite Mundspalte, letztere die Hasenscharte.

1. Zu weite Mundspalte. Macrostoma.

Dieser Bildungsfehler ist selten, und zeigt sich nach Grad und Art in verschiedener Weise. Meistens geht die Spaltung von den Mundwinkeln in horizontaler Richtung nach aussen, höchst selten nach aufwärts. Die Spalte, d. h. der Mund, kann so gross sein, dass er fast bis zu den Ohren reicht. Häufig sind noch andere Missbildungen vorhanden. Nur selten gab dieser Bildungsfehler zu operativen Eingriffen Anlass. Muralt[1]) machte bei einem Kinde mit bis zu den Ohren reichender Mundspalte den Versuch, dieselbe nach Art der Hasenscharte zu schliessen. Die Vereinigung gelang indessen nur auf einer Seite. M. Langenbeck[2]) dagegen konnte eine normale Mundspalte durch Abtragung der callosen Ränder und Anlegung der *Sutura nodosa* herstellen bei einem siebzehnjährigen Menschen, dessen Mundspalte $6^1/_2$" Länge betrug. Ein zweiter gelungener Operationsfall ist der von Reismann[3]).

2. Hasenscharte. Labium leporinum.

Erscheinungen und Folgen. Die Hasenscharte besteht in angeborner, verticaler Spaltung der Oberlippe unterhalb der Nase. Die Spalträuder haben ähnliche Beschaffenheit wie die Lippenränder, sind roth, und es betrifft die Spaltung bald nur einen Theil der Lippe von unten nach oben (unvollständige Hasenscharte), bald diese ganz, selbst bis in die eine oder andere Nasenöffnung hinein (vollständige Hasenscharte). Meistens ist nur eine Spalte vorhanden (einfache Hasenscharte), welche höchst selten die Mitte der Lippe (*Fiss. mediana*), fast immer die eine oder andere Seite derselben (*Fiss. lateralis*) und zwar häufiger die linke als die rechte einnimmt. Bisweilen ist die Lippe auf beiden Seiten gespalten (doppelte Hasen-

1) Ephemerides acad. caesario-Leopoldinae Carolinae naturae curiosarum. Norimb. 1715. C. III et IV. Obs. 134. p. 304. — 2) N. Bibl. f. d. Chir. u. Ophth. IV. 1828. S. 501. — 3) Arch. f. klin. Chir. XI. 1869. S. 858.

scharte), und das Mittelstück mehr oder weniger verkümmert, missstaltet. Oefters sind die Spaltlappen mit dem unterliegenden Zahnfleisch verwachsen, sowie von ungleicher Höhe und Dicke, und die Spalträuder gerade, convex oder ausgeschweift, auf beiden Seiten gleich oder ungleich, so dass der Zwischenraum mitunter ein sehr unregelmässiges Dreieck darstellt. Reicht die Spalte in die eine oder andere Nasenöffnung, so steht der betreffende Nasenflügel weiter nach aussen und die Nasenspitze erscheint abgeplattet.

Complicirt ist die Hasenscharte öfters durch gleichzeitige Spaltung des Alveolarfortsatzes der Oberkiefer meistens an der Stelle zwischen den Schneidezähnen und dem Eckzahne, welche Spaltung sich häufig bis durch den harten und weichen Gaumen fortsetzt, so dass Mund- und Nasenhöhle miteinander communiciren (Wolfsrachen). Die Knochenspalte befindet sich entsprechend der labialen Fissur bald nur auf der einen (einfacher), bald auf beiden Seiten (doppelter Wolfsrachen). Wenn übrigens auch keine Knochenspalte besteht, so findet man doch meistens die vordere Kieferfläche weniger gewölbt, oder es ragt ein Kiefer vor dem andern etwas hervor. Bei lateraler Kieferspalte steht die Nasenscheidewand immer schräg nach der entgegengesetzten Seite hin, was einen Schiefstand der Nase begründet, auch ist die Nasenöffnung auf der Spaltseite verbreitert. Beim doppelten Wolfsrachen hängt die Scheidewand mit dem mittleren Knochenstück zusammen, das gewöhnlich missstaltet vorsteht, und bei älteren Kindern nach vorn gerichtete Zähne trägt. Bei medianer Spalte fehlt zuweilen die Scheidewand der Nase, und diese hat unten eine platte Gestalt. Höhere Grade dieses Bildungsfehlers sind bisweilen von Mangel des Geruchsnerven und einzelner Hirntheile begleitet [1]).

Ausser der bedeutenden Entstellung hat die Hasenscharte noch die Uebelstände, dass sie das Saugen, wenn auch nicht unmöglich macht, doch mehr oder weniger erschwert und später die Aussprache besonders der Lippenbuchstaben wesentlich behindert. Ist zugleich Wolfsrachen vorhanden, so hat die Ernährung des Kindes die grössten Schwierigkeiten, indem das Saugen nur höchst unvollkommen, zuweilen gar nicht geschehen kann, und künstlich in den Mund gebrachte Flüssigkeiten durch die Nase wieder austreten. Gründe genug, warum gegen diesen Bildungsfehler gewöhnlich frühzeitig chirurgische Hülfe in Anspruch genommen wird.

Entstehung. Diese Missstaltung beruht auf einer Bildungshemmung. In einer frühern Fötalperiode sind die Oberkiefer- und Gau-

1) Dubreuil, Gaz. méd. de Par. 1835. Nro. 16.

menbeine durch den Zwischenkieferknochen getrennt. Wird nun die Verwachsung dieses Knochen mit den Kiefern auf welche Weise immer aufgehalten, oder findet dieselbe nur einseitig oder auch gar nicht statt, so bleiben die verschiedenen erwähnten Spaltungen zurück, nämlich im ersten Falle nur Hasenscharte, einfache oder doppelte, je nachdem die Vereinigung nur auf einer oder auf beiden Seiten verzögert worden ist, im zweiten Falle zugleich ein Wolfsrachen, und im dritten Falle doppelter Wolfsrachen. Die einfache Spaltung ist fast immer eine laterale und nur scheinbar bisweilen in der Mittellinie gelegen, mit Ausnahme derjenigen selten vorkommenden Medianspalten, wo zugleich die Nasenscheidewand mangelt, weil hier auch das *Os intermaxillare*, das gleichsam als Auswuchs des untern vordern Vomertheils zu betrachten ist, gänzlich zu fehlen scheint. Nicht selten ist die Hasenscharte ein angeerbter Bildungsfehler [1]), und bemerkenswerth ist noch, dass man in einzelnen Fällen eine der angebornen Lippenspalte nach Sitz und Form entsprechende Narbe beobachtet, wie wenn hier spontane Verwachsung einer früher bestandenen Scharte stattgefunden hätte. Zuweilen findet man nur eine theilweise Vernarbung, indem der untere Theil der Lippe noch gespalten ist, und nur der obere eine Narbe zeigt.

Behandlung. Die Hasenscharte kann nur durch eine Operation geheilt werden, darin bestehend, dass man die Spalträndер wund macht, und zu erster Vereinigung zusammenbringt. — Was den Zeitpunkt für diese Operation betrifft, so ist man zuweilen durch die bestehenden Functionsstörungen genöthigt, sogleich oder wenigstens kurze Zeit nach der Geburt die Schliessung der Spalte zu bewerkstelligen. In andern Fällen kann die Operationszeit willkührlich festgesetzt werden, und dann lässt man zweckmässig die ersten Lebensmonate vorübergehen, bis der Säugling etwas erstarkt ist, macht die Operation aber noch vor dem Eintritte des ersten Zahnausbruches, also vor dem siebenten Monate, weil das natürliche Verlangen besteht, so bald als möglich den entstellenden Bildungsfehler beseitigt zu sehen, weil erfahrungsgemäss in diesem Alter die Operation ganz gut von den Kindern ertragen wird, und weil der nachtheilige Einfluss, welchen die Lippenspalte immerhin auf die Ausbildung der vordern Zähne und auf die Aussprache hat, dadurch wegfällt. Bei gleichzeitig bestehenden Knochenspalten werde die Operation um so weniger verschoben, weil durch frühzeitige Schliessung der Lippenspalte auch die Schliessung der Knochenfissur in hohem Grade begünstigt wird. Ist diese erste Zeit

1) Demarquay, Gaz. méd. de Par. 1845. Janv.

versäumt worden, so operire man wenigstens nicht zu einer Zeit, wo Reizerscheinungen in Folge Zahndurchbruchs vorhanden sind. Ueberhaupt aber muss das Kind zur Zeit der Operation gesund sein.

Capitel V.

Operation der Hasenscharte.

Diese Operation gehört zu den schwierigeren, theils weil sie an kleinen Kindern vorzunehmen ist, theils weil sie auf das exacteste ausgeführt werden und vollständig gelingen muss, um ganz zu befriedigen. Vor derselben lässt man das Kind möglichst lange wach erhalten und gehörig abfüttern, damit es längere Zeit nachher ruhig bleibt. Zur Operation selbst wickelt man dasselbe, nur Hals und Kopf frei lassend, mit einer breiten Binde ein, um es wehrlos zu machen, und lässt es von einer Wärterin oder einem Gehilfen sitzend auf dem Schoosse halten. Aeltere Kinder werden chloroformirt. Ein anderer Gehilfe hält den Kopf so, dass das Gesicht verticale Stellung hat, um das Einfliessen des Blutes in die Mundhöhle zu verhindern, drängt zugleich mit den seitlich flach aufgelegten Händen die Backenhaut etwas nach vorwärts und comprimirt die Maxillararterien auf dem Unterkiefer.

Das Operationsverfahren ist mehr oder weniger verschieden, je nachdem es sich um eine einseitige oder doppelseitige Hasenscharte, oder um eine durch Wolfsrachen complicirte handelt.

1) Operation der einseitigen Hasenscharte.

Das einfachste Verfahren besteht darin, dass man die Spaltlappen, in so weit sie mit dem Kiefer in Verbindung stehen, ablöst, und dann die rothen Spaltränder abträgt, so dass ein regelmässiges Wunddreieck gebildet wird, und die rothen Ränder der Spaltlappen vollständig entfernt sind. Man kann mit der Scheere und mit dem Messer operiren. In beiden Fällen hält man zum Abschneiden den Spaltrand an der untersten Ecke mit den Fingern oder mit einer Hakenpincette. Mit der Scheere schneidet man von unten nach oben, das Messer sticht man etwas oberhalb des Spaltwinkels neben dem Spaltrande ein, und trägt denselben durch Herabziehen des Messers ab. Die Scheere eignet sich mehr für dünne, häutige Lippen, das Messer mehr für dicke, wulstige. Die Vereinigung der Wundränder muss möglichst genau durch die umschlungene Naht geschehen. Andere ziehen die Knopfnaht vor. Wird die Naht gut angelegt, so können beide dienen. Im Allgemeinen ziehe ich die erstere vor. Frühzeitiges Ausziehen der Nadeln trägt wesentlich zur Erreichung einer schönen

Heilung bei. Mit diesem Verfahren erzielt man ganz gute Resultate, wenn die Scharte regelmässig und in keiner Weise complicirt ist. Nun aber ist das Gegentheil der gewöhnliche Fall, und um auch unter solchen Verhältnissen befriedigenden Erfolg zu erhalten, ist jenes einfache Verfahren in mehrfacher Hinsicht zu modificiren, welche Modificationen sich beziehen können: a) auf die Ablösung der Spaltlappen, b) auf den Zuschnitt derselben, c) auf die Anlegung der Naht.

Ad a) Ablösung der Spaltlappen. 1) Bei sehr breiten Spalten wird die Vereinigung der Wundränder dadurch erzielt, dass man die Spaltlappen in grösserem Umfange von den Oberkiefern ablöst und zwar von den Knochen. Die anfänglich ergiebige Blutung ist gewöhnlich nur von kurzer Dauer. — 2) Wenn der eine Spaltlappen gute Stellung hat, der andere aber verzogen erscheint, so ist es vortheilhaft, nur diesen in grösserem Umfange abzulösen. Nach der Zusammenheftung verhindert der festsitzende Lappen eine Verziehung des andern. — 3) Bei in die Nasenöffnung reichender Spalte mit abgeflachtem und nach aussen gerücktem Nasenflügel, wie das bei der Complication mit Wolfsrachen sich häufig findet, muss nicht blos der äussere labiale Lappen, sondern auch noch der auf dem Nasenfortsatze des Oberkiefers festsitzende Nasenflügel von seiner Grundfläche gelöst und nebst der angrenzenden Backenhaut verschiebbar gemacht werden. — 4) Bisweilen ist die Verschiebbarkeit und Nachgiebigkeit weit auseinander stehender Spaltlappen dadurch zu vermehren, dass man im Umfange derselben noch Hilfsschnitte anbringt, namentlich einen Querschnitt unterhalb der Nase gegen die Wange hin, oder Seitenschnitte in der Nasolabialfalte. Die Zweckmässigkeit solcher Schnitte und die beste Art ihrer Anlegung ergeben sich vorzüglich aus der Spannung der Theile nach angelegter Naht.

Ad b) Zuschnitt der Spaltlappen. Dieser ist in der mannigfaltigsten Weise modificirt worden, theils um eine höhere Oberlippe zu erhalten, theils um den Einkniff am freien Lippenrande zu vermeiden, welcher bei dem einfachen Verfahren meistens zurückbleibt, theils endlich um die Bildung einer durchsetzenden verticalen Lippennarbe zu verhüten. Wir haben in der zweiten Auflage unseres Lehrbuches [1]) die hieher gehörigen Verfahren ziemlich vollständig angegeben, beschränken uns aber hier auf Angabe der folgenden, welche wir für beachtungswerth halten:

Eine künstliche Verlängerung beider Spalträuder

1) II. S. 510.

ist bei kurzer Oberlippe zweckmässig und kann erreicht werden: α) Durch concaven Ausschnitt der Spaltränder, ein schon lange geübtes, besonders aber durch Pétrequin[1]) speciell empfohlenes Verfahren. Weniger zweckmässig ist der von Einzelnen angegebene Winkelschnitt mit einspringendem[2]) oder mit vorspringendem[3]) stumpfen Winkel. — β) Durch Verwendung der rothen Spalträndер zur Verlängerung der verticalen Lippenwunde nach Malgaigne[4]). Man trennt die rothen Spalträndер von oben herab nur bis zu den Ecken, so dass sie mit dem horizontalen Lippensaume in Verbindung bleiben und herabhängende Lappen bilden, die dann so zugeschnitten, namentlich gekürzt werden, dass bei der Vereinigung der Wundränder am freien Lippenrande ein etwas vorstehender Zapfen bleibt.

Eine künstliche Verlängerung nur eines Spaltrandes ist dann zweckmässig, selbst nothwendig, wenn ein Spaltrand viel kürzer als der andere ist. Man schneidet hier entweder nur den kürzern Spaltrand concav aus, oder man verlegt den Spaltwinkel auf den obern Theil des längern Spaltrandes, welches Verfahren ich zum erstenmal im Mai 1856 bei einem sechsjährigen Kinde ausführte[5]).

Um eine die Lippe ganz durchsetzende verticale Narbe und dadurch den am freien Lippenrande gewöhnlich zurückbleibenden Einkniff zu verhüten, kann das Verfahren von Mirault[6]) dienen, wobei nur an einem Spaltlappen wie bei Malgaignes Operation ein herabhängender Lappen aus dem rothen Spaltrande gebildet wird, während man auf der andern Seite denselben abträgt, und zwar so, dass noch vom horizontalen Lippensaume ein Stück in schräger Richtung weggenommen wird, an welche Stelle dann der herabhängende Lappen der andern Seite kommt. Den zu verwendenden Lappen entnimmt man demjenigen Spaltrande, welcher den breiteren und dickeren rothen Saum hat, der in der Regel den innern Spaltlappen angehört.

Ad c) Nahtanlegung. Reicht die Spalte bis in die Nasenöffnung hinein, und ist der Nasenflügel nach aussen gerückt, so muss mit der Lippennaht auch noch eine Nasennaht angelegt werden, um den abstehenden Nasenflügel herbeizuziehen und die bis in die Nasenöffnung gehende Spalte hinreichend zu schliessen. Diese Naht soll nur eine halbseitige d. h. nur einen Nasenflügel betreffende sein, und kön-

---

1) Bull. génér. de Thérap. XIX. 1840. p. 103. — 2) Berg, Gaz. méd. de Par. 1842. p. 218. — 3) Sedillot, Gaz. hebdom. 1859. p. 296. — 4) Journ. de chir. II. 1844. p. 1. — 5) Lehrb. d. Chir. 2. Aufl. II. S. 513. — 6) Journ. de chir. II. 1844. p. 258. III. p. 1. — Auch Langenbeck (Busch, Chirurgische Beobachtungen. Berl. 1854. S. 38) übt dieses Verfahren.

nen wir hiefür die von uns schon früher mitgetheilte Zapfennaht[1]) empfehlen. Als Zapfen dienen kleine planconvexe Scheibchen von Holz mit einer Oeffnung in der Mitte. Durch diese Oeffnung eines Scheibchens werden die Enden eines mit einer Wundnadel versehenen doppelten Fadens gesteckt und mehrfach geknotet, damit das Scheibchen nicht mehr austreten kann. Die Convexität desselben ist gegen die Nadel gerichtet. Diese wird nun vom normalen Nasenloche aus durch das Septum geführt und dann von der Spalte aus hinter dem Nasenflügel durchgestochen. Hierauf schneidet man die Nadel ab, führt die Fadenenden durch ein zweites Scheibchen mit gegen die Nase gerichteter Convexität, legt zwischen die Fadenenden auf die platte Fläche des Scheibchens eine kleine Walze von Holz und knüpft über dieser die Fadenenden so fest zusammen, dass Nasenflügel und Septum sich fast berühren. Die Nasennaht wird vor der Lippennaht angelegt und auch erst nach dieser entfernt. Will man den abgeflachten Nasenflügel nicht blos in horizontaler Richtung herbei-, sondern zugleich etwas herabziehen, so sticht man die Nadel hinter dem Nasenflügel etwas höher aus, so dass der Faden in schräger Richtung gegen das Septum herabsteigt.

2) Operation der doppelseitigen Hasenscharte.

Bei dieser wird das Operationsverfahren durch die Beschaffenheit des Mittelstückes bestimmt. Die in Betracht kommenden Verhältnisse sind:

Ist das Mittelstück nach Grösse, Form, Farbe u. s. w. nicht verwendbar, so trägt man dasselbe von der vordern Kieferfläche ab und behandelt die Spalte wie eine einfache breite.

Bietet aber das Mittelstück brauchbares Material, so hängt die Art seiner Verwendung von seiner Grösse und Form ab. — a) Ist dasselbe lang genug, um ein ganzes Mittelstück zu bilden, so verwundet man seine seitlichen Ränder und heftet sie mit den gleichfalls wund gemachten Rändern der Seitenlappen entweder durch eine Reihe von Heften, welche das Mittelstück durchsetzen, oder wenn dieses Breite genug hat, durch eine doppelte links und rechts zusammen. — b) Ist das Mittelstück nur kurz, so lässt sich dasselbe gewöhnlich am besten in dreieckig zugeschnittener Form verwenden, sei es je nach der Gestalt des Stückes mit nach unten oder nach oben gerichteter Spitze. Im ersten Falle trägt man die Ränder der Seitenlappen in gewöhnlicher Weise ab, und die vereinigte Wunde erhält die Gestalt

1) 2. Aufl. dieses Lehrb. II. S. 516.

eines Y. Im letzten werden die rothen Ränder der Seitenlappen zur Bildung eines mittleren Lippenrandes unter der Basis des Mittelstücks verwandt. — c) Das letztere kann auch geschehen, wenn dem kurzen Mittelstück seiner Beschaffenheit nach eine viereckige Form zu geben ist.

3) Operation der Hasenscharte mit Wolfsrachen complicirt.

Bei dieser Complication ist die Operation der Lippenspalte am schwierigsten, weil diese immer grosse Breite hat und der Zwischenkieferknochen mehr oder weniger vorsteht. Uebrigens ist die Operation auch hier schwieriger, wenn die Kieferspalte nicht blos einseitig, sondern doppelseitig besteht.

Bei einseitiger Kieferspalte ist das Verfahren in Anwendung zu bringen, welches für breite Lippenspalten angegeben worden ist, namentlich umfangreiche Ablösung der Spaltlappen, zumal der äusseren, sowie des nach auswärts verzogenen Nasenflügels und Anlegung einer einseitigen Nasennaht.

Bei doppelseitiger Kieferspalte muss gewöhnlich zuerst, um die Schliessung der labialen Fissur zu ermöglichen, der vorstehende Zwischenkieferknochen resecirt oder zurückgedrängt werden.

a) Die Resection der vorstehenden Kieferknochen ist zwar nicht schwer auszuführen, hinterlässt aber eine nicht unbeträchtliche Entstellung schon durch den dadurch bedingten Verlust der vordern Zähne. Ausserdem ist die dadurch veranlasste Blutung mitunter nicht unbedeutend. Man musste schon das Glüheisen dagegen in Anwendung bringen. Dieses Verfahren ist daher nur dann zu empfehlen, wenn der Vorsprung einen unförmlichen Knochenwulst bildet. Zuerst wird ein vorhandenes, noch brauchbares Hautstück vom Knochen abgelöst und als Lappen nach aufwärts geschlagen und dann mit Zange oder Scheere der Knochenvorsprung weggenommen.

b) Die Zurückdrängung der vorstehenden Knochenpartie ist in verschiedener Weise versucht worden. — α) Durch anhaltenden Druck auf das vorstehende Kieferstück mittels Binden, Heftpflasterstreifen, federnder Pelotten u. dgl. Gewöhnlich ist dieses Hilfsmittel nicht ausreichend und schadet durch Zeitverschwendung. — β) Durch gewaltsames Zurückbiegen des Kieferstückes nach Gensoul[1]). Er fasst den fehlerhaft stehenden Knochentheil, nachdem die Haut von ihm abgetrennt worden ist, mit einer breiten gezähnten Zange und biegt

1) Notizen a. d. Geb. d. Natur- u. Heilk. XXVIII. S. 6. Velpeau, méd. opér. II. 1839. p. 503.

ihn gewaltsam zurück. Trägt der Knochen schon Zähne, so werden diese vorher ausgezogen. Dieses Verfahren ist insofern einigermassen bedenklich, als sein Erfolg einen Bruch der Nasenscheidewand voraussetzt, dieser aber unter Umständen eine gefährliche Richtung und Ausdehnung annehmen könnte. — γ) Durch Zurückbiegung nach vorgemachter Incision oder Excision eines Theils der Nasenscheidewand. Die Incision wurde theils in horizontaler Richtung von vorn nach hinten oberhalb des Zwischenkieferknochen [1]), theils in verticaler Richtung von unten nach oben hinter dem Intermaxillarknochen [2]) gemacht, erleichtert aber, wenn sie nicht sehr ergiebig ausfällt, nur wenig die Geradstellung der Knochen. Zweckmässiger ist die Excision eines Keilstückes aus der Nasenscheidewand mit nach oben gerichteter Spitze hinter dem Intermaxillarknochen nach Blandin [3]). Womöglich sei der Keil so hoch und breit, als der Vorsprung des Intermaxillarknochens beträgt. Schattenseiten dieser Operation sind, dass die Blutung, namentlich aus der *Ar. naso-palatina*, nicht unbedeutend und die Verwachsung der Wundränder zweifelhaft ist. Der Blutung lässt sich einigermassen dadurch vorbeugen, dass man einige Linien oberhalb des untern freien Randes der Nasenscheidewand Ligaturen durchführt und nach unten diesseits und jenseits der Schnittlinie knotet, wie in einem Falle Bruns [4]) und in einem andern Steinlin [5]) mit Erfolg gethan haben. Nach Bardeleben [6]) soll man zuerst die Schleimhaut von der Scheidewand abdrängen, nachdem jene am untern Rande eingeschnitten worden ist. — Sind die Kinder durch die Blutung sehr angegriffen, so muss die Operation der Lippenspalte, zumal diese unter solchen Verhältnissen auch eine complicirte und namentlich wegen der umfangreichen Abtrennung der Lippentheile von den Knochen blutige ist, verschoben werden.

Oefters sind bei Hasenscharten-Operationen noch verbessernde Nachoperationen nothwendig.

Capitel VI.

Verengung und Verschliessung des Mundes.

1. Verengung des Mundes. Stomatostenosis.

a) Erworbene Mundverengung. Stomatostenosis aequisita.

Entstehung. Diese Verengung kann bedingt sein durch grosse Substanzverluste an den Lippen in Folge von Excision ausgebreiteter

1) B. Langenbeck, G. Otto, De labio et palato dupliciter fisso etc. Diss. Berol. 1856. p. 22. — 2) Bruns, Handb. d. prakt. Chir. 2. Abtheil. Tübing. 1859. S. 346. — 3) Journ. de chir. 1843. Janv. Suppl. 1. — 4) L. c. S. 355. — 5) Archiv f. kl. Chir. III. 1862. S. 125. — 6) Hoffmann, deutsche Klin. 1869. Nro. 2. S. 21.

Lippenkrebse, eine der häufigsten Veranlassungen, oder durch Ulcerationen an den Lippenrändern und im Umfange derselben, die theils Substanzverlust, theils bedeutende Contraction der Gewebe, theils Verwachsung der Oberflächen zur Folge haben, wie das bei lupösen, variolösen und mercuriellen Schwärungen, bei Verbrennungen und Verätzungen, zumal durch Säuren, vorkommen kann.

Erscheinungen und Folgen. Bei der ersten Entstehungsweise sind die Mundwinkel einander nahe gerückt und die Mundöffnung hat eine mehr rundliche als längliche Gestalt, wobei übrigens die Lippenränder von normaler Beschaffenheit und ausdehnsam sein können. Bei den durch Ulceration entstandenen Stomatostenosen stellt die Mundöffnung eine enge Spalte, ein rundliches Loch, oder auch eine ganz unregelmässige Oeffnung dar. Die rothen Lippenränder sind theilweise oder ganz zerstört, statt ihrer findet man einen verschieden gefärbten, unregelmässigen Narbenrand, der unnachgiebig ist, und eine solche narbige Beschaffenheit hat bisweilen die ganze äussere Mundgegend. Auch findet man zuweilen noch Synechie der innern Lippen- und Backenfläche mit dem Zahnfleisch, wodurch die Bewegung des Unterkiefers in hohem Grade behindert ist. Dieser Zustand entstellt nicht blos, sondern beeinträchtigt auch das Sprechen, die Nahrungsaufnahme, das Kauen, somit die Ernährung, begünstigt die Bildung von Weinstein an den Zähnen, begründet üblen Geruch aus dem Munde und ist daher nicht blos ein sehr unangenehmes, sondern mitunter auch lebensgefährliches Uebel.

Behandlung. Man hat auf verschiedenen Wegen die verengte Mundspalte zu vergrössern versucht, als: — 1) Durch mechanische Erweiterungsmittel (Pressschwamm, eigene Dilatatorien [1]) u. dergl.). — 2) Durch ergiebige Spaltung der Weichtheile von der vorhandenen Oeffnung aus nach den Seiten hin und durch Einlegung fremder Körper, um die Wiederverwachsung zu verhindern [2]). — 3) Durch Bildung von Oeffnungen an den Stellen, wo die Mundwinkel sein sollen, und durch nachherige Spaltung der Weichtheile zwischen diesen Oeffnungen und der bestehenden Mundspalte [3]). — 4) Durch plastische Mundbildung.

Von diesen Verfahren verspricht nur das letztere, die plastische Mundbildung (*Stomatoplastice, Stomatopoësis*), einen genügenden Erfolg, denn die mechanischen Erweiterungsmittel helfen

---

1) Hartig, Beschreib. eines neuen Apparates u. s. w. Braunschweig 1841. — 2) Boyer, Chirurg. Krankh. VI. S. 167. — 3) Krüger-Hansen, Journ. d. Chir. u. Augenh. IV, 1822. S. 543.

gewöhnlich nichts, nach der einfachen Spaltung tritt Wiederverwachsung ein, und wenn die präliminäre Anlegung von Oeffnungen auch die letztere verhindern sollte, so fehlt doch den neuen Spalten links und rechts die rothe Besäumung des Randes. Die Mundbildung besteht darin, dass man links und rechts in entsprechender Ausdehnung die Mundspalte erweitert, so dass die Wundränder und -Winkel mit Schleimhaut besetzt werden können. Werneck[1]) und Dieffenbach[2]) scheinen solche Operationen zuerst ausgeführt zu haben. Um hinreichende Schleimhaut zur Besäumung zu erhalten, darf die Haut nicht blos gespalten werden, sondern muss man kleine Streifen mit Belassung der Schleimhaut und des submucösen Bindegewebes ausschneiden. Werneek spaltete zuerst die Mundöffnung nach den Seiten und schnitt dann erst die von der Schleimhaut abzulösenden Hautstreifen aus. Zweckmässiger ist das Verfahren Dieffenbachs, welcher bei gespannter Haut zuerst die Hautstreifen mit einem kleinen Bogenschnitt aussen bis auf die Schleimhaut excidirt, dann diese in der Mitte spaltet, und nun die Besäumung vornimmt. Ob man hiezu wie Dieffenbach eine kleine spitze Scheere oder ein Messer verwenden will, mag jedem Chirurgen selbst überlassen bleiben. Um die Mundwinkel gut besäumen zu können, spaltet man die Schleimhaut nur bis zu einigen Linien Entfernung von denselben.

Besondere Verhältnisse können einige Modificationen dieser Operationen erheischen, als: — 1) Fehlt die Lippenschleimhaut an der zu spaltenden Stelle, wie z. B. in Fällen von Verwachsung der innern Lippenfläche mit dem Zahnfleisch, welche vorher getrennt werden musste, so sucht man wenigstens zum Ueberziehen der Mundwinkel von der innern Backenfläche die hiezu nöthige Schleimhaut zu gewinnen (Werneck). — 2) Ist weder von den Lippen noch von den Wangen Schleimhaut zu erhalten, so kann man nach Werneck an der Stelle der Mundwinkel aus den Weichtheilen durch zwei schräge Schnitte einen dreieckigen Lappen bilden, dessen Basis nach aussen sieht, und diesen, nachdem er zuerst an seiner Innenfläche durch Abtragung einer Gewebsfläche verdünnt und wund gemacht worden ist, nach einwärts umklappen und mit der gleichfalls zuerst wundgemachten innern Backenfläche mittels einer durchgezogenen Fadenschlinge befestigen. Natürlich kann von einem solchen Verfahren mehr nicht als Vergrösserung

---

1) Journ. d. Chir. u. Augenh. XIV. 1830. S. 202. Ueb. d. künstl. Mundwinkel- u. Lippenbildung durch blutige Umschlagung der Mundhaut. Zuerst machte er diese Operation 1817 in Salzburg. — 2) Erfahrungen üb. d. Wiederherstellung zerstörter Theile u. s. w. Abth. III. S. 65. Rust's Mag. XXV. S. 383.

der Mundöffnung erwartet werden. — 3) Sind mit der Stomatostenose Adhäsionen der innern Lippen- und Wangenfläche verbunden, so müssen diese theils vor, theils nach der Spaltung der Mundwinkel getrennt werden. — 4) Besteht mit der Mundverengung zugleich ein grösserer Lippendefect, so dass die Zähne bloss liegen, dann ist der Fall sehr schwierig, und nur durch Vereinigung der Mundbildung mit der Lippenbildung kann der Zustand verbessert werden.

b) Angeborene zu enge Mundspalte. Microstoma congenitum.

Dieser Bildungsfehler scheint selten zu sein. v. Ammon[1]) hat zwei Fälle davon gesehen. In beiden erschien die Mundöffnung rund, mit angeschwollenen, wie absichtlich zugespitzten, gefalteten Lippenrändern und so eng, dass man den kleinen Finger kaum einführen konnte, dabei war der Unterkiefer kleiner, spitz geformt und durch die Muskeln fest an die Oberkiefer gedrückt. In einem Falle war zugleich eine schmale Spalte im harten und weichen Gaumen. Beide Kinder konnten nicht saugen. Das eine starb acht Tage nach der Geburt. Dem andern brachte man öfters den kleinen Finger in den Mund, später wandte man Pressschwamm an, was guten Erfolg gehabt haben soll. Braun[2]) theilt von einem mit Mangel des Unterkiefers geborenen Mädchen, das eine Stunde nach der Geburt starb, mit, dass statt des Mundes eine von einem wulstigen Rande umgebene unregelmässige Oeffnung bestand, die gut eine Sonde durchliess.

2. Verschliessung des Mundes. Atresia, imperforatio oris.

Diese kommt nur angeboren vor, und scheint sehr selten zu sein. Büchner[3]) berichtet von der Geburt eines sonst wohlgebildeten Knaben, dessen freie Lippenränder fest und vollständig miteinander verwachsen waren. Ein herbeigerufener Bader schnitt die abnorme Verwachsung mit einem Rasirmesser ein, die Wundränder heilten und das Kind konnte saugen und gedieh. Bei parenchymatöser Verwachsung wäre eine plastische Mundbildung vorzunehmen.

Capitel VII.

Verwachsung der Lippen mit dem Zahnfleisch.

Erscheinungen und Folgen. Diese Verwachsung kommt in verschiedenen Graden vor als partielle und ausgedehnte Verwachsung der

1) Journ. f. Chir. u. Augenh. Nro. III, 2. Die Brachylia und das Microstoma, zwei wenig gekannte angeborene Fehler der Lippen und des Mundes. — 2) Zeitschr. d. Gesellsch. d. Aerzte z. Wien. Jahrg. XI. 1855. S. 614. — 3) Acta nat. curios. Norimb. II. 1730. p. 210.

innern Lippen- und Wangenfläche mit dem Zahnfleische und Unterkiefer. Auch hängt bisweilen noch in den Zwischenräumen der Zähne das Zahnfleisch des Unterkiefers mit demjenigen der Oberkiefer zusammen. Ferner ist die Verwachsung bald mehr unmittelbar, bald durch membranöse faltige Zwischenmassen vermittelt, so dass entweder die Lippen und der Unterkiefer noch einige Beweglichkeit haben, oder in einer bestimmten Lage und Stellung unverrückt beharren, wodurch das Sprechen und Kauen sehr behindert, die Gesichtszüge starr und verzogen, bei längerer Dauer die Kiefergelenke ankylotisch, die Ernährung beeinträchtigt, die Zähne mit Weinstein überdeckt und ein höchst übler Geruch aus dem Munde veranlasst werden. Zuweilen besteht noch gleichzeitig in Folge theilweiser Verwachsung der Lippenränder Stomatostenose oder sind ausgebreitete Gesichtsnarben vorhanden.

Entstehung. Zu solcher Verwachsung können Verbrennung und Verätzung der vordern Mundschleimhaut, heftige Entzündung dieser Membran in Folge übermässigen Quecksilbergebrauchs, Verwundungen der Lippen und Backengegend complicirt mit Kieferfrakturen u. s. w. Veranlassung geben.

Behandlung. Die Verwachsung höheren Grades erheischt blutige Trennung mit Verhütung der Wiederverwachsung durch Entfernthaltung der Kiefer, Zwischenlegung von Fremdkörpern, oder, wo immer möglich, durch plastische Ausführung der Trennung, worüber ich auf die Contractur des Unterkiefers verweise.

Capitel VIII.

Stellungs- und Richtungsveränderungen der Lippen.

1. Vorfall der Lippenschleimhaut [1]).

Dieser Zustand, von Einigen auch Doppellippe genannt, besteht darin, dass die Schleimhaut der Lippen, häufiger an der Ober- als Unterlippe, bei Bewegungen, wodurch die Mundspalte verlängert und die Lippen den Zähnen und Alveolarbogen angedrückt werden, mehr oder weniger in Gestalt eines länglichen Wulstes hervortritt. Bisweilen ist dieser Wulst durch das verlängerte Bändchen in zwei längliche Hälften getheilt. Nicht blos entstellt dieser Vorfall, sondern gibt auch zu Entzündung und Einreissung der Schleimhaut Anlass. Bisweilen ist dieser Lippenvorfall angeboren und steht mit

1) Boyer, Chir. Krankh. VI. 1821. S. 188. Erste Beschreibung.

einem zu langen Bändchen in Verbindung, welches bei Bewegungen der Lippe die Schleimhaut in der Mitte zurückhält und ein Hervordringen nach den Seiten veranlasst. Der erworbene Vorfall beruht auf Erschlaffung und Hypertrophie der Schleimhaut und des submucosen Bindegewebes.

Behandlung. Diese Deformität ist durch Excision der vorspringenden Hautfalten zu beseitigen. Man lässt die Lippe in solche Stellung bringen, in welcher der Vorfall am meisten hervortritt, fasst dann die Schleimhautfalte mit einer Entropiumpincette und excidirt sie mit einer Löffelscheere. Ragt aus der Wunde noch hypertrophisches Bindegewebe mit vergrösserten Drüsen hervor, so werden diese Theile noch nachträglich excidirt. Ist zugleich das Bändchen verlängert, so wird dasselbe vorher durchgeschnitten. Die Wunde schliesst man durch Knopfnähte.

2. Auswärtskehrung der Lippen. Ectropium labiorum.

Diese kann an der Oberlippe, an der Unterlippe, an einem Mundwinkel oder an beiden Lippen und Mundwinkeln zugleich sich zeigen und zwar in verschiedenen Graden, so dass bald nur ein Theil der Lippe, bald diese in ihrer ganzen Ausdehnung umgewandt ist, bisweilen in dem Grade, dass die Zahnbogen unbedeckt erscheinen. Die häufigsten Veranlassungen dieser Stellungsveränderung sind Verbrennungen und lupöse Schwärungen, wodurch die äussere Lippenhaut defect, narbig und verkürzt wird. Mit Ectropium der Oberlippe findet man daher zuweilen auch Verwachsung der Nares oder Zerstörung des untern Nasentheils, oder Synechie der Lippe mit der Nasenbasis, während bei Ectropium der Unterlippe diese bisweilen mit dem Kinn zusammenhängt, dieses auch wohl mit der Brusthaut verwachsen, oder wenigstens von Brandnarben umgeben ist, die zur Verkürzung der Lippen- und Kinnhaut mitwirken. In andern Fällen ist das Ectropium der Unterlippe durch einen Zungenvorfall bedingt. Auch Facialllähmungen können zur Eversion der Unterlippe führen, ferner Geschwülste der innern Lippenfläche, Hypertrophie der Lippenschleimhaut u. s. w.

Behandlung. Nur die narbigen Ectropien erheischen besondere operative Verfahren, welche bald nur in einem besonderen Zuschnitt der verzogenen Lippe bestehen können, bald aber auch, und zwar sehr häufig, eigentlich plastische Operationen sein müssen. Nicht leicht bietet ein pathologischer Zustand so mannigfaltige und verschiedenartige Verhältnisse dar als gerade dieser, und ist es daher schwierig, die dess-

halb nothwendig werdenden Operationen, welche zuweilen sehr combinirte und zu verschiedenen Zeiträumen zu unternehmende sein müssen, genauer darzustellen.

1) Ectropium der Unterlippe. a) In den einfachsten Fällen, wo unterhalb des erhaltenen Lippenrandes Narben sich befinden, welche die Eversion desselben bedingen, kann es genügen, die verziehende Narbe in verticaler Richtung zu excidiren, und durch Vereinigung der Wunde jenen in seine normale Stellung zu bringen. — b) Ist in einem solchen Falle der umgestülpte Lippenrand zugleich verlängert, so ist mit der Excision der Narbe die Excision eines Keilstückes aus der ganzen Höhe der Lippe zu verbinden. — c) Ist die Lippe nicht blos umgestülpt, sondern zugleich herabgezogen, so dass sie nicht blos invertirt, sondern zugleich elevirt werden muss, so sind solche Verfahren in Anwendung zu bringen, bei welchen die Lippe durch zwei penetrirende Verticalschnitte, die nach unten divergirend auslaufen, in drei Theile getheilt wird, von welchen der mittlere, an seinem obern Rande verwundet, sitzen bleibt und den beiden seitlichen, welche vorher hinreichend weit abgelöst und oberhalb des mittleren miteinander vereinigt werden, zur Stütze dient. Ried[1]), Teale[2]) u. A. haben derartige Operationen mitgetheilt. — d) Existirt von der Lippe nur noch der rothe Saum, welcher halbmondförmig an den Kiefer angewachsen ist, so umschneidet man denselben nach Dieffenbach[3]) mit einem Bogenschnitt, macht ihn vom Kiefer frei, excidirt unter ihm die Narbenmasse mit zwei nach unten convergirenden und zu einer Spitze zusammenlaufenden Schnitten, macht dann von den obern Schnittanfängen zwei horizontale Einschnitte nach aussen und gewinnt dadurch Seitenlappen, die miteinander und auch nach oben mit dem abgelösten Lippenrande verbunden werden. — e) Sind die Narben sehr ausgebreitet, so dass eine Excision derselben unthunlich ist, so hat man dieselben durch zwei grosse am Halse zusammentreffende oder durch einen Querschnitt vereinigte Bogenschnitte begrenzt, den so umschnittenen grossen Lappen an der Grundfläche gelöst und hinaufgeschoben (Dieffenbach[4]) u. A.). — f) In andern Fällen, wo durch die Narbenmassen der Kopf gegen die Brust herabgezogen war, hat man die Aufrichtung des Kopfes durch einen untern Bogen- oder Dreieckschnitt ermöglicht, und die grosse, durch die Erhebung des Kopfes entstandene klaffende Wunde durch Ersatz-

1) Wegner, De chiloplastice labii inferior. Diss. Jenae, 1853. p. 19. — 2) Med. Times and Gaz. 1857. Juni. — 3) Operat. Chir. I. 1844. S. 413. — 4) Fritze und Reich, Die plastische Chir. Berl. 1845. S. 82.

lappen aus der Schulter- oder Halsgegend zu schliessen gesucht (Burggräve [1]), Mütter [2]) u. A.).

2) Ectropium der Oberlippe. Bei diesem ist häufig die Nase betheiligt. a) Ist die Oberlippe nach der Nase zu umgekrämpt und nur die Schleimhaut sichtbar, so soll man nach Dieffenbach [3]) von jedem Nasenloche aus oder auch noch weiter auswärts durch zwei convexe, die Lippe durchdringende Schnitte mit Umgehung des Septum das Mittelstück excidiren und die Schnittränder vereinigen. — b) Ist die Nase zugleich zerstört, so soll man nach demselben Autor ebenfalls ein Mittelstück umschneiden, dasselbe aber zur Septumbildung verwenden und die Rhinoplastik aus der Stirnhaut machen. — c) Teale [4]) bildete in einem Falle, wo die umgestülpte Oberlippe gleichsam nur ein schmales Band unter der Nase darstellte, zwei je 3″ lange Schnitte durch die ganze Dicke der Oberlippe, welche in der Mitte derselben unter spitzem Winkel sich kreuzten, löste die Lappen vom Oberkiefer ab, schob sie mit ihren Spitzen übereinander und vereinigte sie durch Nähte.

3) Ectropium eines Mundwinkels. Dieffenbach empfiehlt Ausschneidung der Schleimhaut des Winkels in Gestalt eines Keils mit nach der Wange gekehrter Spitze und Vereinigung der Wunde durch die Naht.

4) Ectropium des ganzen Mundrandes. Hier soll man nach Dieffenbach die Mundwinkel in Gestalt zweier beträchtlicher Keile mit nach aussen gerichteten Spitzen excidiren, die umschlungene Naht anlegen, dann einen halbrunden Schnitt unter der Nase und einen zweiten oberhalb des Kinns bilden, die Lappen von der äussern Wunde aus lösen, aus der Mitte eines jeden einen kleinen Keil nehmen, diese Wunden durch Nähte vereinigen und die peripherische Wunde durch Eiterung heilen lassen.

Capitel IX.

Lippenmangel und Lippenverlust.

1. Lippenmangel.

Der Lippenmangel als Bildungsfehler kommt meistens an der Oberlippe in der Art vor, dass sie sehr schmal, d. h. in der Höhe verkürzt ist, und namentlich in der Mitte den Alveolarfortsatz

1) Annal. de la soc. de méd. de Gand. VIII. 1841. p. 324. — 2) American Journ. of med. sc. 1842. Juli. — 3) L. c. p. 415. — 4) L. c.

nicht ganz, noch weniger die Zähne bedeckt. Das Philtrum ist fast nicht bemerkbar, und das Bändchen kurz, gespannt, weit nach oben gegen das Septum hin sitzend. v. Ammon [1]), welcher diesen Bildungsfehler zuerst als *Brachylia* beschrieben, beobachtete denselben an drei Mädchen. Dieser im Ganzen, wenigstens was die höheren Grade betrifft, seltenen Missbildung liegt ein Stehenbleiben der Oberlippe auf früherer Bildungsstufe (gegen Ende des dritten Monats) zu Grunde. Bisweilen kommt auch die Hasenscharte in solchem Umfange vor, dass sie nicht blos als Lippenspaltung, sondern auch noch als Lippenmangel aufzufassen ist.

Behandlung. Berend [2]) hat bei einem zwölfjährigen Mädchen, das zugleich einen Klumpfuss hatte und dessen Oberlippe nur einen Dritttheil der gewöhnlichen Breite besass, wobei noch ein Theil der Nasenspitze hinter der in die Höhe gezogenen Oberlippe gleichsam verborgen und eingewachsen war, zuerst einen Querschnitt unter dem Septum gemacht, um die Nasenspitze herauszuheben, dann ein ovales Stück aus dem mittleren schmalsten Theil der Oberlippe excidirt und die umschlungene Naht angelegt. Die Entstellung soll grösstentheils gehoben worden sein. Unter Umständen, namentlich bei langer Oberlippe, könnte auch das oben beim Ectropium angegebene Verfahren von Teale versucht werden.

2. Lippenverlust.

Brandige Zustände, wie *Noma*, *Pustula maligna*, Verbrennungsbrand, ferner fressende lupöse, syphilitische, mercurielle, scrophulöse Geschwüre, sowie auch Carcinome, Angiome u. s. w. und endlich noch Verwundungen der verschiedensten Art, namentlich aber Schussverletzungen, können die mannigfaltigsten Arten von Lippenverlust bedingen, so dass bald nur eine Lippe, oder ein Mundwinkel, bald aber auch der grösste Theil beider Lippen fehlt. Ausserdem kann sich der Verlust noch weiter auf benachbarte Gebiete erstrecken, sei es, dass der untere Theil der Nase fehlt, oder die Wangenhaut defect ist, oder Partien der vordern Kinn- und Halshaut zerstört, wenigstens mit Narben besetzt sind. Auch kommen als complicirende Verhältnisse noch Verwachsungen der Lippenreste und der Wangen mit dem Zahnfleische vor. — Die nachtheiligen Folgen solchen Verlustes bestehen ausser der hässlichen Entstellung, wobei Zähne und Zahnfleisch blos liegen, noch darin, dass der Speichel beständig aus dem Munde fliesst, wenn die Unterlippe fehlt,

1) Die angebor. chir. Krankheiten des Menschen. Berl. 1842. Taf. XXXIII. Fig. 1. — 2) Casper's Wochenschr. 1844. Nr. 36.

dass die Nahrungsaufnahme erschwert, die Aussprache undeutlich ist u. s. w.

Behandlung. Bei der grossen Dehnbarkeit der Lippen lassen sich selbst grosse Verluste derselben durch einfaches Zusammenziehen der verticalen Wundränder ausgleichen, wie man das bei der Excision von Lippenkrebsen so häufig zu beobachten Gelegenheit hat. Auch kann in solchen Fällen, wenn die Spannung der angrenzenden Weichtheile zu gross sein sollte, durch Seitenincisionen nachgeholfen werden. Nur ausnahmsweise dürfte die Resection des Unterkiefers als Hilfsmittel zur Schliessung einer grossen Wunde der Unterlippe in Anwendung kommen. In den meisten Fällen, wo die noch vorhandene Lippensubstanz nicht genügt, um eine Lippe herzustellen, kann nur durch Ueberpflanzung von andern Weichtheilen, d. h. durch künstliche Lippenbildung (Chiloplastik) geholfen werden. Indessen ist bei der Ausführung dieser Operation nicht zu vergessen, dass von einer Lippenbildung eigentlich nur dann gesprochen werden kann, wenn der neue Ersatz nach Form und Inhalt einer Lippe wirklich entspricht, was jedoch sehr oft nicht der Fall ist, indem man sich nur darauf beschränkt oder beschränken muss, ein irgendwo gewonnenes Hautstück zu überpflanzen, so dass es der neuen Lippe an Dicke, an dem rothen Saume, an der Schleimhautfläche, an Drüsen, Muskulatur, kurz an Allem fehlt, was zu einer Lippe eigentlich gehört. Die Lippenbildung wird daher eine um so vollkommnere dann sein, je mehr der Ersatz seiner anatomischen Beschaffenheit nach der Lippensubstanz entspricht.

Capitel X.

Lippenbildung. Chiloplastik.

Diese kann entweder nur die Oberlippe oder die Unterlippe, oder beide Lippen in der Mundwinkelgegend oder nur den rothen Lippensaum betreffen.

1. Bildung der Oberlippe.

Die Nothwendigkeit des Ersatzes einer Oberlippe ist seltener als derjenige einer Unterlippe, weil letztere den oben angeführten zerstörenden Einwirkungen mehr als erstere ausgesetzt ist. Der Ersatz kann je nach den obwaltenden Verhältnissen aus der Wangenhaut, Unterlippe, Halshaut oder Armhaut geschehen.

a) Bildung der Oberlippe aus der Wangenhaut.

Diese kann benutzt werden 1) durch Herbeiziehung der zu-

nächst gelegenen Wangenhaut, 2) durch Bildung von Wangenhautlappen.

1) **Herbeiziehung der zunächst gelegenen Wangenhaut.** Verfahren von Dieffenbach [1]).

Bei einem jungen Manne, der die ganze Oberlippe durch einen Hufschlag verloren hatte, durchstach D. die Weichtheile dicht hinter der äussern Ausbiegung des Nasenflügels und umschnitt diesen bis an seine innere Seite rund herum so, dass die Schnitte rechts und links folgende Gestalt ⊃ ⊂ hatten. Die Wundränder wurden von den Knochen gelöst, herabgezogen und durch die Naht miteinander vereinigt. Der obere Theil der Wundränder legte sich um den verwundeten Theil des Septum, womit dieselben durch Knopfnähte verbunden werden.

2) **Bildung von Wangenhautlappen.** Diese können ihrer Lage nach seitliche, untere und obere sein.

a) Bildung seitlicher Wangenhautlappen. Die Form dieser Lappen kann dreieckig und viereckig sein, je nach der Gestalt des Defectes.

α) Bildung eines dreieckigen seitlichen Wangenhautlappens. In zwei Fällen von sehr verkürzter Oberlippe und dadurch bedingter hochgradiger Mundverengung bildete v. Ammon [1]) zuerst auf einer Seite, wo der Lappen eingepflanzt werden sollte, einen Verticalschnitt durch die Lippe, wodurch eine dreieckige Wunde entstand mit nach oben gerichteter Spitze. Der Grösse und Form dieser Wunde entsprechend excidirte er aus der Wange derselben Seite einen triangulären Hautlappen mit der Basis nach aussen und unten, mit der Spitze nach innen und oben gegen die Spitze der Lippenwunde gerichtet. Der untere Schenkel des Dreiecks reichte bis in die Spitze der Lippenwunde, der obere endete zur Bildung der Ernährungsbrücke einige Linien vorher. Der Lappen wurde nun in die Lippenwunde verlegt und die Wunde durch Insectennadeln vereinigt. Die Basis des Lappens bildete einen Theil des freien Lippenrandes. Aus der Basis der Wangenwunde wurde noch ein kleiner Keil entfernt, um jener eine spitzige Form zu geben. Später wurde die Operation auf der andern Seite wiederholt.

β) Bildung eines viereckigen Wangenhautlappens.

Nach Thomas [2]) wurde einem 52jährigen Manne ein ausgebreitetes Krebsgeschwür der Oberlippe durch zwei horizontale unter der Nase weg und von den Mundwinkeln ausgehende Schnitte, die auf beiden Seiten, links $^1/_2$", rechts 1" von den Mundwinkeln entfernt, durch Verticalschnitte vereinigt wurden, ausgeschnitten. Nun Verlängerung der penetrirenden Horizontalschnitte nach aussen bis zu den Masseteren, Ablösung der so umschnittenen Lappen von den Oberkiefern und Vereinigung derselben mit ihren innern vertikalen Rändern. Keine Umsäumung des freien Randes.

---

1) Plast. Chir. Berl. 1842. S. 153. — 2) Journ. des connaiss. méd. chir. 1836. Janv. p. 269.

Eine ähnliche Lappenbildung machte Carnochan[1]), nur wurden die Schnitte nicht ganz horizontal nach aussen, sondern leicht gebogen nach aufwärts geführt. Der Lappen enthielt die Mündung des Stenon'schen Ganges.

b) Bildung unterer Wangenhautlappen. Hiefür hat Blasius[2]) folgendes Verfahren angegeben: Man macht von der Nase aus längs dem Rande des Defectes am Mundwinkel und an der Unterlippe vorbei gegen die Kieferbasis einen Schnitt durch die ganze Dicke der Wange, wenn die ganze Oberlippe fehlt, auf beiden Seiten, sonst nur auf einer, und von der Länge, welche dem Defect in der Quere entspricht. Dann wird ein dem ersten paralleler Schnitt von der Höhe des Mundwinkels herabgeführt, welcher um die Höhe der zu bildenden Oberlippe vom ersten entfernt und nach aussen liegt. Unten werden beide Längsschnitte durch einen Querschnitt vereinigt. Den hiedurch excidirten Lappen schlägt man nach dem untern Nasenrande hinauf, so dass sein vorderer Rand nach oben zu liegen kommt, heftet ihn hier an, sowie mit seinem schmalen Ende an den Lappen der andern Seite, oder, wo dieser nicht gebildet wurde, an den entgegenstehenden Rand des Defectes. Die Wangenwunde wird durch umschlungene Nähte geschlossen. Ein ähnliches Verfahren wurde später von Sedillot[3]) u. A. ausgeführt.

c) Bildung oberer Wangenhautlappen. Dieses Verfahren ist zuerst von mir im Jahre 1849 ausgeführt und im Jahre 1854, auf die unten stehende Beobachtung gestützt, beschrieben und durch Fig. 49 bildlich dargestellt worden[4]). Man führt seitlich vom Nasenflügel einen Schnitt schräg ab- und auswärts bis zum Mundwinkel herab an der äussern Grenze des Defectes. Ein zweiter, mit dem ersten paralleler und von diesem um die Höhe der zu bildenden Lippe entfernter Schnitt läuft von unterhalb des Orbitalrandes nach unten und aussen bis zum Niveau der Nasenbasis herab. Beide Schnitte werden oben durch einen Querschnitt vereinigt, so dass ein schräg von oben und innen nach unten

Fig. 49.



1) The American med. Journ. 1854. Wien. med. Wochenschr. 1854. S. 43. — 2) Klin. Zeitschr. I. S. 387. — 3) Mémoir. de la soc. de chir. de Paris. III. 1853. p. 526. — 4) Lehrb. d. Chirurgie. II. Lief. 4. Stuttgart. 1854. S. 681. § 946. Fig. 142. 2. Aufl. II. 1860. S. 724.

und aussen verlaufender Wangenhautlappen mit nach unten gerichteter Basis ausgeschnitten ist. Der untere Theil des Lappens ist auf der Innenfläche mit Schleimhaut besetzt, der obere wird in entsprechender Dicke von der Grundfläche abgelöst. Dann schiebt man den Lappen an die Stelle des vorher in entsprechender Weise begrenzten Substanzverlustes nach abwärts und vereinigt den obern innern Rand mit dem verticalen Lippenrande der entgegengesetzten Seite, oder, wenn auf beiden Seiten Lappen gebildet werden mussten, mit dem gleichnamigen des andern Lappens durch die umschlungene Naht. Der untere Lappenrand bildet den freien Rand der neuen Oberlippe und wird so viel als möglich mit der vorher etwas abgelösten Schleimhaut besetzt, indem man diese mit der Cutis durch Nähte verbindet. Nach oben heftet man den Lappen je nach den Umständen mit dem Septum oder mit allfälligen Hautresten zusammen. Die Wangenwunde wird durch Nähte geschlossen. Fehlt die ganze Oberlippe, so wird auch auf der andern Seite ein oberer Wangenlappen excidirt, herabgeschlagen und mit demjenigen der andern Seite gerade unterhalb des Septum vereinigt. Der Fall, auf welchen sich die Beschreibung dieses Verfahrens gründet, war in Kürze folgender:

Ein Mann von einigen 30 Jahren, Namens J. Schm., hatte in Folge einer Pulverexplosion beim Sprengen einer Baumwurzel nebst mehreren anderen Verletzungen auch eine derartige Quetschung und Zerreissung der linken Hälfte der Oberlippe erlitten, dass ein einer weitklaffenden Hasenscharte ähnlicher Substanzverlust verblieben war, der nach aussen bis zum Mundwinkel, nach innen bis zur Mitte der Lippe und nach oben bis unter den linken Nasenflügel reichte. Zuerst wurden nun die Narbenränder vom Oberkiefer abgelöst und angefrischt mit Erhaltung einiger Ueberreste des rothen Lippensaumes in Gestalt kleiner Lappen auf beiden Seiten. Es bestanden zwei nach oben etwas convergirende Wundränder mit einem horizontalen unterhalb des Nasenflügels, welcher diesen nach aussen etwas überragte. Nun wurde der äussere Wundrand nach oben und innen am Nasenflügel vorbei soweit verlängert, dass er die Länge der zu bildenden Lippenhälfte hatte, alsdann führte ich diesem Wundrande parallel und um die Höhe der Oberlippe von ihm entfernt von oben nach unten einen zweiten Schnitt bis zum Niveau des unter der Nasenbasis befindlichen Horizontalschnittes herab und vereinigte oben beide Längsschnitte durch einen Schrägschnitt, so dass ein Lappen umschnitten war von der bei Fig. 49 dargestellten Form. Dieser Lappen nach Ablösung von der Grundfläche wurde nun an die Stelle des Defectes geschoben, sein oberer Rand mit der rechten Lippenhälfte durch umschlungene Naht, sein äusserer Rand mit dem horizontalen Wundrand unter der Nase durch Knopfnähte vereinigt, und sein unterer freier Rand mit den erhaltenen Lippensaumresten besetzt. Die Wangenwunde konnte grösstentheils geschlossen werden. Der Erfolg war ein durchaus befriedigender. Die ausführlichere Beschreischreibung s. in der 2. Aufl. dieses Lehrbuchs.

Nach dieser Methode operirten später auch Burow[1]), Bruns[2]) u. A.

1) Beschreibung einer neuen Transplantationsmethode. Berl. 1855. S. 22. 27. — 2) Handb. d. Chir. 2. Abth. Tübing. 1859. S. 810.

b) Bildung der Oberlippe aus der Unterlippe.

Schon Ledran und Roux [1]) verwandten die Unterlippe zum Ersatze von Defecten der Oberlippe. Am instructivsten für diese Art der Plastik ist die Operation von Mackenzie [2]) an einem achtzehnjährigen Mädchen, welchem als Kind von zwei Jahren nach einer fieberhaften Krankheit durch Brand die ganze Nase, der grösste Theil der Oberlippe und ein Theil der rechten Wange verloren gegangen waren.

Fig. 50.

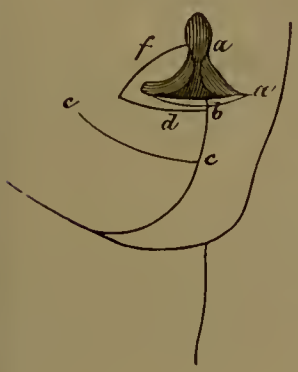

Zuerst wurde der Rand des Ueberrestes der Oberlippe (Fig. 50 *aa*) angefrischt, dann ein Schnitt *ec* parallel mit dem Lippenrande durch die ganze Unterlippe bis zur Mitte derselben geführt. Ein zweiter Schnitt *bc* spaltete die Unterlippe in der Mitte senkrecht und wurde nach unten und aussen bis unter den Winkel der Mandibula verlängert. Dann wurden die Incisionen *fd* gebildet und die Wundränder *b* mit *f* und *bc* mit *aa* vereinigt, wodurch die Oberlippe gebildet war. Die Wundränder von *c* an abwärts wurden gleichfalls vereinigt und zwar so, dass *c* an *b* kam, wodurch die Unterlippe wieder hergestellt war (Fig. 51). Weil man versäumt hatte die neue Lippenspalte mit Schleimhaut zu besetzen, trat Verwachsung derselben ein, und Ober- und Unterlippe mussten daher wieder getrennt und an den freien Rändern mit Schleimhaut besetzt werden.

Fig. 51.

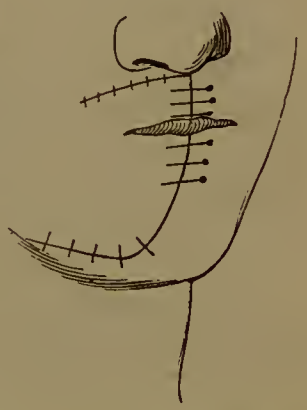

c) Bildung der Oberlippe aus der Halshaut.

v. Mott bildete eine Oberlippe durch Excision eines an der vordern Halsfläche belegenen Hautstückes von entsprechender Form und Grösse, das nach oben mit der übrigen Haut in Verbindung blieb und zur Transplantation nach aufwärts gedreht wurde. Diese Art der Plastik hat aus leicht ersichtlichen Gründen keine weitere Nachahmung gefunden.

d) Bildung der Oberlippe aus der Armhaut.

Dieses Material wurde zuerst von Tagliacozzi zur Chiloplastik empfohlen und von Gräfe [3]), Berg [4]), Wutzer [5]), Schuh [6]) u. A. dazu verwandt, allein nicht mit entsprechendem Erfolg, denn in Gräfe's Fall ging der Lappen durch Brand verloren, ebenso in Berg's

1) Quarante années de prat. chirurg. I. 1854. p. 118. — 2) Edinb. Monthly Journ. 1851. Oct. — 3) Journ. f. Chir. u. Augenh. II. 1821. S. 10. — 4) Preuss. Vereinsz. 1836. Nr. 49. — 5) A. O. — 6) Wien. med. Wochenschr. 1858. Nr. 47.

Fall. In Schuh's Fall hatte sich die Lippe in einen runden vorspringenden Wulst zusammengerollt. Nur Wutzer's Operation an einer 24jährigen Person, deren Oberlippe in der Mitte verkürzt und ektropisch war, hatte einigermassen Erfolg. Ein länglich viereckiger Lappen wurde der äussern Seite des rechten Vorderarmes etwas über der Handwurzel entnommen und sogleich transplantirt. Die erste Vereinigung gelang grösstentheils, indessen hatte das eingepflanzte Hautstück eine hellere Farbe als die übrige Lippenhaut.

2. Bildung der Unterlippe.

Namentlich sind es Epithelialkrebse, welche häufig zu so hochgradigen Substanzverlusten Anlass geben, dass eine Chiloplastik nothwendig wird, welche aus der Wangen-, Kinn-, Hals- und Armhaut geschehen kann.

a) Bildung der Unterlippe aus der Wangenhaut.

Die angrenzende Wangenhaut ist das geeignetste Material zu diesem Ersatze, welcher je nach der Form, Grösse und nach dem Sitze des Defectes in verschiedener Weise zu leisten ist.

1) **Triangulare Defecte** der ganzen Lippe. Der Ersatz kann hier je nach seinem Umfange durch laterale Herbeiziehung der Wangenhaut mittels verschiedener Hilfsschnitte oder durch seitliche Lappenbildung geschehen.

a) Seitliche Herbeiziehung der Wangenhaut mittels verschiedener Hilfsschnitte. Die hieher gehörigen Verfahren bilden einen Uebergang von der einfachen Herbeiziehung der Wangenhaut bis zu den verschiedenen Arten der Lappenbildung. Sie eignen sich hauptsächlich zum Ersatze grosser partieller Verluste der Unterlippe. Die Hilfsschnitte können sein: — α) Verticale Wangenschnitte, welche bis in die Mundhöhle dringen und schon früher bei der Operation des Lippenkrebses berührt worden sind. Sie wurden zuerst von Dieffenbach angegeben. — β) Horizontale Schnitte in die Wangenhaut nur von einem oder von beiden Mundwinkeln aus, je nach der Grösse des Defectes. Bei einem sehr ausgebreiteten Lippenkrebse wurde von Serre [1]) durch zwei von den Mundwinkeln ausgehende und über dem Schildknorpel zusammentreffende Schnitte jener excidirt, dann von beiden Mundwinkeln aus ein nach oben leicht convexer Horizontalschnitt bis fast an die Kaumuskeln gebildet, die herbeigezogene Wangenhaut in der Mittellinie vereinigt und der obere Rand der neuen Unterlippe mit der Schleimhaut besäumt.

1) Tr. sur l'art de restaurer des difformités de la face. Montp. 1842. p. 117.

Dass man beide Schnitte unter Umständen miteinander combiniren kann, versteht sich von selbst. Eine Operation der Art machte Vanzetti [1]) in einem Falle, wo die verticalen Wundränder oben nicht aber unten zusammengebracht werden konnten. Es wurden jederseits 1½″ lange penetrirende Verticalincisionen gemacht.

b) Seitliche Lappenbildung. Sie geschieht im Allgemeinen dadurch, dass man von den Mundwinkeln aus Horizontalschnitte nach aussen und von den Endpunkten dieser Schnitte nach abwärts führt, so dass in Verbindung mit dem den Defect begrenzenden Wundrande ein mehr oder weniger viereckiger Lappen umschnitten ist, der nach innen an die Stelle des Defectes geschoben wird. Für den obern Rand muss man einen Schleimhautbesatz zu erhalten suchen. Nach Dieffenbach [2]) wird in folgender Weise verfahren. Man verwandelt den Defect in ein regelmässiges Dreieck, dessen Spitze bis unter das Kinn reicht. Die Wundränder werden vom Kiefer gelöst und durch zwei lange dicke Nadeln mit dicken Fäden umschlungen einander so viel als möglich genähert. Dann bildet man von den Mundwinkeln aus einen Horizontalschnitt von 1½″ Länge nach aussen bis auf die Schleimhaut, schneidet diese mit der Scheere 3—4‴ höher in derselben Richtung durch und führt auf jeder Seite einen abwärts steigenden Schnitt bis auf den Unterkieferrand. Die fast viereckigen Seitenlappen lassen sich jetzt vereinigen. Die Schleimhauträuder werden nach aussen geschlagen und mit der Haut zusammengenäht. Die Seitenöffnungen füllt man mit Charpie aus. Um die Entstehung von Wangenlöchern zu vermeiden, führte Jäsche [3]) vom Horizontalschnitt aus einen elliptischen Schnitt nach ab- und einwärts bis zum Halse herab und heftete die äussere Wunde vom neuen Mundwinkel an abwärts. Ebenso Adelmann [4]), nur verlängerte er den Horizontalschnitt vom Masseterrande an, bis wohin derselbe penetrirend war, oberflächlich noch weiter nach aussen fast bis zum Ohrläppchen, so dass nach Verschiebung des Lappens die seitliche dreieckige Lücke auf den Muskel fiel. Szymanowski [5]) führte den theils penetrirenden, theils seichten Horizontalschnitt etwas schräg aufwärts fast bis zum obern Rande des Tragus, und den Schnitt abwärts nicht parallel dem Wundrande des Defectes, sondern schräger nach unten und innen.

2) Triangulare Defecte etwas unterhalb des freien Lippenrandes. Solche können entstehen, wenn man genöthigt ist, bei unter-

---

1) Annal. schol. clin. chirurg. caes. univ. charcow. Charcoviae. 1846. p. 139. — 2) Operat. Chir. I. S. 419. — 3) Beiträge zur plastischen Chir. Mittau, 1844. S. 17. — 4) Messerschmid, Observat. de operation. chiloplasticis. Dorpati, 1850. — 5) L. c.

halb des freien Lippenrandes befindlichen bösartigen Neugebilden die Exstirpation vorzunehmen. Meistens sind es Epithelialkrebse, die sich hier primär entwickelt haben oder recidivirt sind, welche zu solchen Operationen Anlass geben. Für die Plastik ist es am vortheilhaftesten, die Excision in Form eines Dreiecks zu machen mit nach oben gerichteter Basis. Der Ersatz kann dann entweder durch seitliche Herbeiziehung der Wangenhaut mit Hilfsschnitten oder durch eigentliche Lappenbildung geschehen.

a) Seitliche Herbeiziehung mit einem horizontalen Hilfsschnitt in der Richtung der Basis des Dreiecks. Dieses Verfahren habe ich schon in der ersten Auflage meines Lehrbuchs der Chirurgie [1]) angegeben, gestützt auf folgenden Operationsfall [2]).

Eine Frau von 56 Jahren hatte fast in der Mitte des Kinns eine Geschwulst von plattrundlicher Gestalt und ungefähr 1″ im Durchmesser, sowohl in horizontaler als verticaler Richtung. Der freie Lippenrand war gesund. Im September 1847 exstirpirte ich die Geschwulst, die nach früherer Anschauung ein Markschwamm war, in Form eines Dreiecks mit nach oben gerichteter Basis. Die Spitze reichte bis unter den Mandibularrand. Die Basis befand sich etwa ½″ unterhalb des freien Lippenrandes. Rechterseits reichte die Dreieckbasis bis unter den Mundwinkel, linkerseits blieb sie davon etwas entfernt. Nach beiden Seiten hin wurde nun der Horizontalschnitt penetrirend und etwas aufsteigend in die Wangen verlängert, so dass die Verlängerung der oberen Breite des Defectes entsprach, dann löste ich die vertikalen Wundränder vom Unterkiefer ab und heftete dieselben in der Mitte zusammen, während der horizontale Wundrand mit dem obern Lippentheile vereinigt wurde. Die Spannung der herbeigezogenen Wangenhaut war anfänglich ziemlich bedeutend, doch gelang die erste Vereinigung grösstentheils.

b) Seitliche Lappenbildung mit zwei Horizontalschnitten. Sie geschieht ganz in derselben Weise wie bei triangulären Defecten der ganzen Lippe, nur dass der Horizontalschnitt unterhalb des freien Lippenrandes gemacht wird. Eine solche Operation führte Bruns [3]) aus. Die Horizontalschnitte wurden leicht aufsteigend bis zum vordern Masseterrande geführt. Die absteigenden Schnitte verliefen schräg einwärts bis unter den Kieferrand. Ein Theil des linken Lappens vereiterte.

3) **Quadranguläre Defecte.** Nimmt der Defect nicht die ganze Breite der Lippe ein, so kann es möglich sein, nur durch einen horizontalen Hilfsschnitt die Vereinigung der verticalen Wundränder zu ermöglichen. Bei grösserem Verlust ist die Lappenbildung nothwendig.

a) Seitliche Herbeiziehung der Wangenhaut durch einen horizontalen Hilfsschnitt.

---

1) Bd. II. Liefer. 2. 1852. S. 363. — 2) 2. Aufl. dies. Lehrb. II. 1860 .S. 730. — 3) Archiv f. physiolog. Heilk. III. Stuttg. 1845. S. 3.

Zeis [1]) excidirte einem 46jährigen Manne einen Krebs der rechten Unterlippenhälfte durch zwei verticale Schnitte mit einem Horizontalschnitt unten, dann wurde dieser nach links bis unter den Mundwinkel verlängert und nach rechts um $^1/_2$", da der linke Schnitt allein nicht genügte. Vereinigung der verticalen Wundränder und der horizontalen. Nur in der Mitte der senkrechten Wundlinie trat erste Vereinigung ein, überall sonst oberflächliches brandiges Absterben und Eiterung, schliesslich aber Heilung.

b) Seitliche Lappenbildung. Sie geschieht durch zwei mehr oder weniger horizontale nach aussen geführte Parallelschnitte.

Nach Payan [2]) war einem 32jährigen Manne in Folge einer Schussverletzung die ganze Unterlippe nebst dem dahinter gelegenen Theile des Alveolarfortsatzes verloren gegangen. Zuerst bildete er im Niveau der Mundwinkel und des *Sulcus mento-labialis* zwei Horizontalschnitte nach aussen bis zum vordern Masseterrande. Hierauf Abtragung der vordern Lappenränder und Verwundung auch des untern Randes des Defectes. Indessen konnten wegen Unnachgiebigkeit der Schleimhaut die Lappen nicht zusammengebracht werden, daher Durchschneidung jener in verticaler Richtung. Hierauf Vereinigung der Lappenränder unter sich und mit der Kinnhaut nebst Umsäumung des Lippenrandes mit Schleimhaut.

In einem Falle, wo nach der Vereinigung der Lappen eine sehr starke Spannung bestand, machte Adelmann [3]) beiderseits in die Wangenhaut halbmondförmige Einschnitte, 6‴ von der Lappenbasis entfernt, und in einem noch andern Falle, wo die Lappen wegen Induration und Unnachgiebigkeit derselben gar nicht zusammengebracht werden konnten, schob er einen nach Chopart gebildeten Kinnlappen dazwischen. Eine Besäumung des freien Lippenrandes konnte nicht stattfinden. Der rechte Winkel des Kinnlappens wurde brandig, und es blieb hier eine Spalte zurück. In einem Falle, wo durch die Spannung der Lappen die Oberlippe sehr vorspringend erschien, corrigirte Bernard [4]) diesen Fall dadurch, dass er neben jener zwei Dreiecke ausschnitt.

4) **Longitudinaler Verlust** des freien Lippenrandes. Dieser kann entstehen, wenn Lippenkrebse den ganzen freien Lippenrand einnehmen, und durch einen Bogenschnitt oder länglichen Viereckschnitt excidirt werden. Einen solchen Defect hat man durch Bildung seitlicher Lappen mit nach oben oder nach unten gerichteter Basis zu ersetzen gesucht.

a) Seitliche Lappen mit nach oben gerichteter Basis sind von Sedillot [5]) gebildet worden.

Bei einem 46jährigen Manne, dem der freie Rand der Unterlippe mit Ausnahme

---

1) Commentatio de nove chileplasticae instituendae methode. Marburgi, 1845. — 2) Revue méd. III. 1837. p. 221. I. 1839. p. 182. Gaz. des hôp. 1849. p. 224. — 3) Beiträge z. med. u. chirurg. Heilk. II. Erlang. 1845. S. 188. — 4) Bull. de la soc. de chir. de Paris III. 1853. p. 257. — 5) Gaz. méd. de Paris. 1848. Nr. 1. p. 8.

der Schleimhaut durch ein Krebsgeschwür zerstört war, excidirte er mit Erhaltung der Schleimhaut durch zwei von den Mundwinkeln herabgehende Verticalschnitte und durch einen Querschnitt oberhalb des Kinns das Krankhafte. Dann verlängerte er die Verticalschnitte bis über die Kieferbasis und machte um die Höhe des Lippendefectes von diesen Schnitten nach aussen entfernt noch zwei Verticalschnitte von der Höhe der untern Defectgrenze an und vereinigte unten die beiden Verticalschnitte jederseits durch einen Querschnitt, so dass zwei seitliche Lappen umschnitten waren, die nach Ablösung von ihrer Grundfläche herabhingen (Fig. 52). Nun wurden die Lappen nach aufwärts geschlagen an die Stelle des Defectes gebracht, die seitlichen Verticalwunden und die aneinanderliegenden Lappenränder durch umschlungene Nähte, die über dem Kinn befindliche Querwunde aber durch die Ueberwindlingsnaht vereinigt (Fig. 53). Schliesslich besäumte er den freien Lippenrand durch dieselbe Naht mit der erhaltenen Schleimhaut. Der linke Lappen mortificirte, nur seine untere Parthie blieb theilweise erhalten.

Fig. 52.

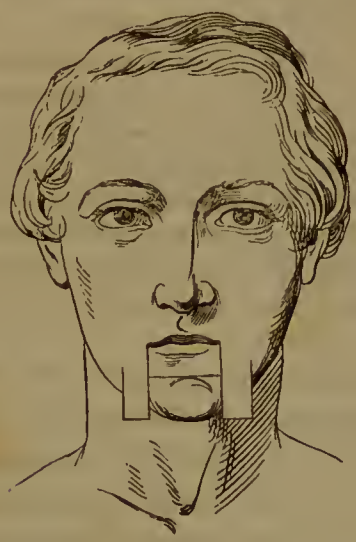

Fig. 53.

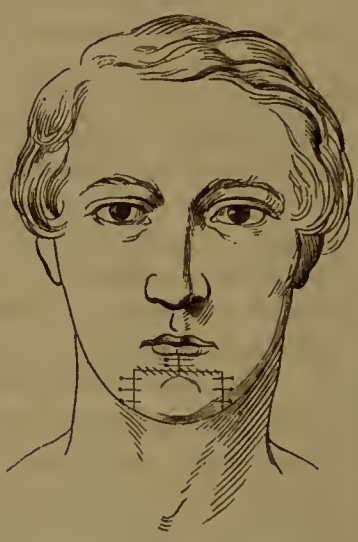

b) Seitliche Lappen mit nach unten gerichteter Basis. Wie leicht einzusehen, kann man die Lappen auch gerade in umgekehrter Richtung aussehneiden, so dass das freie Ende derselben nach oben sieht, wie Bruns [1]) gethan hat, indessen ist die Entstellung hiebei jedenfalls bedeutender, da die Ersatzlappen eigentlich aus der Mitte des Gesiehts genommen werden.

b) Bildung der Unterlippe aus der Kinn- und Halshaut.

Dieses Material ist in der mannigfaltigsten Weise zum Ersatze für die Unterlippe verwandt worden, obsehon sieh dasselbe, wenigstens was die Halshaut betrifft, nicht sonderlich dazu eignet, indessen bleibt bei grossen Defecten nicht blos der Unterlippe, sondern auch der Kinnhaut kein anderes Material zum Ersatze übrig, so dass von dieser Art der Plastik nieht vollständig Umgang genommen werden kann. Die Verfahren müssen sich hauptsächlich nach der Form und Grösse der Defecte richten.

1) L. c. 1859. S. 781.

1) **Halbmondförmige Defecte.** Diese können auf doppelte Weise ersetzt werden.

a) Ersatz durch Hinaufschiebung der Kinn-Halshaut. In einfachster Weise hat Roux [1]) diese Verschiebung in Ausführung gebracht.

Bei einem 55jährigen Manne, dem ein Krebs die ganze Unterlippe und das Kinn zerstört und ausserdem die Mundwinkel mit der angrenzenden Wangenhaut ergriffen hatte, schnitt er das Entartete durch zwei seitliche von den Mundwinkeln ausgehende Bogenschnitte und durch einen grossen untern Bogenschnitt nahe dem Unterkieferrande aus, und löste dann die Kinn-Halshaut bis zur Zungenbeingegend von der Grundfläche ab, so dass bei gesenktem Kopfe die Haut bis zur Höhe der Zähne hinaufgeschoben werden konnte, in welcher Lage dieselbe theils durch Vereinigung der correspondirenden horizontalen Wundränder mit Nähten, theils durch Heftpflaster erhalten wurde. Nach 12 Tagen vollständige Vernarbung und die Entstellung gehoben.

Mir ist ein Fall bekannt, den ich nicht selbst operirt habe, wo die ganze hinaufgeschobene Kinn- und Halshaut brandig zu Grunde gieng. Dieses Verfahren von Roux ist mehrfältig modificirt worden, und zwar: — 1) Durch Excision zweier Dreiecke aus den Mundwinkeln mit nach der Mundöffnung gerichteter Basis, um die hinaufgeschobene Haut durch die Naht besser fixiren zu können. So schnitt Rauch [2]) bei einem neunzehnjährigen Menschen, der durch Noma die ganze Unterlippe und einen Theil der angrenzenden Wangenhaut verloren hatte, zuerst zwei keilförmige Stücke aus den Backen mit nach der Mundöffnung gerichteter Basis, löste die Kinnhaut vom Kiefer ab, schob sie hinauf und heftete die seitlichen Wunden zusammen. Zahnfleisch und Zähne sollen bedeckt geblieben sein. Ebenso in einem Falle Locher-Zwingli [3]), nur schob er zuerst die abgelöste Kinn-Halshaut hinauf mit Zwischenlegung einer ovalen Bleiplatte, und excidirte die Keilstücke erst nach zehn Tagen. Das Gesicht soll wieder präsentabel geworden sein. — 2) Durch Beifügung eines horizontalen Hilfsschnittes unterhalb des Kinns, so dass die hinaufgeschobene Haut eine Art Brücke bildet. Morgan [4]) hat auf diese Weise bei einem alten Manne, der einen Lippenkrebs hatte, den Ersatz gebildet. — 3) Durch Beifügung eines verticalen Hilfsschnittes in der Mitte der Kinn- und Halshaut.

Bei einem 60jährigen Manne erstreckte sich nach Lisfranc [5]) ein Lippenkrebs bis nahe an den Rand des Unterkiefers und reichte einerseits 1″, andererseits ½″ über die Commissur der Lippen hinaus. Excision des Entarteten durch Spaltung der Commissuren und durch einen grossen untern Bogenschnitt. Hierauf verticale Spaltung

1) Revue médicale. I. 1838. p. 47. — 2) Oesterr. med. Wochensch. 1845. Nr. 10. — 3) Eblin, Notizen über plast. Chir. im Allgem. u. über Chiloplastik im Besondern. Diss. Zürich. 1854. — 4) The Lancet, II. 1828. p. 537. — 5) Gaz. des hôp. 1840. p. 389.

der Haut in der Mittellinie bis zum Zungenbein, Ablösung derselben von der Grundfläche, Hinaufschiebung der Haut und Vereinigung der verticalen Wundränder miteinander, der horizontalen mit den entsprechenden der Wange durch die umschlungene Naht. Die erste Vereinigung soll überall gelungen sein.

b) Ersatz durch Lappenbildung. Die Art derselben ist einigermassen abhängig von der Grösse des Verlustes, namentlich insofern, als man bei gleichzeitigem Verluste der Kinnhaut lediglich auf die Halshaut angewiesen ist, während im Falle von zu erhaltender Kinnhaut diese zur Plastik mit verwandt werden kann.

α) Lappenbildung bei kleineren halbmondförmigen Defecten mit Erhaltung eines Theils der Kinnhaut. Hieher gehören folgende Verfahren:

αα) Lappenbildung mit Bogenschnitten nach Blasius [1]).

Ein Mann von 45 Jahren hatte einen die ganze Breite der Unterlippe einnehmenden, nicht ganz zum Kinn herabreichenden Krebs, wobei die Schleimhaut nur in geringer Ausdehnung ergriffen war. Ein Bogenschnitt von einem Mundwinkel zum andern durch die Haut und ein zweiter bis auf diesen hinter der Degeneration durch die Schleimhaut, trennten das Entartete mit Erhaltung eines grossen Theils der letzteren. Hierauf wurde von der Mitte des äussern Bogenschnittes durch die ganze Dicke der Weichtheile ein Schnitt schräg nach unten und rechts bis zum Kieferrande und diesem entlang bis nahe zum Masseter geführt und ebenso auf der linken Seite (Fig. 54). Nun wurden die zungenförmigen Lappen vom Kiefer gelöst, aufwärts gegeneinander bewegt, um die eigentliche Lippe zu bilden, und in der Mittellinie durch umwundene Nähte bis zum stehengebliebenen Kinnstück vereinigt. Weiterhin Besäumung des freien Randes mit der erhaltenen Schleimhaut und Vereinigung der noch übrigen Wundränder. Grösstentheils Heilung durch Adhäsion. Die neue Lippe deckte die Zähne und schloss mit der Oberlippe zusammen, der schleimhäutige Rand aber war schmal.

Fig. 54.

ββ) Lappenbildung mit geraden Schnitten.

M. Langenbeck [2]) machte bei einem Krebse der Unterlippe von einem Mundwinkel zum andern und bis zum Kinn reichend die Excision durch einen Bogenschnitt. Dann führte er von dem mittleren Theile desselben 1″ von einander entfernt zwei schwach divergirende gerade Schnitte abwärts und vom untern Ende dieser jederseits einen Horizontalschnitt nach aussen, so dass seitlich zwei länglich viereckige Lappen umschnitten waren, während in der Mitte ein viereckiges Kinnhautstück verblieb. Nach Ablösung der Lappen wurden diese in die Höhe gebracht und mit ihren verticalen Rändern über dem Kinnhautstück, welches zur Stütze diente, vereinigt.

1) Beiträge zur prakt. Chir. Berl. 1848. S. 188. Tafel II. — 2) Klinische Beiträge a. d. Geb. d. Chir. u. Ophthalmologie. Göttingen 1849. S. 8. Taf. II. Fig. 1. 2. 3.

β) Lappenbildung bei grossen halbmondförmigen Defecten aus der Halshaut. Hieher gehört ein nicht günstig abgelaufener Fall von Delpech[1]).

Einem 45jährigen Manne wurde ein Krebs der Unterlippe bis zu den Mundwinkeln und bis zum Kinn reichend, durch einen Bogenschnitt entfernt. Dann bildete man durch zwei Schnitte, die 8‴ unterhalb des Kieferrandes und 18‴ von einander entfernt begonnen, etwas bogenförmig nach abwärts verliefen, so dass der Lappen über der Mitte am breitesten war, und oberhalb des Brustbeinrandes in einem spitzen Winkel zusammentrafen, einen Lappen, der von unten herauf von seiner Grundfläche abgelöst, nach abgestutzter Spitze mit seinem untern Drittel eingeschlagen, also gedoppelt, dann nach aufwärts gedreht, in die Substanzlücke gebracht und beiderseits durch Knopfnähte angeheftet wurde. Die Halswunde wurde bis auf den obersten Theil geschlossen. Der eingeklappte Theil des Lappens gieng durch Brand verloren, der übrige Theil verschrumpfte so, dass nicht einmal die Zähne bedeckt blieben.

2) **Quadranguläre Defecte.** Bei solchen hat man den Ersatz durch Bildung eines viereckigen Kinn-Halshautlappens zu leisten gesucht und ist es Chopart[2]), welcher nach Angabe Velpeau's zuerst eine derartige Operation gemacht zu haben scheint, wesshalb das Verfahren auch als Chopart'sches oder schlechtweg französisches bekannt ist. Es besteht darin, dass man das Entartete durch zwei Verticalincisionen und einen verbindenden Transversalschnitt excidirt, die Verticalschnitte nach unten so weit verlängert, dass ein Lappen wenigstens doppelt so hoch, als die Höhe des Defectes beträgt, umschnitten ist, dann den Lappen von seiner Grundfläche ablöst, nach aufwärts an die Stelle des Defectes bringt und beiderseits anheftet. Kann bei der Excision etwas vom rothen Lippensaum oder von der Lippenschleimhaut erspart werden, so ist das sehr vortheilhaft, um damit den freien Rand des Lappens besäumen zu können. Nach diesen Principien sind mancherlei Operationen mehr oder weniger modificirt ausgeführt worden. Von diesen Modificationen heben wir hervor: — 1) Beifügung eines transversalen Hilfsschnittes unterhalb der Lappenbasis, um den Lappen leichter verschieben zu können. In einem Falle von Auvert[3]) reichten die Vertikalschnitte bis zum Zungenbein, der Transversalschnitt kam zwischen Zungenbein und Schildknorpel. Beim Hinaufziehen des Lappens wurde der Querschnitt in eine ovale Wundfläche umgewandelt. Der Erfolg war gut. — 2) Belassung eines Kinnhautstückes, um dem hinaufgeschobenen Lappen eine Stütze zu geben. Zeis[4]) schnitt den Lippenkrebs durch zwei senk-

1) Chirurgie clinique de Montp. II. Par. 1828. p. 587. — 2) Velpeau, Tr. de méd. opér. I. Par. 1839. p. 663. — 3) Selecta prax. medico-chirurgicae. Par. 1851. Tab. 47. 48. — 4) L. c.

rechte und einen horizontalen Schnitt aus, bildete dann auf dem Kinn zwei stark 1″ lange Schnitte durch die Haut bis auf den Knochen, die oben unter einem wenig spitzen Winkel zusammenstiessen, führte von den beiden Mundwinkeln, welche durch die Excision des Krebses entstanden waren, zwei Schnitte anfangs senkrecht, dann etwas nach aussen abwärts, so dass der Lappen oben einfach war, unten aber zwei Schenkel bildete, ähnlich einem Paar kurzer Hosen. Nun wurde der Lappen von der Kinnlade abpräparirt mit Belassung der Hautspitze am Kinn, dann nach aufwärts gezogen und seitlich durch umschlungene Nähte angeheftet, worauf auch die Wunde am Kinn geschlossen wurde.

3) **Triangulăre Defecte.** Eine trianguläre Excision kann je nach der Lage und Ausbreitung der Entartung in einer doppelten Weise geschehen, wovon dann auch die Art des Ersatzes abhängt, nämlich entweder so, dass die Spitze des Dreiecks nach unten oder nach einer Seite hin gerichtet ist.

a) Ersatz nach verticalem Keilschnitt. Bei diesem lässt sich der Verlust dadurch ersetzen, dass man durch auswärts gehende Schnitte von der untern Spitze des Dreiecks aus entweder nur auf einer oder auf beiden Seiten Lappen bildet, so dass der oder die convergirenden Ränder des Keilschnittes durch Verschiebung der Lappen den obern freien Lippenrand bilden können. — α) Doppelseitige Lappenbildung. Sie ist nur passend, wenn die seitlichen Keilschnitte von den Mundwinkeln aus oder noch jenseits derselben beginnen, so dass der Lippenrand in seiner ganzen Ausdehnung zu ersetzen ist. Eine weitere Verschiedenheit ergibt sich aus den Schnittformen, die zur Lappenbildung in Anwendung gebracht worden sind. — αα) Doppelte Lappenbildung durch Bogenschnitte. Diese wurde von Syme [1]) ausgeführt. Er bildete von der untern Spitze des Dreiecks aus nach jeder Seite einen zuerst schräg ab- und auswärts, dann bogenförmig nach oben und aussen laufenden Schnitt, löste die so umschnittenen Lappen von der Grundfläche ab und schob sie nach aufwärts, so dass die Seitenränder des Keilschnitts den freien Lippenrand bildeten. Die Vereinigung der Wundränder geschah in der Mitte durch vier Nähte und seitlich jederseits durch eben so viel Hefte. Es soll erste Vereinigung eingetreten sein. — ββ) Doppelseitige Lappenbildung durch gerade Schnitte. Auvert [2]) machte von der untern Spitze des Dreiecks aus zuerst einen senkrechten Schnitt

1) Contributions to the pathology and practice of Surgery. Edinb. 1848. p. 299. — 2) L. c. Tab. 45 u. 46.

abwärts bis zur Höhe des Kehlkopfes, löste die Haut nebst Zellgewebe in grossem Umfange ab und fügte vom untern Ende des Verticalschnittes jederseits noch einen stark 1″ langen, leicht aufsteigenden Schnitt nach aussen bei, worauf die Lappen so in die Höhe geschoben werden konnten, dass die Seitenränder des Keilschnitts in horizontale Stellung kamen und den freien Lippenrand bildeten. In der Mittellinie wurden die Lappen durch Nähte vereinigt und an den Mundwinkeln der Oberlippe angeheftet. Die Halswunde liess er durch Eiterung heilen. Der Erfolg scheint günstig gewesen zu sein. — β) Einseitige Lappenbildung. Diese wurde von Berg[1]) versucht. Durch zwei von den Mundwinkeln ausgehende und in der Nähe des Mandibularrandes zusammentreffende, etwas bogenförmig geführte Schnitte wurde bei einer sechszigjährigen Frau ein umfangreicher Lippenkrebs entfernt. Dann verlängerte er den linken Schenkel des Mundwinkels in derselben Richtung nach ab- und auswärts durch die Oberzungenbeingegend, führte vom Ende dieses Schnittes einen zweiten nach auf- und auswärts parallel dem rechten Schenkel des Wunddreiecks, löste den so umschnittenen Lappen vom Grunde und schob ihn nach aufwärts an die Stelle des Defectes, so dass der rechte Wundrand des Dreiecks den freien Lippenrand bildete, und der Verlängerungsschnitt des linken Schenkels des Dreiecks mit dem linken Rande des Wunddreiecks zusammenkam. Eine ganz ähnliche Operation machte auch Auvert[2]), nur giengen die Keilschnitte, weil der Krebs blos den rechten Theil der Unterlippe und den rechten Mundwinkel einnahm, linkerseits vom freien Lippenrande und rechterseits von einem in die Wange gemachten Horizontalschnitt aus.

b) Ersatz nach schrägem Keilschnitt. In diesem Falle ist das Excisionsdreieck ungleichseitig, indem der eine der convergirenden Schnitte kürzer als der andere gemacht wird und gleichsam die Basis des Dreiecks bildet, welche nach der einen oder andern Seite hin gerichtet ist. Zu solchen Schnitten kann man veranlasst werden, wenn der zu entfernende Lippenkrebs den freien Lippenrand in grösserer Ausdehnung einnimmt und zugleich auf einer Seite tiefer herabgeht. Hier ist der Ersatz dann möglicherweise dadurch zu bilden, dass man lediglich den kürzern Schenkel des Dreiecks oder die Basis desselben nach der Seite des längeren Schenkels hin verlängert und dadurch einen Lappen bildet, nach dessen Ablösung und Hinaufschiebung der längere Rand des Wunddreiecks den freien Lippenrand bildet. In dieser Weise wurde mehrmals mit Erfolg operirt, und schliesst sich

1) Rust's Magazin. Bd. 57. 1841. H. 2. S. 345. Taf. II.

dieses Verfahren dem vorhin beschriebenen an. Schon Roux [1]) führte eine solche Operation aus bei dem Lippenkrebse einer 68jährigen Frau, der sich von der Nähe des linken Mundwinkels bis über den rechten hinauserstreckte. Die Entartung wurde excidirt durch einen Horizontalschnitt in den rechten Mundwinkel und durch zwei convergirende Schnitte nach abwärts, wovon der eine längere vom äussern Ende des Horizontalschnittes, der andere kürzere vom freien Lippenrande ausgieng. Nun wurde der kürzere Schnitt über den Kieferrand hinab bis zur Höhe des Kehlkopfes verlängert, der dadurch umschnittene rechtseitige Lappen vom Grunde abgelöst und hinaufgeschoben, so dass der rechtseitige längere Rand des Keilschnittes den freien Lippenrand bildete. Der Erfolg war nicht ganz befriedigend, indem namentlich die Spitze des Lappens sich nicht mit dem übrig gebliebenen Reste des freien Lippenrandes vereinigte, so dass eine Nachoperation nothwendig wurde. Dieses Verfahren ist verschiedener Modificationen fähig, namentlich kann man den Verlängerungsschnitt des kürzeren Dreieckschenkels weniger nach abwärts und mehr in horizontaler Richtung nach der Seite des längeren Dreieckschenkels hin führen, wodurch der Lappen eine mehr spitzwinklige Gestalt erhält. So machte z. B. Rossignol [2]) bei einer 63jährigen Frau, deren Lippenkrebs linkerseits nicht ganz zum Mundwinkel, rechterseits über denselben hinausreichte, die Excision durch einen Horizontalschnitt in den rechten Mundwinkel und zwei ungleich lange convergirende Schnitte abwärts, wobei die Schleimhaut erhalten werden konnte. Dann wurde von der untern Dreieckspitze in gerader Richtung quer über das Kinn nach links, auf welcher Seite der längere Schenkel des Dreiecks war, bis in die Submaxillargegend ein Schnitt gemacht, und der so umschnittene spitzwinklige Lappen von der Grundfläche abgelöst, bis er mit seiner Spitze in die Lücke am rechten Mundwinkel geschoben werden konnte. Nun Besäumung des freien Lippenrandes mit der erhaltenen Schleimhaut. Nachblutung, Cauterisation, dadurch Störung der ersten Vereinigung, gleichwohl gute Heilung u. s. w.

c) Bildung der Unterlippe aus der Armhaut.

Diese Art der Plastik hat eigentlich nur noch geschichtliche Bedeutung. Nach Tagliacozzi soll der Ersatz in derselben Weise geschehen, wie derjenige der Oberlippe, nur mit dem Unterschiede, dass der Hautlappen nicht am obern, sondern am untern Ende abgeschnitten und mit diesem zusammengeheftet wird.

---

1) Revue médic. I. Par. 1828. p. 42. — 2) Gaz. des hôp. Par. 1857. p. 10.

Erwähnt sei auch noch, dass Adelmann [1]) einen Ersatz aus der Nackenhaut versucht hat, der Lappen gieng aber durch Gangrän zu Grunde.

3. Bildung beider Lippen in der Mundwinkelgegend.

Zu den schwierigsten Lippenrestaurationen gehören diejenigen, bei welchen die Mundwinkelgegend und zugleich mehr oder weniger von beiden Lippen zu ersetzen ist. Es sind hier die für die Ober- und Unterlippenbildung angegebenen Verfahren in zweckmässiger Combination anzuwenden. Die Excision der Entartung, in so weit sie die Mundwinkel betrifft, geschieht meistens am vortheilhaftesten in Gestalt eines Dreiecks mit gegen den Mundwinkel gerichteter Basis, wobei das Dreieck horizontale oder verticale Stellung haben und gleichseitig oder ungleichseitig sein kann. Auch ist bisweilen die Excision zweier Dreiecke nothwendig, deren Basen gegeneinander gerichtet sind. Wir führen als Beispiele folgende Fälle an:

Fig. 55.

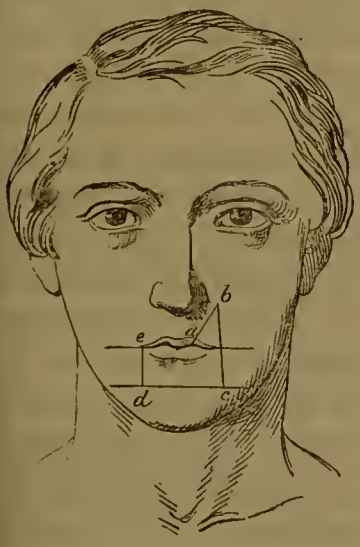

Höring [2]) umschnitt einen Krebs der ganzen Unterlippe und eines Theils der Oberlippe am linken Mundwinkel durch die Schnitte *ab*, *bc*, *cd* und *de* der Fig. 55. Zum Ersatz der Unterlippe wurden die Mundwinkel horizontal eingeschnitten bis zum Rand der Masseteren, auch der Schnitt *de* nach den Seiten verlängert, die so ausgeschnittenen Lappen bis zum aufsteigenden Ast des Unterkiefers abgetrennt, zusammengebracht und in der Mittellinie durch umschlungene Nähte vereinigt. Das Excisionsdreieck der Oberlippe schloss er durch die Hasenschartennaht. Den freien Rand der neugebildeten Unterlippe besäumte er mit erhaltener Schleimhaut. Die Unterlippe soll sehr schön ausgefallen sein. — Nach Jäger [3]) hatte ein 50jähriger Mann ein grosses Krebsgeschwür der Unterlippe und des rechten Mundwinkels mit secundärer Affection des Knochen. Die Excision geschah durch einen Horizontalschnitt längs der Kieferbasis und durch zwei vertical stehende ungleichseitige Dreiecke, deren innerer kürzerer Schenkel auf die Mundwinkel, deren äussere längere auf den Horizontalschnitt fielen (Fig. 56). Damit wurde die Resection des Unterkieferkörpers verbunden. Auch die Lingual- und Submaxillardrüsen wurden mitentfernt.

Fig. 56.

1) Beiträge z. medic. u. chirurg. Heilk. II. 1845. S. 213. — 2) Würtemb. Corresp.-Bl. 1850. Nr. 50. — 3) Die Resectionen der Knochen. Nürnb. 1847. S. 185.

Fig. 57.

Die Herbeiziehung der Haut von unten her und die Vereinigung der Wundränder geschah wie sich aus Fig. 57 ergibt. Nach 8 Wochen Vernarbung; der Mund war 5/4" breit, klaffte 3/4" und konnte über ein Zoll geöffnet werden. Das Trinken geschah mittelst eines Löffels oder einer geschnabelten Tasse.

4. Bildung des rothen Lippensaumes.

Die Lippensaumbildung wird in der Regel nur als Hilfsoperation bei Lippenrestaurationen gemacht, um der transplantirten Ersatzhaut mehr Aehnlichkeit mit einer Lippe zu geben, indem einer solchen Transplantation der Name einer neuen Lippe doch nur dann gegeben werden kann, wenn der freie Haut rand einen schleimhäutigen Besatz hat. Diese Lippensaumbildung kann je nach den Umständen geschehen:

1) Durch Verwendung des **Lippensaumes** selbst, die vollkommenste Ersatzweise, und zwar: — a) durch Erhaltung des Lippensaumes oder wenigstens einiger Theile desselben bei Excision von Lippenkrebsen oder Narbenresten der Lippe und Ueberpflanzung desselben auf den freien Rand der Ersatzhaut, wovon die angeführten Fälle von Oberlippen- und Unterlippenbildung mehrfache Beispiele geben. — b) Durch Ablösung des Lippensaumes von angrenzenden gesunden Lippentheilen und Herbeiziehung desselben auf den freien Rand des neuen Lippentheiles, ein Verfahren, das zuerst Dieffenbach [1]) in Anwendung brachte. — c) Durch Ueberpflanzung des Lippensaumes einer Lippe auf die andere. So ersetzte B. Langenbeck [2]) in einem Falle, wo die Unterlippe aus der Wangenhaut gebildet worden war, einige Monate später den rothen Saum derselben aus der Oberlippe. Der ganze Lippensaum der Oberlippe bis an das Philtrum wurde beiderseits abgelöst und auf die wundgemachte Unterlippe transplantirt. Es erfolgte erste Vereinigung.

2) Durch Verwendung der **Mundschleimhaut.** Diese kann in doppelter Weise geschehen: — a) durch Verwendung der Lippenschleimhaut selbst, wenn diese bei Excision von Lippenkrebsen erhalten und dann zur Besäumung der Ersatzhaut verwandt werden kann; — b) durch Verwendung der Schleimhaut des oder der Ersatzlappen, welche meistens die Wangenschleimhaut ist. Wenn daher von der Lippe selbst kein hinreichender Schleimhautbesatz erhältlich ist, so muss man um so mehr darauf bedacht sein, solche Er-

1) Chir. Erfahr. 3. Abth. Berl. 1834. S. 101. — 2) Deutsche Klinik. Berl. 1855. 1.

satzhaut zu gewinnen, die an ihrer innern Fläche eine Schleimhaut besitzt, und die Excision so ausführen, dass diese für den freien Rand der Lippe verwendbar ist. Die bei der Mundbildung angegebenen Verfahren sind hiebei vorzüglich zu berücksichtigen.

3) Durch **Tätowirung**. Dieses Auskunftsmittel ist jedenfalls das unvollkommenste. Schuh[1]) versuchte dasselbe bei einem Mädchen, dessen Unterlippe durch die Kinn-Halshaut und dessen Oberlippe aus der Armhaut ersetzt worden war. Zuerst wandte er zur Färbung Cochenille, und dann, weil die Röthe zu blass war, Zinnober an. Dieser wird mit Wasser zu Brei gerührt, dann bezeichnet man mit Tinte und Feder die Grenzen des zu bildenden Lippenroths. Die Einbringung des Farbstoffs geschieht durch ein Bündel von 10—20 gut stechenden Stecknadeln, die man vorher vom Kopfe bis 4‴ von der Spitze entfernt mit gewächster Seide umwickelt hat. Die Nadeln sticht man wiederholt 3—4‴ tief in die Lippe, nachdem sie immer wieder in Farbstoff getaucht worden sind. Der Erfolg soll überraschend gewesen sein.

Wir schliessen dieses Kapitel mit einer Uebersicht der verschiedenen Verfahren zur Lippenbildung.

1. Bildung der Oberlippe.

a) Bildung der Oberlippe aus der Wangenhaut.

1) Durch Herbeiziehung der zunächst gelegenen Wangenhaut mittels eines Sförmigen Hilfschnittes . . . . . nach Dieffenbach
2) Durch Bildung von Wangenhautlappen.
   a) Durch Bildung seitlicher Wangenhautlappen.
      α) Durch Bildung dreieckiger Wangenhautlappen . . . nach v. Ammon.
      β) Durch Bildung viereckiger Wangenhautlappen . . . nach Thomas.
   b) Durch Bildung unterer Wangenhautlappen . . . . nach Blasius.
   c) Durch Bildung oberer Wangenhautlappen . . . . . nach Emmert.

b) Bildung der Oberlippe aus der Unterlippe . nach Mackenzie.
c) Bildung der Oberlippe aus der Halshaut . . nach v. Mott.
d) Bildung der Oberlippe aus der Armhaut . . nach Gräfe.

2. Bildung der Unterlippe.

a) Bildung der Unterlippe aus der Wangenhaut.

1) Bei triangulären Defecten des Lippenrandes und der Lippenwand.
   a) Durch seitliche Herbeiziehung der Wangenhaut mit Hilfsschnitten.
      α) Mit verticalen Hilfsschnitten . . . . . nach Dieffenbach.
      β) Mit horizontalen Hilfsschnitten . . . . . nach Serre.
      γ) Mit Combination beider Schnitte . . . . . nach Vanzetti.

1) Wien. med. Wochenschr. 1858, Nr. 47.

b) Durch seitliche Lappenbildung mit abwärts gerichteter Basis der Lappen . . . . . nach Dieffenbach.

2) Bei triangulären Defecten unterhalb des freien Lippenrandes.

a) Durch seitliche Herbeiziehung der Wangenhaut mit einem horizontalen Hilfsschnitt . . . . . nach Emmert.

b) Durch seitliche Lappenbildung mit nach aussen gelegener Basis der Lappen . . . . . nach Bruns.

3) Bei quadrangulären Defecten des Lippenrandes und der Lippenwand.

a) Durch seitliche Herbeiziehung der Wangenhaut mit einem horizontalen Hilfsschnitt . . . . . nach Zeis.

b) Durch seitliche Lappenbildung mit nach aussen gelegener Basis der Lappen . . . . . nach Payan.

4) Bei longitudinalem Defect des freien Lippenrandes.

a) Durch seitliche Lappenbildung mit nach oben gerichteter Basis der Lappen . . . . . nach Sedillot.

b) Durch seitliche Lappenbildung mit nach unten gerichteter Basis der Lappen . . . . . nach Bruns.

b) Bildung der Unterlippe aus der Kinn-Halshaut.

1) Bei halbmondförmigen Defecten.

a) Durch Hinaufschiebung der Kinnhals-Haut.

α) Durch einfache Hinaufschiebung der Kinn-Halshaut . . nach Roux.

β) Durch Hinaufschiebung mit Hilfsschnitten.

αα) Mit Excision von Dreiecken aus den Mundwinkeln . nach Rauch.

ββ) Mit Beifügung eines untern horizontalen Hilfsschnittes . . . . . nach Morgan.

γγ) Mit Beifügung eines verticalen Hilfsschnittes . . . nach Lisfranc.

b) Durch Lappenbildung.

α) Durch seitliche Lappenbildung mit nach auswärts gelegener Basis und Erhaltung eines Stückes Kinnhaut.

αα) Mittels Bogenschnitte . . . . . nach Blasius.

ββ) Mittels gerader Schnitte . . . . . nach Langenbeck.

β) durch Bildung eines unteren Lappen und Drehung desselben . . . . . nach Delpech.

2) Bei quadrangulären Defecten.

a) Durch Bildung eines unteren quadrangulären Lappen mit nach unten gerichteter Basis des Lappen

α) Einfache Lappenbildung . . . . . nach Chopart.

β) Lappenbildung mit einem Transversalschnitt unterhalb der Lappenbasis . . . . . nach Auvert.

γ) Lappenbildung mit Belassung eines Kinnhautstückes . nach Zeis.

3) Bei triangulären Defecten.

a) Bei verticalen triangulären Defecten.

α) Durch doppelseitige Lappenbildung mit auf- und auswärts gelegener Basis.

αα) Lappenbildung durch Bogenschnitte . . . . . nach Syme.

ββ) Lappenbildung durch gerade Schnitte . . . . . nach Auvert.

β) Durch einseitige Lappenbildung mit auf- und auswärts gelegener Basis . . . . . nach Berg.

b) Bei schräg liegenden triangulären Defecten.

α) Durch einseitige Lappenbildung mit auswärts gelegener Basis.

αα) Durch Bildung eines stumpfwinkligen Lappen . . nach Roux.

ββ) Durch Bildung eines spitzwinkligen Lappen . . . nach Rossignol.

c) Bildung der Unterlippe aus der Armhaut . nach Tagliacozzi.

d) Bildung der Unterlippe aus der Nackenhaut . . . . . nach Adelmann.

b) Wangen.

Anatomisches. Die Haut der Wangen ist fein und mehr oder weniger geröthet, nach hinten und unten zu etwas derber und beim Manne mit Barthaaren (Backenbart, *Julus*) besetzt. Sie ist sehr dehnsam und leicht verschiebbar. — Muskeln und Fascien. Dicht unter der Haut finden sich am hintern und untern Theil der Wangen ausgebreitete Muskelfasern, welche theils vom Halse über den untern Rand des Unterkiefers heraufsteigen *(Platysmamyoides)*, theils von hinten mit der *Fascia parotideo-masseterica* zusammenhängend nach vorn gehen *(Risorius Santorini)* und in der Haut der Backen und Mundwinkel sich verlieren. In tieferer Schicht liegen hinten der Kaumuskel *(Masseter)*, weiter vorn der grössere Jochbeinmuskel *(Zygomaticus maj.)*, von der äussern Fläche des Jochbeins zum Mundwinkel herabsteigend und noch tiefer die Mundhöhle von der Seite schliessend, der Backenmuskel *(Buccinator)*. Auf demselben zwischen ihm und der Haut findet sich ein fettreiches Bindegewebe [1]), worauf bei wohlgenährten Individuen die Wölbung und elastische Spannung der Backen beruht, während bei abgemagerten Personen diese Gegend eingefallen erscheint und die Jochbeine vorstehen. Auch ist der *Buccinator* von der *Fascia bucco-pharyngea* überzogen, welche nach hinten an die Seitenwand der Pharynx geht und nach unten mit der *Fasc. cervicalis profunda* zusammenhängt. — Arterien. 1) die *Maxillaris externa* steigt am vordern Rande des Masseters über den untern Rand des Unterkiefers herauf; 2) die *Transversa faciei* ($^1/_2$—$^3/_4$‴ dick), aus der *Temporalis superficialis*, geht anfangs von der Parotis bedeckt mit dem *Duct. Stenonianus* oberhalb dieses nach vorn zur Wange und verzweigt sich hier; 3) die *Masseterica* ($^1/_2$‴ dick) aus der *Maxillaris interna* kommt von hinten über die *Incisura semilunaris* des Unterkieferastes zur innern Fläche des Masseters; 4) die *Buccinatoria* ($^2/_3$‴ dick) gleichfalls aus der *Maxill. interna* läuft von hinten und oben zwischen Ober- und Unterkiefer zum *Buccinator* herab. Alle diese Arterien anastomosiren miteinander und mit der *Infraorbitalis*. — Venen. Die bedeutendste ist die *Facialis anterior*, welche als *Angularis* im innern Augenwinkel beginnt, dann weiter hinten als die *Art. maxillaris externa* schräg ab- und auswärts unter den *M. zygomaticis* gegen den Unterkieferwinkel herabsteigt und in die *V. facialis communis* übergeht. — Nerven. Die sensibeln sind Zweige des *Subcutaneus malae* und des *Infraorbitalis* aus dem *R. maxillaris superior* des *Trigeminus*, vielleicht auch des *Buccinatorius* und *Massctericus* aus dem 3ten Ast des 5ten Paars. Die motorischen

1) Gehewe, De corpusculo quodam adiposo in hominum genis obvio. Diss. Dorp. 1853.

Nerven liefert theils der letztgenannte Ast durch den *Buccinatorius* und *Masseterieus*, theils der *Facialis* durch seine *Rami malares* und *buccales*, die einen *Plexus buccalis* bilden und durch den *R. marginalis*. — Die den Wangen unterliegenden Knochen sind die Jochbeine, die Körper der Oberkiefer und die Seitentheile des Unterkiefers.

Fig. 58.

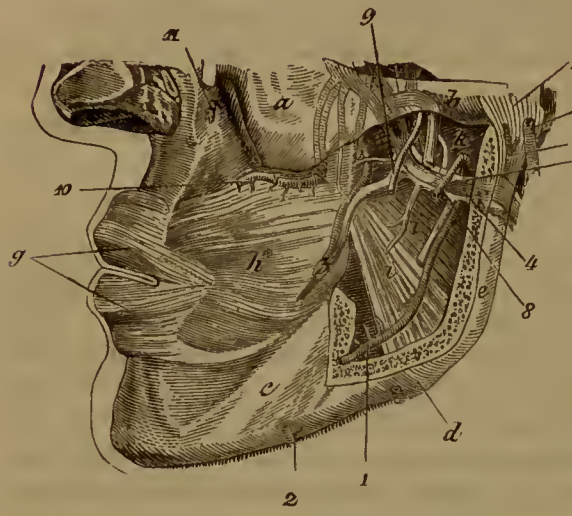

Fig. 58. Wangengegend nach Wegnahme der oberflächlichen Muskeln, Gefässe, Nerven und eines Theils des Unterkiefers, so dass die hinter dem Kieferast liegenden Gebilde sichtbar sind. Knochen: a) Jochbein, b) Jochfortsatz des Schläfbeins, c) Körper des Unterkiefers, d) Unterkieferwinkel, e) Ast des Unterkiefers; Bänder: f) Kapselband des Kiefergelenkes; Muskeln: g) Orbicularis oris, h) Buccinator, i) Pterygoideus internus, k) Pterygoideus externus; Arterien und Venen: 1) Art. alveolaris inferior, 2) Art. maxillaris externa, 3) Art. buccinatoria, 4) Ramus profundus der V. facialis posterior, 5) Art. maxillaris interna. 6) Art. meningea media, 7) Art. temporalis, 8) Art. masseterica, 9) Art pterygoidea, 10) Art. alveolaris superior posterior, 11) Art. infraorbitalis. — In Bezug auf die Nerven siehe die Fig. 17.

Capitel I.

Entzündungen, Abscesse und brandige Zustände der Wangen.

1) Entzündungen der Wangen sind keineswegs eine seltene Erscheinung, jedoch nur ausnahmsweise von grösserer Bedeutung. Dabei kann entweder nur die Haut und das unterliegende Bindegewebe, oder die Schleimhaut ursprünglich und vorzugsweise ergriffen sein, oder es ist die Wange in ihrer Totalität afficirt. — Oberflächliche cutane Entzündungen sind, absehend von exanthematischen, öfters Folge der Reizung durch von der Augengegend herabfliessende scharfe Secrete. Auch Frostentzündung kommt hier vor. Ich kannte und behandelte während mehrerer Jahre einen sehr wohlbeleibten Mann mit rundem Vollmondsgesicht und rothen Wangen, der alljährlich im Winter auf der Mitte derselben circumscripte Stellen von Frostentzündung bekam. — Tiefere Entzündungen des unterliegenden Bindegewebes sind meistens Folge entzündlicher Affectionen der Mundschleimhaut, des Zahnfleisches und des Periosts der Alveolarfortsätze und verlieren sich mit diesen in der Regel von selbst wieder. Immer ist bei solchen Affectionen die Anschwellung der Backe ziemlich be-

deutend, während die Haut entweder gar nicht oder nur leicht geröthet erscheint. — Von der Entzündung der Wangenschleimhaut wird später die Rede sein.

2) Wangenabscesse stehen am häufigsten mit Zahnfleischabscessen in Verbindung und öffnen sich meistens spontan nach der Mundhöhle hin. Nur selten kommt es zu einem Aufbruche nach aussen und das fast nur bei Paruliden der Unterkiefer. In solchen Fällen ist der Abscess vor dem Aufbruche nach aussen von der Mundhöhle aus zu eröffnen. Eine weitere Veranlassung zu Wangenabscessen geben mitunter periosteale Entzündungen, cariöse und nekrotische Zustände der unterliegenden Knochen, wobei es zu Eitersenkungen und zum Aufbruche nach aussen kommen kann, wesshalb man auch hier auf Eröffnung des Abscesses von der Mundhöhle aus bedacht sein muss. Sehr selten wird ein dem *Pseudoerysipelas* analoger Zustand an der Wange beobachtet.

3) Von brandigen Zuständen kommen an den Wangen theils solche vor, welche auch an allen übrigen Theilen des Gesichts auftreten können, wie der Brand nach schweren mechanischen Verletzungen, nach plastischen Operationen, der Milzbrand, der Verbrennungsbrand u. s. w., theils solche, welche dieser Gegend eigenthümlich sind, wohin die Noma gehört, bezüglich welcher ich auf die allgemeine Chirurgie verweise.

Capitel II.

Geschwülste der Wangen.

Die Lage der Wangen bringt es mit sich, dass sehr häufig Neubildungen benachbarter Theile, wie der Lippen, Nase, Augenlider und der Ohrspeicheldrüse, sich mehr oder weniger auf die Wangen verbreiten, und namentlich gilt das von den bösartigen Geschwülsten, zumal den Epithelialcarcinomen, welche nicht häufig ursprünglich an der Wange auftreten. Indessen sind von andern Geschwulstarten fast die meisten schon in der Wange beobachtet und auch operativ behandelt worden, denn es werden von den Autoren als solche angeführt: Fettgeschwülste, Fasergeschwülste, Sarcome, Gefässgeschwülste u. s. w. Wenn von Enchondromen die Rede ist, so haben sich diese fast immer von der Parotidengegend her gegen die Wangen verbreitet. Hauptsächlich nach operativen Rücksichten heben wir folgende Geschwulstarten hervor:

1) Epithelialkrebs. Bei der Exstirpation solcher Bildungen ist natürlich die Hauptrücksicht, dass alles Krankhafte beseitigt wird, und muss daher immerhin so viel Haut entfernt werden, als der Ent-

artung verfallen ist, indessen lassen sich bei der grossen Dehnsamkeit der Wangenhaut selbst grössere Defecte durch einfache Herbeiziehung der Haut und Schliessung der Wunde ersetzen. Die geeignetsten Schnitte hiezu sind elliptische, welchen nöthigenfalls noch ein Hilfsschnitt parallel dem einen oder andern Wundrande beigegeben werden kann. Ist eine Excision in noch grösserem Umfange nothwendig, so sind andere Ersatzmethoden einzuschlagen, bezüglich welcher ich auf die Meloplastik verweise. Aetzmittel können hier zwar ziemlich dreist in Anwendung kommen, indessen eignen sich für diese Behandlung doch nur beschränktere Krebsstellen.

2) Von Massengeschwülsten ohne destructiven Charakter scheinen besonders Fettgeschwülste nicht selten hier vorzukommen. Derartige buccale Tumoren erreichen mitunter sehr bedeutende Grösse. Für die Exstirpation kommt ausser der Grösse hauptsächlich der Umstand in Betracht, ob die Geschwulst der Schleimhautfläche, oder der Hautfläche näher liegt, oder mit den unterliegenden Knochenflächen in Verbindung steht. Tumoren, welche vorzüglich nach der Mundhöhle hin sich entwickelt haben, lassen sich von dieser aus durch Incision der innern Wangenfläche exstirpiren, wie das z. B. von Auvert[1]), Robert[2]), Berend[3]) u. A. mit Erfolg geschehen ist. In Robert's Fall scheint die Geschwulst ein lappiges Lipom gewesen zu sein. In Auvert's Fall schien das Gewächs dem Oberkiefer aufzusitzen, was sich jedoch nach Ablösung der Wange von demselben als unrichtig erwies. Bei mehr oberflächlich, ausserhalb der bucealen Fascie gelegenen Geschwülsten ist die Exstirpation durch Hautspaltung vorzunehmen, und bei Hautüberfluss oder Mitleidenschaft der Haut ein Theil derselben mit wegzunehmen. Dass bei solchen Exstirpationen der Stenon'sche Gang womöglich zu schonen ist, versteht sich von selbst. Sind längere Incisionen nothwendig, so gibt man denselben weder eine verticale, noch ganz horizontale Richtung, weil im erstern Falle viele Zweige des *Facialis* durchschnitten werden und der Mundwinkel leicht verzogen wird, während horizontale Schnitte bei grösserem Substanzverlust das untere Augenlid herabziehen können. Schräg liegende Schnitte mit nach einem Mundwinkel oder einem Kieferwinkel hin gerichtetem Ende dürften daher im Allgemeinen vorzuziehen sein. Geschwülste der Wangen, die mit den Kiefern zusammenhängen, erheischen eine tiefere Exstirpation und öfters die Resection, bezüglich welcher auf diese verwiesen wird.

---

1) Selecta prax. medico-chir. Par. 1848. Tab. XVI. — 2) Bull. de la soc. de chir. de Par. I. 1851. p. 850. — 3) Berlin. medic. Zeit. 1854. S. 213.

3) Cystengeschwülste kommen in den Wangen sehr häufig vor. Meistens haben dieselben den Charakter von Follicularcysten mit verschiedenem Inhalt. Ihre Exstirpation geschieht nach allgemeinen Regeln. Cysten mit serösem Inhalt sind selten. Velpeau[1]) behandelte eine solche durch Punction von der Mundhöhle aus und Injection mit Jodtinctur. Es scheint Verwachsung eingetreten zu sein. Henry[2]), Bérard[3]) u. A. exstirpirten solche Cysten. Bei noch andern wandte man das Haarseil an (Lesage[4]), Beale[5])) u. s. w. Sehr selten enthalten die Cysten Echinococcusblasen (Dupuytren[6])). Auch Dermoidcysten sind in den Wangen gefunden worden, die jedoch zu keiner operativen Behandlung Anlass gaben.

4) Angiome. Sowohl flächenhaft ausgebreitete, als geschwulstförmige und cavernöse Gefässgeschwülste, sind an den Wangen häufig beobachtet worden, und zwar in der verschiedensten Ausdehnung von kleinen Flecken bis zu die ganze Wange, ja die ganze Gesichtshälfte einnehmenden Mälern, und von beschränkten Geschwülsten bis zur Umwandlung der ganzen Backe in einen erectilen Tumor. Auch sind demgemäss schon alle Behandlungsmethoden eingeschlagen worden, welche überhaupt gegen Angiome in Anwendung kommen können. Am meisten Berücksichtigung verdienen jedenfalls die Exeision und Cauterisation. Bezüglich der ersteren heben wir hervor, dass dieselbe auch bei grossen Gefässgeschwülsten, welche nicht auf einmal excidirbar waren, mit Erfolg so angewandt worden ist, dass man die Exeision successiv in verschiedenen Perioden vornahm, ein Verfahren, das besonders von Dieffenbach[7]) empfohlen wurde. Die Cauterisation passt mehr bei flächenhaft ausgebreiteten Mälern geringeren Umfanges und bei kleinen Geschwülsten. Indessen ist dieselbe auch bei sehr ausgedehnten Mälern mit Erfolg versucht worden, z. B. von Chelius[8]), welcher eine über die ganze rechte Gesichtsseite ausgebreitete und besonders an der Oberlippe wulstige Telangiektasie durch häufig wiederholte Cauterisation mit Aetzstein ganz entfernte und in eine glatte Narbe verwandelte. Aehnlich, jedoch viel unbestimmter und irritirender, wirkt die Impfung. Bemerkenswerth ist ein Fall von Marjolin[9]), welcher bei einem sechs Wochen alten Mädchen mit einer die ganze rechte Gesichtsseite einnehmenden venösen Geschwulst im Umfange derselben 12—15 Impfstiche machte. Es trat aus den Stichstellen

1) Moniteur des hôpit. Par. 1853. p. 878. — 2) Bullet. de l'acad. r. de méd. I. 1836. p. 56. — 3) Arch. génér. de méd. I. III. Séric. Par. 1837. p. 402. — 4) Bull. de la fac. de méd. de Par. V. 1818. p. 258. — 5) Medical. times. 1851. Nr. 618. — 7) Operat. Chir. I. 1844. S. 242. — 8) Handb. d. Chir. I. 1844. S. 1107. — 9) Bull. de la soc. de chir. de Par. I. 1851. p. 641.

eine schwer zu stillende Blutung ein, auch folgte eine heftige reactive Entzündung, doch soll schliesslich die Geschwulst verschwunden sein. Natürlich kann man auch das Glüheisen und die Galvanocaustik in Anwendung bringen, doch bleiben leicht entstellende Narben zurück, und sprechen die von Middeldorpf[1]) angeführten Fälle, bei welchen das *Setaceum caudens* in Anwendung gebracht wurde, nicht sehr zu Gunsten dieses Verfahrens. Unsicher wirkt das Einstechen von Nadeln, ebenso die Injection reizender, coagulirender Flüssigkeiten, wozu man jedenfalls Eisenchlorid wählen würde. Auch können solche Injectionen rasch tödtlich werden, wie der Fall von Paget und Fullagar[2]) beweist. Ferner wandte man bei grossen die ganze Wange oder die ganze Gesichtsseite einnehmenden Gefässgeschwülsten die Unterbindung der *Carotis communis* an. Wardrop[3]) scheint zuerst eine Operation der Art unternommen zu haben bei einem sechs Wochen alten Kinde mit einer Gefässgeschwulst der linken Wange und des linken Ohres. Auf der Höhe der Geschwulst war ein Geschwür, das zu heftigen Blutungen Anlass gegeben hatte. Am zwölften Tage trat plötzlich Collapsus und am vierzehnten Tage der Tod aus Erschöpfung ein. Tödtlich endete auch eine Operation von Zeis[4]). In mehreren andern Fällen war der Erfolg nur vorübergehend. Dagegen wurde in einigen Fällen auch gänzliche Heilung erzielt, wie z. B. in einem von Bruns[5]) mitgetheilten Falle, der ein zwanzig Wochen altes Kind betraf, welches an der rechten Wange eine vorragende Geschwulst von der Grösse eines Gänseeies hatte. In verzweifelten Fällen wird man daher diese Operation doch versuchen müssen. Bei einigen hieher gehörigen Geschwülsten scheinen auch die Lymphgefässe betheiligt gewesen zu sein[6]).

Capitel III.

Wunden der Wangen.

1) Hiebwunden sind die häufigsten Wunden der Wangen und gehen in verschiedener Höhe quer oder mehr weniger schief über dieselben hin. Auch sind sie bald nur oberflächlich, cutan, bald dringen sie tiefer durch das subcutane Bindegewebe, die Fascien und Muskeln, oder haben die Mundhöhle, die Kieferhöhle geöffnet, oder das Jochbein und den Unterkiefer verletzt. Bei den tieferen Wunden können je nach ihrer Richtung von Arterien die *Maxillaris externa, Infraorbitalis,*

1) Die Galvanocaustik. Breslau, 1854. p. 110. — 2) Lond. med. Gaz. 1837. p. 529. — 3) Medic. chirurg. transact. IX. Lond. 1818. p. 206. — 4) Zeitschr. f. d. ges. Med. III. Hamb. 1836. S. 9. — 5) Handb. d. prakt. Chir. 2. Abth. Tüb. 1859. S. 166. — 6) Virchow, Geschwülste. III. 1863. S. 494.

Transversa faciei, von Nerven Zweige des *Facialis* und *Infraorbitalis*, von Drüsengängen der *Ductus Stenonianus* verletzt sein. Auch sieht man bei fetten Personen bisweilen ein grösseres oder kleineres Fettpaquet vorgetreten. — Bei oberflächlichen Wunden genügt die Vereinigung durch klebende Mittel mit Aufbinden des Unterkiefers. Tiefere, klaffende und besonders penetrirende Wunden erheischen die Knopfnaht. Läuft eine Wunde in die Mundspalte aus, so wird hier zuerst mit umschlungener Naht geheftet. Ist der Stenonianische Gang verletzt, so muss die Zusammenfügung besonders genau geschehen, damit eine Speichelgangfistel verhütet wird. Ist bei einer nicht penetrirenden Wunde der vor dem Masseter gelegene Theil des Speichelganges verletzt, so kann es zweckmässig sein, die Wunde hier penetrirend zu machen, damit der Speichel im Falle der Nichtvereinigung des Ganges in den Mund abfliessen kann. Sehr genaue Vereinigung ist auch bei bestehender Faciallähmung nothwendig, damit die gleichartigen Theile zusammenkommen und die Nervenleitung wiederhergestellt wird. Einen vorgefallenen Fettklumpen, wenn er sich nicht leicht reponiren lässt, schneidet man ab, weil er durch Vereiterung oder Verbrandung die erste Vereinigung stören könnte [1]). Sind bei penetrirenden Wunden Ligaturen angelegt worden, so leitet man diese, um die äussere Vereinigung nicht zu stören, in die Mundhöhle kurz abgeschnitten, oder führt sie zu einem Mundwinkel heraus und klebt sie äusserlich fest. Hat die Hiebwunde einen Lappen gebildet, so heftet man die Ränder zusammen und drückt den Lappengrund durch Heftpflaster und Binden an. Hängen mit dem Lappen, wie öfters bei Wunden der Unterkiefergegend, abgehauene Knochenstücke zusammen, so kann man deren Anheilung versuchen, was mir in einem Falle bei einer Wunde, wo ein Stück des Unterkieferrandes mit abgehauen war, gelungen ist.

2) Stichwunden sind öfters penetrirend in die Mund- oder Kieferhöhle und im letzteren Falle mitunter durch einen zurückgebliebenen Fremdkörper complicirt. Diese Wunden haben zuweilen beträchtliche Schwellung des Backenzellgewebes und Vereiterung desselben zur Folge, in welchem Falle der Abscess womöglich von der Mundhöhle aus zu eröffnen ist. In der Kieferhöhle zurückgebliebene Fremdkörper sucht man auszuziehen, wozu bisweilen Anbohrung der Kieferhöhle, womöglich von der Mundhöhle aus, nothwendig ist.

3) Bei gerissenen und gequetschten Wunden, welche nicht durch erste Vereinigung heilen können, ist hauptsächlich darauf zu sehen, dass durch die sich bildende Narbe nicht Verziehung des Mun-

1) Fall von Boyer, Chirurg. Krankh. VI. 1821. S. 204.

des, der Nase oder des untern Augenlides, oder Contractur des Unterkiefers bewirkt wird.

4) Aehnliche Rücksichten sind auch bei Schusswunden zu beobachten, welche meistens durch Frakturen complicirt sind.

Capitel IV.

Perforation der Wangen.

Entstehung. Fressende Geschwüre, brandige Affectionen, namentlich Noma und Schusswunden, sind die häufigsten Veranlassungen einer Durchlöcherung der Wangen.

Erscheinungen und Folgen. Die abnorme Oeffnung kann je nach der Entstehungsweise verschiedene Form und Grösse haben, für sich bestehen oder mit der Mundspalte in Verbindung stehen, und gesunde oder narbige, verdünnte, callöse Umgebungen haben, auch mit Verwachsung und Verziehung der Theile verbunden sein. Während des Sprechens und Kauens dringt aus solchen Oeffnungen Mundspeichel und ein Theil der Speisen, so dass sie Mundhöhlenfisteln darstellen. Das Austreten von Speichel gibt solchen Perforationen Aehnlichkeit mit Speichelfisteln, mit welchen sie übrigens combinirt sein können [1]). Bei grösseren Oeffnungen hat man auch eine Veränderung der Stimme beobachtet [2]).

Behandlung. Die organische Verschliessung solcher Perforationen kann geschehen: — 1) durch Cauterisation der Oeffnungsränder und ihrer nächsten Umgebung, was jedoch nur bei kleinen und rundlichen Aperturen Erfolg haben wird. Bruns [3]) sah in zwei Fällen kleine nach Operationen zurückgebliebene Mundhöhlenfisteln unter Anwendung des Höllensteins sich schliessen, und John Marschall [4]) heilte eine solche Fistel durch Galvanocaustik; — 2) durch blutige Anfrischung der Narbenränder und Heftung der Wundränder bei grösseren und unregelmässigen Oeffnungen, wenn der Substanzverlust durch Herbeiziehung jener ersetzt werden kann. Zur Abtragung der Wundränder ist eine in den Mund gebrachte Unterlage von Horn, Holz, Pappe u. dgl. zu verwenden. Der Oeffnung gibt man je nach ihrer früheren Gestalt die Form eines Ovals oder eines Halbmondes unter Berücksichtigung der für die Exstirpation von Geschwülsten an der Wangengegend gegebenen Regeln. Sind die Narbenränder mit den

1) Acrel, Chirurg. Vorfälle. I. Götting. 1777. S. 206. Bucca fenestrata. — 2) Delabarre, Jean, Zahnarzt, 1849. S. 16. — 3) Handb. d. prakt. Chir. 2. Abth. 1859. S. 210. — 4) Med. chir. transact. XXXIV. 1851. p. 221.

unterliegenden Alveolarfortsätzen der Kieferknochen verwachsen und desshalb nicht verschiebbar, so müssen sie vor der Anfrischung gelöst werden; — 3) durch plastischen Ersatz, worüber ich auf die Meloplastik verweise.

Zu einem mechanischen Verschluss durch Backenobturatoren wendet man sich, wenn eine organische Verschliessung aus was für Gründen immer nicht thunlich ist. Boyer [1]) erzählt von einer Person, die einen solchen trug, der aus zwei silbernen Platten bestand, die in der Mitte durch einen cylindrischen silbernen Stiel verbunden waren. Nach Delabarre [2]) sollen diese Obturatoren aus Platin oder Gold gemacht werden, die innere Platte soll etwas concav, die äussere etwas convex und auf der äussern Fläche leicht schraffirt und mit einer der Gesichtsfarbe entsprechenden Glasur überdeckt sein.

Capitel V.

Verwachsungen und Narben der Wangen.

1) Verwachsung der innern Wangenfläche in grösserem oder geringerem Umfange mit dem Zahnfleische und den Kieferknochen ist meistens Folge von Verbrennungen und Verätzungen der vordern Mundschleimhaut, wodurch diese in grösserer oder geringerer Ausdehnung zerstört wird. Dieselbe Folge können auch heftige Entzündungen der Schleimhaut durch übermässigen Quecksilbergebrauch haben. Die Verwachsung ist nach diesen verschiedenen Veranlassungen bald mehr unmittelbar, bald durch häutige, verschieden geformte Zwischenmassen vermittelt, so dass entweder die Wange und der Unterkiefer noch einige Beweglichkeit haben, oder in einer bestimmten Lage und Stellung unverrückt beharren, wodurch das Sprechen und Kauen behindert, die Gesichtszüge starr und verzogen, bei längerer Dauer die Kiefergelenke anchylotisch, die Ernährung beeinträchtigt, die Zähne mit Weinstein überdeckt und ein höchst übler Geruch aus dem Munde veranlasst werden. Bisweilen hängt bei solchen Verwachsungen auch noch in den Zwischenräumen der Zähne das Zahnfleisch des Unterkiefers mit demjenigen der Oberkiefer zusammen. Die Beseitigung solcher Verwachsung höheren Grades erheischt blutige Trennung, worüber ich auf die Contractur des Unterkiefers verweise.

2) Narben kommen an der Wangengegend als eingezogene, hypertrophische und sehr ausgebreitete vor. — Eingezogene Narben sind öfters Folgen äusserer Zahnfisteln und zeigen sich meistens

1) Chir. Krankh. VI. 1821. S. 210. — 2) A. O. S. 126.

an der Unterkiefergegend. Auch Frakturen, Nekrose und Caries der Kieferknochen und Wangenbeine können zu solchen Narben führen, wodurch die Wangenhaut in grösserer oder geringerer Ausdehnung ihre Verschiebbarkeit verliert. Solche Narben werden entweder durch Subcision von der Mundhöhle aus gelöst, oder, wenn sie keine grössere Ausdehnung haben, ganz ausgeschnitten, zumal wenn die Haut sehr verändert erscheint, oder endlich mit penetrirenden Schnitten nur umschnitten, worauf man über der sitzen bleibenden Narbe die gesunde Haut zusammenheftet. — Hypertrophische Narben, welche nach nicht gut vereinigten Hieb-, Schnitt- und Risswunden bisweilen zurückbleiben, werden ausgeschnitten, was, um ein Recidiv zu verhüten, vollständig geschehen muss.

Einem Studirenden, welcher auf der linken Wangenseite etwas über der Unterkieferbasis in Folge einer nicht gut vereinigten Hiebwunde eine in fast horizontaler Richtung verlaufende, gegen zwei Zoll lange und mehr als 3‴ breite roth aussehende hypertrophische Narbe hatte, die sehr sichtbar war, excidirte ich dieselbe durch zwei elliptische Schnitte vollständig und vereinigte die Wunde, so dass nur eine feine lineäre Narbe zurückblieb.

Sehr ausgebreitete Narben, wie sie nach serophulösen, lupösen, variolösen Geschwüren, nach Verbrennungen u. s. w. mitunter zurückbleiben, können durch wiederholte partielle Excisionen verkleinert oder nach und nach auch ganz beseitigt werden. Wo möglich werden zunächst die hässlichsten Narbenstellen ausgeschnitten.

Unter mehreren Fällen erwähne ich den eines 10jährigen Mädchens, welches an der rechten Wange in Folge einer ungeschickten Impfung an drei verschiedenen Stellen grosse durch weisse Farbe und punktirte Beschaffenheit der Haut entstellende Narben hatte. Unter drei verschiedenen Malen excidirte ich den grössten Theil dieser Narben durch je zwei Bogenschnitte, so dass kaum merkbare Spuren davon zurückblieben.

Capitel VI.

Aneurysmen und Phlebektasien der Wangen.

1) Aneurysmen sind bis jetzt nur an der *Maxillaris externa* beobachtet und verschieden durch Compression, Electropunctur, Injection, selbst auch durch Unterbindung der *Carotis communis* behandelt worden, wie sich aus nachstehenden Fällen ergibt.

Benoit [1]). Ein Mann von 54 Jahren hatte seit 20 Jahren an der rechten Wange eine schmerzlose pulsirende Geschwulst von der Grösse einer Mandel. In Folge einer Anstrengung bedeutende Vergrösserung, so dass am 20. September 1852 dieselbe im Umfang 35 Ctm., an Höhe 7 Ctm. betrug. Sie pulsirte. Am 28. September Electropunctur, unerträgliche Schmerzen, keine Wirkung. Am 29. September Unter-

1) Revue thér. du Midi. 1853. Janv. et Févr.

bindung der Carotis c. d. und Compression der Geschwulst. Am 10. October die Geschwulst nur noch nussgross, ziemlich hart, ohne Pulsation. Am 25. November Heilung vollendet. — Mattei [1]). Ein Schuhmacher von 28 Jahren, bekam im Jahre 1848 ohne bekannte Veranlassung am untern Theil der linken Wange eine kleine Geschwulst, welche die Grösse einer Nuss erreichte. Diagnose unsicher. Am 10. Januar 1851 Exstirpation. Die Geschwulst hing mit der Arterie zusammen, starke Blutung, Unmöglichkeit das allein blutende untere Ende der Arterie zu unterbinden, daher Compression derselben in der Schnittwunde selbst. Der Tumor enthielt concentrische Faserstoffschichten. Nach 4 Wochen vollkommene Heilung. — Lussana [2]). Mädchen von 22 Jahren. Seit einigen Jahren eine nussgrosse weiche Geschwulst in der linken Wange zwischen Mund- und Unterkieferwinkel. Einstich einer Nadel, Austritt von arteriellem Blut, Diagnose: aneurysmatische Geschwulst. Später von der Mundhöhle aus Injection von 8—10 Tropfen Acétate de peroxyde de fer in die Geschwulst und Compression der Oeffnung 1 Minute lang mit dem Finger. Nach Entfernung desselben keine Blutung, die Geschwulst war fest geworden. Seitdem allmälige Abnahme der Geschwulst.

2) Phlebektasien scheinen nach Angaben von Blancard [3]), Kramer [4]), Cagnion [5]) u. A. an der innern Wangenfläche hin und wieder beobachtet worden zu sein, doch dürften einige als Varicositäten angesprochene Geschwülste eher cavernöse Geschwülste gewesen sein.

In Cagnions Fall befand sich an der hintern Seite des Stenonianischen Ganges ein varicoses Gefäss von der Dicke einer Taubenspuhle, das jedesmal beim Kauen blutete. Berührung der Stelle mit dem glühenden Eisen stillte die Blutung für immer.

Capitel VII.

Unterbindung der Wangenarterien.

Für die Unterbindung in der Continuität können nur die *Maxillaris externa* und *Transversa faciei* in Betracht kommen, indessen dürfte sich nur selten zu solcher Unterbindung Veranlassung finden, am ehesten noch könnte man dazu durch cirsoide Gefässerweiterung der Wangenarterien gebracht werden.

1) Unterbindung der *Maxillaris externa*. Für diese macht man da, wo die Arterie über den untern Mandibularrand aufsteigt, also in der Gegend des vordern Masseterrandes ungefähr einen starken Zoll vor dem Unterkieferwinkel in der Richtung des Muskelrandes einen schief von oben und vorn nach unten und hinten laufenden 1″ langen Hautschnitt, dessen Mitte auf den untern Mandibularrand fällt, trennt das subcutane Bindegewebe nebst Fasern des *M. platysma-myoides*, auch die unterliegende Fascie und sucht nun von dem Mus-

1) Ib. — 2) Compt. rendus hebdom. des séanc. de l'acad. des sc. XXXVIII. 1854. p. 303. — 3) Collect. med. phys. Cent. VII. Nr. 92. — 4) Nürnberg. gel. Unterh. II. Abth. 1. S. 58. — 5) Richter's chirurg. Bibl. XII. 1791. S. 178.

kelrande ausgehend die auf der Beinhaut verlaufende Arterie, welche nach Isolirung von der mehr nach aussen und hinten liegenden *V. facialis ant.* dicht unter dem Kieferrande unterbunden wird.

Beck [1]) unterband bei einem 13jährigen Knaben die *Maxillaris externa s.* wegen einer apfelgrossen Geschwulst der linken Wange, wobei die Aeste namentlich dieser Arterie erweitert waren. Nur geringe Verkleinerung der Geschwulst.

2) Unterbindung der *Transversa faciei.* Am zweckmässigsten geschieht diese da, wo die Arterie auf dem vordern Theil des Kaumuskels verläuft, weil sie nach hinten von der Parotis bedeckt ist. Hier macht man $^1/_2$'' unterhalb des Jochbogens parallel mit diesem einen 1'' langen Schnitt durch Haut, subcutanes Bindgewebe und *Fascia parotideo-masseterica*, isolirt die im subfascialen Bindgewebe auf dem Kaumuskel liegende Arterie und unterbindet sie möglichst weit hinten. Den parallel mit der Arterie nur etwas tiefer verlaufenden Stenonianischen Gang hat man sorgfältig zu vermeiden.

In einem Falle sah ich die *Maxillaris externa* als *Coronaria labii inferioris* sich verlieren und die sehr entwickelte *Transversa faciei* gegen die Nasenflügel zu verlaufen, die *Coronaria labii superioris* abgeben und als *Angularis* endigen.

Capitel VIII.

Wangenverlust.

Grössere Substanzverluste, welche nicht durch einfaches Zusammenziehen der Defecträuder ersetzt werden können, entstehen meistens durch brandige Zustände, namentlich Noma, durch Schussverletzungen, und durch krebsartige Ulcerationen. Da die Wangen an die Augenlider, Nase und Lippen grenzen, so bringt es diese Lage mit sich, dass gewöhnlich mit dem Wangenverlust auch Defecte der genannten Theile vorhanden sind und jener ein complicirter ist. Entstellung und Functionsstörung sind bei solchen Verlusten immer bedeutend, die Mundhöhle steht seitlich offen, Zähne und Zunge liegen bloss, beim Sprechen und Kauen fliesst Speichel aus der Oeffnung, öfters ist auch noch in Folge von Verwachsung der Wangen- und Lippenreste mit dem Zahnfleisch Contractur des Unterkiefers vorhanden und Nahrungsaufnahme sowohl als Sprache sind beeinträchtigt.

Behandlung. Nur bei kleineren Verlusten, namentlich bei Wangenlöchern, ist ein mechanischer Ersatz in Form von Backenobturatoren, wovon bei den Perforationen die Rede war, gut anzubringen. Bei grösseren und anders geformten Defecten ist der Versuch zu

1) Klin. Beiträge z. Histol. u. Ther. d. Pseudoplasmen. Freib. 1857. S. 33.

machen, auf dem Wege der organischen Plastik den Verlust zu ersetzen.

Capitel IX.

Wangenbildung. Meloplastik.

Je nach Grösse, Form und Lage des Defectes kann das Material zum Ersatze aus der Wangenhaut selbst, aus angrenzender Gesichtshaut, oder aus der Haut entfernter gelegener Gegenden genommen werden.

1. Ersatz aus der Wangenhaut.

Die Meloplastik aus der Wangenhaut selbst, d. h. aus der nächsten Umgebung des Defectes, verdient stets den Vorzug, wenn noch ausreichendes Material hiezu vorhanden ist, schon desshalb, weil der Ersatz dem Verlorengegangenen am ähnlichsten ist. Das Verfahren kann bestehen lediglich in einer Herbeiziehung der angrenzenden Wangenhaut mit Hilfsschnitten oder in einer eigentlichen Lappenbildung aus derselben. Zuerst wird dem Defect bei der Anfrischung der Narbenränder eine zur Vereinigung günstige Form gegeben, welche natürlich mehr oder weniger durch die Form des Verlustes bedingt wird, am zweckmässigsten aber ein Oval, einen Halbmond oder ein Dreieck darstellt.

1) **Ovale oder halbmondförmige Defecte.**

a) Herbeiziehung der angrenzenden Wangenhaut mit Hilfsschnitten. Diese können hier bestehen:

α) In Ablösung der Wundränder von ihrer Grundfläche, bis sie zur Vereinigung die hinreichende Verschiebbarkeit erhalten haben. Nöthigenfalls nimmt man auch noch vorstehende Zähne oder Theile der Kieferknochen hinweg, wie Gensoul [1]) bei einer 50jährigen Frau gethan hat, die seit dem neunten Jahre in Folge von Noma ein grosses Loch in der linken Wange hatte.

β) In Seitenincisionen durch die Haut mehr oder weniger parallel den Verwundungsschnitten, wenn die Ablösung von der Grundfläche zur Vereinigung der Wundränder nicht genügt oder nach derselben die Spannung der Haut sehr gross ist.

Blasius [2]) führte als einer der ersten eine solche Operation bei einem 12jährigen Knaben aus, der den rechten Mundwinkel und die angrenzende Wange bis gegen den

---

1) Journ. des hôp. de Lyon I. p. 16. Operation im Jahre 1829. — 2) Beiträge z. prakt. Chir. Berl. 1848. S. 197.

Kronenfortsatz hin verloren hatte. Ein Hilfsschnitt lief unter und längs der Kieferbasis vom Kinn bis gegen den Kieferwinkel, der andere obere von der Nase bis zur Wange. Die Vereinigung gelang indessen nur am Mundwinkel. Es blieb eine eiförmige Wangenöffnung zurück.

Unter Umständen kann auch schon ein seitlicher Hilfsschnitt genügen, welcher vorzugsweise ein unterer sein sollte.

b) Lappenbildung. Zu dieser kann man nach Anfrischung der Defectränder und Ablösung derselben von der Grundfläche parallel dem einen oder andern Wundrand, soweit von ihm entfernt, als die Breite des Defectes beträgt, einen Schnitt bilden, so dass ein brückenförmiges Hautstück umschnitten ist. Alsdann wird diese Hautbrücke in der Mitte gespalten, so dass zwei Lappen gebildet sind. Werden zwei Parallelschnitte gemacht mit Spaltung der Hautbrücken in der Mitte, so erhält man vier Lappen. Dieses letztere Verfahren hat Muetter [1]) in Anwendung gebracht.

Eine Frau hatte durch *Stomatitis mercurialis* ein Loch in der rechten Wange mit Contractur des Unterkiefers erhalten. Zuerst wurde letztere durch Messer und Hebel beseitigt. Dann Anfrischung der Defectränder, Ablösung derselben vom Grunde und verticale Spaltung in der Mitte nach auf- und abwärts, worauf von dem Ende jedes Verticalschnittes nach jeder Seite hin bogenförmige Horizontalschnitte geführt wurden, so dass vier Lappen entstanden, die mangegeneinander schob und heftete. Nur eine kleine schrotkorngrosse Oeffnung blieb in der Wange zurück, die später noch durch Excision und Heftung geschlossen wurde.

2) **Triangulăre Defecte.** Auch hier kann der Ersatz in doppelter Weise geschehen.

a) Herbeiziehung der angrenzenden Wangenhaut mit Hilfsschnitten. Man verlängert die Basis des Dreiecks nach einer oder nach beiden Seiten hin, löst die seitlichen Wundränder bis zum Ende der Hilfsschnitte ab und sucht die Wundränder zusammenzubringen. Unter Umständen kann es vortheilhaft sein, hier Burows Methode der Exeision seitlicher Dreiecke in Anwendung zu bringen.

b) Lappenbildung. Für den Fall, dass das Dreieck wie gewöhnlich horizontale Stellung hat, bildet man entweder nur einen grösseren unteren Lappen oder zwei kleinere, einen unteren und oberen. — α) Bildung eines unteren dreieckigen Lappen. Diese Plastik verrichtete Blasius [2]) in dem vorhin erwähnten Falle. Die eiförmige Brüeke wurde in ein Dreieck mit vor dem Kronenfortsatze befindlicher Spitze verwandelt. Dann verlängerte er die Basis des Dreieeks um das Gleiche ihrer Länge, nämlich um 1″ durch einen gerade abwärts gehenden Schnitt, führte vom Ende dieses

1) Gaz. méd. de Par. 1845 p. 411. The med. Examiner and Record of med. sc. 1841. — 2) L. c. p. 201.

einen zweiten nach hinten und oben parallel dem untern Dreieckschenkel und schob den vom Grunde gelösten Lappen nach aufwärts in die Lücke. Es blieben an der obern Wundspalte zwei Fistelöffnungen zurück und bildeten sich neue Verwachsungen mit dem Knochen, so dass die Zähne nur 1/4" von einander gebracht werden konnten. Auch wulstete sich der eingepflanzte Lappen auf, während oben und unten die Haut eingezogen war. In einem zweiten Falle trat Aehnliches ein. — β) Bildung eines obern und untern Lappen. Hiezu kann man sich veranlasst finden, wenn ein Lappen für den Ersatz nicht genügen würde. Close und Paul [1] operirten in dieser Weise.

Ein 7jähriger Knabe hatte durch Noma einen grossen Theil der rechten Backe verloren. Es bestand eine 1" breite und 1/2" hohe Oeffnung durch eine 1/4" breite Brücke vom Munde geschieden. Der Defect wurde in Form eines Dreiecks mit nach dem Mundwinkel gerichteter Basis ausgeschnitten. Die Höhe derselben betrug 1", die Länge der seitlichen Schenkel 2". Nun Ablösung der Weichtheile vom Knochen im Umfange von 1/2" und Trennung des Kronenfortsatzes nebst dem aufliegenden Massetertheil mit der Liston'schen Scheere zur Heilung der Kiefercontractur. Hierauf Hilfsschnitte nach oben in die Nasolabialfalte und nach unten in die Mentalfalte. Gleichwohl gelang die Vereinigung der Wundränder nicht, daher Bildung eines 1" hohen oberen Lappen durch einen dem obern Wundrande parallel laufenden Schnitt unter dem Augenlid hin und Ablösung vom Grunde. Vereinigung des Lappen mit dem in die Höhe gezogenen unteren Wundrande. Die obere Lücke überliess man der Granulation. Nach Entfernung der Nadeln ging die ganze Querwunde wieder auf, daher nach einigen Wochen Bildung noch eines untern etwa 1 1/2" breiten Lappen aus der Wangen-Halshaut und Heftung an den untern Wundrand. Die Anheilung gelang bis auf eine kleine Stelle am Mundwinkel, die durch Aetzung mit Cantharidentinctur geschlossen wurde.

2. Ersatz aus der Nasenhaut.

Davon kann natürlich nur die Rede sein, wenn der Defect klein und der Nase angrenzend gelegen ist. Dieffenbach [2] will unter solchen Verhältnissen das Material von der correspondirenden Nasenseite genommen haben, wenn die Nase gross war. Er bildete dann aus der ganzen Seite der Nase einen oben schmalen und unten breiten Lappen, suchte an der äussern Seite Substanz durch seitliche Lappenverschiebung oder Lateralincisionen zu gewinnen und vereinigte den Nasen- und Wangenlappen durch umschlungene Nähte. Der Nasendefect wurde aus der Stirnhaut ersetzt.

3. Ersatz aus entfernter gelegenen Gegenden.

Nur in Ausnahmsfällen, wenn aus der Nähe des Defectes kein brauchbares Material erhältlich ist, oder jener nach einer entfern-

1) Zeitschr. f. klin. Med. v. Günsburg. I. Breslau 1850. S. 202. — 2) Operat. Chir. I. 1844. S. 432.

teren Gegend sich hinzieht, wird man dieser Ersatzweise sich bedienen. Es gehören dahin:

a) Ersatz aus der Stirnhaut. Davon kann nur die Rede sein, wenn der Defect nicht gross, ganz in der Nähe der Nase und diese selbst in geringerer oder grösserer Ausdehnung zu restauriren ist. Unter solchen Verhältnissen ersetzte Graefe [1]) einen Wangendefect bei einem 35jährigen Manne, der durch ein syphilitisch-mercurielles Leiden einen beträchtlichen Substanzverlust auf der rechten Seite des Nasenrückens und der angrenzenden Wangengegend hatte, durch einen Stirnhautlappen, welcher etwas nach der linken Seite hin gerichtet war, in der gewöhnlichen Weise.

b) Ersatz aus der Schläfenhaut. Diese benutzte Blandin [2]) bei einem 10jährigen Knaben, der in Folge einer Schussverletzung eine sehr complicirte Gesichtsverstümmelung erlitten hatte, so dass linkerseits ein Wangen-, Nasen- und Lippendefect bestand und Mund- und Nasenhöhle eine gemeinschaftliche Höhle bildeten. Zuerst wurde der linke Mundwinkel restaurirt, dann der Nasendefect durch einen Stirnlappen und schliesslich die Wangenöffnung durch einen langen viereckigen der Schläfenhaut entnommenen Lappen, welcher die oberflächliche Schläfenarterie enthielt und seine Basis in der Gegend des Jochbeines hatte, geschlossen.

c) Ersatz aus der Halshaut. Diese wurde von Lallemand [3]), Blandin [4]) u. A. zu Wangenrestaurationen verwandt. Wegen der Dünnheit der Haut eignet sich jedoch dieses Material nicht gut zu einem solchen Ersatze, und wird daher jenes nur im Falle der Nothwendigkeit anzusprechen sein.

Lallemands Fall betraf ein 10jährigen Mädchen, dem durch Aetzung bei einer *Pustula maligna* eine bedeutende Wangenöffnung linkerseits nebst theilweisem Verlust der Unterlippe und Kinnhaut zurückgeblieben war. Nach Anfrischung der Defectränder wurde aus der Halshaut unter dem Kieferrande vor dem *M. sternocleidomastoideus* ein schräg von oben und hinten nach unten und vorn verlaufender Lappen möglichst dick ausgeschnitten. Der Stiel, 3 Centm. breit, lag der Wunde nahe und setzte sich in diese durch seinen vordern und obern Rand fort. Die Anheftung des hinaufgeschobenen Lappen geschah durch Knopfnähte. Der Lappen heilte grösstentheils an.

d) Ersatz aus der Wange der andern Seite. Dieffenbaeh [5]) spricht davon, in verzweifelten Fällen einen Ersatzlappen der gesunden Wange entnommen und die Oberlippe als ernährende Brücke des in ihr umgedrehten Lappen benützt zu haben.

---

1) Journ. d. Chir. u. Augenh. II. 1821. S. 14. — 2) Bull. de l'acad. r. de méd. I. Par. 1836. p. 34. — 3) Arch. génér. de méd. IV. 1824. p. 242. — 4) L. c. — 5) A. O.

Anhang. Complicirte Gesichtsrestaurationen.

Zu den schwierigsten plastischen Operationen gehören solche, bei welchen ausser der Wange noch andere Gesichtstheile zu ersetzen sind. Solche Restaurationen können meistens nur in Zwischenräumen geschehen und sind im Allgemeinen nach den bei dem Ersatze der einzelnen Gesichtstheile gegebenen Regeln auszuführen, die wie immer den besondern Verhältnissen angepasst werden müssen. Als Beispiele können dienen der oben erwähnte Fall von Blandin, ferner ein Operationsfall von Roux [1]), gleichfalls schon früher theilweise bei der Lippenbildung erwähnt.

Einer jungen Frau fehlten die linke Hälfte der Oberlippe, der linke Nasenflügel und ein angrenzender Wangentheil. Zuerst wurde aus der Unterlippe die Oberlippe restaurirt, dann versuchte man den Schluss der Wangenöffnung durch Ablösung und Herbeiziehung der angefrischten Defecträuder, durch Ablösung eines Schleimhautlappen von der innern Fläche der Lippe und Wange, endlich durch Transplantation eines dem Ballen des Daumens entnommenen Hautstückes, Alles umsonst. Zuletzt mehr, als 6 Monate nach der ersten Operation, wurde das in die Oberlippe eingeheilte Stück der Unterlippe wieder lappenförmig ausgeschnitten und weiter aufwärts zur Deckung des Wangen- und Nasenverlustes verlegt, und die dadurch entstandene dreieckige Lücke in der Oberlippe durch Zusammenheftung der Wundränder geschlossen. Durch diese verschiedenen Operationen wurde schliesslich die Entstellung zwar nicht gehoben, aber doch gebessert. — Auch Dieffenbach [2]) erzählt von einem merkwürdigen Ersatze bei einem 7jährigen Knaben, der durch Noma den grössten Theil der linken Wange, die Hälfte der Unterlippe mit dem linken Mundwinkel, drei Viertheile der Oberlippe und den linken Nasenflügel verloren hatte. Zuerst wurde durch plastische Vereinigung der Ober- und Unterlippenreste die Mundöffnung von der Wangenöffnung geschieden, dann die letztere durch Excision von zwei Keilstücken, die später wiederholt wurde, verkleinert und schliesslich durch Excision eines entsprechenden Hautlappen am Unterkieferrande geschlossen. Eine kleine zurückgebliebene Lücke wurde später durch ein dem obern Theil der Wange entnommenes Hautstück beseitigt. Der Nasenflügel wurde durch ein der Nähe des rechten Nasenflügels entnommenes Wangenstück, dessen Stiel durch zwei horizontale parallele Schnitte dicht unter der Nase hinweg geführt wurde, ersetzt. Die Ernährungsbrücke wurde später exstirpirt. Die Entstellung soll unkennbar gehoben worden sein u. s. w.

c) Ductus Stenonianus.

Anatomisches. Dieser Hauptausführungsgang der Ohrspeicheldrüse gehört vollständig der Wangengegend an. Er tritt aus dem vordersten Theil der Drüse etwa $^1/_2$" unterhalb des Jochbogens hervor, geht dann fast horizontal über die äussere Masseterfläche *(Pars masseterica)* etwas unterhalb der *Transversa faciei*, wendet sich am vordern Rande dieses Muskels in die Tiefe zum *Buccinator (Pars buccalis)* und durchbohrt diesen nebst der Mundschleimhaut in der Gegend zwischen dem 1ten und 2ten Backzahn. Der ganze Gang ist ungefähr $2^1/_2$" lang und $1^1/_2$"' dick.

1) L. c. u. bei Maisonabe, Clinique sur les difform. dans l'espèce humaine. II. Par. 1834. p. 100. — 2) A. O.

Capitel I.

Wunden des Speichelganges.

Wie schon bei den Wangenwunden angegeben wurde, ist der Stenonianische Gang namentlich bei tiefer gehenden Hiebwunden der Backengegend gefährdet und kann dadurch bald die *Pars masseterica*, bald der buccale Theil des Ganges angeschnitten oder ganz durchschnitten werden, wodurch die Möglichkeit zur Bildung einer Speichelgangfistel gegeben ist. Um eine solche zu verhüten, ist es daher bei solchen Wunden von der grössten Wichtigkeit, dass man dieselben möglichst genau und fest schliesst, damit dem Speichel der Austritt nach aussen verlegt wird, und die Schnittenden des Ganges miteinander in Contact kommen, um verwachsen zu können. Zuweilen kommt es vor, dass zwar die äussere Wunde sich schliesst, nicht aber die Zusammenhangstrennung des Ganges, und es bildet sich in der Dicke der Backe eine Speichelansammlung. Einen solchen Fall beobachtete Garnier [1]). Von der Mundhöhle aus konnte eine feine Sonde in den Gang bis in die Gegend der Geschwulst aber nicht in diese hinein geführt werden. Er stach nun die Gesehwulst von der Mundhöhle aus an, entleerte den angesammelten Speichel, legte durch die Canüle eine Darmsaite ein, welche nach 10 Tagen entfernt wurde und der Speichel floss nun frei in die Mundhöhle. Einen ähnlichen Fall beobachtete Percy [2]). Auf diese Weise kann man die Bildung einer Speichelfistel verhüten. Uebrigens dürfte es bei tief gehenden, die Backe fast durchdringenden Wunden zweckmässig sein, diese vollends penetrirend zu machen, ehe man die äussere Wunde schliesst, um die Bildung einer Speichelfistel zu verhüten.

Capitel II.

Speichelgangfistel, Speichelfistel, Fistula salivalis.

Entstehung. Die häufigste Veranlassung zur Fistelbildung ist Verwundung des Ganges durch Hiebwunden der Wangengegend, wie sie namentlich bei Duellen zuweilen vorkommen, seltener sind es Abscesse, Schwärungsprocesse, brandige Zustände der Wange, wodurch die Continuität des Stenonianischen beeinträchtigt wird und zwar so,

1) Journ. de méd. 1807. Oct. — 2) Bull. de la facult. de méd. 1811. Nr. 3.

dass sein hinterer Theil wegsam bleibt, und noch seltener sind es Ansammlungen von Speichel in dem Gange, wenn dessen vorderer Theil durch von der Mundhöhle aus eingedrungene Fremdkörper oder durch Concretionen verstopft ist, welche zu einer Perforation desselben führen.

Erscheinungen und Folgen. Die Fistel macht sich durch eine Oeffnung an der Backengegend bemerkbar, aus welcher Speichel fliesst, zumal während des Sprechens und Kauens. Kann man von der Mundhöhle aus eine Sonde in den Gang führen, so gelangt man damit in die Fistel. Nach der verschiedenen Entstehungsweise derselben besteht bald nur eine kleine Oeffnung ohne weitere Veränderung der Umgebung, bald ist diese mehr oder weniger entartet, narbig, geschwürig eingezogen, callös u. s. w., oder es ist die Haut unterminirt, bildet einen von Eiter und Speichel gefüllten Sack, der sich bei Druck oder Kaubewegungen entleert. Auch fliesst entweder nur ein Theil des Speichels durch die Fistel nach aussen und ein anderer in die Mundhöhle, oder es ergiesst sich das ganze Secretionsproduct der Drüse nach aussen und dann kann der Ausfluss ziemlich bedeutend sein. Duphenix [1]) z. B. sah bei einem Kranken während des Essens binnen 15 Minuten gegen zwei Unzen Speichel sich ergiessen. Der Grund, dass in der Regel durch den vordern Theil des Ganges kein Speichel mehr fliesst, scheint weniger häufig in einer Obliteration desselben, als vielmehr in einer Compression des Ganges durch Entzündungsproducte, oder in einer Verschiebung der zueinander gehörenden Gangmündungen zu liegen, da man häufig auch bei alten Fisteln noch eine Sonde von der Mundhöhle aus in den Gang bis zur Fistel oder selbst in dieselbe führen kann. Allgemeine Folgen haben diese Fisteln auch bei grossem Verlust von Speichel in der Regel nicht, hingegen entstellen sie sehr und sind dem Kranken durch den Ausfluss von Speichel beim Sprechen und Kauen sehr lästig. Eine spontane Heilung der Speichelfistel, wie sie z. B. in einem von Borel [2]) mitgetheilten Falle vorgekommen zu sein scheint, gehört wohl zu den Seltenheiten.

Behandlung. Die Schliessung gebildeter Speichelgangfisteln kann je nach den bestehenden Verhältnissen geschehen: 1) durch Schliessung der äussern Fistelöffnung, 2) durch Wegsammachung des natürlichen Canales, 3) durch Anlegung einer innern Speichelfistel, 4) durch Aufhebung der Speichelsecretion in der Drüse [3]).

1) Schliessung der äussern Fistelöffnung. Diese wird

---

1) Mém. de l'acad. de chir. III. p. 431. — 2) Echo méd. Suisse. Gaz. des hôp. 1859. 5. — 3) Ausführliches hierüber s. in der 2. Aufl. II. S. 492.

nur gelingen, wenn das buccale Stück des Speichelganges noch wegsam ist. Die hiezu dienlichen Mittel, einzeln oder in Combination angewandt, sind: a) Aetzung der äussern Oeffnung und ihrer Umgebung mit Höllenstein, Creosot, Cantharidentinctur u. s. w. Für dieses Verfahren eignen sich vorzüglich kleine, wenig ergiessende Fisteln mit gesunden Umgebungen. Louis [1]), Imbert [2]) u. A. haben auf diese Weise, letzterer noch in Verbindung mit Compression, Fisteln zur Heilung gebracht. b) Blutige Schliessung der äussern Fistelöffnung. Man excidirt die nächste Umgebung der Fistel bis zur Tiefe des Ganges mit zwei halbmondförmigen oder elliptischen Schnitten und heftet die Wunde durch blutige Naht. Zweckmässig ist es, nach Dieffenbach [3]) vor Anlegung der Naht von der Mundhöhle aus eine Sonde in den Speichelgang bis in das obere Ende desselben einzuführen die man nachher wieder entfernt. c) Compression des Ganges zwischen Fistel und Drüse, um bis zur Verheilung jener den Zufluss des Speichels abzuhalten. Dieses Verfahren wurde zuerst von Maisonneuve [4]) mit Erfolg versucht. Auch Schreger [5]), Lisfranc [6]) u. A. sahen dadurch Speichelgangfisteln sich schliessen, doch wurde gleichzeitig mit Höllenstein geätzt. Die Zurückhaltung des Speichels in der Drüse verursacht mehr oder weniger Anschwellung derselben, welche jedoch ohne weitere Bedeutung ist. Zur Compression hat Pipelet [7]) ein besonderes Compressorium angegeben.

2) Wegsammachung des natürlichen Canales, wenn derselbe verengt oder seine rückwärtige Mündung in ungünstiger Weise dislocirt ist, durch temporäres Einlegen einer Haarschnur, Darmsaite, eines Bougie u. dgl. Morand [8]) bediente sich zuerst dieses Hilfsmittels. Er vergrösserte bei der Speichelfistel eines Malers vorerst die Fistelöffnung durch ein Aetzmittel, führte dann mittels einer geöhrten Sonde von der Fistel aus eine aus drei Fäden bestehende Schnur durch den Gang in die Mundhöhle und knüpfte die Enden der Schnur leicht auf der Wange zusammen. Schon am folgenden Tag floss weniger Speichel aus der Fistel, nach 8 Tagen wurde die Schnur entfernt und schon am nächsten Tage war die Fistel geschlossen. Als Fremdkörper würde sich eine Drainageröhre am besten eignen.

1) Mém. de l'acad. de chir. III. p. 442. V. p. 263. — 2) Journ. de méd. chir. et pharm. 44. 1775. — 3) Operat. Chir. II. 1848. S. 99. — 4) Mém. de l'acad. de chir. III. p. 452. — 5) Grundriss d. chir. Operat. I. 1825. S. 84. — 6) Froriep Notiz. XVII. 1827. S. 272. — 7) Mém. de l'acad. de chir. V. p. 869. — 8) Mém. de l'acad. de chir. III. p. 407.

Fig. 59.

3) Bildung einer innern Speichelfistel. Hiezu ist man genöthigt, wenn das bueeale Ende des Ganges nicht mehr wegsam ist und auch nieht wegsam gemacht werden kann. Die Anlegung der neuen Oeffnung ist auf die mannigfaltigste Weise versucht worden. Den ersten Versuch machte de Roy[1]), welcher mit einem glühenden Draht die Wange durchstiess. Das zweckmässigste, gegenwärtig allein noch gebräuchliche Verfahren, welches zuerst von Deguise[2]) bei einem 15jährigen Mädchen in Anwendung gebracht worden ist, besteht darin, dass man mit einem Troicart die Wange in der Richtung des Ganges doppelt durchbohrt, einen Bleidraht einlegt und durch Zusammendrehen der nach der Mundhöhle gerichteten Enden die zwischenliegenden Weichtheile durchtrennt. Deguise durchbohrte die Wange zuerst von vorn nach hinten und dann in umgekehrter Richtung. Einfacher und regelmässiger wird die Perforation mit meinem Doppeltroieart (Fig. 59) in folgender Weise gemacht.

Die Länge des Stilets beträgt 1½", der Durchmesser der scheibenlosen Canülen schwach 1‴, ihre Entfernung von einander etwas mehr als ½‴.

Zuerst spaltet man die äussere Fistelöffnung oder schneidet auch ein elliptisches Stück aus bis zur Tiefe des Stenonianischen Ganges. Um die hintere Mündung desselben besser sehen zu können, lässt man den Kranken sprechen oder kauen, damit sich etwas Speichel ergiesst. Dann sticht man den doppelten Troicart von dem Grunde der Wunde aus, gerade vor der Mündung des hinteren Gangendes in der Richtung des bucealen Gangendes, also schräg von hinten nach vorn durch die etwas angespannte Backe in die Mundhöhle gegen ein hier entgegengehaltenes Korkstück, entfernt das Stilet, und steckt durch die Canülen einen zusammengebogenen Bleidraht, so dass die Enden in die Mundhöhle sehen, die Umbiegungstelle im Grunde der Wunde liegt. Hierauf zieht man die Canülen durch die Mundhöhle aus, dreht die Drahtenden zusammen, und schliesst die äussere Wunde durch die umschlungene Naht. Täglich dreht man die Drahtenden mehr zusammen, bis die zwischenliegenden Theile durchtrennt sind und der Draht zuletzt ausfällt. Betrifft die Fistel die *Pars masseterica* des Stenonianischen Ganges, liegt dieselbe also weiter nach hinten, so muss

1) Bei Saviard, Nouv. Rec. des Obs. Par. 1702. p. 531. — 2) Journ. de méd. par Corvisart. XXI. 1811.

der Troikart in mehr schräger Richtung von hinten und oben nach vorn und unten durchgestossen werden, um soviel als möglich den neuen Canal in der Richtung des alten anzulegen. Wird dabei der vordere Theil des Masseters perforirt, so scheint das von keinen weiteren nachtheiligen Folgen zu sein, da solcher die verschiedenen Beobachter keine Erwähnung thun, nur Louis [1]) berichtet einen Fall von Coutavoy, wo eine Schnur, welche durch den Masseter gezogen wurde, sehr lebhafte Schmerzen bei Bewegungen des Unterkiefers veranlasste und desshalb entfernt werden musste, allein hier war die eingetretene Reizung gewiss hauptsächlich Folge der Haarschnur, denn Aehnliches hat man auch beobachtet, wenn eine Sehnur durch die *Pars buccinatoria* des Ganges gezogen wurde.

4) Aufhebung der Speichelsecretion in der Drüse. Desault [2]) hat die Verödung der Drüse durch starke und anhaltende Compression derselben zu erreichen gesucht und will dadurch eine hartnäckige Speichelgangfistel geheilt haben. In den meisten Fällen jedoch, wo man diese Compression anwandte, wurde diese theils nicht ertragen, theils führte sie nicht zum Ziele. Viborg [3]) machte auf Versuche an Pferden gestützt, den Vorschlag, den Speichelgang zu unterbinden, allein weitere Versuche haben ergeben, dass die Ligatur häufig den Gang durchschneidet, ehe die Speichelsecretion aufgehört hat.

Capitel III.

Verengung und Verschliessung des Stenonianischen Ganges.

Verengung und selbst Obliteration dieses Ganges, nur an einzelnen Stellen oder in grösserer Ausdehnung, wurden hin und wieder nach suppurativen Entzündungen der Parotis, nach Abscessen und Wunden der Backengegend, nach geheilten Speichelgangfisteln u. s. w. beobachtet, und haben bisweilen eine abnorme speichelartige Absonderung auf der leidenden Gesichtsseite während des Kauens, eine Anschwellung der Parotis oder des wegsam gebliebenen Theiles des Ganges durch Speichelansammlung, weiterhin Entzündung und Abscessbildung, auch Atrophie der Drüse zur Folge gehabt. Um solche Folgen zu verhüten, müsste man bei Stenosen versuchen, den Gang durch Einlegung von Bougies und Darmsaiten von der Mund-

1) L. c. p. 414. — 2) Chirurg. Nachlass. II. Frankf. 1799. Thl. 3. S. 220. — 3) Sammlung von Abhandl. f. Thierärzte. II. Kopenh. 1797. S. 33.

höhle aus zu erweitern. Bezüglich des Verfahrens bei einer Speichelretention an einer Stelle des Ganges verweise ich auf das folgende Capitel.

Eine speichelartige Absonderung auf der Oberfläche der Wangen ist mehrfältig beobachtet worden. Eine anatomische Untersuchung der Drüse und des Ganges fand in einem von Baillarger[1]) mitgetheilten Falle statt bei einer 65jährigen Frau, die schon seit mehreren Jahren nach vorausgegangener suppurativer Parotitis eine reichliche flüssige Absonderung auf beiden Wangen während des Kauens hatte und an Pneumonie gestorben war. Beide Parotiden waren atrophirt und ihre Ausführungsgänge bis $^1/_2$" von ihrer Mundöffnung in dünne platte Stränge umgewandelt.

Capitel IV.

Speichelgeschwulst des Stenonianischen Ganges in Folge von Speichelretention.

Entstehung. Wenn durch ein Hinderniss im Stenonianischen Gange bei fortdauernder Secretion der Drüse der Speichelausfluss in die Mundhöhle behindert ist, so kann eine mehr oder weniger bedeutende Ansammlung von Speichel entstehen, wodurch an der Backengegend eine fluctuirende Geschwulst gebildet wird. Jene Hindernisse können bestehen: 1) In einer Verengung oder Verschliessung der Gänge an dieser oder jener Stelle in grösserer oder geringerer Ausdehnung durch Entzündungen und ulcerative Processe der Mundschleimhaut, durch Entzündungen und Abscesse in der Dicke der Backe, durch Verwundungen der Gänge und durch Entzündungen der Drüse, welche sich mehr oder weniger weit auf den Ausführungsgang ausdehnen. 2) In einer Obstruction der Gänge durch Speichelsteine oder fremde, von aussen eingedrungene Körper. 3) Bisweilen hat man solche Hindernisse nicht gefunden und scheint mehr eine Erschlaffung, eine Atonie der Gangwandungen Veranlassung der Speichelretention gewesen zu sein, wie z. B. in einem von Desmos [2]) mitgetheilten Falle.

Ein 17jähriger Mensch hatte seit 5—6 Jahren in der linken Wange einen weichen, fluctuirenden Tumor 9 Ctm. lang und 1 Ctm. breit, einem grossen, vollgesogenen Blutegel ähnlich in der Richtung vom Tragus zur Lippencommissur. Bei Druck verkleinerte sie sich unter Entleerung einer Flüssigkeit in die Mundhöhle. Eine Sonde drang nach einiger Ueberwindung der Canalmündung leicht bis zur Ohrgegend. Einlegung von Gummibougies und Darmsaiten hatte keinen Erfolg.

4) Endlich kann eine Speichelansammlung dadurch zu Stande kommen, dass bei einer Trennung des Stenonianischen Ganges die äus-

1) Gaz. méd. de Par. 1853. 13. — 2) Gaz. hébd. V, 1858. 18.

sere Wunde geschlossen wird, der Speichel aber nicht durch das buccale Gangende abfliessen kann, sondern zwischen den Gangenden in der Dicke der Backe verbleibt, wie in dem oben mitgetheilten Falle von Garnier.

Erscheinungen und Folgen. Je nach dem Sitze des Hindernisses findet die Retention bald mehr in den peripherischen Verzweigungen des Ganges an der Parotidengegend, bald mehr im Verlaufe des Ganges selbst oder nahe seiner Ausmündungsstelle statt und zeigt sich daher die Geschwulst in verschiedener Ausdehnung, bald mehr an dieser oder jener Stelle der Backengegend. Bisweilen entsteht bald nach der Retention entzündliche Reizung der ausgedehnten Theile und es kann dadurch bis zur Abscessbildung und zur Bildung einer Speichelfistel kommen. Oder die Reizerscheinungen verlieren sich allmählig wieder, die Anschwellung vermindert sich zuweilen mit dem Erscheinen einer Absonderung von der Oberfläche der leidenden Gesichtsseite, oder die Speichelabsonderung hört ganz auf und die Drüse atrophirt. In noch andern Fällen besteht eine Speichelgeschwulst fort, die in einer gewissen Grösse stationär bleibt oder allmälig sich vergrössert. Solche Geschwülste enthielten mitunter mehrere Unzen einer speichelartigen Flüssigkeit und nahmen den grössten Theil der Wangengegend ein [1]). Oefters haben die Geschwülste eine längliche Form und sind meisten fluctuirend. Ist der Speichelgang nicht ganz verschlossen, so lässt sich der Tumor durch Compression verkleinern und dringt dabei Speichel in den Mund. Auch zeigen solche Geschwülste eine wechselnde Grösse, werden praller und gespannter beim Kauen und Sprechen und nehmen in der Zwischenzeit wieder ab. Mitunter dringt Luft von der Mundhöhle aus in solche Geschwülste und werden dieselben dadurch emphysematös [2]). Bei gänzlich gehemmtem Speichelausfluss haben die Kranken gewöhnlich ein Gefühl von Trockenheit der Mundhöhle auf der leidenden Seite.

Diagnose. Wenn der Stenonianische Gang verschlossen ist und durch Compression der Geschwulst kein Speichel in die Mundhöhle sich entleeren lässt, so kann die Geschwulst rücksichtlich ihrer Natur leicht verkannt und für einen Abscess, eine Balggeschwulst, selbst

1) Fälle von Latour-Marliac (Arch. génér. de méd. VIII. 1825. p. 52). Bei einer 27jährigen Frau reichte die Geschwulst nach oben bis zum Jochbogen, nach unten bis zum Kieferwinkel, nach vorn bis zum Mundwinkel und hatte Kindskopfgrösse. — Krimor (Journ. f. Chir. und Augenh. X. 1827. S. 600). Die Geschwulst mannsfaustgross enthielt gegen 7 Unzen einer hellen, speichelartigen Flüssigkeit. — 2) Fall von Demarquay, Bull. de la soc. de chir. de Paris. VII. 1857. p. 181.

auch für eine Massengeschwulst gehalten und demgemäss behandelt werden, was schon öfters vorgekommen ist. Man hat solche Geschwülste von aussen her punctirt oder incidirt [1]), selbst auch zu exstirpiren versucht und dann Speichelfisteln erhalten. Bei Geschwülsten der Wangengegend, welche der Lage des Stenonianischen Ganges entsprechen, hat man daher immer genau zu untersuchen, ob dieselben eine Communication mit der Mundhöhle haben, ob der Stenonianische Gang frei oder verschlossen ist, wo die Geschwulst ursprünglich sich entwickelt hat u. s. w.

Behandlung. Sie muss sich nach den bestehenden Verhältnissen richten, von welchen hauptsächlich folgende in Betracht kommen: 1) Ist der Stenonianische Gang ganz verschlossen und besteht daher keine Communication zwischen Geschwulst und Mundhöhle, so muss von dieser aus die Geschwulst eröffnet und dafür gesorgt werden, dass diese Oeffnung verbleibt, was am besten nach den bei der Speichelfistel gegebenen Regeln geschieht, nämlich in der Weise, dass man durch die Geschwulst eine Ligatur oder einen Bleidraht zieht und damit die zwischenliegenden Weichtheile trennt. Die blosse Punction der Geschwulst von der Mundhöhle aus wirkt weniger sicher und das Einlegen eines Fremdkörpers ist schwieriger. 2) Ist der Gang wegsam und nur an einer Stelle verengt, so kann man versuchen, durch Bougies und Darmsaiten die Strictur zu heben und dem angesammelten Speichel freien Abfluss zu verschaffen. 3) Bedingen Speichelsteine die salivale Retention, so muss man jene von der Mundhöhle aus durch den Speichelgang selbst oder durch Incision der Geschwulst zu entfernen suchen.

Capitel V.

Fremdkörper und Speichelsteine im Stenonianischen Gange.

1) Fremdkörper im Stenonianischen Gange. Die Kleinheit und verdeckte Lage der Mündung dieses Ganges lassen nur selten fremde Körper von der Mundhöhle aus eindringen, indessen ist dieses Vorkommniss schon einigemale beobachtet worden und fand man namentlich eine Schweinsborste, eine Fischgräte [2]), einen incrustirten

1) Fälle von Latour-Marliac (l. c.), Bérard (Maladies de la glande parotide. Par. 1811. p. 299.), Jobert (Bullet. génér. de thérap. XXXIII. 1847. p. 151.), Alix (Moniteur des hôp. 1853. p. 1094) u. s. w. — 2) Fälle von Krimer (l. c.), Jarjavay (Mém. de la soc. de chir. de Par. III. 1853. p. 497) u. s. w.

Obstkern u. s. w. Diese Gegenstände dringen gewöhnlich in unvermerkter Weise ein, so dass die Kranken keine Auskunft darüber zu geben vermögen und erst später, wenn der Fremdkörper die Bildung eines Speichelsteines oder einen Abscess, eine Speichelfistel zur Folge gehabt hat, werden jene zufällig entdeckt.

2) Concretionen im Stenonianischen Gang, Speichelsteine, *Calculi salivales*, Sialithen, kommen selten vor, sind jedoch sowohl einzeln als mehrzählig von verschiedener Grösse hier beobachtet worden. Heyfelder [1]) entfernte bei einem zweiundzwanzigjährigen Bauernburschen durch Incision elf Steine, linsen- bis flintenkugelgross. Sie bilden mehr oder weniger umfangreiche Geschwülste an der Backengegend, entsprechend der Lage des Ganges. Das Mundende desselben ist öfters dislocirt, erweitert, auch geschwürig. Da solche Concretionen meistens eine Speichelretention zur Folge haben, so ist die Geschwulst theils fest, theils fluctuirend. Durch Compression lässt sich gewöhnlich etwas Speichel ausdrücken. Oefters bricht die Geschwulst in Form eines Abscesses auf. — Die Entfernung dieser Concretionen geschieht, wenn eine Extraction durch die erweiterte Gangmündung nicht möglich ist, durch Incision der Geschwulst von der Mundhöhle aus.

d) Jochbeine.

Anatomisches. Die Joehbeine (*Ossa zygomatica, jugalia* u. s. w.) sind sehr solide, die Verbindung der Oberkiefer mit dem Stirn-, Sehläf- und Keilbein vermittelnde Knochen. Naeh vorn und unten steht der Knochen dureh eine dreieckige zaekige Fläehe mit dem Joehfortsatze des Oberkiefers, naeh aussen und hinten dureh den *Proc. temporalis* mit dem *Proc. zygomaticus* des Sehläfbeins, wodureh der Joehbogen gebildet wird, naeh aufwärts dureh den *Proc. frontalis* mit dem Stirnbein und dureh die naeh rückwärts vorstehende Knoehenplatte dieses Fortsatzes mit dem grossen Flügel des Keilbeins in Verbindung. Durch diese Knoehenplatte bildet das Joehbein einen Theil der Sehläfengrube und der Augenhöhle (*Superficies temporalis et orbitalis*). Die vordere Gesiehtsfläehe (*Superficies facialis*) des Knoehen, in welcher alle Fortsätze zusammenstossen, ist gewölbt und zeigt eine Oeffnung, dureh welehe der *R. malaris* des *Subcutaneus malae*, aus dem zweiten Ast des Trigeminus tritt. Auf der *Superficies temporalis* befindet sich gleichfalls ein *Foramen* für den Austritt des *R. temporalis* des *Subcutaneus malae*.

Capitel I.

Fractur der Jochbeine.

Entstehung. Ein Bruch der Jochbeine setzt immer die Einwirkung einer starken, direct auf den Knochen wirkenden Gewalt

1) Bayer. Corresp.-Bl. 1843. Nr. 47.

voraus, namentlich sind es häufig Hufschläge, welche diese Knochen fracturirten.

Erscheinungen und Folgen. Dieser Entstehungsweise entsprechend sind diese Brüche meistens mit Quetschungen und Wunden der Weichtheile complicirt, auch sind die Bruchstücke meistens dislocirt, zumal eingedrückt und einzelne Fortsätze des Knochens aus ihren Verbindungen gelöst und verschoben. Je nach der Richtung, in welcher die Gewalt eingewirkt hat, kann die Verschiebung gegen die Schläfengrube, die Augengrube oder nach unten zu bestehen. Auch ist die Fraktur häufig nicht blos auf das Jochbein beschränkt, sondern nehmen an der Verletzung auch noch angrenzende Knochen Theil, so dass jene eine complicirte und weit ausgedehnte ist. Bemerkenswerth ist, dass Frakturen der Jochbeine trotz ihrer Verbindung mit einzelnen Schädelknochen nicht immer mit Zufällen von Hirnerschütterung verbunden sind, dagegen zeigen sich öfters in Folge von Commotion oder Contusion des *N. infraorbitalis* und *subcutaneus malae* neuralgische Zufälle oder Unempfindlichkeit der verletzten Gesichtsseite [1]). Bei Einbrüchen gegen die Schläfengrube zu sind die Kaumuskelbewegungen beeinträchtigt und schmerzhaft. Verbleibt ein Einbruch oder eine Verschiebung, so lassen diese immer eine merkliche Entstellung zurück, sei es, dass die Wangengegend vertieft, abgeflacht, oder an einzelnen Stellen vorragend und verschoben erscheint.

Diagnose. Anfänglich ist wegen bedeutender Anschwellung der Weichtheile die nähere Erkennung der Bruchverhältnisse häufig nur unvollständig möglich, namentlich bleiben Einbrüche des Knochens leicht unerkannt. Verschiebungen des Knochens sucht man durch Befühlen des Augenhöhlenrandes, des Jochbogens und des Maxillarfortsatzes von der Mundhöhle aus zu entdecken.

Behandlung. Erkennbare Verschiebungen des Knochens sind sobald als möglich einzurichten, indem man auf denselben einerseits von aussen her, andererseits von der Mundhöhle aus zu wirken sucht. Im Uebrigen verfährt man wie bei allen Knochenbrüchen und ist nur noch darauf aufmerksam zu machen, dass allfällig sich bildende Sequester, wenn äussere Wunden schon geschlossen sind, wo möglich von der Mundhöhle aus entfernt werden sollten.

Bruch des Jochbogens. Der grösstentheils durch den Jochfortsatz der Schläfbeinschuppe gebildete Jochbogen bricht selten. Meistens hat eine äussere directe Gewalt, ein Stoss, Schlag, Fall eingewirkt. Doch kann auch ein hinter den *Ar-*

1) Robert, Gaz. des hôp. 1859. p. 157.

cus zygomaticus gedrungener Fremdkörper denselben von innen nach aussen brechen[1]). Gewöhnlich sind daher die Bruchstücke nach innen gedrückt, selten nach aussen und gleichfalls selten ist gar keine Dislocation vorhanden[2]), in welchem Falle die Fraktur leicht verkannt und erst zufällig bei der Section entdeckt wird[3]). Die Bewegungen des Unterkiefers sind immer mehr oder weniger schmerzhaft und behindert. Bei complicirten Brüchen können sich hinter der Fascie Abscesse und Eitersenkungen längs des *Proc. coronoideus* bilden[4]). — Behandlung. Ist keine Dislocation vorhanden, so genügt es, den Unterkiefer aufzubinden und möglichst ruhig zu stellen. Eine Dislocation der Bruchenden nach aussen ist natürlich leicht einzurichten, nicht so diejenige nach innen. Duverney suchte durch Contractionen des Schläfmuskels, indem er den Verletzten auf ein Stück Holz beissen liess, die Bruchenden vorzutreiben. Hiebei kann aber der Masseter die Bruchstücke herabziehen. Ferrier[5]) machte durch die äussern Bedeckungen und die Temporalopaneurose eine Incision von 3‴, führte einen Spatel hinter die Bruchstücke und drückte sie in ihre Lage. Bei einer vorhandenen hinreichend tiefen Wunde würde man das selbstverständlich von dieser aus thun. Uebrigens sind blutige Einrichtungsversuche nur bei tieferen Einsenkungen vorzunehmen.

Capitel II.

Verschiebung oder Luxation der Jochbeine.

Eine Lösung der Jochbeine aus ihren Verbindungen (Diastase) mit mehr oder weniger Dislocation der Knochen ist selten und wohl meistens mit Fracturirung einzelner Verbindungsstellen complicirt. Indessen liegen mehrere Beobachtungen vor, nach welchen die Verschiebung des einen oder andern Knochen aus seiner Lage die auffälligste Erscheinung war, so dass man allerdings jene als Hauptverletzung aufzufassen berechtigt ist. Immer entstanden solche Verschiebungen nach heftigen Gewaltseinwirkungen auf den Knochen selbst und zeigten sich dabei die umgebenden Weichtheile mehr oder weniger beschädigt, wenigstens sugillirt. Den verschobenen Knochen fand man bald unbeweglich, bald etwas beweglich. Eine Reposition gelang in keinem Falle.

Roux[6]) beobachtete eine Verschiebung des linken Jochbeins. Der obere Winkel desselben hatte sich vom Stirnbein gelöst und stand nach vorn und etwas nach innen vor, der äussere untere Orbitalrand zeigte eine Depression. Der Knochen war etwas beweglich. Der Verletzte wurde von der Stange einer Dreschmaschine getroffen. Heller[7]) fand bei einem 22jährigen Manne, der vom Pferde an einen Baum geschleudert worden war, die rechte Gesichtsseite verschoben, den untern

1) Duvernoy, Traité des malad. des os. I. 182. Ein Knabe war mit einem Klöppel im Mundo gefallen. — 2) Tavignot, Bullet. de la soc. anatom. 1849. 138. — 3) Legor, Rev. méd. chirurg. 1851. Mai. — 4) Dupuytron, Leçons oral. II. 202. — 5) Bull. des sc. méd. X. 160. — 6) Revue méd. chir. 1849. Févr. — 7) Zeitschr. für Chir. und Geburtsh. VIII. 1855. S. 166.

Augenhöhlenrand tiefer nach innen und unten stehend, den *Arcus zygomaticus* stark vorspringend, den Knochen unbeweglich. Pellarin[1]) fand bei einem 45jährigen Gärtner den vordern Winkel des Wangenbeins am untern Augenlide vorspringend, und den Jochbogen gebroehen. Der Verletzte war 9—10 Meter hoch auf eine Balustrade gefallen u. s. w.

Capitel III.

Resection der Jochbeine.

1) Resection des Joehbeinkörpers. Mehrfältig ist dieser Knochentheil ganz oder wenigstens grösstentheils in Verbindung mit der Wegnahme des Oberkiefers entfernt worden. Die isolirte Resection wurde zuerst von Dieffenbach [2]) wegen eines Osteosarkoms gemacht, ebenso auch von Blasius [3]). Wegen Caries resecirten J. Heyfelder [4]), Michaux [5]) u. A. Bei freier Wahl möchte der Weichtheilschnitt am zweckmässigsten bogenförmig sein mit nach aussen und unten gerichteter Convexität. Ist Haut mitwegzunehmen, so macht man zwei elliptische Schnitte. Zur Wegnahme des ganzen Knochens sind seine Verbindungen mit dem Schläf-, Stirn-, Keil- und Oberkieferbein zu trennen, was von aussen nach innen mit dem Osteotom oder mit der Knochenzange, und von innen nach aussen mittels der Kettensäge geschehen kann, worüber ich auf die Oberkieferresectionen verweise.

2) Reseetion des jugalen Orbitalrandes. Meistens ist bei solchen Resectionen zugleich der maxilläre oder frontale Orbitalrand mehr oder weniger betheiligt. Die häufigsten Veranlassungen waren Caries [6]) und krebsige Entartung [7]). Dietz bildete das einemal einen T Schnitt und das anderemal einen Bogensehnitt. Die Entfernung des Knochenrandes kann durch Ausschneiden und Aussägen geschehen, indem man einen bogen-, keil-, oder u-förmigen Substanzverlust bildet.

3) Reseetion des Jochbogens. Geschwülste, Caries und Nekrose können zu solcher Resection Anlass geben. Ist der Knochen nicht schon durch Exstirpation eines Tumors entblöst worden, so spaltet man die Weichtheile auf dem Bogen, löst sie von demselben ab und macht die Knochentrennung an den Grenzen des Schadens mit

1) L'Union méd. 1860. 58. — 2) Hamburg. Zeitschr. f. d. ges. Med. VII. S. 149. — 3) Beitr. z. prakt. Chir. Berl. 1848. S. 13. — 4) Res. und Amput. S. 7. — 5) Bull. do l'acad. r. de méd. de Belg. XII. 1852—53. Nr. 5. p. 437. — 6) Dietz bei Ried, Resect. u. s. w. 1847. S. 145. — 7) Heyfeldor, a. O.

einer Schneidzange [1]), oder mit dem Osteotom [2]), oder mit der Kettensäge.

4) Die Resection des Maxillarfortsatzes wird nur in Verbindung mit Oberkieferresectionen gemacht, und verweisen wir desshalb auf diese.

Capitel IV.

Neuralgie und Neurectomie des N. zygomaticus s. subcutaneus malae.

Erscheinungen. Dieser Nerv scheint selten ausschliesslich Sitz einer neuralgischen Affection zu sein, während er öfters bei Neuralgien anderer Zweige des zweiten Astes vom fünften Paar, zumal des *N. dentalis s. posterior* und des *N. infraorbitalis* mitleidet. Die auf ihn zu beziehenden Schmerzen verbreiten sich hauptsächlich von dem äussern Augenhöhlenrand aus über die Wange und die angrenzende Stirn-, Schläfengegend, wobei Thränenfluss vorhanden ist.

Operation. Die Resection dieses Nerven kann ohne erhebliche Schwierigkeit innerhalb der Augenhöhle an deren äusserer Wand geschehen und ist von Michel [3]), Schuh [4]), Wagner [5]) u. A. gemacht worden.

In Michels Fall sind nacheinander der *Alveolaris inferior*, *Infraorbitalis*, *Buccalis*, *Malaris* und *Lingualis* durchschnitten worden. — Schuh führte die Operation zweimal aus, indem er Haut und Orbicularmuskel längs des äussern untern Orbitalrandes trennte, das Auge sammt Knochenhaut vorsichtig nach innen und oben hob und von dem deutlich sichtbaren Nerven ein Stück von 3‴ ausschnitt. — In derselben Weise operirte auch Wagner.

B. Mundhöhle.

Anatomisches. Die Mundhöhle, *Cavum oris*, nimmt den Gesichtsraum unter der Nasenhöhle ein und zerfällt in eine vordere und hintere Mundhöhle.

Vordere Mundhöhle, *Vestibulum oris*, *Cavum buccale*. Sie ist der bei geschlossenen Kiefern zwischen den Alveolarfortsätzen und Zähnen einerseits, den Lippen und Backen andererseits befindliche Raum und steht durch die Zwischenräume der Zähne und eine Lücke zwischen dem hintersten untern Backzahn und dem aufsteigenden Kieferaste mit der hintern Mundhöhle in Verbindung, während sie nach aussen durch die Mundspalte communicirt. Dieser Raum ist von der Mundschleimhaut überzogen, welche sich an den Alveolarfortsätzen der Kieferknochen

1) Heyfelder, das. — 2) Jäger und Jobert bei Noodt, das Osteotom u. s. w. S. 61. — 3) Gaz. med. de Strasb. 1857. p. 474. — 4) Ueb. Gesichtsneuralgien u. s. w. Wien 1858. S. 93 und 97. — 5) Arch. f. klin. Chir. XI. 1869. S. 91.

umschlägt, diese überzieht und die Zähne an ihrem Halse umfasst, wodurch mit einer Unterlage festen Bindegewebes das Zahnfleisch, Gingiva, gebildet wird. In das Cavum buccale mündet der Ausführungsgang der Ohrspeicheldrüse.

Die hintere Mundhöhle stellt einen hinter den Alveolarfortsätzen und Zahnreihen über dem Boden der Mundhöhle, unter dem harten Gaumen und vor dem *Isthmus faucium* befindlichen eiförmigen Raum dar, welcher grösstentheils durch die Zunge ausgefüllt wird. Dieser Raum ist gleichfalls von einer Schleimhaut überzogen, welche sich durch die Rachenenge in diejenige des Rachens unmittelbar fortsetzt. Der Boden der Mundhöhle wird durch die vom Unterkiefer zum Zungenbein gehende Musculatur gebildet. In demselben befinden sich die Unterkiefer- und Unterzungen-Speicheldrüsen mit ihren Ausführungsgängen. Die Rachenenge, *Isthmus faucium*, wird nach oben durch das Gaumensegel, nach aussen von den Gaumenbogen, einem vordern, dem Gaumenzungenbogen, *Arcus palato-glossus* und einem hintern, dem Gaumenrachenbogen, *Arcus palato-pharyngeus*, zwischen welchen die Mandeln liegen, nach unten durch die Zungenwurzel begrenzt. Sie scheidet die hintere Mundhöhle von der Rachenhöhle oder dem Rachen und ist verschliessbar.

Untersuchung der Mundhöhle. Diese geschieht hauptsächlich durch das Gesicht bei mehr oder weniger geöffnetem Munde. — Will man den vordern Theil der Mundhöhle untersuchen, so klappt man die Lippen um und verzieht die Mundwinkel mit dem hakenförmig gekrümmten Finger, mit einem Mundspatel oder einem stumpfen breiten Haken. Dadurch lässt sich namentlich die Umchlagsfalte des Schleimhautsackes zur Ansicht bringen. Bei weit geöffnetem Munde sieht man den grössten Theil der innern Wangenfläche. Will man durch das Gefühl untersuchen, so führt man bei leicht geöffnetem Munde den Finger zwischen die Alveolarfortsätze der Kiefer und die Lippen oder Wangen. — Die Besichtigung des hintern Theils der Mundhöhle geschieht bei möglichst weit geöffnetem Munde. Um den Boden der Mundhöhle zu sehen, lässt man den Betreffenden die Zungenspitze erheben, oder hebt diese selbst mit einem Finger oder einem Zungenspatel empor. Zur Besichtigung des vordern Theils der Zunge lässt man diese möglichst weit hervorstrecken oder zieht sie, an der Spitze mit einem Leinwandläppchen gefasst, hervor. Um die Seitenränder möglichst weit nach hinten sichtbar zu machen, wird die vorgezogene Zunge nach der einen oder andern Seite hingewandt. — Zur Besichtigung der Rachenenge ist meistens die Niederdrückung der zu hoch stehenden Zungenwurzel nothwendig, was mit einem Finger, einem Löffelstiel oder einem Zungenspatel geschehen kann. Besonders bequem ist ein zusammenlegbarer Spatel, weil hier die haltende Hand unter das Niveau der Mundöffnung zu stehen kommt. Eigene Mundspatel haben Gräfe[1]), Adelmann[2]) u. A. angegeben. Auch gibt es besondere Mundspiegel, *Specula oris*, wie solche Unger[3]), Charrière[4]), Roser[5]), Flemming[6]), Luer[7]) u. A. construirt haben, die nicht blos zur Besichtigung der Mundhöhle, sondern auch zum Eröffnen und Offenhalten des Mundes bei vorzunehmenden Operationen dienen können. In Ermangelung einer

1) Bei Blasius, Supplementtaf. der akiurg. Abbild. Berl. 1844. Taf. IV. Fig. 5. — 2) Rigaer Beitr. z. Heilk. II. 1851. 1. 42. — 3) Bei Blasius a. O. Fig 3. — 4) Das. Fig 4. — 5) Archiv f. phys. Heilk. 1846. S. 86. — 6) Monthly Journ. 1848. Sept. — 7) Schmidt's Jahrb. 65. 1850. S. 142.

solchen Geräthschaft kann man sich zum Offenhalten des Mundes auch eines Flaschenkorkes oder eines mit Leinwand umwickelten Holzstückes bedienen.

a) Mundschleimhaut.

Anatomisches. Die Schleimhaut der Mundhöhle, durchgehends mächtig und fest, trägt ein starkes geschichtetes Pflasterepithelium und ist, soweit dieses reicht, mit grösstentheils einfachen, stellenweise aber auch getheilten faden- oder kegelförmigen Gefässpapillen versehen, die den einzelnen Schleimhautparthien ein verschiedenes Aussehen geben. Wo die Schleimhaut mit unterliegenden Knochen fest verbunden ist, wie an den Alveolarfortsätzen und am harten Gaumen, besteht sie fast nur aus Bindegewebe, an andern Stellen enthält sie Netze elastischer Fasern. Sie bildet innerhalb der Mundhöhle beim Uebergange von einem Mundtheil zum andern verschiedene Falten, wie die Lippenbändchen, das Zungenbändchen, die Gaumenbogen u. s. w. Der innern Fläche des Buccinators hängt die Schleimhaut fest an, so dass sie sich beim Kauen nicht faltet. Nebstdem enthält die Mundschleimhaut eine grosse Zahl kleiner Schleimdrüsen, deren Ausführungsgänge über die ganz Oberfläche der Schleimhaut verbreitet liegen.

Capitel I.

Entzündung der Mundschleimhaut. Stomatitis.

Es gibt verschiedene Formen der *Stomatitis*, die insofern einiges chirurgisches Interesse haben, als die meisten derselben unter gewissen Verhältnissen eine locale Behandlung erheischen. Wir machen auf folgende Formen aufmerksam:

1) Katarrhalische Entzündung der Mundschleimhaut. Leichtere Entzündungen der Mundschleimhaut können sehr mannigfaltige Veranlassungen haben und demgemäss bald als selbstständiges Leiden auftreten, bald nur Theilerscheinungen einer andern Affection sein. Zunächst kommen directe, mechanische, chemische und thermische Reize der mannigfaltigsten Art in Betracht, in andern Fällen ist die Entzündung nur Folge der Ausbreitung einer parenchymatösen Entzündung eines Mundorganes, schwieriger zu erklären sind die Entzündungen in Folge von Erkältung oder von Quecksilbergebrauch. Häufig auch erscheint der Mundkatarrh als Begleiter eines Magenkatarrhs u. s. w. Die allgemeinen Erscheinungen dieser Entzündung sind Röthung und Schwellung der Schleimhaut mit anfangs verminderter, dann vermehrter Schleimabsonderung und reichlicher Abstossung oder Aufschichtung der Epithelien, wodurch namentlich auf der Zunge mitunter ein dicker Beleg gebildet wird. Eine locale Behandlung erheischt in der Regel nur der selbstständige chronische Mundkatarrh, den man vortheilhaft mit leicht reizenden oder die Epithelien lösenden Flüssigkeiten behandeln kann. Na-

mentlich sind zu empfehlen öftere Spülungen der Mundhöhle mit verdünntem Chlorwasser, mit Lösungen von *Kali chloricum*, kohlensaurem Natron, Bepinselungen mit einer Höllensteinlösung [1]), einer Sublimatlösung [2]) u. s. w.

2) Croupöse Stomatitis. Als auf die Mundhöhle beschränktes Leiden wird diese Art der Stomatitis kaum beobachtet, fast immer besteht ein Rachencroup, welcher sich von hinten her mehr oder weniger weit auf die Schleimhaut der Mundhöhle verbreitet, welche lebhaft geröthet erscheint, und an einzelnen Stellen, namentlich auf den vordern Gaumenbogen, auf der vordern Fläche des Gaumensegels, an der Wurzel der Zunge u. s. w. weisse fibrinöse *Plaques* trägt, die nur oberflächlich haften, sich abziehen lassen und lebhaft rothe wie excoriirte Stellen hinterlassen.

3) Diphtheritische Stomatitis. Damit verhält es sich ähnlich wie mit der vorigen Schleimhautentzündung, indem auch sie meistens zuerst als Angina auftritt, und erst von hier aus sich mehr oder weniger weit auf die Mundhöhle ausbreitet. Doch kommt die diphtheritische Mundaffection zuweilen auch selbstständig und zwar vorzugsweise an den seitlichen Zungenrändern, an dem gegenüber liegenden Zahnfleisch und an der Wangenfläche, wo dieselbe den Zähnen anliegt, vor. Indessen herrscht bezüglich dieser Affection unter den Schriftstellern einige Verwirrung, indem dieselbe nicht blos öfters mit einer croupösen Affection, sondern auch mit andern heftigen, die Schleimhaut tiefer ergreifenden, mit Entzündungsproducten infiltrirenden und zu Necrotisirung führenden Entzündungen, wie sie namentlich durch Mercurialismus hervorgerufen werden können, zusammengeworfen wird, in Folge dessen Einige die diphtheritische Mundaffection für gar nicht selten, andere dagegen für sehr selten halten. Bezüglich des Näheren verweise ich anf die Rachendiphtheritis.

4) Soor. Eine besondere Form parasitärer Stomatitis ist der Soor (Schwämmchen, Mehlhund, *Muguet*), welcher auf der Gegenwart eines Pilzes, des sogenannten Soorpilzes (*Oidium albicans*) beruht, so dass die Mundaffection eine eigentliche *Stomatomycosis* darstellt. Zu den Bedingungen, unter welchen dieser Pilz, welcher sonst nicht gekannt ist, auf der Mundschleimhaut haftet und sich entwickelt, scheinen zu gehören, dass die Schleimhaut etwas trocken und keinen stärkeren mechanischen Reibungen ausgesetzt ist. Man findet ihn

1) Hunt, Lond. med. Gaz. 1834. March 15. — 2) Pfeufer, Zeitschr. f. rat. Med. VII. 1848. 2.

am häufigsten bei Säuglingen in den ersten Tagen und Wochen nach der Geburt, zumal wenn die Reinigung des Mundes unterlassen wird; bei Erwachsenen erscheint er zuweilen im Gefolge auszehrender Krankheiten kürzere Zeit vor dem Tode. Das so häufige Vorkommen des Soors bei Säuglingen, welchen der Mund nicht fleissig gereinigt wird, scheint dafür zu sprechen, dass die Zersetzungsproducte der im Munde des Kindes zurückbleibenden Milchreste die Entwicklung des Pilzes begünstigen. Inwiefern eine leichte katarrhalische Reizung der Mundschleimhaut begünstigend wirkt, ist unbestimmt, da diese Reizung auch Folge der Pilzwucherung sein kann. Es erscheint diese Affection bei leicht gerötheter Schleimhaut als ein punktförmiger grauweisslicher Belag der Schleimhaut zumal an den Lippen, Wangen, am Gaumen und auf der Zunge. Anfänglich haftet dieser Belag nur oberflächlich und lässt sich leicht abwischen, später sitzt er fester, indem die Thallusfäden in die tieferen Schichten des Epithels hineinzuwuchern scheinen. In vernachlässigten Fällen breitet sich der Soor gegen den Rachen hin aus und gelangt bis in die Speiseröhre, seltener in die Luftwege. In Folge der begleitenden Reizung der Schleimhaut ist das Saugen schmerzhaft und erschwert. Das beste Mittel zur Verhütung und Beseitigung dieser Affection ist das fleissige Reinigen des Mundes nach dem Trinken mit einem Leinwandläppchen, das mit Wasser, dem einige Tropfen Wein oder Essig zugesetzt werden, angefeuchtet ist.

5) Folliculäre Stomatitis. Auf einzelne Drüsen beschränkte Entzündungen, sogenannte Aphthen, kommen im Munde sehr häufig vor, zumal im *Carum buccale* an der innern Lippen- und Wangenfläche nahe der Umschlagsfalte der Schleimhaut. Sie erscheinen als circumscript gerötheter und indurirte Schleimhautstellen, die aufbrechen und trichterförmige Geschwüre mit weissem Grunde und rothen Rändern zurücklassen. Die Heilung erfolgt in acht bis vierzehn Tagen. Bisweilen sind mehrere Aphthen vorhanden, oder sie succediren einander und bilden ein sehr lästiges und schmerzhaftes Mundübel, dem gewisse Individualitäten, namentlich jüngere, häufig unterworfen sind. Die Veranlassungen sind öfters unbekannt, in manchen Fällen ist ihnen Erkältung vorausgegangen. Bei Frauen sind sie zuweilen regelmässige Begleiter der Menstruation. Aetzung mit dem Höllensteinstift mindert die Schmerzhaftigkeit und beschleunigt den Verlauf.

Capitel II.

Geschwüre der Mundschleimhaut.

Ulcerative Processe der Mundschleimhaut kommen entsprechend den angeführten Entzündungen ziemlich zahlreich vor.

1) Katarrhalische Geschwüre oder Erosionen sind öfters Folge katarrhalischer Entzündungen der Mundschleimhaut und zeigen sich vorzüglich an solchen Stellen, welche am meisten einer Reibung ausgesetzt sind, namentlich an der innern Wangenfläche. Sie haben verschiedene Form und Ausdehnung, sind nur oberflächlich, machen aber die Nahrungsaufnahme sehr schmerzhaft. Sie verschwinden von selbst mit dem Vergehen der *Stomatitis* und erheischen kaum eine andere Massnahme als möglichste Beschränkung des Kauens.

2) Mercurielle Geschwüre. Sie sind ein häufiger Begleiter mercurieller *Stomatitis*, und erscheinen bald während des Quecksilbergebrauches, bald erst nachdem ein solcher längere Zeit vorhergegangen. Gewöhnlich tritt die Schwärung in Gemeinschaft mit noch andern Erscheinungen der Quecksilberwirkung auf, ist namentlich häufig von Salivation begleitet. Meistens sind die Geschwüre in Mehrzahl vorhanden, zeigen sich mehr in der vordern, von den Zahnreihen eingenommenen Mundhälfte, als in der hintern, namentlich an der innern Fläche der Unterlippe, vorzüglich in der Nähe der Schneidezähne, an der innern Wangenfläche zumal den Zahnkronen gegenüber, ferner am Zahnfleisch mehr des Unterkiefers als des Oberkiefers, an den Seitenrändern der Zunge, namentlich wo die Zähne andrücken und an den vordern Gaumenpfeilern, seltener weiter hinten. Das Geschwür entsteht bald an bläulichröthlichen, mit Blut suffundirten Stellen der Schleimhaut durch eigentlichen Zerfall dieser, bald ist eine dem diphtheritischen Prozesse ähnliche Veränderung der Schleimhaut vorhergegangen, in Folge dessen bald nur oberflächliche, bald aber auch tiefergehende Ulcerationen mit nekrotischem Grunde sich bilden. Der Umfang der Geschwüre ist sehr unregelmässig. Bisweilen erlangt die Schwärung grosse Ausbreitung, nimmt z. B. die ganze innere Wangenfläche oder die Zungenränder ein, und in solchem Falle kann dann Verwachsung nebeneinander liegender Theile, z. B. der Wangen mit dem Zahnfleisch, der Zunge mit dem Boden der Mundhöhle eintreten. Mitunter auch beobachtet man eine Art Wanderung der Geschwüre, indem sie an einer Stelle vernarben und an einer andern fortschreiten. Meistens verheilen diese Geschwüre ohne merkbare Narben, brechen aber nicht selten wieder auf. Bei kachektischen

Kindern kann solche Schwärung Anlass geben zur Entwicklung von Noma. — Behandlung. Vor Allem ist natürlich der Quecksilbergebrauch auszusetzen. Gegen chronische Quecksilberdyskrasie gibt man Schwefel-, Spiessglanz-, Jod-, Eisen-Mittel, Holztränke u. dergl. Oertlich wendet man bei acuter Reizung milde, schleimige, kühlende Mund- und Gurgelwässer von Eibischabkochung, Gummischleime, Milch u. s. w. an, für sich oder mit Borax, Honig, einem säuerlichen Syrup versetzt. Später gebraucht man leicht adstringirende und reizende Mittel, als Aufgüsse von Rautenkraut, Salbei u. dergl. in Verbindung mit Essig, Chlorwasser, Alaun u. s. w. Auch kann man die einzelnen Geschwüre mit einer Lösung von schwefelsaurem Zink, oder Höllenstein bepinseln. Ist Verwachsung nebeneinander liegender Theile zu fürchten, so muss zwischen denselben öfters mit dem Finger hingestrichen und dem Kranken häufige Bewegung des Unterkiefers und der Zunge anempfohlen werden.

3) Scorbutische Geschwüre sind Folgen des mehr oder weniger ausgebildeten Scorbutes. Sie zeigen sich fast ausschliesslich am Zahnfleisch, höchst selten an andern Stellen, als an der innern Fläche der Lippen, Wangen, an der Zunge u. s. w. Bei leichteren Graden des Scorbuts finden sich oft allein auf der Mundschleimhaut Ulcerationen. Immer geht der Geschwürsbildung Extravasation von Blut, daher Ecchymosenbildung und Anschwellung vorher, dabei lösst sich das Zahnfleisch von den Zähnen ab und blutet leicht. Mitunter sind die Geschwüre mit bedeutendem Substanzverlust verbunden. — Das Wichtigste bei der Behandlung ist die Beseitigung der scorbutischen Cachexie durch Entfernung der veranlassenden Ursachen, durch Anordnung einer zweckmässigen Diät und durch Anwendung sogenannter antiscorbutischer Mittel, worüber wir die Medicin referiren lassen. Oertlich wendet man adstringirende Mundwässer von Ratanhia, Eichenrinde u. s. w. an, denen Weingeist, Spiritus *Cochleareae*, Myrrhentinetur, Essig u. s. w. zugesetzt wird. Himmelstiern [1]) hält das Ausspülen des Mundes mit frischem Wasser für das beste Mittel gegen Scorbut des Zahnfleisches. Haben die Geschwüre einen fauligen Charakter, so ist die Anwendung von Chlorpräparaten zweckmässig.

4) Syphilitische Geschwüre sind selten primäre und dann gewöhnlich indurirte, und erscheinen meistens in den vordern Parthien des Mundes, namentlich öfters an der Spitze der Zunge. Die viel häufigeren secundären Geschwüre dagegen zeigen sich fast ausschliesslich, abgesehen von Geschwüren der Mundwinkel, an der hin-

1) Häsers Archiv, V. S. 488.

tersten Grenze der Mundhöhle, an dem *Isthmus faucium*, wo nach vorausgegangener maculöser, papulöser oder pustulöser Entzündung die Ulceration bald an den Mandeln und Gaumenpfeilern, bald am hängenden weichen Gaumen, an der vordern oder hintern Fläche desselben, öfters auch an mehreren Stellen zugleich auftritt. Am häufigsten sieht man die Gaumenpfeiler und Mandeln zuerst ergriffen, einseitig oder doppelseitig, von wo aus die Ulceration nach aufwärts gegen das Gaumensegel, nach abwärts gegen die Zungenwurzel, den Kehl- und Schlundkopf, oder auch nach hinten zur seitlichen Rachenwand hin sich verbreiten kann. Die Mandelgeschwüre erscheinen wegen der gleichzeitigen Anschwellung dieser Gebilde gewöhnlich sehr tief und haben aufgeworfene Ränder. Ulcerationen des weichen Gaumens perforiren denselben öfters. Schwärungen an der hintern Segelfläche machen sich durch tiefe Röthung der vordern Fläche bemerkbar. Zu ihrer Besichtigung muss das Segel umgewandt werden, bisweilen hängen dieselben mit Nasengeschwüren zusammen. Indem Schwärstellen von verschiedenen Seiten confluiren, können bei fressenden Geschwüren höchst bedeutende Zerstörungen veranlasst werden. Mitunter geht das ganze Gaumensegel verloren, wird der harte Gaumen cariös, nekrotisch, verschwärt der Kehldeckel, die Pharyngealmündung der Eustach'schen Röhre u. s. w. Auch schwellen bei ausgedehnteren Schwärungen die seitlichen und hinteren Halsdrüsen an, vereitern jedoch selten. — Die Behandlung besteht in der Ausführung einer antisyphilitischen Kur, worüber ich auf die allgemeine Chirurgie verweise. Oertlich wendet man reinigende, dem Reizzustande der Ulceration entsprechende Mittel in Form von Spülungen und Bepinselungen an.

Capitel III.

Brandige Affectionen der Mundschleimhaut.

Abschend von brandigen Zuständen, welche Folgen der angeführten Entzündungen und Schwärungen sein können, sind es besonders folgende Brandarten, auf welche noch aufmerksam zu machen ist.

1) Noma. Diese Brandart ist dem kindlichen Alter eigen, betrifft vorzugsweise die Lippen und Wangen und geht öfters von der Mundschleimhaut aus, ist indessen schon in der allgemeinen Chirurgie behandelt worden.

2) Aetzbrand. Diese Brandart wird am häufigsten durch zufälliges oder absichtliches Verschlucken ätzender Flüssigkeiten, besonders der Mineralsäuren, namentlich der Schwefelsäure hervorgebracht. Bei zufälligem Verschlucken solcher Flüssigkeiten gelangt bisweilen wenig

oder auch gar nichts davon in den Magen, indem sofort, nachdem die Flüssigkeit mit der Mund- und Rachenschleimhaut in Contact gekommen ist, der dadurch bewirkte heftige Reiz den Betreffenden veranlasst, die Flüssigkeit gewaltsam auszuwerfen, wobei dann dieselbe nicht blos mit den verschiedensten Stellen der Mundschleimhaut, sondern auch mit der Kehlkopf- und Nasenhöhlenschleimhaut in Berührung kommt und hier Brandstellen erzeugt. Bei absichtlichem Verschlucken hingegen, wenn der Selbstmörder den Schmerz und die reflectorische Reizung der Schlundmuskeln zu überwinden vermag, gelangt das Aetzmittel häufig bis in den Magen, während der vordere Theil der Mundhöhle und die Nasenhöhlen weniger betroffen werden. Demgemäss findet man den Aetzbrand in der verschiedensten Ausdehnung und Verbreitung und die vom Causticum berührten Stellen bald nur leicht angeätzt, bald vollständig mehr oder weniger tief in einen weisslichen, grünlich-bräunlichen oder schwärzlichen Brandschorf verwandelt. Auch sind die Schmerzen der Verbreitung entsprechend entweder nur auf Mund und Rachen beschränkt, oder längs der Speiseröhre bis zum Magen ausgedehnt, wobei die heftigsten Hustenanfälle mit drohender Erstickung zugegen sein können. In selteneren Fällen werden solche Verätzungen schon nach wenigen Stunden durch Suffocation tödtlich. Meistens erfolgt der Tod erst in den folgenden Tagen im Reactionsstadium durch *Gastritis*, Magendurchlöcherung, Lungenentzündung oder Verschliessung des Kehlkopfs. Bisweilen zieht sich der tödtliche Ausgang noch länger hinaus und tritt erst ein nach geschehener Vernarbung der Brandstellen durch wesentliche Störung der Nahrungsaufnahme und der Blutoxydation in Folge von zurückgebliebener Verengung des Schlundes, der Speiseröhre und des Kehlkopfs, oder von Lungenhepatisation u. s. w. In noch andern Fällen wird der Kranke zwar erhalten, als Nachkrankheiten aber bleiben Verwachsungen in der Mund- und Rachenhöhle, sowie obgenannte Veränderungen geringeren Grades und damit Verdauungs- und Respirationsstörungen zeitlebens zurück. Endlich lehrt die Erfahrung, dass bei beschränkt gebliebenen und wenig intensiven Aetzungen auch vollkommene Wiederherstellung eintreten kann. Unter 55 von Tartra [1]) zusammengestellten Vergiftungsfällen mit ätzenden Säuren endeten 20 tödtlich, und zwar 19 an primären, 7 an secundären Zufällen. Von den 29 Genesenen wurden 21 vollkommen hergestellt. — Behandlung. Zuerst versucht man die genommene Aetzflüssigkeit möglichst zu verdünnen und zu neutralisiren durch reichlichen Genuss von Wasser,

1) Essai sur l'empoisonnement de l'acide nitrique. Par. 1802.

durch Anwendung von Magnesia oder Kreide mit Wasser angerührt, oder durch eine Auflösung von kohlensauren Alkalien, im Nothfall von Seife. Bei Verätzung durch Alkalien reicht man Essig oder Citronensaft mit Wasser verdünnt. Man greift zuerst nach dem, was am schnellsten bei der Hand ist. Können wegen grosser Reizbarkeit des Schlundes und Kehlkopfes diese Mittel nicht in Anwendung gebracht werden, und ist auch aus denselben Gründen die Schlundsonde nicht anwendbar, so ist diese Reizbarkeit durch narkotische Einreibungen, subcutane Injectionen, Klystiere, Senfteige auf die Magengegend u. s. w. vorerst abzustumpfen. Weiterhin wendet man Milch, schleimige, ölige Getränke an und sucht der reactiven Entzündung durch Eispillen, kalte Umschläge um den Hals und durch Blutegel zu begegnen. Eintretende Erstickungszufälle können die Tracheotomie nothwendig machen. Ist der Kranke längere Zeit unfähig zu schlucken, so muss er durch die Schlundsonde, durch ernährende Klystiere und Bäder erhalten werden. Nach der Losstossung der Brandschorfe sind Verwachsungen der Mundhöhle zu verhüten.

3) Verbrühung der Mund- und Rachenschleimhaut durch siedende Flüssigkeiten kommt rücksichtlich der Folgen und Behandlung mit dem Aetzbrand überein und bedarf daher keiner besondern Erörterung.

b) Zahnfleisch und Alveolarfortsätze der Kiefer.

Anatomisches. Zahnfleisch (*Gingiva*) nennt man denjenigen Theil der Mundschleimhaut, welcher die Alveolarfortsätze der Kieferknochen zunächst deren Periost deckt und den Hals der Zähne umfasst, so dass jeder Zahn ringförmig von der Schleimhaut umgeben ist. Sie enthält hier kein elastisches Gewebe und ist fest, unverschiebbar mit der Beinhaut verbunden. Der Gefässreichthum ist bedeutend, so dass das Zahnfleisch leicht blutet.

Capitel I.

Entzündung des Zahnfleisches und Zahnfleischabscess. Parulis.

Entstehung. Sehr mannigfaltig sind die Veranlassungen zur *Gingivitis*, denn nicht blos nimmt das Zahnfleisch an vielen ausgebreiteten Entzündungszuständen der Mundschleimhaut Theil, sondern gibt es auch eine Menge localer, nur auf das Zahnfleisch wirkender Reize, wodurch beschränkte Entzündungen desselben bedingt werden können. Eine der häufigsten Veranlassungen besteht in dem Uebergreifen einer *Periostitis alveolaris* und *dentalis* auf das Zahnfleisch. In andern Fällen ist der Ausbruch der Zähne mit mehr oder weniger entzündlicher Reizung des Zahnfleisches verbunden. Namentlich gehören hieher der Ausbruch der ersten Eck- und Backzähne,

sowie der spätere Ausbruch der Weisheitszähne. Dabei ist das Zahnfleisch entweder noch über die dicht unterliegenden und durchscheinenden Zähne gespannt, oder es sind die Kronen derselben bereits hervorgetreten. Mancherlei Beschädigungen und dadurch bedingter Entzündung ist das Zahnfleisch bei Zahnoperationen, bei der Odontoplastik u. s. w. ausgesetzt.

Erscheinungen und Folgen. Bei der periostealen Odontitis ist bisweilen nur der freie, den Zahnhals umgebende Rand des Zahnfleisches entzündet, welcher geröthet und geschwollen erscheint und leicht blutet. Bei der alveolaren Periostitis leidet das ganze dem Alveolarrand aufliegende Zahnfleisch und bildet sich hier eine sehr schmerzhafte, anfangs feste, mehr diffuse als circumscripte, lebhaft geröthete Geschwulst. Meistens leidet nur die vordere oder hintere Wand des Zahnfleisches und zwar häufiger die vordere als die hintere. Gewöhnlich nimmt die Entzündung den Ausgang in Eiterung und bildet sich unter Zunahme der Entzündungssymptome, wobei sich häufig ein bedeutendes Oedem der Backe oder der Lippen einstellt, ein Zahnfleischabscess *(Parulis)*. Die Geschwulst wird dann weicher, mehr hervortretend, schwappend, bricht zuletzt auf und entleert eine öfters sehr beträchtliche Menge Eiter, worauf die Schmerzen nachlassen, die Geschwulst einsinkt und überhaupt alle krankhaften Erscheinungen sich verlieren. Bisweilen entleert sich der Eiter nicht durch Perforation des Zahnfleisches, sondern er dringt zwischen diesem und dem Zahnhalse hervor. Mitunter bleiben wegen cariöser oder nekrotischer Beschaffenheit der Alveolarwand Eiterfisteln, fälschlich sogenannte Zahnfisteln zurück. Hintere Paruliden dehnen sich am Oberkiefer öfters mehr oder weniger weit über die Gaumenwand aus, während vordere am Oberkiefer zu Senkungsabscessen in der Wange, am Unterkiefer zu Perforation der Haut Anlass geben können.

Behandlung. Die Bildung einer Parulis lässt sich fast immer durch Extraction des afficirten Zahnes vermeiden und wird dadurch auch bei schon eingetretener Abscessbildung der ganze Entzündungsprocess rasch zu Ende geführt. Indessen kann man dieses Mittel sehr häufig aus verschiedenen Gründen nicht in Anwendung bringen und muss man auf andere Weise den Vorgang behandeln. Rationell ist nur die Anwendung kalter Umschläge auf die leidende Kieferstelle, unter Umständen auch die freilich sehr unangenehme Application von Blutegeln an das entzündete Zahnfleisch. Hat sich ein fühlbarer Eitersack gebildet, so ist es immer zweckmässig, denselben durch einen Stichschnitt gegen die Alveolenwand hin zu öffnen. Bei sich einstellender Gefahr eines Durchbruches nach aussen kann der Zahn

meist nicht belassen, und muss der Abscess von der Mundhöhle aus geöffnet werden. Steht die Zahnfleischreizung mit dem Zahndurchbruch in Zusammenhang, so hat die Erfahrung öfters gelehrt, dass, wenn man unter solchen Verhältnissen das Zahnfleisch einschneidet, rasch ein Nachlass der Zufälle eintritt. Indessen dürfen solche Einschnitte auch nicht zu frühzeitig gemacht werden, noch ehe die Zahnkronen durchscheinen oder wenigstens deutlich fühlbar sind, indem sonst der Erfolg der Operation ausbleiben und die sich bildende Narbe nur noch den folgenden Zahnausbruch erschweren kann [1]). Beim Durchbruch der Backzähne ragen zuweilen die Zahnfleischlappen einige Zeit über das Niveau der Zahnkronen empor und werden beim Kauen gequetscht, so dass sie entzündlich anschwellen und sehr schmerzhaft werden. Die beste Behandlung dieses Zustandes besteht in dem Wegschneiden solcher Lappen mit der Scheere.

Capitel II.

Geschwülste des Zahnfleisches und der Alveolarränder. Epuliden.

Unter diesem Namen begreift man von Alters her Gewächse sehr verschiedener Art, welche zunächst nur das miteinander gemein haben, dass sie eben am Zahnfleisch und an den Alveolarrändern vorkommen. Man war daher genöthigt, verschiedene Arten der Epulis zu unterscheiden, was denn auch in der mannigfaltigsten Weise geschehen ist. Wilmot [2]) z. B. unterscheidet Epuliden, welche primär vom Zahnfleisch ausgehen, Periost und Knochen erst secundär ergreifen, und solche, die ursprünglich das Periost oder die Knochen zum Mutterboden haben. Die gingivalen Epuliden werden dann weiterhin in gut- und bösartige unterschieden und von den letztern als Beispiel namentlich der Epithelialkrebs aufgeführt. Die periostealen Gewächse sollen meistens fibröse sein u. s. w. In Bezug auf den Ausgangspunkt der Epuliden unterscheidet Eug. Nélaton [3]) periosseuse und intraosseuse. Nach der Art der Geschwulst werden von Manchen sarkomatöse, fibröse, myxomatöse, cancröse Epuliden u. s. w. unterschieden [4]). Und in der That lehrt eine genauere Untersuchung dieser als Epuliden bezeichneten Geschwülste, dass sie nicht blos einen verschiedenen Mutter-

1) Mombert, Kurhess. Zeitschr. I. Cassel. 1844. H. 1. — 2) Dublin Journ. 1855. Febr. — 3) D'une nouvelle espèce de tumeurs bénignes des os ou tumeurs à myéloplaxes. Par. 1860. — 4) Saurel, Mém. sur les tumeurs des gencives, connues sour le nom d'épulies. Par. et Montpell. 1858. — Magitot, Mém. sur les tumeurs de périoste dentaire. Par. 1860.

boden haben und in dieser Beziehung gingival, periostcal und myclogen sein können, sondern dass sie auch sehr verschiedene Geschwulstarten (einfache Fungositäten, Knochen-, Knorpel-, Faser-Gewächse, Epithelialkrebse, Sarcome u. s. w.) repräsentiren. Absehend von gingivalen Fungositäten, wie sie bei cariösen Zähnen, cariösen und nekrotischen Zuständen der Alveolarränder so häufig vorkommen, sind sarkomatöse Epuliden mit periostealem Mutterboden in Form von sogenannten Myeloidgeschwülsten wohl die häufigsten. Seltener entsprossen diese Gewächse dem Knochenmarke und sind dann zuweilen von einer knöchernen Schale umgeben, indem der Knochen blasig aufgetrieben ist. Der Gefässreichthum dieser Geschwülste ist öfters sehr bedeutend. Epithelialkrebse verbreiten sich häufig von den Lippen und Wangen aus auf das Zahnfleisch und ziehen dieses in Mitleidenschaft. Andere Geschwulstarten sind seltener und kommen im Allgemeinen am Unterkiefer häufiger als an den Oberkiefern vor.

Behandlung. In dieser Beziehung ist besonders hervorzuheben, dass bei dem so gewöhnlichen Zusammenhange dieser Geschwülste mit der Beinhaut und den Knochenflächen der Alveolarränder eine gründliche Entfernung derselben nur durch Resection möglich ist.

Capitel III.

Fisteln des Zahnfleisches. Zahnfisteln.

Diese Fisteln werden durch Caries oder Nekrose eines Theils der Alveolarwände bedingt und ihrer Bildung geht stets eine Parulis vorher. Die Fistelmündung befindet sich meistens an dem Zahnfleisch in der Nähe einer Zahnwurzelspitze. Zuweilen durchdringt der Fistelgang die äusseren Bedeckungen und mündet hier. Demnach sind innere und äussere Zahnfisteln zu unterscheiden.

1) Innere Zahnfisteln. Sie zeigen sich viel häufiger an der vordern als hintern Fläche der Alveolarfortsätze, wo auch die *Parulis* seltener erscheint. Gewöhnlich macht ein kleiner Fleischwall die Fistelmündung bemerkbar. Oefters, wenn die Zahnschmerzen und damit auch die entzündlichen Zufälle nachlassen, schliesst sich für einige Zeit die Fistel, bricht aber bei wiederkehrender Reizung auf und so kann eine Zahnfistel viele Jahre bestehen. Sie können ohne weitere Nachtheile belassen werden, und verhüten vielmehr neue Abscessbildungen an den schadhaften Zähnen. Nur wenn noch blind endigende Fisteln nach aussen innerhalb der Wangen bestehen, kann es nothwendig sein, um die Bildung einer äussern Fistel zu verhüten, die Fistelgänge von der Mundhöhle aus zu spalten.

2) Aeussere Zahnfisteln bilden sich besonders leicht dann, wenn der Zahnfleischabscess tiefer, d. h. von der Umschlagsfalte der Schleimhaut entfernter liegt, wozu entweder sehr lange Zahnwurzeln, wie diejenigen der obern Eckzähne, oder sehr ausgebreitete Paruliden, oder Eitersenkungen Anlass geben. Am Unterkiefer kommen diese Fisteln meistens nach Paruliden an den Backzähnen, seltener an den vordern Zähnen vor, und die Fistelmündung befindet sich in Folge stattgehabter Eitersenkung zuweilen unterhalb der Kieferbasis, selbst tief unten am Halse. Obere Zahnfisteln liegen meistens gegenüber den Wurzelspitzen der Eckzähne in der Nähe der Nasenflügel. Diese Fisteln machen sich äusserlich bald nur durch eine Oeffnung mit gesunden oder gerötheten Umgebungen bemerkbar, oder diese sind in grösserem oder geringerem Umfange unterminirt, oder sie sind, wenn die Fistel schon längere Zeit bestanden hat, narbig eingezogen. — Behandlung. Weil diese Fisteln entstellen, werden sie gewöhnlich Gegenstand einer chirurgischen Behandlung. Von ihrer Verhütung war schon bei den Paruliden die Rede. Die gebildete Fistel sucht man entweder zu heilen oder in eine innere zu verwandeln. Das letztere kann geschehen durch Bloslegung des Eiterheerdes von der Mundhöhle aus, so dass der Eiter sich in diese ergiessen kann. Hiezu darf aber am Unterkiefer jener nicht zu tief, d. h. von der Umschlagsfalte der Mundschleimhaut entfernt liegen. Die Heilung setzt in der Regel Entfernung des sehadhaften Zahnes, weiterhin Extraction nekrotischer Kieferstücke oder Heilung einer Caries voraus, was in der Regel längere Zeit in Anspruch nimmt. Nach der Fistelheilung kann es sich dann noch um Beseitigung einer entstellenden eingezogenen Narbe handeln.

c) Zähne.

Anatomisches. In den Alveolarfortsätzen der Kiefer stecken 32 Zähne, in jedem Oberkiefer acht und in dem Unterkiefer 16, die man als Schneide-, Spitz- und Backzähne unterscheidet. Es gibt acht Schneidezähne, vier Eckzähne und zwanzig Backzähne. — Jeder Zahn hat eine frei in die Mundhöhle ragende Krone, einen Hals vom Zahnfleisch umfasst und die Wurzel, deren Beinhaut oben mit dem Zahnfleisch, unten mit dem Periost der Alveole in Verbindung steht. — Die Hauptmasse jedes Zahns wird durch die sogenannte Zahnsubstanz (*Subst. dentis propria, eburnea*) oder das Zahnbein, Dentin, gebildet. Sie entspricht compactem Knochengewebe und umschliesst die Zahnhöhle, in welcher sich die Matrix des Zahns, die Zahnpulpe, eine weiche röthliche, aus feinfaserigem Bindegewebe, Gefässen und Nerven bestehende Masse befindet. Die Nervenfasern sind sehr zahlreich und gehören zu den feineren dunkelrandigen. Die Zahnsubstanz ist an der Krone von dem Zahnschmelz, Email (*Subst. vitrea, adamantina*), einer porcellanartigen, äusserst harten glatten und glänzenden, fast nur aus erdigen Theilen bestehenden Masse, an der Wurzel von einer aus ächter Knochenmasse bestehenden Rinde, dem sogenannten

Cement, umgeben. Aussordem ist der Schmelz noch von einer feinen structurlosen verkalkten Schicht, dem Schmelzoberhäutchen, bedeckt. — Die Schneidezähne und Spitzzähne haben nur einfache Wurzeln, die zwei vordern Backzähne entweder einfache oder am Ende gespaltene, die drei hintern Backzähne, auch Mahlzähne genannt, zwei bis vier Wurzeln. Die Wurzeln der hintersten untern Backzähne sind gewöhnlich nach hinten gekrümmt, was bei der Extraction zu berücksichtigen ist. — Das Blut erhalten die oberen Zähne 1) durch die *Alveolaris posterior s. superior* aus der *Maxillaris interna* für die Backzähne, 2) durch die *Alveolaris anterior* aus der *Infraorbitalis* für die vordern Zähne, die unteren Zähne durch die *Alveolaris inferior* gleichfalls aus der *Maxillaris int.* — Die Nerven erhalten die oberen Zähne 1) durch den *Alveolaris medius* und *anterior* aus dem *Infraorbitalis* für die vordern Zähne und 2) durch den *Alveolaris posterior* aus dem *R. maxillaris s.* des *Trigeminus* für die hintern Zähne, die unteren Zähne durch den *Alveolaris inferior* aus dem *R. maxillaris inferior* des *Trigeminus.*

Untersuchung der Zähne. Zahl, Grösse, Form und Stellung der Zähne lassen sich durch einfache Besichtigung der Mundhöhle bei verschiedenen Kopfstellungen wohl constatiren, um indessen einzelne Flächen der Zähne, namentlich der hinteren sehen zu können, ist die Anwendung sogenannter Zahnspiegel, kleiner Spiegel von evaler Form mit einem Fingergriff, nothwendig. Man hat selche ven Glas, Metall und Bergcrystall [1]). Von den letztern wird behauptet, dass sie sich weniger leicht beschlagen. — Die Empfindlichkeit der Zähne untersucht man durch Berühren derselben mit einem Finger, einer Sonde, und durch Erschütterung mit der letzteren. — Schadhafte Stellen der Zähne werden vorsichtig sondirt. — Um Veränderungen im Innern der Zahnkrone kennen zu lernen, ist die Untersuchung bei durchfallendem Lichte zweckmässig. Man hat hiezu eine eigene Geräthschaft, das Stomatescop angegeben [2]).

Die chirurgischen Affectionen der Zähne sind sehr mannigfaltig und werden desshalb auch als Specialität in der Zahnheilkunde behandelt, wesshalb wir hier nur diejenigen Affectionen und Operationen besprechen, welche ein allgemeineres chirurgisches Interesse haben.

Capitel I.

Entzündung der Zähne.

Die Zahnentzündung kann die Zahnpulpe und die Beinhaut der Zahnwurzel und der Alveole betreffen.

1) Entzündung der Zahnpulpe (*Odontitis*). Diese Entzündung kann veranlasst werden durch Erschütterung der Zähne, durch abwechselnde Erhitzung und Erkältung derselben, durch Entblössung der Pulpe in Folge von Verletzungen (Absprengung einzelner Zahntheile, Abfeilen der Zähne) oder von Caries der Zahnkrone, welche die häufigste Gelegenheitsursache ist. Die Entzün-

1) Der Zahnarzt, 1849. S. 290, — 2) J. Bruck jun., das Stomatoscop zur Durchleuchtung der Zähne und ihrer Nachbartheile durch galvanisches Glühlicht. Breslau 1865.

dung tritt daher nicht blos bei geöffneter, sondern auch bei geschlossener Zahnkrone auf, und zeigt in Bezug auf Grad der Heftigkeit die mannigfaltigsten Abstufungen. Bei acuter Entzündung sind die Schmerzen gewöhnlich äusserst heftig und bringen die ganze Gesichtshälfte in einen Zustand sensibler Reizung. Der Zahn ist gegen jede Berührung, Erschütterung, sowie gegen jeden Temperaturwechsel höchst empfindlich. Bisweilen hören die Schmerzen in Folge starken Blutdruckes auf die Nerven plötzlich auf, der Zahn erstarrt und wird unempfindlich, nur vorübergehend oder auch für bleibend. Die weiteren Folgen der Entzündung sind verschieden. Bisweilen bildet sich innerhalb der noch geschlossenen Zahnhöhle ein eigentliches Abscess, und man findet in dem herausgenommenen Zahn, wenn er durchsägt wird, Eiter. In den meisten Fällen jedoch geht die Zahnpulpe nach und nach theils durch Nekrotisirung, theils durch Vereiterung zu Grunde und die Zahnkrone wird hohl. Auch wuchern mitunter Fungositäten aus der Zahnhöhle hervor, die leicht bluten und mehr oder weniger empfindlich sind. — Behandlung. Nur um den Preis des Verlustes des Zahnes kann man den Kranken schnell von seinen Schmerzen befreien, was jedoch häufig nicht zugegeben wird und auch bei noch leistungsfähigen Zähnen nicht indicirt ist, so dass man sich mit einer eigentlichen Behandlung der Odontitis befassen muss. Hiebei ist zunächst Alles, was den Zahn reizen kann, zu vermeiden, dann wendet man örtlich Kälte an und unter Umständen, wenn die Entzündung sich schon auf die Alveolenbeinhaut und das Zahnfleisch verbreitet hat, Blutegel. Die örtliche Anwendung narkotischer, unempfindlich machender Mittel ist sehr häufig unzuverlässig, da sie nicht gehörig applicirt werden können, um auf die Pulpe zu wirken, und ähnlich verhält es sich mit den Aetzmitteln, unter welchen sich das Creosot einen Ruf erworben hat.

2) Entzündung der Zahn- und Alveolenbeinhaut [1]). Diese Entzündungen sind die gewöhnlichen Begleiter der *Odontitis*, und somit auch der durch Caries hervorgerufenen entzündlichen Zahnschmerzen. Nicht immer jedoch, wenigstens nicht anfänglich, ist die Entzündung über das ganze Periost der Zahnwurzel und der Alveole verbreitet, sondern sind nur einzelne Parthien desselben afficirt. Von dem dentalen Periost ist öfters nur der obere mit dem Zahnfleisch zusammenhängende Theil entzündet, und man sieht den freien Zahnfleischrand mehr oder weniger breit geröthet und angeschwollen. Oder es leidet vorzüglich der untere Theil an der Wurzelspitze,

1) Magitot, Archiv génér. 1867. Juin. Sur l'ostéopériostite alvéolo-dentaire.

welcher mit dem alveolaren Periost in Verbindung steht, und die Schmerzen werden besonders beim Niederdrücken des Zahns gesteigert, auch ist das Zahnfleisch der Basis des Alveolarfortsatzes gegenüber geröthet und empfindlich. Die alveolare Periostitis nimmt häufig nur die eine oder andere Alveolenwand ein, namentlich entweder die vordere oder hintere, so dass ein Andruck des Zahnes nach dieser oder jener Seite hin die heftigsten Schmerzen erregt, während ein Druck nach der entgegengesetzten Seite Erleichterung bringt. Die Folgen dieser Entzündung sind mehrfach. Häufig bleibt nach dem Verschwinden der Entzündungserscheinungen Synechie der Zahnwurzel und Alveolenwand zurück, so dass bei der Extraction des Zahnes ein Theil der Alveolenwand mitfolgt. In andern Fällen vasculirt die Beinhaut, wodurch der Zahn gelockert und schliesslich ausgestossen werden kann. Weitere Folgen sind Hypertrophie und Atrophie der Zahnwurzel. In den meisten Fällen jedoch kommt es zur Eiterung, bildet sich eine Parulis und entstehen Zahnfisteln mit Caries oder Nekrose der Alveolenwand. Hin und wieder findet man bei der Extraction der Zähne der Wurzelspitze anhängende Eitersäcke. — Behandlung. Sie kommt mit derjenigen der Odontitis und Parulis überein.

Capitel II.

Caries der Zähne.

Unter Zahncaries wird gewöhnlich jede allmählige Zerstörung eines Zahnes begriffen, obschon die verschiedenen Erscheinungen, unter welchen solche Zerstörung geschieht, auf verschiedene Krankheitsvorgänge hinweisen.

Erscheinungen und Verlauf. Die Zerstörung beginnt meistens an der Zahnkrone, seltener am Zahnhals und an der Zahnwurzel.

An der Zahnkrone geht die Zerstörung entweder von aussen nach innen, peripherische Caries, oder von innen nach aussen, centrale Caries. — Die peripherische Zahnzerstörung ist weitaus die häufigste und daher gewöhnliche. An irgend einer Stelle der Krone, bei den Backzähnen meistens in den Vertiefungen der Kaufläche oder an den Seitenflächen, bei den übrigen Zähnen an den Seitenflächen oder an der vordern Fläche und dann gewöhnlich dem Zahnfleischrande nahe, verändert sich die Farbe des Schmelzes, sie wird bräunlich, seltener weiss oder gelblich und der Schmelz verliert seine Glätte. Untersucht man die entartete Stelle näher, so findet man bald lediglich be-

gimnende Destruction der Formelemente des Schmelzes, indem die Schmelzprismen theilweise zerstört, entfärbt wie aufgelöst erscheinen, bald hat sich an der bräunlich gefärbten Stelle in Form eines aus Körnchen oder Zellen bestehenden Häutchens ein Neugebilde entwickelt, welches den Character eines vegetabilischen Parasiten hat [1]) und aus der Matrix von Leptothrixpilzen besteht [2]). Allmählig vergrössert sich die entartete Stelle bei der ersten Art der Zerstörung durch Zunahme der Auflösung und Verwitterung der Schmelzprismen, bei der zweiten durch fortschreitende Einwucherung des Pilzes. Ist einmal das Schmelzlager durchbrochen, so schreitet die Zerstörung im Dentin rascher vorwärts, zumal in der Richtung der Dentinkanälchen die mit körniger Pilzmasse erfüllt sind, wodurch schliesslich die Zahnpulpe directer äusserer Reizung ausgesetzt wird und der nun eintretende Zahnschmerz den Kranken auf die schon lange vorher begonnene Zahnverderbniss aufmerksam macht. Indem die Zerstörung in der Tubularsubstanz fortschreitet und auch die Zahnpulpe nach und nach durch Vereiterung und Nekrose zu Grunde geht, das Schmelzlager aber an den nicht durchbrochenen Stellen noch längere Zeit widersteht, kommt die Aushöhlung der Zahnkrone zu Stande (hohler Zahn), bis auch die nur noch ruinenartig stehenden Schmelzwände bei irgend einer mechanischen Einwirkung zusammenbrechen und nur noch die Zahnwurzel mit einem Theil des Halses zurückbleibt. Die Dauer dieser Vorgänge schwankt zwischen Monaten und vielen Jahren. Mitunter tritt ein Stillstand in der Zerstörung ein, nie aber findet Regeneration verloren gegangener Schmelzprismen statt. Der Grund, warum die Zahnwurzeln der Zerstörung länger widerstehen, soll nach Leber und Rottenstein theilweise auf dem horizontalen Verlaufe der Zahnbeinkanälchen beruhen, der das Eindringen der Pilze weniger begünstiget. — Bei der centralen Kronencaries, die indessen viel seltener ist, geht die Zerstörung von innen nach aussen, indem zuerst die Zahnpulpe und das Dentin zu Grunde gehen, während die Schmelzhülle noch besteht, so dass man bei der Extraction solcher Zähne die äusserlich undurchbrochene Schmelzlage hohl oder die Höhle mit Eiter und nekrotischen Massen erfüllt findet. Nach den Erscheinungen, welche diese centrale Caries begleiten und nach den anatomischen Befunden sind eine entzündliche und eine atrophische Form zu unterscheiden. Bei der

1) Schon von Erdl (Ueber Wesen und Heilung der Caries des menschl. Zahns. Büllet. d. k. bayer. Akad. d. Wissenschaft. 1842. Nr. 21) als solcher (Protococcus dentalis) erkannt und von Klenke (die Verderbniss der Zähne. Gekrönte Preisschrift, Leipzig 1850) bestätigt. — 2) Leber und Rottenstein Untersuchungen über die Caries d. Zähne. Berlin 1867.

entzündlichen gehen die Symptome der Odontitis vorher und man findet im Innern des Zahns die Producte oder nächsten Folgen vorausgegangener Entzündung. Die atrophische Form verläuft ganz ohne Schmerzen, im Gegentheil, der Zahn zeigt eine gewisse Unempfindlichkeit und erhält einen höheren Grad von Durchsichtigkeit als die nebenstehenden Zähne. Schliesslich geht die brüchig gewordene Zahnkrone durch Zerbröckelung zu Grunde. Die Zahnpulpe ist grösstentheils verschwunden oder atrophirt, die Zahnhöhle geräumiger durch Schwund des Dentins, welches ein poröses, gleichsam wurmstichiges Aussehen hat. Von der centralen Caries, bei welcher der Zerstörungsvorgang ein rein interner ist, sind übrigens diejenigen Fälle zu unterscheiden, wo durch feine, makroskopisch kaum erkennbare Poren der Schmelzsubstanz, die congenital sind, von aussen die Mundsäfte und Schwärmsporen eindringen und ihre zerstörende Wirkung auf die innern Zahntheile äussern, so dass es scheint, als habe die Zahnverderbniss ursprünglich von innen aus begonnen, ohne Einwirkung äusserer Einflüsse.

Die Caries der Zahnwurzel und des Zahnhalses, wobei die Cementsubstanz leidet, ist seltener als die Kronencaries und kommt mit der gewöhnlichen Caries überein. Sie ist fast immer die Folge entzündlicher periostealer Affectionen. An der Zahnwurzel nimmt die Caries häufig die Wurzelspitze an. Mit der Caries des Zahnhalses ist immer Ablösung des Zahnfleisches verbunden, welches übrigens die cariöse Stelle so verdecken kann, dass diese erst nach Zurückschlagung des Zahnfleisches sichtbar wird.

Entstehung. Die Zahncaries gehört zu den häufigsten Krankheiten der Zähne. Selten trifft man einen Menschen, der nicht mit einem angegriffenen Zahne behaftet wäre. Uebrigens ist die Frequenz des Uebels nach Alter, Geschlecht, constitutionellen Verhältnissen, endemischen Einflüssen, Lebensweise und nach der Art der Zähne sehr verschieden. Nach Untersuchungen von Tomes [1]) an 1756 ausgezogenen permanenten Zähnen kamen auf den Unterkiefer 892, auf die Oberkiefer 844. Von den Unterkieferzähnen waren 383 erste Molarzähne, 248 zweite Molarzähne, 116 dritte Molarzähne, 84 zweite Bikuspidatzähne u. s. w. Ein ähnliches Verhältniss zeigt sich bei den Oberkieferzähnen, nur dass hier die zweiten Bikuspidatzähne an Zahl den zweiten Molarzähnen vorangehen. Bezüglich des Geschlechtes fand Magitot [2]), dass unter 1000 Erwachsenen, die an Zahncaries litten, 583 Weiber und 417 Männer waren u. s. w. — Was die disponirenden Verhältnisse betrifft, so können diese in mechanischen

1) Lond. med. Gaz. 1847. Dec. — 2) Traité de la carie dentaire. Par. 1867.

und chemischen Fehlern der Zähne begründet sein. Zu den mechanischen gehören Lücken in der Schmelzsubstanz oder auch nur geringere Mächtigkeit derselben im ganzen Umfange der Krone, oder nur an einzelnen Stellen derselben, indem zuweilen Hohlräume von der mannigfaltigsten Form und Grösse bestehen [1]), ferner durch Beissen oder jähen Temperaturwechsel entstandene Fissuren, Fracturen oder Abbrüche des Schmelzüberzuges. Von chemischen Abnormitäten scheint eine der häufigsten und wichtigsten die zu sein, dass ein bald schon während der Verknöcherungsperiode der Zahnkrone, bald erst später entstandenes Missverhältniss zwischen dem kohlensauren und phosphorsauren Kalk besteht in der Art, dass ersterer vorwaltet. Klenke hat bei Zahnanalysen von Personen, die Disposition zur Zahnverderbniss hatten, constant ein Vorherrschen des kohlensauren Kalkes gefunden und zwar im Schmelze gegenüber dem normalen Gehalte von ungefähr 8%, ein Minimum von 10,33 und ein Maximum von 12,3. Dadurch wird nämlich Brüchigkeit und leichtere Löslichkeit des Schmelzes und des Dentins bedingt. — Von äussern Zahnverderbniss veranlassenden Einwirkungen kommen zunächst die Mundflüssigkeiten, Speichel und Schleim, sowie die Nahrungsmittel in Betracht. Erstere enthalten zwar keine den Zähnen direct nachtheiligen Stoffe, können aber unter Umständen zur Bildung von Säuren Anlass geben, die den kohlensauren Kalk angreifen, wie namentlich die Milchsäure, welche bei längerem Zusammensein der Mundflüssigkeiten mit Amylum und Protein haltigen Stoffen in reichlicher Menge sich bildet, wozu längeres Verweilen von Speiseresten zwischen den Zähnen und in Vertiefungen der molaren Kauflächen Gelegenheit gegeben ist. Zugleich treten bei diesen Zersetzungsvorgängen infusorielle und kryptogamische Bildungen auf, welche in der schon früher beschriebenen Weise wesentlichen Antheil an der Zahnverderbniss haben.

Behandlung. Von grosser Wichtigkeit ist eine prophylactische Behandlung, welche in einer zweckmässigen Zahndiätetik besteht, die um so nothwendiger ist, je mehr der Betreffende Disposition zur Zahnverderbniss hat. Zunächst vermeide man alle mechanischen Insulte der Zähne, setze dieselben keinem jähen Temperaturwechsel aus, reinige die Zähne nach jeder Mahlzeit durch Ausspülen des Mundes mit frischem reinem Wasser, durch Entfernung zwischen den Zähnen festsitzender Speisereste mit einem Zahnstocher aus einem Federkiel, oder aus Holz, und durch Anwendung

1) Czermak, Zeitschr. f. Zool. II. 1850. 4.

eines fäulnisswidrigen und Säure tilgenden Zahnpulvers mittels eines weichen Zahnbürstchens. Als Pulver eignet sich am besten Kohle aus Linden- oder Korkholz, dem etwas gebrannte Magnesia zugesetzt wird. — Die Behandlung der eingetretenen Caries kann keinen anderen Zweck haben, als den Fortschritt der Zerstörung zu hemmen, und diesen Zweck kann man hauptsächlich durch zwei Mittel erreichen, nämlich einerseits durch fortgesetzte sorgfältige Reinigung der Zähne in der oben angegebenen Weise und durch Ausfüllen der cariösen Lücke, damit die angeführten äusseren schädlichen Einwirkungen unmöglich gemacht werden. Diese Ausfüllung kann aber von Nutzen nur dann sein, wenn die Lücke dadurch vollständig geschlossen wird, so dass weder Flüssigkeiten noch Luft eindringen können. Vor der Ausfüllung muss die cariöse Stelle sorgfältig gereinigt, nöthigenfalls selbst ausgeätzt oder ausgebrannt werden, um namentlich vorhandene Pilzbildungen zu zerstören. Als Ausfüllungsmaterial wenden die Zahntechniker Gold, Platin, gewisse Amalgame, erhärtende Zahnkitte u. dgl. an, worüber ich auf die Zahnheilkunde verweise.

Capitel III.

Extraction der Zähne.

Indicationen. Bei den Milchzähnen kann man zur Extraction veranlasst werden: — 1) wenn der wurzellose Zahn nur noch dem Zahnfleisch anhängt, daher bei der Nahrungsaufnahme hinderlich ist und unversehens von dem Kinde verschluckt oder aspirirt werden könnte; — 2) wenn der normale spontane Austossungsvorgang des Milchzahnes durch den nachfolgenden permanenten unterbleibt und letzterer in Folge dessen eine abnorme Stellung einzunehmen droht. Das zu frühzeitige Ausziehen der Milchzähne, noch ehe dieselben loeker geworden sind, ist verwerflich, weil dadurch leicht der Höhlenraum für den nachfolgenden Zahn durch das Waehsthum der nebenstehenden Zähne beeinträchtiget wird.

Für die permanenten Zähne heben wir folgende Indicationen hervor. — 1) Oefters ist deren Entfernung nothwendig zur Vornahme von Kieferoperationen, namentlich Resectionen; — 2) kann die Entfernung nothwendig werden bei schwammigen Wucherungen der Alveolenbeinhaut, indem der bereits locker gewordene Zahn gleichsam als fremder Körper reizend wirkt; — 3) ein ähnliches Verhältniss besteht bei aus andern Ursachen locker gewordenen Zähnen älterer Personen, wo der wackelnde Zahn die Kaubewegungen behindert

und zu schmerzhafter Reizung des Zahnfleisches und der Alveolenbeinhaut Anlass giebt; — 4) die häufigste Indication geben cariöse Zähne, welche durch pulpöse oder periosteale Entzündung schmerzhaft geworden sind. Die Extraction des Zahnes ist hier allerdings das radicalste Hilfsmittel. Indessen soll dem Kranken blos der Beseitigung der Schmerzen halber nicht unter allen Umständen willfahrt werden, da die Schmerzen meistens nur vorübergehend sind und bei auf eine kleine Stelle beschränkter Caries der Zahn nach Vorübergang des Entzündungsanfalls noch lange dienen kann und, wenn auch die Krone grösstentheils zerstört ist, die noch bleibende Wurzel immerhin eine Deformation des Kiefers verhindert. Es sind daher dem Kranken hierauf bezügliche Vorstellungen zu machen, wenn nicht noch andere Gründe für die Extraction bestehen, als dichtes Beisammenstehen der Zähne, Gefahr des Durchbruches einer Parulis nach aussen, starkes Ergriffensein des Betreffenden u. s. w.

Technik. Die Zahnextraction ist zwar eine kleine, aber gleichwohl Umsicht und Fertigkeit erheischende und insofern unangenehme Operation, als mancherlei nicht immer vorauszusehende Umstände, wie grosse Brüchigkeit der Zahnsubstanzen, abnorme Krümmungen der Zahnwurzeln, Angelöthetsein derselben an die Alveolenwände u. s. w. ohne Schuld des Operateurs, Abbruch des Zahnhalses, Sitzenbleiben eines Wurzelstückes, Ausbruch eines Alveolentheils u. s. w. bedingen können. Die Operation ist zwar schmerzhaft, aber von kurzer Dauer und das Chloroformiren daher nur bei sehr empfindlichen und furchtsamen Kranken in Anwendung zu bringen. Am besten sitzt der Kranke zur Operation. Von Instrumenten kann man den Zahnschlüssel, die Hakenzange oder die Zahnzangen in Anwendung bringen.

Fig. 60.

Der Zahnschlüssel (Fig. 60) ist ein Hebel der ersten Art, der Stützpunkt befindet sich an der Fletsche, der Lastpunkt an der Hakenspitze, der Kraftpunkt an dem Handgriff. Bei der Kürze des Lastarmes gegenüber der Länge des Kraftarmes lässt sich mit diesem Hebel eine sehr grosse Gewalt ausüben, was der Hauptvorzug dieses Instrumentes ist. Dasselbe eignet sich daher besonders für die sehr festsitzenden, andern Instrumenten weniger zugänglichen Backzähne und für eine schwächere Hand. Die

Nachtheile des Schlüssels sind, dass durch ihn die Zähne nicht in der Richtung der Wurzeln ausgehoben, sondern gegen die Seite der Fletsche hin umgelegt, daher die Alveolenwände leicht mehr oder weniger fracturirt, oder auch die Zahnkronen abgebrochen werden und das Zahnfleisch durch die Fletsche eine Quetschung erleidet. Vor der Ansetzung der Hakenspitze ist es zweckmässig, das Zahnfleisch, wenn es den Zahnhals noch fest umschliesst, auf der Seite, wo die Fletsche angelegt wird, zu lösen, damit der ausgehobene Zahn hier nicht hängen bleibt, oder ein grösseres Stück Zahnfleisch mit losgerissen wird. Ob der Haken an der innern oder äussern Seite des Zahnhalses anzusetzen, der Zahn also nach aussen oder innen umzulegen ist, hängt von verschiedenen Umständen ab. Zuweilen ist eine Seite des Zahns so zerstört, dass der Haken nur an der andern angesetzt werden kann, oder es befindet sich an einer Seite des Alveolarfortsatzes eine Parulis, welche die Anlegung der Fletsche hier verbietet. Bei freier Wahl legt man den Zahn dahin um, wohin die Krone mehr geneigt steht. Bei senkrechter Stellung ist meist die Umlegung nach aussen vorzuziehen, weil die äussere Alveolenwand schwächer als die innere ist. Beim Weisheitszahn muss am Unterkiefer der Haken immer aussen angesetzt werden, weil eine vom Kronenfortsatz aussen herabgehende Leiste die Anlegung der Fletsche hier erschwert, auch ist dieser Zahn mehr vorn zu erheben, weil die Wurzeln meistens nach hinten gerichtet sind. — Bei den vordern Zähnen wird der Haken stets aussen angesetzt wegen der nach aussen convexen Wurzelkrümmung. Um den Druck der Fletsche auf das Zahnfleisch unschädlicher zu machen, wird derselben ein weicher Gegenstand untergelegt. Den Quergriff fasst man in die volle Hand, den Zeigefinger längs des Stabes legend und wählt immer diejenige, welche der Hakenseite entgegengesetzt ist. Den Haken leitet man mit der Spitze des Zeigefingers der andern Hand an den Zahnhals und drückt jenen hier ein und an. Der untere Rand der Fletsche muss gegenüber an den Alveolarfortsatz in die Gegend der Wurzelspitze kommen und immer tiefer stehen als die Hakenspitze. Alsdann wird durch eine leichte Drehung des Griffes der Haken gespannt und nun durch eine zweite kräftige Drehung der Zahn umgestürzt.

Fig. 61.

Die Hakenzange (Fig. 61, *a*. Haken, *b*. Fletsche, *c*. Schloss), Schlüsselzange, ist eigentlich ein verbesserter Ueberwurf. Sie bildet einen Doppelhebel der ersten Art. Ein Zangenarm bildet vorn einen Haken, ähnlich dem Schlüsselhaken, der andere Arm endet mit einer breiten, gleichfalls gebogenen und an der innern Fläche gerifften Fletsche. Im Schloss ist die Zange zerlegbar, damit Arme mit verschiedener Breite der Hakenspitze für die vordern und hintern Zähne eingesetzt werden können. Zum Gebrauch belegt man die Fletsche mit etwas Leinwand, bringt die Spitze des Hakenarmes wie den Schlüsselhaken an die äussere oder innere Fläche des Zahnhalses, die Fletsche gegenüber an den Alveolarfortsatz, fasst den Zahn fest durch Zusammendrücken der Griffe und legt ihn durch eine kräftige Neigung der letzteren in der Richtung der Hakenkrümmung um. Hat der Zahn nachgegeben, so wird er durch eine hebende Bewegung mit der Zange vollends ausgehoben. Für die hintersten Backzähne muss das Gebiss der Zange nach der Seite abgebogen sein. Dieses Instrument wirkt in ähnlicher Weise wie der Schlüssel.

Fig. 62.

Die Zahnzangen sind das rationellste Werkzeug zur Extraction der Zähne, indem damit nur diese gefasst und in der Richtung ihrer Wurzeln aus der Alveole gehoben werden können. Mit ihnen geschehen daher am wenigsten Nebenverletzungen. Jedoch erfordert die Handhabung dieser Instrumente die meiste Kraft, so dass schwächere Hände nicht in allen Fällen der Zange sich bedienen können. Das Gebiss der Zange muss so beschaffen sein, dass es den Zahnhals fasst, die Krone aber freilässt, es muss daher eine der Grösse der letztern entsprechende Höhlung besitzen. Auch seien die Ränder der Fassenden aussen zugeschärft, damit sie leicht zwischen Zahnfleisch und Zahnhals gebracht werden können. Ferner gebraucht man für die vordern oberen Zähne gerade Zangen (Fig. 62 gerade Zahnzange), für die unteren vorderen nach der Fläche gebogene schnabelförmige, für die hintern Zähne nach den Rändern gebogene sogenannte gekröpfte. Die Kinderzähne erheischen natürlich einen zweiten kleineren Zangensatz [1]). Zur Operation fasst man die Griffe in die volle Hand, den kleinen Finger zum Oeffnen der Zange benutzend, und schiebt die Fassenden über

1) Das Nähere über die verschiedenen Zahnzangen s. in der 2. Aufl. dieses Lehrbuchs II. S. 479.

Fig. 63.

die Krone hinweg zwischen das Zahnfleisch so tief als möglich an den Zahnhals, drückt dann die Zange so stark, als zum Halten des Zahns nothwendig, zusammen und macht mit diesem zur Ausdehnung der Alveole rasch einige Seitenbewegungen nach den freien Zahnseiten hin, und hebt nun den Zahn in der Richtung seiner Wurzel mit einem kräftigen Zuge aus der Alveole. Die Weisheitszähne des Unterkiefers sind wegen der meistens nach hinten gerichteten Wurzeln in schräger Richtung nach vorn zu erheben.

Die Extraction der Zahnwurzeln, wenn sie noch festsitzen, kann bei langen Wurzeln Schwierigkeiten darbieten, namentlich bezüglich des Fassens, so dass die gewöhnlichen Extractions-Instrumente nicht immer ausreichen und dieselben entweder modificirt oder überhaupt andere Instrumente in Anwendung gebracht werden müssen. Zu den Instrumenten der ersten Art gehören der Wurzelschlüssel und die Wurzelzange. Am Wurzelschlüssel muss der Haken vorn weniger breit, hinten etwa um ein Dritttheil abgekürzt, die Fletsche um die Höhe der Zahnkrone weniger hoch, um soviel aber die Stabkrümmung stärker sein. An den Wurzelzangen muss das Gebiss eine mehr konische Form haben. Zu den Instrumenten der zweiten Art gehören die Wurzelschraube (Fig. 63), der Klauenhebel, gewöhnlich Geissfuss genannt (Fig. 64), und der Pyramidenhebel (Fig. 65) (Seitenhebel, Karpfenzunge), deren Gebrauch sich aus ihren Formen ergibt.

Fig. 64.



Fig. 65.

Nach der Extraction drückt man die äussere und innere Alveolenwand mit den Fingern zusammen und überlässt die Blutung sich selbst. Meistens hört dieselbe bald

auf, oder lässt sich wenigstens leicht stillen, indem man den Operirten den Mund mit kaltem Wasser spülen lässt.

Besondere Zufälle während und nach der Operation können besondere Maassnahmen erheischen. — 1) Leistet ein Zahn ungewöhnlichen Widerstand, und kann die Ursache davon nicht in einer fehlerhaften Handhabung des Instrumentes gefunden werden, so übe man, namentlich bei Anwendung des Schlüssels, keine zu grosse Gewalt aus, indem sonst wohl ein umfangreicherer Kieferbruch oder Abbruch des Zahnes bewirkt werden könnte. — 2) Bricht die Zahnkrone ab und dauern die Schmerzen gleich heftig fort, so muss man auch noch den Zahnrest zu entfernen suchen. Oefters aber haben die beim Abbruch stattgefundene Erschütterung des Zahns oder die geringe Erhebung desselben, die Schmerzen beschwichtigt und man kann dann vor der Hand die Wurzel belassen. — 3) Hängt der ausgehobene Zahn noch am Zahnfleisch, so trennt man dieses mit den Fingern, mit einer Scheere oder mit dem Messer ab und drückt es in seine Lage. — 4) Befindet sich am Zahn ein kleineres Stück Alveolenwand, so ist das ohne nachtheilige Folgen. Besteht aber nebenbei Splitterung der Alveolenwände, so muss man die ganz losen Splitter entfernen und die noch festsitzenden in ihre Lage drücken. Oefters sind in solchem Falle noch später nekrotisch gewordene Knochenstücke zu entfernen. — 5) Sind nebenstehende Zähne gelockert oder luxirt worden, so drückt man dieselben wieder in die Alveole zurück. Meistens wachsen sie wieder an. — 6) Steht die Blutung nicht auf die gewöhnlichen Mittel, so kann die Ursache davon in tiefem Abgerissensein der Zahnarterie, in krankhafter Erweiterung und mangelhafter Contractilität derselben, in bestehender scorbutischer Dyskrasie oder, was am bedenklichsten ist, in vorhandener Bluterdiathese liegen. Solche Blutungen sind mitunter tödtlich geworden. Hier muss man die Tamponade der Alveolenhöhle durch Einlegen von Charpie, Fliesspapier, Feuer-, Waschschwamm u. dgl. in Anwendung bringen. Hennemann[1]) legte in einem Falle ein Stück Schwamm in die Alveole und zog darüber die Zahnfleischränder durch Ligaturen zusammen. Andere empfahlen besondere Compressorien. Auch styptische Mittel, namentlich *Liquor ferri sesquichlorati*, und Eisstückchen sind zu versuchen. Bei Scorbut und Hämophilie wendet man zugleich innere Mittel, als Schwefelsäure, Ergotin u. dgl. an.

d) Zunge.

Anatomisches. Die Hauptmasse der Zunge wird durch Muskeln gebildet, welche theils ausserhalb der Zunge entspringen, wie 1) der *Hyoglossus* vom Zungenbein als *Baseo-Kerato-* und *Chondroglossus*,

1) Rust's Mag. XVIII. 2. S. 314.

2) der *Genioglossus* von der *Spina mentalis interna* der Mandibula und 3) der *Styloglossus* vom *Proc. styloideus*, theils innerhalb der Zunge selbst liegen, wie 4) der *Lingualis*, welcher an der untern Zungenfläche von der Schleimhaut entspringend von der Spitze zur Basis verläuft, und 5) der *Transversus linguae*, dessen Fasern jederseits von der fibrösen Scheidewand der Zunge, dem *Septum linguae*, entspringen. Die Faserzüge dieser Muskeln verlaufen so, dass sie sich rechtwinklig kreuzen. Man kann eine obere und eine untere Längsschicht und zwei seitliche Querschichten unterscheiden. Zwischen den Muskeln werden die Lücken durch Bindegewebszüge ausgefüllt, welche mit den Scheiden der einzelnen Muskelbündel zusammenhängen und von der Schleimhaut, sowie vom *Septum* der Zunge ausgehen. In der Spitze der letzteren, ihrer untern Fläche näher, liegt eine Drüse [1]), deren Ausführungsgänge an einem Schleimhautsaum ausmünden. — Die ganze Zunge ist von der Mundschleimhaut überzogen, die ein mächtiges Epithelium (*Periglottis*), zumal auf der obern Fläche hat, und hier auch zahlreiche Geschmacks- und Tastwärzchen besitzt. Zwischen Zungenspitze und Boden der Mundhöhle bildet die Schleimhaut eine senkrechte Falte, das Zungenbändchen (*Frenulum linguae*), und hinten steht sie mit dem Kehldeckel durch drei Falten (*Frenula glosso-epiglottica*) in Verbindung. Die kleinsten fadenförmigen Wärzchen (*Papillae filiformes*) finden sich auf dem vordern Theil der Zunge, weiter hinten kommen die grösseren schwammartigen (*Pap. fungiformes*) und am weitesten hinten die grössten wallförmigen (*Pap. vallatae*) in Gestalt eines V gelagert. Hinter diesen Wärzchen bis zum Kehldeckel hat die Zungenoberfläche nur Schleimdrüsen, von welchen mehrere in eine auf dem hintern Theil des Zungenrückens befindliche Vertiefung (*Foramen coecum*) ausmünden. — Von Arterien erhält die Zunge jederseits die *Lingualis* aus der *Carot. facialis*, welche oberhalb des grossen Zungenbeinhorns zwischen *M. constrictor pharyngis medius* und *Hyoglossus* in das Zungenfleisch tritt, von Aesten die *Dorsalis linguae* und *Sublingualis* gibt und dann als *Ranina* tief unter dem Zungenrücken geschlängelt zur Zungenspitze geht und bogenförmig mit der anderseitigen Arterie sich verbindet. Die Vena *lingualis* ergiesst sich in die *Jugularis interna*. — Von den Zungennerven [2]) ist der *Hypoglossus* der motorische, der *Lingualis* aus dem 3ten Ast des 5ten Paares, jedoch ohne die *Chorda tympani*, welche den Geschmacksnerven anzugehören scheint [3]) der sensible und der *Glossopharyngeus* der gustatorische.

Fig. 66.

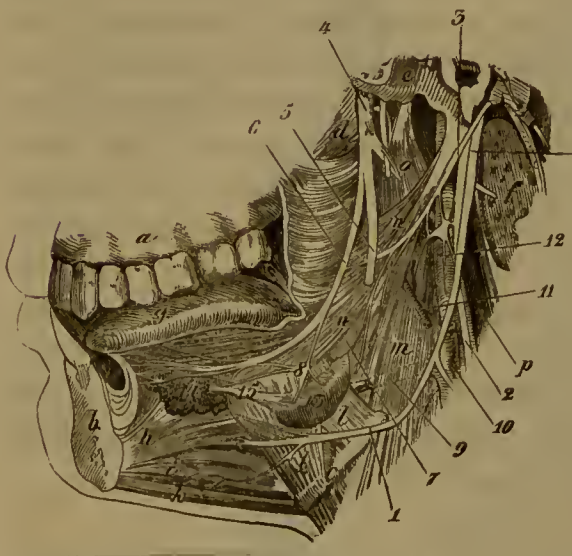

Fig. 66. Seitliche Ansicht des Bodens der Mundhöhle,

1) Blandin, Traité d'anatomie topographique. Paris, 1834. p. 175. — Nuhn, Ueb. eine bis jetzt noch nicht näher beschriebene Zungendrüse. Mannheim. 1845. — 2) Freyfeld-Szabadföldy, Archiv f. path. Anat. XXXVIII. 1867. S. 117. — 3) Schiff, Moleschott's Unters. IX. 1807. S. 406. — Lussana, Arch. de physiol. norm. et pathol. I. 1869. p. 20.

der Zunge und linken Rachenwand nach Wegnahme des Unterkiefers. Knochen: a) Linker Oberkiefer, b) Durchschnitt des Unterkiefers, c) Zungenbein, d) Oberer Theil des Proc. pterygoideus des Keilbeins, e) Schläfbein seitlich abgetragen, f) Durchschnittener Körper des obersten Halswirbels; Muskeln: g) Zunge, h) Genioglossus, i) Geniohyoideus, k) Mylohyoideus, l) Hyoglossus, m) Stylopharyngeus, n) Styloglossus, o) Levator palati mollis, p) Constrictor pharyngis medius; Nerven: 1) Hypoglossus, 2) Vagus, 3) Glossopharyngeus, 4) Ramus tertius trigemini, 5) Alvcolaris inferior, 6) Lingualis, 7) R. lingualis des Glossopharyngeus, 8) Ganglion maxillare; Arterien: 9) Lingualis, 10) Carotis facialis, 11) Pharyngea ascendens, 12) Carotis cerebralis; Drüsen: 13) Submaxillaris, 14) Sublingualis, 15) Ductus Whartonianus.

Capitel I.

Parenchymatöse Entzündung der Zunge. Glossitis parenchymatosa.

Erscheinungen und Folgen. Bei der parenchymatösen Entzündung ist bald die ganze Zunge ergriffen, bald nur oder wenigstens hauptsächlich die eine Hälfte derselben, oder es ist nur die Zungenspitze, ein Theil ihrer Ränder, oder ihre Mitte afficirt.

Die bedeutendste aber auch seltenste Entzündungsform ist die totale acute Glossitis wegen der damit verbundenen bedeutenden Anschwellung der Zunge. Die hyperämisch-entzündliche Schwellung tritt hier meistens rasch auf und erreicht bald einen lebensgefährlichen Grad, indem die bedeutend aufgequollene Zunge die ganze Mundhöhle erfüllt, selbst noch zwischen den Zähnen vorragt, nach hinten auf den Kehlkopf drückt und so das Athmen bis zur Erstickungsgefahr behindert. Dabei ist Schlingen und Sprechen fast unmöglich, aus dem Munde fliesst ununterbrochen übelriechender Speichel, auch wohl blutiger Schleim, die Zunge selbst erscheint hochroth, dunkelblauroth, oder auch blassroth [1]), ist mit zähem Schleim oder wie mit einer croupösen Membran überdeckt, brennend heiss, sehr schmerzhaft, oder auch kühl, wie erstarrt, unempfindlich. Durch das *Septum linguae* ist die geschwollene Zunge in der Mitte der Länge nach etwas eingezogen und erscheinen die Seitenhälften auf dem Zungenrücken hervorgewölbt. Oefters ist der ganze Boden der Mundhöhle und der obere Theil des Halses mit angeschwollen, und der dadurch bedingte Druck auf die Halsgefässe bewirkt Zufälle von Hirnhyperämie. Sich selbst überlassen würde die Entzündung in manchen Fällen durch Erstickung oder Apoplexie tödten. In andern Fällen, namentlich bei zweckmässiger Behandlung, kann sich die Entzündung vertheilen. Mitunter tritt auch Eiterung ein und

1) Arnold, Memorabilien a. d. Praxis. 1856. 6. In 7 Fällen hatte die Zunge ein blassrothes in's Gelbliche spielendes Aussehen.

bildet sich ein Zungenabscess, nach dessen Entleerung gewöhnlich rasch die Zufälle abnehmen. — Oefters ist bei totaler Glossitis die eine Hälfte der Zunge stärker als die andere afficirt und mehr geschwollen, so dass es den Anschein hat, als bestünde die Entzündung nur halbseitig. Auch kommt die Abscessbildung zuweilen nur einseitig vor.

Partielle Zungenentzündungen nehmen meistens die Zungenspitze oder die Zungenränder ein. Sie treten häufig chronisch auf, sind gleichfalls mit mehr oder weniger Anschwellung der entzündeten Parthie verbunden, und führen zu Abscessbildung, Schwärung, Induration und partieller Hypertrophie, wodurch die Zunge ein unförmliches Aussehen erhalten und in ihrer Beweglichkeit wesentlich beeinträchtigt werden kann.

Entstehung. Die acute totale Glossitis, bei welcher hauptsächlich der bindegewebige Theil der Zunge afficirt ist, hat man nach jähen Erkältungen, zurückgebliebenen Blutflüssen (namentlich Menstruation), heftigen croupösen, mercuriellen, variolösen Schleimhautentzündungen des Mundes, Rachens und Kehlkopfs durch Ausbreitung der Entzündung, nach Insectenstichen, Einwirkung des Milzbrandgiftes (*Glossanthrax*) u. s. w. auftreten gesehen. — Partielle chronische Entzündungen der Zunge können durch verschiedene mechanische und chemische Reizungen einzelner Zungenparthien hervorgebracht werden, sehr häufig sind es schadhafte cariöse Zähne mit scharfen Kanten und Spitzen, mit welchen die genannten Zungentheile fortwährend in Berührung kommen und dadurch in einen Zustand chronischer Irritation versetzt werden.

Behandlung. Bei der acuten totalen Entzündung, wenn die Anschwellung bedeutend, ist energische Hilfe nothwendig, welche am besten durch tiefe Scarification der Zunge, sehr nachdrücklich schon von Delamalle [1]) empfohlen, geleistet wird. Man macht über den Rücken der Zunge von hinten nach vorn wenigstens einen Schnitt auf jeder Seite, von der Tiefe einiger Linien bis zu $^1/_2$'' je nach der Dicke der Zunge. Fällt hierauf die Zunge nicht zusammen, so werden die Incisionen tiefer gemacht, an Zahl vermehrt und auch noch die Seitenränder eingeschnitten. Wegen der bedeutenden Anschwellung des Zungengewebes ist keine Gefahr, die tieferliegenden *Art. raninae* zu verletzen. Nach dem Zusammenfallen der Zunge erscheinen auch tiefgemachte Incisionen seicht. Die Fixirung der Zunge zu den Schnitten geschieht mit den Fingern oder einem gewöhnlichen Spatel, neben dem man hinschneidet. Man hat hiezu auch besondere Zungenspatel mit

1) Mémor. de l'acad. r. de chir. V. 1774.

langen Spalten, innerhalb welcher das Messer geführt werden soll, empfohlen. Nebstdem wird entsprechend den constitutionellen Verhältnissen weiterhin antiphlogistisch verfahren durch Venaesection, Blutegelapplication, Schröpfen, Fussbäder, Clystiere u. s. w. Oertlich wendet man kaltes Wasser, noch besser Eispillen an. Bei mehr unempfindlichem Zustand der Zunge sind auch wiederholte Bepinselungen derselben mit Jodtinctur von Nutzen. Bildet sich ein Abscess, so wird dieser an der zugänglichsten Stelle geöffnet. Eintretende Erstickungsgefahr indicirt die Tracheotomie.

Bei den partiellen chronischen Entzündungen ist es zunächst wesentlich, jede Reizung der Zunge zu beseitigen und entfernt zu halten. Ist die Anschwellung an einer Stelle bedeutend, so erweist sich auch hier eine Incision nützlich.

Capitel II.

Parenchymatöse Geschwüre der Zunge.

Entstehung. Die parenchymatösen Geschwüre der Zunge entwickeln sich häufig aus ursprünglichen Schleimhautgeschwüren, welche tiefer greifen, oder aus Zungenabscessen oder aus aufgebrochenen Geschwülsten. Die ersteren können traumatischen und dyskratischen Ursprungs sein. Die traumatischen Schwärungen sind meistens Folge anhaltender Reizung der Zunge durch schadhafte Zähne. Zu den dyskratischen Geschwüren gehören besonders die mercuriellen und secundär syphilitischen. Seltener sind diphteritische Ulcerationen. Von den neoplastischen Schwärungen sind besonders die tuberculösen, carcinomatösen und lupösen namhaft zu machen.

Erscheinungen und Folgen. Nach diesen verschiedenen äthiologischen Grundlagen ist es leicht ersichtlich, dass die Ulceration selbst nach Art und Sitz mancherlei Verschiedenheiten darbieten muss, namentlich auch in der Hinsicht, dass die Schwärung bald für sich allein besteht, bald mit noch andern krankhaften Erscheinungen verbunden ist. Die traumatischen Ulcerationen zeigen sich meist an den Zungenrändern als mehr oder weniger tiefe geschwürige Einkerbungen mit indurirter Umgebung und liegen den schadhaften Zähnen gegenüber, seltener kommen sie an der Zungenspitze vor. Ihre Dauer ist unbestimmt. Die dyskratischen und kachektischen Zungengeschwüre entsprechen im Wesentlichen den bei den Affectionen der Mundschleimhaut beschriebenen Ulcerationen, welche mitunter tiefer greifen und so zu eigentlich parenchymatösen werden. Uebrigens scheint bei gleichzeitig ange-

schwollener Zunge das Parenchym immer tiefer ergriffen, als es in Wirklichkeit der Fall ist. Die mercuriellen Geschwüre nehmen meistens die Seitenränder der Zunge ein und sind häufig mehrzählig vorhanden. Tiefere syphilitische Geschwüre mit aufgeworfenen Rändern kommen zuweilen auf dem Rücken der Zunge vor. Lupöse Schwärungen erscheinen fast nur am hintern Theil der Zunge und stehen gewöhnlich mit solchen der Rachenenge und des hintern Theils der Nasenhöhlen in Verbindung. Von den neoplastischen Schwärungen, zu welchen eigentlich auch die lupösen gehören, wird später die Rede sein. Immer sind Zungengeschwüre sehr lästige Uebel und mehr oder weniger von allgemeiner Reizung der Mundschleimhaut, sowie von Speichelfluss begleitet.

Behandlung. Bei allen Zungengeschwüren sind die Bewegungen des Organes möglichst einzuschränken und alle äussern Reizungen fern zu halten, daher ist das Sprechen zu verbieten und der Genuss nur flüssiger Nahrungsmittel zu gestatten; nächstdem erheischen die traumatischen Geschwüre Entfernung des mechanischen Reizes, meistens also Ausziehen, Ausfüllen oder Abfeilen schadhafter Zähne, worauf die Geschwüre unter einfacher Behandlung von selbst heilen. Bei den dyskratischen und kachektischen Ulcerationen sind hauptsächlich die abnormen allgemeinen Zustände zu berücksichtigen, und nächstdem die Schwärstellen nach den bei den Schleimhautgeschwüren gegebenen Regeln zu behandeln.

Capitel III.

Hypertrophie und Geschwülste der Zunge.

1. Hypertrophie der Zunge.

(Vergrösserung der Zunge, *Macroglossa,* Vorfall der Zunge, *Glossoptosis*, *Glossocele.)*

Entstehung. Die Makroglossie kann angeboren und erworben sein. — Die angeborene Makroglossie kommt bisweilen schon in dem Grade zur Welt, dass dem Kind eine unförmliche Fleischmasse aus dem Munde hängt, die nicht reductibel ist. In andern Fällen, und zwar den zahlreicheren, besteht nach der Geburt nur eine Disposition zur Zungenvergrösserung in der Art, dass die kaum merklich vergrösserte aber etwas schlaffe und desshalb verlängerte Zunge eine besondere Neigung zeigt, mit der Spitze zwischen den Kieferrändern vorzutreten, welcher Prolapsus bei lässiger Behandlung des Kindes allmälig zunimmt, worauf die durch den Aufdruck der Kieferränder bewirkte Cir-

culationshemmung in den Venen der Zunge und die durch den anhaltenden Luftzutritt bedingte Reizung derselben weiterhin zur Vergrösserung der Zunge wesentlich beitragen. — Die erworbene Zungenvergrösserung kann sich in verschiedenen Lebensperioden und nach verschiedenen Veranlassungen einstellen, welche Vorfall der Zunge, Blutstauungen in derselben, entzündliche Reizung u. s. w. bedingen, wie z. B. nach Convulsionen der Kinder, welche Zungenlähmung zurücklassen, nach epileptischen Anfällen, während welcher die Zunge zwischen den Kieferrändern gepresst wird, und nach anderartigen Zungenverletzungen. — Im Allgemeinen ist die Makroglossie keine häufige Krankheit und scheint bei weiblichen Individuen häufiger als bei männlichen vorzukommen. Unter 37 von van Leuw[1]) angeführten Fällen waren 26 weibliche Individuen und 11 männliche; bei den übrigen ist das Geschlecht nicht angegeben.

Erscheinungen und Folgen. Die Vergrösserung der Zunge betrifft dieselbe meistens in ihrer Totalität, jedoch in der Regel so, dass der vordere Theil verhältnissmässig mehr vergrössert erscheint als der hintere. Zuweilen betrifft die Vergrösserung nur den vordern Zungentheil, oder sie ist eine vorwaltend halbseitige.

Bei der totalen Vergrösserung beträgt diese mitunter das drei- und vierfache der normalen Grösse, selbst noch mehr. Die Zunge hat dabei nicht mehr Raum in der Mundhöhle, sondern tritt zwischen den Kieferrändern und Lippen mehr oder weniger hervor, hängt mit Umschlagung der Unterlippe über das Kinn herab und kann nur mit Mühe oder überhaupt nur theilweise in die Mundhöhle zurückgebracht werden. Das Zungenbein ist nach auf- und vorwärts gezogen und auch die Gaumenbogen stehen weiter nach vorn, während der mit dem Boden der Mundhöhle zusammenhängende Theil der Zunge dicht hinter dem Alveolarrande des Unterkiefers wie damit verwachsen liegt. Der Speichel fliesst fast unausgesetzt aus dem Munde, das Schlingen ist erschwert, bisweilen nur für flüssige Stoffe möglich und die Sprache mangelhaft und undeutlich. Der vorhängende Zungentheil hat meistens eine mehr cylindrische als platte, zuweilen birnförmige Gestalt. Die Zungenoberfläche ist mit zähem oder vertrocknetem Schleime überdeckt, eben und glatt, oder rissig, mit vergrösserten Papillen besetzt und meist weniger empfindlich. Wo die Kieferränder oder Zähne anliegen, zeigt die Zunge besonders an der Unterfläche eine Einkerbung, zuweilen sind selbst einige Zähne in die Zungensubstanz eingedrungen und befinden

1) De macroglossa s. prolapsu linguae. Diss. Berol. 1845. Preuss. Ver.-Z. 1845. Nr. 46.

sich hier Geschwüre. Bei längerer Dauer des Uebels, und wenn dasselbe in früherer Lebensperiode sich ausgebildet hat, werden die Zähne und Alveolarfortsätze hauptsächlich des Unterkiefers nach aussen gedrückt, erhalten eine schiefe oder horizontale Stellung und der Kiefer selbst bekommt weiterhin eine Formveränderung in der Art, dass die Seitentheile desselben mehr parallel als convergirend stehen.

Meistens beruht die Zungenvergrösserung auf hyperplastischer Wucherung des interstitiellen Bindegewebes der Zunge, zuweilen in Verbindung mit Ektasie der Lymphgefässe, ähnlich wie bei der Elephantiasis [1]). Das Vorkommen einer hyperplastischen Wucherung der Zungenmuskulatur scheint zweifelhaft. Dagegen hat man in einzelnen Fällen eine beträchtliche Verdickung des Zungenepithels gesehen, welches von hornartiger Beschaffenheit war [2]).

Behandlung. Eine prophylactische Behandlung bei vorhandener Disposition zur Vergrösserung besteht darin, dass man Alles vermeidet, was eine Verlängerung der Zunge begünstigen könnte und Mittel anwendet, welche eine Retraction und Retention der Zunge in der Mundhöhle bewirken. Man kürze daher bei Kindern soviel als möglich das Saugen ab und erleichtere dasselbe, gestatte daher nicht den Gebrauch von sogenannten Lullern, und lasse nicht an kurzen, schwer fassbaren Brustwarzen saugen. Eine Retraction der Zunge kann man durch Aufstreuen reizender Stoffe, z. B. von Alaun, oder durch Aetzen mit Höllenstein hervorrufen, und die Retention bewirkt man durch Aufbinden des Unterkiefers, damit der Mund geschlossen bleibt.

Die bereits eingetretene Vergrösserung erheischt je nach den zu Grund liegenden Ursachen, nach complicirenden Verhältnissen und nach dem Grade des Uebels verschiedene Maassnahmen. Bei hyperämisch-entzündlicher Hyperplasie scarificirt man die Zunge, setzt Blutegel an sie, reicht innerlich Abführmittel, lässt Fussbäder nehmen u. s. w. Wird die Zunge durch einzelne Zähne gereizt, so müssen diese entfernt werden. Ist die Zunge einer Einklemmung von Seiten der Zähne oder der Kieferränder ausgesetzt, so muss diese beseitigt werden durch Reposition der Zunge, oder, wenn diese nicht möglich, durch Zwischenlegen kleiner Plättchen u. s. w. Als Mittel, welche direct eine Verkleinerung der Zunge bewirken, sind zu erwähnen: —1) Die methodische Compression. Sie ist mehrfach versucht, empfohlen und auch mit Erfolg angewandt worden. Sie dürfte namentlich dann zu versuchen sein, wenn die Vergrösserung nicht sehr be-

1) Virchov, Arch. f. path. Anat. VII. 1854. S. 126. Die krankhaft. Geschwülste. III. 1863. S. 99. — 2) Krozander, Oesterr. med. Wochenschr. 1844. Nr. 44.

deutend, die Zunge nicht unförmlich ist und die Volumszunahme wesentlich auf hyperämischer und ödematöser Schwellung beruht. Indessen ist die Compression nicht leicht auszuführen. In leichteren Fällen hat man sich damit begnügt, die Zunge zu reponiren und durch Aufbinden des Unterkiefers in der Mundhöhle zurückzuhalten. In andern Fällen hat man die Zunge in eine Art Suspensorium gebracht und dadurch zurück zu drängen gesucht. Meistens hat man die Einwicklung der Zunge mit einer dünnen Binde in Anwendung gebracht. — 2) Die operative Verkleinerung der Zunge kann durch die Ligatur, das Eerasement, die galvanokaustische Schlinge, durch Amputation und durch Excision eines Keilstückes geschehen. Die Ligatur wird wohl kaum mehr angewandt werden. Jedenfalls müsste der zu entfernende Theil in mehrere Schlingen gefasst werden, um die Circulation vollständig aufzuheben. Allein man erhält dadurch keine gute Form der Zunge, da nur eine Quertrennung stattfindet, und diesen Nachtheil haben auch die übrigen Operationsmethoden, mit Ausnahme der Excision eines Keilstückes, durch welche allein nicht blos eine Verkürzung, sondern auch eine Verschmälerung der Zunge erhalten werden kann, und sie ist daher das zweckmässigste Operationsverfahren. Bei der Amputation lässt sich zwar wohl die Abtragung mittelst eines Bogenschnitts vornehmen, allein eine erhebliche Verschmälerung des vordern Zungentheils wird dadurch doch nicht erreicht. Rücksichtlich der Operationstechnik verweise ich auf die Zungenexstirpation.

2. Geschwülste der Zunge [1]).

Die Zunge gehört zu denjenigen Organen der Mundhöhle, in welchen keineswegs selten neoplastische Bildungen gefunden werden. Wir heben hervor:

1) Syphilitische Zungengeschwülste. Dahin gehören namentlich breite Condylome und Syphilome, die letztern erscheinen bald einzeln, bald mehrzählig, oberflächlich oder mehr in der Tiefe der Zunge als rundliche Tumoren von verschiedener Grösse, die häufig exulceriren und dann zur Bildung tiefer Geschwüre Anlass geben. Sie erheischen eine antisyphilitische Behandlung [2]).

2) Tuberkeln der Zunge [3]) kommen in der Zunge theils zerstreut als Infiltration, theils an einzelnen Stellen gehäuft, einzeln oder mehrzählig, in grösseren und kleineren Knoten vor, die gleichfalls

1) Maisonneuve, Des tumeurs de la langue. Thèse, Par. 1848. — 2) Lagneau, fils, Gaz. hebd. VI. 1859. 32. 33. 35. — Stein, Memorabilien, XII. 1867. 3. — 3) Gildemeester, Nederl. Weekbl. voor Gen. 1852. Jun. Instructiver Fall.

öfters zu Abscessen und Geschwüren mit käsigem Grunde Anlass geben. In der Regel finden sich noch in andern Organen tuberculöse Ablagerungen, wodurch die Diagnose erleichtert wird.

3) Cystengeschwülste der Zunge. Die häufigsten derselben scheinen Retentionscysten zu sein. Man findet sie an verschiedenen Stellen der Zunge, am grössten aber auf der Rückenfläche derselben nach hinten zu, wo grosse Balgdrüsen liegen.

4) Angiome der Zunge. Namentlich cavernöse Geschwülste gehören nicht zu den seltensten Geschwulstarten der Zunge, auch hat man schon den grössten Theil der Zunge in eine erectile Geschwulst umgewandelt gesehen [1]). Die einzige Hilfe ist natürlich die Exstirpation solcher Geschwülste, worüber ich auf die Zungenexstirpation verweise.

5) Zungenkrebs. Er ist meistens ein Epithelialkrebs. Uebrigens gehört die Zunge nicht zu den besonders häufig von Krebs befallenen Organen. Unter 1133 Krebsfällen des Cancer-Hospital in London vom Jahr 1856 kamen nur 69 Fälle von Zungenkrebs vor [2]). Häufiger findet sich dieser Krebs bei männlichen als bei weiblichen Individuen und in den späteren Lebensjahren. Der häufigste Ausgangspunkt dieser Krebsform sind die Zungenränder oder die Zungenspitze. Lage und Function des Organes bringen es mit sich, dass der Zungenkrebs, auch absehend von der schlechten Prognose des Krebses überhaupt, zu den allerbeschwerlichsten Uebeln gehört. Nach und nach wird ein grösserer Theil der Zunge destruirt Sprechen und Schlingen sind beträchtlich gestört, auch können sich bedenkliche Respirationsbeschwerden einstellen, der Speichel fliesst continuirlich aus dem Munde, die benachbarten Drüsen, namentlich die Unterkieferdrüsen schwellen an, und der Kranke geht einem siechern und qualvollen Ende durch Abzehrung, Erstickung, Blutung und so weiter entgegen.

In einem Falle bei einem 62jährigen Manne, Gärtner seines Berufes, wo der Krebs von dem Boden der Mundhöhle ausgegangen und nachher auf die Zunge und den Unterkiefer übergegangen war, sah ich die erstere beinahe vollständig zerstört und den Kiefer mit Ausfall aller Zähne bis zu den Aesten so erweicht, dass derselbe wie aus den Weichtheilen verschwunden zu sein schien.

Die Behandlung ist diejenige des Krebses überhaupt.

Capitel VI.

Exstirpation der Zunge.

Indicationen. Die Entfernung eines kleineren oder grösseren Zungentheiles, oder, wie man sich gewöhnlich auszudrücken pflegt, die

1) Reiche, Rust's Mag. Bd. 46. 1836. S. 167. — 2) The Lancet, I. 1857. p. 452.

partielle oder totale Entfernung der Zunge kann nothwendig werden bei Vergrösserung der Zunge und bei Geschwülsten, welche sich nicht isolirt ausrotten lassen, namentlich bei Angiomen und Carcinomen, mögen letztere noch geschlossen oder bereits exulcerirt sein. Die Rücksichten, welche man bei derartigen Operationen vorzüglich im Auge zu halten hat, sind nach den einzelnen Krankheitszuständen einigermassen verschieden und müssen auch das Operationsverfahren beeinflussen, denn in dem einen Falle, wie namentlich bei der Zungenvergrösserung, kommt es wesentlich darauf an, die Zunge in solcher Weise zu verkleinern, dass eine gute Form derselben erhalten bleibt. Bei krebsartigen Neoplasmen dagegen ist die gründliche, vollständige Entfernung derselben Hauptsache, und bei manchen Angiomen kommt ausserdem noch die Sicherung vor Blutung in Betracht. Diese letztere ist überhaupt bezüglich der Zungenoperationen bald zu hoch angeschlagen, bald aber auch unterschätzt worden. Von grösseren Gefässen kommt jederseits nur die Fortsetzung der Lingualis, die *Art. ranina* in Betracht, von der Zahl und Grösse der Gefässe droht also eine besondere Gefahr nicht, allein die Anwendung der blutstillenden Mittel hat einigermassen Schwierigkeiten wegen der Lage der Zunge innerhalb der Mundhöhle und wegen ihrer Beweglichkeit, namentlich wegen ihrer Fähigkeit, sich zurückzuziehen, und dann kommt noch die Nähe des Kehlkopfs, also die grosse Leichtigkeit des Eindringens von Blut in die Luftwege in Betracht, Gründe genug, sich bei jeder tieferen Zungenexstirpation vor Blutung möglichst sicher zu stellen, und diese Vorsicht ist noch um so mehr angemessen, wenn man es mit Zungen zu thun hat, deren Gefässe abnorm erweitert sind. Was die Grenze betrifft, bis zu welcher man mit der Entfernung der Zunge gehen kann, so ist darüber etwas Bestimmtes nicht festzusetzen. Der Ausdruck totale Exstirpation ist nur uneigentlich zu nehmen und kann nur Entfernung des grössten Theils der Zunge bedeuten. Immerhin aber hat die Erfahrung gelehrt, dass sehr grosse Zungendefecte, die mehr als die Hälfte des Organes betreffen, bestehen können, ohne dass Sprechen und Schlingen ganz aufgehoben sind [1]). Nach Syme [2]) ist es besonders wesentlich, dass die *M. M. mylo-* und *geniohyoidei* erhalten bleiben, damit die zum Schlingen nothwendigen Bewegungen des Zungenbeins fortbestehen. Bezüglich der Ausrottung bösartiger destruirender Geschwülste kommen die allgemeinen Rücksichten bei solchen Gewächsen in Betracht, nach welchen eine Operation nur dann Aussicht auf Erfolg gewährt, wenn alles Entartete weggenommen werden kann, also

1) L. Meyer, Wien. med. Wochenschr. 1869. Nr. 93. — 2) The Lancet, I. 1866. 4.

zunächst in *loco* bestimmt erkenn- und erreichbare Grenzen desselben bestehen. Ob Angeschwollensein benachbarter Drüsen eine Contraindication bilden soll oder nicht, darüber kann man verschiedener Ansicht sein, da solche Anschwellungen keineswegs immer schon Zeichen einer Infection sind. Die Indicationen für die verschiedenen Entfernungsmethoden werden wir bei diesen gelegentlich berücksichtigen.

Technik. Die Wegnahme von Zungentheilen kann durch Ab- und Ausschneiden, Abbinden, Abquetschen, Abbrennen und Wegätzen geschehen, und alle diese Entfernungsweisen sind schon in Anwendung gebracht worden. Bei der Wahl derselben müssen theils die Krankheitsverhältnisse, theils die Vor- und Nachtheile der einzelnen Methoden in Betracht gezogen werden.

1) Das Abschneiden der Zunge, gewöhnlich Amputation genannt, besteht in einer transversalen geraden oder bogenförmigen Abtrennung eines kleineren oder grösseren Theils der Zunge. Dieses Verfahren passt bei Zungendegenerationen oder Geschwülsten, welche eine partielle Excision des vordern Theils der Zunge nicht gestatten, also nicht bei Zungenhypertrophie oder Geschwülsten, welche nur die Spitze der Zunge oder einen Seitenrand derselben oder eine beschränkte Stelle in der Mitte derselben einnehmen. Die Ausführung der Operation ist einigermassen verschieden, je nachdem nur der vordere freie Theil der Zunge oder aber der grösste Theil derselben zu entfernen ist. — a) Partielle Amputation (Resection). Diese Operation ist nicht sonderlich schwierig und auch nicht mit besonderen Gefahren verbunden, wenn die Zungengefässe nicht abnorm erweitert sind. Eine Hauptsache ist, dass man sich der Zunge gehörig versichert, damit sie nach der Amputation nicht in die Mundhöhle zurückweichen kann. Das Fassen der Zungenspitze mit einer Hakenzange, hinter welcher die Trennung gemacht werden soll, ist daher nicht rathsam und auch das Fassen der Zunge hinter der Schnittstelle mit einer Balkenzange, die übrigens gar nicht weit hinten angelegt werden kann, hat den Nachtheil, dass solange die Zange hält, die Gefässe nicht bluten, bei der Lüftung derselben aber der Zungenrest leicht entweicht. Am sichersten ist das Einziehen einer Fadenschlinge neben jedem Zungenrande hinter der Schnittgrenze. An diesen Schlingen zieht man die Zunge hinreichend hervor und lässt sie von Gehilfen seitlich halten. Nach der Abtragung mit dem Messer oder der Scheere unterbindet man die blutenden Gefässe mit kurzem Abschnitt der Ligaturfäden und zieht die Schlingen entweder aus, oder verwendet sie zur Schliessung der Wunde, indem man sie knotet. Nöthigenfalls können, namentlich bei parenchymatöser Blutung, noch mehrere Hefte eingezogen und geknotet werden. Ist

Nachblutung zu fürchten, so werden nicht alle Fadenenden kurz abgeschnitten, sondern das eine oder andere führt man neben einem Mundwinkel heraus und befestigt es auf der Wange, um damit den Zungenrest wieder hervorziehen zu können. — b) Totale Amputation. Sie ist schwieriger und auch gefahrvoller, weil es an der gehörigen Räumlichkeit innerhalb der Mundhöhle gebricht, um zu dem hintersten Theil der Zunge zu gelangen und nach der Abtragung die blutenden Gefässe zu unterbinden, was hier bei der Grösse derselben um so nothwendiger ist. Diesen Uebelständen hat man auf mehrfache Weise zu begegnen versucht. Um mehr Räumlichkeiten zu gewinnen, hat man α) die Wangen von den Mundwinkeln aus gespalten (Jäger [1]); β) nach medianer Spaltung der Unterlippe bis unter den Kieferrand, den Unterkiefer in der Mitte getrennt, von der hintern Fläche desselben die Weichtheile abgetrennt und die Kieferstücke auseinandergezogen (Sedillot [2]); γ) die *Regio suprahyoidea* geöffnet und hier die Zunge herausgezogen. Regnoli [3]) machte vom Kinn bis zum Zungenbein einen Längenschnitt, auf diesem längs des untern Kieferrandes einen Querschnitt von einem Masseter zum andern, bildete so zwei Lappen und schlug diese nach abwärts. Nun wurden von der hintern Kieferfläche alle Weichtheile bis zu den vordern Gaumenbogen abgetrennt, durch die so gemachte Oeffnung die Zunge mit einer Muzeux'schen Zange herausgezogen, die Zungenbasis in drei Schlingen gefasst und vor diesen Ligaturen die Zunge mit der Scheere abgetragen. Am besten ist die doppelte Spaltung des Unkiefers in der Mundwinkelgegend. Um sich vor Blutung zu schützen, hat man die *Art. lingualis* vor der Exstirpation unterbunden (Flaubert [4]), Roux [5]) u. A.). Für dieses Verfahren lässt sich der Umstand anführen, dass die Unterbindung von der Wunde aus manchmal grosse Schwierigkeiten hatte, selbst gar nicht möglich war. Dagegen spricht aber, dass die Operation dadurch complicirt wird, namentlich wenn beide Arterien unterbunden werden müssen und dass die Folgen nicht ungefährlich sind, indem in einzelnen Fällen die Unterbindung Veranlassung zu Pyämie gab [6]). Auch kennt man einen Fall, wo statt der Arterie die Vene unterbunden wurde.

Im Allgemeinen wird man bei Zungenamputationen, welche hinter dem freien Theile der Zunge vorzunehmen sind, am zweckmässigsten

1) Comment. chir. de exstirpatione linguae. Erlang. 1834. — 2) Gaz. méd. de Par. XII. 1844. Union méd. 1850. Nr. 148. — 3) Bulletino delle sc. med. di Bologna. Gaz. méd. de Par. VI. 1838. Nr. 50. p. 796. — 4) Bei Maisonneuve l. c. p. 148. — 5) Gaz. méd. de Par. 1839. p. 489. Die Exstirpation betraf nur eine Zungenhälfte. — 6) Thiersch, Müller, Erlang. Mittheil. 1. 1858. S. 103.

so verfahren, dass man mit einer Hakenzange die Zunge so weit als möglich vorzuziehen sucht, dann durch die Ränder derselben Fadenschlingen zieht, um sich des hintersten Theils der Zunge zu versichern, hierauf bei aufgehobener Zunge die Verbindungen derselben mit dem Boden der Mundhöhle trennt, die Zunge dann noch mehr nach vor- und abwärts zieht und von der Rückenfläche aus die Amputation durch einen Querschnitt vollführt. Die Blutung sucht man wo möglich durch Unterbindung zu stillen. Im Nothfall greift man zum Glüheisen, das bereits Geny [1]) angewandt hat. Wie viel dasselbe zu leisten vermag, beweist der Fall von Reiche [2]), welcher bei einem 2½jährigen Kinde eine telangiektatische Zunge abtrug und die fürchterliche Blutung mit dem Glüheisen zu stillen vermochte. Freilich wurde der Boden der Mundhöhle verkohlt und die ganze innere Mundfläche verbrannt. Gleichwohl trat Heilung ein.

2) Die Excision eines Zungentheils eignet sich für partielle Zungenaffectionen zumal der Spitze und der Seitenränder, und zur Verkleinerung einer hypertrophischen Zunge. — a) Ist die Spitze der Zunge zu entfernen, so geschieht das am besten durch einen Keilschnitt mit nach hinten gerichteter Spitze. Je nach der Grösse des Affectes wird ein grösserer oder kleinerer Keil ausgeschnitten.

Bei einem 72jährigen Manne, welcher einen Epithelialkrebs der Zungenspitze hatte, der die ganze Spitze einnahm, zog ich links und rechts je drei Fadenschlingen durch die Zunge hinter den Grenzen des Schadens, so dass die Fadenreihe ein V bildete. An diesen Schlingen wurde der vordere Theil der Zunge hervorgezogen und von Gehilfen gehalten. Die Excision innerhalb der Fadenschlingen an denselben vorbei geschah mit dem Messer. Die Blutung wurde durch Vereinigung der Zungenlappen mit den eingezogenen Fadenschlingen gestillt. Zu dem Ende knüpfte ich die gegenüberliegenden Fadenenden zuerst an der untern und dann an der obern Fläche der Zunge. Eine Nachblutung trat nicht ein und die Wunde verheilte grösstentheils durch erste Vereinigung. Nach zwei Jahren war noch kein Recidiv eingetreten. Im dritten Jahre starb der Operirte an einer Pneumonie.

b) Die Excision eines Keilstückes ist auch das zweckmässigste Verfahren zur Verkleinerung einer vergrösserten Zunge. — c) Nimmt die Entartung einen Seitenrand der Zunge ein, so trägt man diesen entweder durch einen Bogenschnitt, oder seitlich angelegten Keilschnitt mit nach der Mitte gerichteter Spitze ab, oder man spaltet die Zunge in sagittaler Richtung und führt auf den Längenschnitt hinter der Degeneration einen Querschnitt. — d) Excisionen aus der Mitte der Zunge geschehen am besten durch elliptische Schnitte.

3) die Abbindung der Zunge oder einzelner Theile derselben

1) Journ. de Vandermonde. 71. 1786. p. 287. — 2) Rust's Mag. Bd. 46. 1836. S. 167.

hat gegenwärtig eigentlich nur noch historische Bedeutung, da dieselbe dem Abquetschen und Abbrennen mit der galvanocaustischen Schlinge gegenüber nicht nur keine Vorzüge, sondern mancherlei Nachtheile hat, unter welchen wir besonders die Verbrandung und Abschwärung des unterbundenen Theiles innerhalb der Mundhöhle und die Anschwellung des rückwärts gelegenen Zungentheils hervorheben, wodurch Erstickung bewirkt werden kann. Die Ligatur wurde hauptsächlich wegen Gefahr der Blutung in Anwendung gebracht und zwar sowohl bei vergrösserter Zunge, als auch bei Geschwülsten derselben. Man schlug dabei verschiedene Wege ein, unter welchen wir folgende als auch für die nächsten Operationsmethoden von Bedeutung hervorheben. Als Voract zur Abbindung, um dieselbe weniger schmerzhaft zu machen, schlug Hilton [1]) die Durchschneidung des *N. lingualis* vor. — a) Die Entfernung eines beschränkten Theils des Zungenrandes kann in der Weise geschehen, dass man einen doppelten Faden zwischen der Degeneration und der Mitte der Zunge durchführt und die Fadenenden am kranken Zungenrande hinter und vor der schadhaften Stelle knotet, so dass ein seitlich gelegenes Keilstück umbunden ist. — b) Soll ein grösserer Theil des Zungenrandes oder eine ganze Zungenhälfte entfernt werden, so spaltet man die Zunge mit einem Messer von hinten nach vorn oder mit einer Scheere in umgekehrter Richtung und legt hinter der Entartung eine transversale Ligatur um die kranke Zungenhälfte (Lisfranc [2]), Mayor [3]) u. s. w.). Andere, z. B. Galanczowski [4]), machten auch noch die Längstrennung durch die Ligatur, welche doppelt eingeführt wurde. Cloquet [5]) führte eine Doppelligatur von der *Regio suprahyoidea* aus ein und spaltete noch theilweise die Zunge, so dass die Längstrennung nur theilweise durch die Ligatur bewirkt wurde. — c) In der Mitte der Zunge gelegene Tumoren hat man durch Anlegung von Ligaturen ringsum zu entfernen versucht (Recamier [6]), Blandin [7]) subcutan). Bei einer tief in den Mundhöhlenboden reichenden Zungengeschwulst führte Rosander [8]) die Ligaturen mittels eines Schlingenträgers von Matthieu an der Oberzungenbeingegend 2‴ oberhalb des Zungenbeins ein, so dass eine Pyramide umbunden war, deren Spitze an der Halswunde sich befand. — d) die Abbindung eines ganzen Zungentheiles mehr oder weniger weit hinten wurde gleich-

1) Guys Hosp. Rep. VII. 1850. 1. 252. — 2) Revue méd. II. 1827. 69. — 3) Gaz. méd. de Paris, III. 1835. Nr. 23. — 4) Journ. d. Chir. u. Augenh. XII. 599. — 5) Arch. génér. XIV. 1827. 511. — 6) Bei Maisonneuve, l. c. p. 157. — 7) L'Union méd. 1848. Nr. 37. — 8) Hygiea, XXI. S. 65.

falls theils von der Mundhöhle, theils von der *Regio suprahyoidea* aus gemacht. Hauptsache dabei ist, dass man die Ligatur so fest umlegt, dass die Circulation vollständig aufgehoben ist, und hiezu ist die Umlegung mehrerer Ligaturen nothwendig. Man hat theils zwei, für jede Zungenhälfte eine, theils drei, eine mittlere und zwei seitliche Schlingen angelegt (Bjerken [1]), Fine [2]) u. A). Mirault [3]) unterband eine Zungenhälfte nach der andern in einem Zwischenraum von neun Tagen von der Oberzungenbeingegend aus.

4) Abquetschung. Sie ist ganz besonders für Zungenexstirpationen von Chassaignae [4]) empfohlen worden und eignet sich auch in der That hiefür, namentlich wenn es sich um Wegnahme von Gefässgeschwülsten, oder überhaupt um grössere Zungenexstirpationen handelt. Sie ist bereits häufig ausgeführt worden. Man kann die Ecraseurkette, ähnlich wie die Ligaturen anlegen und damit die partielle und totale Zungenexstirpation effectuiren. Auch lassen sich mehrere Ketten gleichzeitig in Anwendung bringen. Die Ausführung partieller Exstirpationen bedarf keiner weiteren Beschreibung. Für die totale Exstirpation wird mit einer Reseetionsnadel eine Ecraseurkette so um die Basis der Zunge geführt, dass die Enden der Kette an der *Regio suprahyoidea* sich befinden. Das Einziehen kann auf mehrfache Weise geschehen. Man kann nämlich die Nadel von der Mundhöhle aus neben der Zungenbasis durch den Boden der Mundhöhle nach aussen stossen, oder den umgekehrten Weg mit der Nadel einschlagen. Das erstere wird meistens entsprechender sein. Eine zweite Kette wird von der Mundhöhle aus horizontal unter der Zunge durchgeführt, um dieselbe vom Boden der Mundhöhle zu trennen. Eine Ecraseur wird dann von der letztern, der andere von der Oberzungenbeingegend aus in Wirksamkeit gesetzt. Statt der Ecraseurkette wandte Maisonneuve [5]) in einem Falle einen Eisendraht an *(Ligature extemporanée)*, und trennte damit in 20 Minuten die Basis der Zunge ab. Mit demselben Instrument wurde dann auch noch der Boden der Mundhöhle getrennt. Vor der Operation kann man die Unterlippe von den Mundwinkeln herab spalten und den Unterkiefer doppelt durchsägen.

5) Abbrennen mit der galvanocaustischen Schlinge. Diese Schlinge bietet noch mehr Vortheile als die Ecraseurkette dar, weil sie nicht nur in derselben mannigfaltigen Weise, wie die Kette angelegt und verwandt werden kann, sondern auch schneller wirkt, und nur die

1) Hufeland's Journ. IV. 1811. 1. 2. — 2) Journ. de Sédillot, XLIX. p. 224. — 3) Mém. de la soc. de méd. de Montpellier, IV. 1816. p. 517. — 4) Arch. génér. de méd. 1855. Dec. — 5) The Lancet, I. 1858. 5. Ref. Gascoyen.

Umständlichkeit der Anwendung beschränkt den häufigeren Gebrauch derselben wenigstens für leichtere Fälle. Es ist bereits eine grössere Zahl hieher gehöriger Operationsfälle bekannt [1]). Nach Middeldorpf [2]) soll man nur mit der Schneideschlinge, nie mit dem Galvanokauter schneiden, nur mit dickem Draht langsam und mit schwachen Strömen operiren. Niemals dürfe der Draht anders als schwarz aussehen, niemals glühen.

6) Wegätzung. In der neueren Zeit ist die Aetzung nicht blos zur partiellen, sondern sogar zur totalen Entfernung der Zunge in Anwendung gebracht worden, und zwar, wie es scheint, mit Erfolg zunächst von Girouard [3]), welcher aus Chlorzink und Mehl eine Paste bereitete, aus dieser eine Art Pfeile (*flèches*) bildete und diese in einem Zwischenraum von 1—2 Ctm. nach vorgemachtem Einstich in die Zunge, welche durch einen Apparat festgehalten wurde, in die Stichöffnungen brachte. So zerstörte er binnen 13 Tagen ein Krebsgeschwür, welches die vordern zwei Dritttheile der Zunge einnahm. Eine ähnliche Operation in noch grösserem Maasstabe machte Maisonneuve bei einem Zungenkrebse, welcher bis zu den vordern Gaumenbogen reichte. Der Mund wurde durch einen Dilatator offen gehalten, als Stichwerkzeug eine Art Staarlanze verwandt, die Aetzpfeile waren gegen 5 Ctm. lang und nicht weniger als 8 wurden an verschiedenen Stellen eingesenkt. Die Operation soll nicht länger als 3 Minuten gedauert haben, und schon am folgenden Tag war die Zunge vollständig in einen graulichen Brandschorf verwandelt. Diese Fälle beweisen allerdings die Möglichkeit der Zungenexstirpation auch auf dem Wege der Aetzung und zwar ohne besondere Zufälle, allein bezüglich der Grenzen der Aetzwirkung wird man immerhin mehr oder weniger im Ungewissen sein, was bei der Zunge jedenfalls, wenn es sich um eine Totalentfernung handelt, ein bedenklicher Umstand ist.

Statistik. Wir entnehmen dieselbe den Zusammenstellungen von Just, welche freilich keineswegs alle bekannt gewordenen Fälle umfasst. Indessen geben diese Zusammenstellungen doch einige Anhaltspunkte. Von 124 Exstirpationen wurden ausgeführt:

68	durch Schnittoperationen,
26	durch die Ligatur,
21	durch das Ecrasement,
8	durch Galvanocaustik,
1	durch Aetzung.
124.	

1) Erdmann, Schmidt's Jahrb. 105. 1860. S. 112. Galvanokaustik. — C. Just, Das. 107. 1860. S. 259. — 2) Just, a. O. S. 261. — 3) Arch. génér. de méd. 1857. 100. Amputation de la totalité de la langue à aide des caustiques.

Von den 68 Schnittoperationen verliefen acht, also ungefähr $11\frac{3}{4}$ %, tödtlich, von welchen aber vier complicirte Operationen waren nämlich zwei mit Unterbindung der *Art. lingualis* und zwei mit Durchsägung des Unterkiefers. In fünf Fällen erfolgte der Tod durch Pyämie, in zwei durch Pneumonie und in einem durch Erstickung. — Von den 26 Unterbindungen hatten zwei, also ungefähr 8%, einen unglücklichen Ausgang. Der Tod erfolgte im ersten Falle durch Pyämie und in einem durch Erstickung. Durchschnittlich fielen die Ligaturen nach elf Tagen. Blutung trat dreimal ein, einmal aus der Stichwunde der Ligaturnadel und zweimal aus der Ligaturrinne. — Die 21 Fälle von Abquetschung verliefen sämmtlich günstig. Die Heilung dauerte durchschnittlich drei Wochen. — Bei den acht durch Galvanokaustik operirten Fällen trat in vier keine Blutung ein, zweimal mussten in der Wunde Gefässe unterbunden werden und zweimal kamen Nachblutungen vor. Indessen mögen diese ungünstigen Resultate wohl grösstentheils einem nicht ganz zweckmässigen Verfahren, namentlich einem zu raschen Durchbrennen zuzuschreiben sein. — Der eine Fall von Aetzung verlief günstig, welchem noch mehrere andere von Maisonneuve beizuzählen sind.

Capitel V.

Wunden der Zunge.

Entstehung. Sehr häufig werden Zungenwunden durch die Zähne bewirkt, namentlich bei Kindern, welche bei vorgestreckter Zunge auf den Unterkiefer fallen. Auch Krampfzufälle, bei welchen die Kaumuskeln ergriffen sind, können zum Verbeissen der Zunge führen. In andern Fällen sind es von aussen eingedrungene Fremdkörper, welche die Zunge verletzen, als Nadeln, Pfeifenspitzen, am häufigsten jedoch Projectile aus Schusswaffen. Durch diese kann die Zunge in verschiedenen Richtungen betroffen werden, von unten, von der Seite, von vorn und auch von hinten her. Die Schussverletzungen von unten her kommen bei Selbstmördern öfters vor, welche die Schusswaffe an der Oberzungenbeingegend ansetzen, so dass das Projectil zunächst den Boden der Mundhöhle und den hintern Theil der Zunge durchdringt. Bei seitlichen und vordern Schussverletzungen ist die Zunge öfters noch durch Knochensplitter und Knochenfragmente verletzt. Von Schussverletzungen der Zunge, wo das Projectil von hinten her eingedrungen ist, sind mehrere interessante Fälle bekannt.

Erscheinungen und Folgen. Die mechanischen Wundverhältnisse können nach den einzelnen Veranlassungen mancherlei Verschiedenheiten darbieten. Zungenwunden durch Beissen mit den Zähnen auf die Zunge hervorgebracht, haben häufig quere Richtung. Es kann dabei ein Zungenstück ganz abgebissen sein, oder nur ein Theil der Zunge ist quer durchgebissen oder die Wunde ist nicht penetri-

rend und es besteht nur eine mehr oder wenig tief gehende Querwunde. Stechende Gegenstände bringen verschieden tief gehende Stichkanäle hervor, welche zuweilen den stechenden Gegenstand bergen. Die mannigfaltigsten Verletzungsverhältnisse bieten Schusswunden dar, indem bei diesen die Zunge bald nur einfach perforirt ist und einen penetrirenden Schusscanal hat, oder eine Austrittsöffnung des Projectils fehlt und nur ein blinder Schlusscanal besteht, oder es ist die Zunge mehrfach perforirt. Bei einem Selbstmörder z. B., welcher eine Reiterpistole gegen die Oberzungenbeingegend abgefeuert hatte, fand ich die Mitte und den hintern Theil der Zunge dreifach perforirt. Bei Schussverletzungen, welche mit Frakturen der Gesichtsknochen verbunden sind, kann die Zunge nach verschiedenen Richtungen eingeschnitten oder zerrissen sein. Oefters finden sich in solchen Fällen nicht blos Geschosse, sondern auch Knochenstücke und Zahntheile in der Zunge. Eine andere nicht seltene Complication der Zungenwunden sind heftige Blutungen aus den Lingualgefässen, wenn dieselben in dem nicht freien Theile der Zunge verletzt sind. Im Allgemeinen heilen einfache Wunden der Zunge ziemlich leicht, auch wenn ein Theil der Zunge quer durchtrennt ist.

Ich sah bei einem 3jährigen Knaben ein über die Hälfte quer getrennte Zunge ohne Naht vollständig wieder zusammenwachsen. Die Trennung war durch die Zähne bei einem Falle bewirkt worden. Ich beschränkte mich nach Stillung der Blutung durch kaltes Wasser darauf, den Unterkiefer aufgebunden zu erhalten.

Bezüglich der Folgen eines Zungenverlustes lehrt die Erfahrung, dass mehr als ein Drittel der Zunge verloren gehen kann, und gleichwohl der Rest des Organes zur Ausübung der wichtigsten Zungenfunctionen noch ausreicht. Bei complicirten Zungenverletzungen, namentlich wenn Fremdkörper zurückgeblieben sind, kann sich aber auch eine sehr acute *Glossitis parenchymatosa* entwickeln mit bedeutender Schwellung der Zunge und ihren weiteren Folgen, es kann sich ein Zungenabscess bilden, oder theilweise die Zunge verbranden. In seltenen Fällen hat man auch ein Zurückbleiben von Fremdkörpern in der Zunge, eine Art Einkapselung derselben, beobachtet. Auch können nach complicirten Wunden als Folge von Nervenverletzungen functionelle Störungen der Bewegung, des Gefühls und Geschmackes zurückbleiben.

Behandlung. Leichtere Verwundungen der Zunge erheischen keine besonderen Maassnahmen. Die Blutung lässt sich durch kaltes Wasser stillen und zur Ruhighaltung der Zunge bindet man den Unterkiefer auf. Tiefere, klaffende Quertrennungen der Zunge hingegen werden zweckmässig genäht. Können Fremdkörper zugegen

sein, so muss nach diesen mit dem Finger geforscht werden, um sie zu entfernen. Eintretende *Glossitis* behandelt man nach früher gegebenen Regeln, bei bedeutender Anschwellung der Zunge namentlich durch Scarificationen. Heftige Blutungen, sowohl primäre als secundäre können grosse Verlegenheiten bereiten wegen der Schwierigkeit ihrer Stillung *in loco*, so dass die Unterbindung der *Art. lingualis*, *Carotis facialis* oder *Carotis communis* indicirt sein kann. Die Unterbindung der letzteren ist bereits mehrmals erfolgreich geschehen, so dass sie zunächst empfohlen werden darf, und zwar hauptsächlich desshalb, weil die Unterbindung der *Lingualis* und *Carotis facialis* viel grössere Schwierigkeiten hat, als diejenige der *C. communis* und viel eher Nachblutungen eintreten.

Ellis[1]) z. B. unterband bei einer Schusswunde der Zunge, wo die Kugel über der Spina des linken Schulterblatts eingedrungen, hinter dem *sternocleidomastoideus* in den Hals, weiter durch die Mitte der Zunge gelangt und nach Zerschmetterung dreier Zähne rechts durch die Oberlippe ausgetreten war und wo am siebenten Tage eine heftige Blutung aus der Zunge sich eingestellt hatte, die linke *Carotis communis* und am elften Tage, als die Blutung wiederkehrte, auch die rechte mit bestem Erfolge. — Collier[2]) unterband bei einer mehrfachen Verwundung der Zunge durch eine Stichwaffe, welche am linken Winkel des Unterkiefers vorbei in die Mundhöhle gedrungen war, nachdem am fünften Tage eine bedeutende arterielle Blutung eingetreten war, die von der Wunde aus nicht gestillt werden konnte, die linke *Carotis communis* mit gutem Erfolg.

Capitel VI.

Spaltung und Perforation der Zunge.

Längsspalten der Zunge kommen bisweilen mit noch andern Bildungsfehlern des Kopfes angeboren vor, haben aber nur pathologisch-anatomisches Interesse. — Querspalten sind mitunter Folgen nicht vereinigter Zungenwunden, die durch Einbeissen der Zähne entstanden sind. Sie betreffen bald nur den Zungenrand, bald ein Drittel, die Hälfte oder noch mehr von der Zungenbreite, befinden sich meistens am vordern Zungentheil und sind bald penetrirend oder bilden nur mehr oder weniger tiefe Einkerbungen. Der dem vordern Zungentheil angehörige Spaltlappen ist bei grösseren Fissuren meistens etwas verkleinert. Als functionelle Störungen bestehen undeutliche Aussprache und Behinderung der Kaubewegungen. Die chirurgische Behandlung solcher Spalten besteht, wenn sie die Zungenspitze betreffen und sie unförmlich machen, in der Abtra-

1) The New-York Journ. of med. 1845. Sept. — 2) Med.-chirurg. Transact. VII. 1816. p. 107.

gung derselben, während weiter hinten gelegene Spalten angefrischt und durch die Knopfnaht vereinigt werden können [1]). — Durchlöcherungen der Zunge werden zuweilen durch krebsartige Ulcerationen hervorgebracht.

Capitel VII.

Aneurysmen und Phlebektasien der Zunge.

1) Aneurysmen der Zunge sind selten, indessen hin und wieder beobachtet worden, theils traumatisch, theils spontan entstanden. Ein traumatisches diffuses Aneurysma hat Maisonneuve [2]) bei einem jungen Menschen beobachtet, der sich unter dem Kinn einen Pistolenschuss gegeben hatte. Die Kugel drang durch die Zunge und eine reichliche Blutung folgte. Als dieselbe nach aussen aufgehört hatte, entstand eine bedeutende Anschwellung der Zunge und periodisch erneuerte sich die Blutung. M. tamponirte ohne dauernden Erfolg. Nach einigen Tagen versuchte er das Gefäss von der Wunde aus zu unterbinden, was auch nach Erweiterung derselben gelang. Es ergab sich, dass die linke *Art. ranina* unvollkommen getrennt war. Den Fall eines spontan entstandenen, circumscripten Aneurysmas beobachtete Colomb [3]) bei einem 18jährigen Menschen, der in der Mitte der Zunge eine umschriebene pulsirende Geschwulst von der Grösse einer kleinen Nuss hatte, die bei lebhaftem Sprechen sich vergrösserte und gespannter wurde, wobei Stimmlosigkeit eintrat. C. führte mittels einer krummen Nadel diesseits und jenseits der Geschwulst durch die Substanz der Zunge Ligaturen und schnürte diese auf einem untergelegten Stück Schwamm, öffnete den Tumor mit einer Lancette, worauf sein blutiger Inhalt sich entleerte und keine weitere Blutung eintrat.

2) Phlebektasien der Zunge. An der untern Fläche der Zunge findet man die *V. raninae* öfters im Zustande der Erweiterung, doch selten in solchem Grade, dass chirurgische Hilfe nothwendig wäre. Nach Jos. Frank [4]) soll Desault eine Hämorrhagie aus einem Varix, der sich unter der Zunge befand, beobachtet haben.

---

1) Fall von Bryant, Guy's Hosp. Pap. Ser. VII. 1861. p. 1. Cap. III. — 2) L. c. p. 94. — 3) Oeuvres méd. chirurg. p. 451. — 4) Praec. pr. med. P. III. Vol. I. Sect. I. p. 508.

Capitel VIII.

Verwachsungen der Zunge.

Es gehören dahin verschiedene Zustände einer abnormen Adhärenz der Zunge, als:

1) Zu langes Zungenbändchen. Das Zungenbändchen kann zuweit nach vorn bis zur Zungenspitze reichen, wodurch der vordere Theil der Zunge dem Boden der Mundhöhle in dem Grade angeheftet ist, dass jener nicht erhoben und über die Alveolarbogen gebracht werden kann, wodurch das Saugen behindert und später auch die Aussprache gestört wird. Man kommt daher in den Fall bald gleich nach der Geburt, bald erst später, wenn die Kinder anfangen zu sprechen, diesen Bildungsfehler durch Einschneiden des Zungenbändchens zu beseitigen, eine Operation, die unter dem Namen der Lösung des Zungenbändchens bekannt ist, und von Seiten der Hebammen häufig ganz unbegründet anbegehrt wird, indem sie Schwierigkeiten beim Saugen des Kindes einem abnormen Zustande des Bändchens, dessen normale Beschaffenheit sie beiläufig gesagt, oft gar nicht näher kennen, zuschreiben, während jene einen ganz andern Grund haben. Es muss daher von Seiten des Arztes zuerst selbst untersucht werden, inwieweit die Bewegungen des vordern Zungentheils durch das Frenulum behindert werden. — Die Operation selbst wird am einfachsten so verrichtet, dass man dem von einer Wärterin gehaltenen Kinde den linken Zeigefinger zwischen die Alveolarbogen unter die Zungenspitze rechts vom Zungenbändchen bringt und damit jene erhebt, wodurch letzteres gespannt wird, den Daumen setzt man zur Fixirung des Unterkiefers an die Basis desselben. Nun leitet man mit der rechten Hand eine übers Blatt gebogene stumpfspitzige Scheere leicht geöffnet an das Frenulum und schneidet dasselbe dem Boden der Mundhöhle nahe bis zu der entsprechenden Tiefe ein. Wenn nicht unvorsichtiger Weise zu tief geschnitten wird, so ist die Blutung unbedeutend und hört bald von selbst auf. Wäre dies nicht der Fall, so lässt man ein in kaltes Wasser getauchtes Schwammstück während einiger Zeit andrücken, oder wendet bei Verletzung einer *Art. ranina* das Glüheisen an. Eine Wiederverwachsung ist nicht zu besorgen.

2) Verwachsung der Zunge mit dem Boden der Mundhöhle. Diese Verwachsung kommt angeboren und erworben vor. Die letztere kann nach Verwundungen der Zunge [1]), nach Ver-

1) Pétrequin, Mélanges de Chir. II. Par. 1845. Schusswunde.

brennungen, Verätzungen und mercuriellen Schwärungen der Mundschleimhaut eintreten. Bei angeborener Synechie zeigt sich bald ein unmittelbares Zusammenhängen der untern Zungenfläche mit der Bodenfläche des Mundes [1]), bald eine durch Pseudoligamente vermittelte Verwachsung, oder es hängt die Zunge durch eine feste fleischige Geschwulst mit der Bodenfläche des Mundes zusammen und macht das Saugen unmöglich [2]). Die acquirirten Verwachsungen sind meistens weniger vollständig, übrigens theils parenchymatöser, theils membranöser Art. — Diese Verwachsungen erheischen die Trennung mit dem Messer, der Scheere oder mit einem der unblutigen Trennungsmittel. Kinder bringt man durch Zuhalten der Nase zum Oeffnen des Mundes. Die Zunge erhebt man nöthigenfalls mittels einer durch deren Spitze geführte Fadenschlinge. In einem von Engel [3]) mitgetheilten Fall angeborener Synechie trat nach der Trennung eine bedeutende ***Glossitis*** ein.

3) Verwachsung der Zungenränder mit dem Zahnfleisch und der innern Wangenfläche kommt gleichfalls erworben und angeboren vor. Erworbene Verwachsungen sind meistens Folge mercurieller Stomatis, wobei die Zunge bedeutend angeschwollen ist und über die Alveolarbogen ragt, oder Folge von Verbrennungen und Verätzungen der Mundhöhle. Als Bildungsfehler hat man die Zunge schon in ihrem ganzen Umfange mit den Zahnbogen verwachsen gesehen. Bisweilen ist die Synechie nur einseitig, oder auf beiden Seiten wenigstens ungleich, so dass die Zunge schief steht u. s. w. — Auch hier kann die Behandlung nur in Trennung der verwachsenen Theile mit dem Messer, der Scheere oder mit einem der unblutigen Trennungsmittel bestehen.

4) Eine Verwachsung des Kehldeckels mit der Zungenwurzel, welche sehr bedenkliche Folgen nach sich zog, hat Bergmann [4]) bei einem 23jährigen Mädchen beobachtet, das Vitriolöl verschluckt hatte. Schlund und Speiseröhre waren aufs heftigste verletzt. Nur Anfangs konnten noch Nahrungsmittel verschluckt werden, später erregte jeder Tropfen Flüssigkeit beim Verschlucken heftiges Würgen und Erstickungszufälle. Das Leben wurde durch Klystiere bis zum dritten Monat gefristet. Bei der Section fand man die ganze obere oder vordere Fläche des Kehldeckels, an dessen Spitze sich noch kleine Narben befanden, mit der Basis der Zunge aufs Innigste verwachsen, so dass die Epiglottis die Stimmritze nicht mehr bedecken konnte.

---

1) Sernin bei Boyer, Chir. Krankh. VI. S. 369. — 2) Faure, ib. S. 366. — 3) Oesterr. Jahrb. 1847. Febr. — 4) Hannov. Annal. 1841. H. 2.

Capitel IX.

Fremdkörper in der Zunge.

Schon bei den Wunden der Zunge ist darauf aufmerksam gemacht worden, dass namentlich bei Schussverletzungen Projectile und abgesprengte Knochentheile zuweilen in der Zunge längere Zeit verbleiben und Gegenstand einer chirurgischen Operation werden können. Boyer [1]) z. B. erzählt, dass ein Mann in die Charité aufgenommen wurde wegen einer harten Geschwulst an der rechten Seite der Zunge. Vor vier Jahren war dieser Mann durch eine Flintenkugel verwundet worden, welche in den Mund drang, den Eckzahn und ersten Backenzahn zerbrach und eine beträchtliche Anschwellung der Zunge zur Folge hatte. Am rechten Zungenrande war eine Fistelöffnung, durch welche die Sonde auf einen harten Körper stiess. Nachdem ein Einschnitt gemacht war, konnte eine Kugel ausgezogen werden, deren Form durch den Widerstand der Zähne etwas verändert war. Einen ähnlichen Fall berichtet Velpeau [2]). Die Kugel war mehrere Monate in der Zunge verblieben u. s. w.

Capitel X.

Zungenmangel und Zungenverlust.

Der Zungenmangel als Bildungsfehler kommt in verschiedenen Graden vor, indessen fehlt doch immer nur der vordere Theil der Zunge, so dass noch ein grösserer oder kleinerer Stumpf vorhanden ist, welcher der Zungenwurzel entspricht. Die vom Kinn zur Zunge gehenden Muskeln bilden im Boden der Mundhöhle zwei von der Schleimhaut bedeckte Wülste. Ausserdem ist die Mundhöhle geräumiger und die untern Zähne erhalten mehr eine Richtung nach hinten. Der Zungenverlust wird namentlich durch Zungenexstirpationen in der mannigfaltigsten Weise hervorgebracht, so dass bald nur die Zungenspitze, oder ein Dritttheil, die Hälfte, nur eine Seite der Zunge oder der grösste Theil derselben fehlt. Die functionellen Störungen in Bezug auf die Kaubewegungen, das Schlingen und Sprechen hängen von der Grösse des Verlustes ab, jedoch ist dabei hervorzuheben, dass selbst bedeutende Defecte der Zunge sowohl congenitale als acquirirte, jene keineswegs vollständig aufheben. Schon Louis [3])

1) A. O. Nr. 344. — 2) Gaz. des Hôp. 1845. p. 209. — 3) Mém. de l'Acad. r. de Chir. V. 1774.

sprach sich dahin aus, dass man den Krebs an der Zunge dreist operiren könne, weil nicht zu fürchten sei, dass der Kranke durch einen grösseren Verlust der Zunge im Reden, Schmecken, Kauen und Schlingen wesentlich beeinträchtigt werde. Indessen hat das auch seine Grenzen, wie die Erfahrung gleichfalls beweist, so dass man immerhin bei Zungenexstirpationen diese möglichst einzuschränken hat. Bis jetzt ist nur ein mechanischer Ersatz von Zungendefecten versucht worden, um namentlich das Sprechen zu ermöglichen oder zu erleichtern, was auch in einzelnen Fällen nach Angaben von Parè [1]), Delabarre [2]), Maisonneuve [3]) u. A. von Erfolg gewesen sein soll. Letzterer liess eine künstliche Zunge aus Guttapercha machen, wodurch Sprechen und Schlingen ermöglicht worden sein sollen.

Capitel XI.

Neuralgie und Resection des Nervus lingualis.

Erscheinungen. Die Schmerzen nehmen die eine oder andere Zungenhälfte ein, so dass Sprechen und Schlingen im höchsten Grade behindert sind, und breiten sich nach den Gaumenbogen, dem Unterkiefer und nach der Ohrgegend hin aus. Auch findet bei den Anfällen mehr weniger Speichelfluss aus den Sublingual- und Submaxillardrüsen statt.

Operation. Die Resection kann vor oder nach dem Eintritte des Nerven in die Zunge geschehen.

1) Vor dem Eintritt in die Zunge muss der Nerv hinter dem Kieferaste, wo er zwischen diesem und dem *M. pterygoideus* etwas weiter nach innen und vorn vom untern Alveolarnerven verläuft, in ähnlicher Weise aufgesucht werden wie der *Alveolaris inferior*. Diesen Weg schlug Inzani ein [4]).

Ein 31jähriger Mann litt seit mehreren Jahren an neuralgischen Anfällen, die in der Alveolarhöhle des dritten Mahlzahns begannen, gegen das Ohr ausstrahlten und hier am quälendsten wurden. Im September 1858 Resection des *Alveolaris infer.* durch Trepanation des Unterkieferastes mit einer halbzölligen Krone. Nachlass der Schmerzen am vierten Tage. Nach zwei Monaten Rückkehr der Anfälle. Nun Erweiterung eines von der früheren Operation verbliebenen Fistelganges durch Pressschwamm, Entfernung der zurückgebliebenen hintern Knochenplatte des Kieferastes, Aufsuchung des *Lingualis* in dem Zellgewebe zwischen den Flügelmuskeln und Resection desselben. Die Neuralgie war verschwunden und ebenso das Tastgefühl und der Geschmack in der vordern Hälfte der rechten Zungenseite. Inzani meint, dass die Neuralgie ihren Sitz in den Zahnfleischästchen gehabt habe, die vom *Lingualis* zwischen Alveolarschleimhaut

1) Oeuvres compl. édit. par Malgaigne. II. Par. 1840. p. 608. — 2) Der Zahnarzt, 1849. S. 608. — 3) L. c. — 4) Gazz. Sarda. 1859. 12.

und Periost sich verbreiten. — Luschka[1]) hat nach Versuchen an der Leiche ein Verfahren angegeben, um den Nerven von aussen her durch Spaltung der Haut am untern Rande der Mandibula vom Kieferwinkel gegen das Kinn hin freizulegen.

2) Nach dem Eintritt in die Zunge findet man den Nerven oberflächlich unter der Schleimhaut an der untern Zungenfläche (s. Fig. 66. S. 386), wo die Zungenschleimhaut auf den Boden der Mundhöhle sich umschlägt. Um zu dieser Stelle zu gelangen, genügt es, entweder die Zunge stark hervorzuziehen und zu erheben, oder man muss die Wange vorerst spalten. Dann macht man an der bezeichneten Stelle einen Einschnitt, präparirt den Nerven frei und resecirt ein möglichst langes Stück. Das erste Verfahren ist nur unter besonders günstigen Bedingungen, nämlich bei grosser Mundöffnung, sehr beweglicher und dehnbarer Zunge, geringer Höhe des Unterkiefers und Fehlen des hintern Backzahns ausführbar. Michel[2]) operirte in dieser Weise, während Roser[3]) zuerst die Wange spaltete. Nach ihm ist das beste Mittel zur Auffindung des rechten Weges das tiefe Einschneiden der Wange und das unmittelbare Fortsetzen des Schnittes von hier aus an die Seite der Zungenbasis[4]).

e) Boden der Mundhöhle und Speicheldrüsen.

Anatomisches. Der Boden der Mundhöhle wird grösstentheils von der Zunge eingenommen, ist nur nach vorn hinter dem mittleren Theil der *Mandibula* frei und gehört theils der Mundhöhle, theils dem obersten Theil der vordern Halsgegend an, die sogenannte Oberzungenbeingegend bildend. Er wird durch verschiedene vom Unterkiefer zur Zunge und zum Zungenbein gehende Muskeln gebildet, die wir beim Halse näher betrachten, und ist von der Mundschleimhaut überzogen, die hier das Zungenbändchen bildet. Im Boden der Mundhöhle liegen zwei Speicheldrüsen oder vielmehr grosse Schleimdrüsen, nämlich: 1) die Unterzungendrüse, *Gland. sublingualis*, unmittelbar unter der Schleimhaut an der äussern Seite des *M. geniohyoideus* und *genioglossus* auf dem *M. mylohyoideus*, deren Ausführungsgänge (6—12 *Ductus Riviniani*) theils in den *Ductus submaxillaris* (*Whartonianus*), theils direct in die Mundhöhle münden, zuweilen, nachdem sie vorher zu einem grösseren Gange, *Duct. sublingualis* (*Bartholinianus*), sich vereinigt haben, der neben dem *Duct. submaxillaris* auf der *Caruncula salivalis* ausmündet; 2) die Unterkieferdrüse, *Gl. submaxillaris*, weiter nach aussen, hinten und tiefer liegend, gehört mehr der Oberzungenbeingegend an. Ihr Ausführungsgang, *Duct. submaxillaris* (*Whartonianus*), mündet dicht neben dem Zungenbändchen auf der Spitze eines dem Alveolarrand parallel laufenden Schleimhautwulstes. Ausserdem fand Fleischmann[5]) im Boden der Mundhöhle auf dem Kinnzungenmuskel einen Schleimbeutel, welcher

1) Löhrl, die Neurotomie des R. lingualis trigemini. Diss. Tübing. 1863. — 2) Gaz. méd. de Strassbourg. 1857. p. 474. — 3) Arch. f. phys. Heilk. 1855. 4. — 4) S. diese Fälle in der 2. Aufl. dies. Lehrb. S. 768. Ich füge noch bei einen Fall von Vanzetti, Gaz. des Hôp. 1868. 8. — 5) De novis sub lingua bursis etc. Norimb. 1841.

jedoch nicht constant ist. Von Arterien läuft die *Sublingualis* neben dem *M. geniohyoideus* nach vorn bis hinter das Kinn.

Die selbstständigen Krankheiten des Bodens der Mundhöhle und der hier befindlichen Drüsen sind nicht sehr zahlreich, und können wir uns auf Angabe folgender Krankheitszustände beschränken.

Capitel I.

Geschwülste des Bodens der Mundhöhle.

Ausser Epithelialkrebs, der sich zuweilen von dieser Gegend aus ursprünglich entwickelt und nach der Zungen- oder Kiefergegend hin sich ausbreitet, sind es besonders fluctuirende Geschwülste, welche hier öfters beobachtet werden und unter dem Collectivnamen Froschgeschwulst, *Ranula*, bekannt sind.

Froschgeschwulst, Ranula [1]).

Erscheinungen und Folgen. Die unter der Zunge vorkommenden fluctuirenden Geschwülste bieten nach Lage, Grösse, Form, Inhalt und Beschaffenheit der Wandungen mancherlei Verschiedenheiten dar, was auf einen wesentlich verschiedenen Charakter dieser Geschwülste hinweist. Was die Lage betrifft, so sitzen sie bald oberflächlich auf dem Boden der Mundhöhle nur von der Schleimhaut bedeckt, oder sie scheinen noch theilweise in der Zungensubstanz selbst Sitz zu haben, oder ihr Lager ist mehr weniger tief im Boden der Mundhöhle, so dass die Geschwulst theilweise oder auch grösstentheils unter dem Unterkiefer an der Oberzungenbeingegend hervortritt. Nicht minder wechselnd ist die Grösse, denn man beobachtet Geschwülste von der Grösse einer Erbse, einer Nuss, bis zu derjenigen einer Faust und darüber. Die Form ist meist rundlich, doch kommen auch Cysten mit verschiedenen Ausbuchtungen vor. Der Inhalt stellt bald eine speichelartige oder schleimige Flüssigkeit dar, oder erscheint als eine colloide Masse, auch finden sich darin mitunter Concretionen [2]), oder die Flüssigkeit ist grösstentheils Eiter, Blut u. s. w. Die Wandungen sind bald dünn, fast durchscheinend, so dass der Tumor eine Art Blase bildet, bald dick, derb von fibröser Beschaffenheit, oder von mehr geschichtetem Bau.

1) Bezüglich der Literatur s. 2. Aufl. dies. Lehrb. II. S. 667. ferner: Pauli, Arch. f. klin. Chir. II. 1862. S. 1. — Virchow, die krankh. Geschwülste I. Berl. 1863. S. 273. — 2) Husband, Assoc. med. Journ. 1856. Oct. 4. Speichelstein einer Ranula der linken Submaxillargegend.

Auch entwickeln sich diese Geschwülste in verschiedener Weise. Bisweilen erscheinen sie rasch mit entzündlichen Symptomen (*Ranula inflammatoria*), oder der Auftritt und die Vergrösserung geschehen sehr allmälig, unvermerkt bei Abwesenheit aller Reizerscheinungen.

Die Folgen hängen wesentlich von dem Sitze und der Grösse des Tumors ab. Kleinere Geschwülste, wenn ihre Entwicklung nicht von entzündlichen Erscheinungen begleitet ist, erregen keine weiteren Beschwerden. Sind sie grösser und entwickeln sie sich besonders nach der Mundhöhle hin, so erheben sie die Zunge, drängen sie nach rückwärts, behindern dadurch die Bewegungen derselben und beeinträchtigen das Sprechen, Kauen und Schlingen, ja können selbst Erstickungserscheinungen herbeiführen.

Zu Cline kam, wie Allan Burns erzählt, ein Mann mit einer Geschwulst unter der Zunge, um ihn zu consultiren und wartete im Vorzimmer. Plötzlich hört Cl. das Geräusch eines Falles und Stöhnen. Der Kranke liegt am Boden der Erstickung nahe. Cl. vermuthet einen Fremdkörper in der Luftröhre und will die Bronchotomie machen, da entdeckt er, dass die Zunge des Kranken durch eine *Ranula* nach hinten gedrängt war, welche zugleich äusserlich einen Vorsprung bildete und öffnete schnell die Geschwulst, die eine grosse Menge Eiter und Lymphe entleerte.

Mitunter entzünden sich solche Geschwülste und abscediren mit Hinterlassung von Fisteln.

Entstehung. 1) In manchen Fällen beruht die Entstehung solcher Geschwülste unzweifelhaft auf einer Ansammlung von Speichel in einem der Ausführungsgänge der Sublingual- oder Submaxillardrüsen und stellt die Geschwulst eine eigentliche Speichelgeschwulst, ***Ranula salivalis***, dar. Die Cyste ist also eine Retentions- oder Dilatationscyste, und enthält eine speichelartige Flüssigkeit. Borsarelli[1]) untersuchte die durch Punction eines Ranula erhaltene Flüssigkeit und vergleichungsweise den Speichel desselben Individuums und fand beide Flüssigkeiten in ihrer alkalischen Reaction sowie in ihrem Gehalt an Kalksalzen, Chloriden und Ptyalin übereinstimmend, nur enthielt der Speichel Albumin, die Ranulaflüssigkeit dagegen einen andern Proteinkörper. Robin[2]) fand die Balgwandungen an zwei Präparaten höchstens 1 Mmtr. dick, innen von einem Epithel aus prismatischen Zellen bedeckt, und aussen stellenweise mit Drüsenkörnchen, denjenigen der Speicheldrüsen ähnlich, besetzt. Je nach der Stelle der Ansammlung kann die Cyste neben dem Zungenbändchen oberflächlich oder auch davon mehr weniger entfernt und tiefer liegen, namentlich wenn die Reten-

1) Gaz. Sarda. 1854. 2. — 2) Gaz. méd. de Par. 1858. 23.

tion den *Ductus submaxillaris* betrifft. Die Veranlassungen zur Retention können in Entzündung der Mündungen der Ausführungsgänge, in mechanischer Verstopfung derselben, in Relaxation der Gangwandungen u. s. w. bestehen, denn bald tritt die Ranula unter dem Bilde einer entzündlichen Affection des Bodens der Mundhöhle auf (*Ranula inflammatoria*) und verschwindet auch wieder mit derselben, bald finden sich Concretionen, einzelne oder mehrere, in den Ausführungsgängen der Drüsen, nach deren Entfernung der Tumor sich entleert und verschwindet.

Ein Herr von einigen vierzig Jahren consultirte mich wegen einer Geschwulst, die er rechterseits vom Frenulum auf dem Boden der Mundhöhle hatte und die ihn am Sprechen und Kauen behinderte. Die Geschwulst hatte den Umfang einer grossen Haselnuss, schien dünnwandig, nur von der Schleimhaut bedeckt, die in einem gereizten Zustande sich befand, und fluctuirte; nur an einer Stelle nahe dem Frenulum fühlte ich einen härteren kleineren Gegenstand, der einigermassen geblich durchschimmerte. Ich machte auf denselben einen kleinen Einschnitt, entleerte durch Druck eine Concretion und etwas Flüssigkeit, worauf der Tumor verschwand. Dieser hatte sich erst seit einigen Tagen entwickelt und der Kranke theilte nur mit, dass er schon öfters kleine harte Gegenstände unter der Zunge gefunden hätte.

2) Nicht selten kommen auf dem Boden der Mundhöhle auch Dermoideysten vor, wovon Paquet[1]) eine Reihe von Fällen gesammelt hat.

3) Andere Geschwülste sitzen nur oberflächlich in der Schleimhaut, erreichen keine bedeutende Grösse und haben den Character von vergrösserten Schleimhautfollikeln (*Ranula folliculosa*).

4) Noch andere Geschwülste gehören ihrer anatomischen Beschaffenheit nach den Hygromen an und sind vergrösserte Schleimbeutel. Bekanntlich haben Fleischmann u. A.[2]) entsprechende Gebilde (*Bursae sublinguales*) auf den Kinnzungenmuskeln in der Nähe des Zungenbändchens hinter den Ausführungsgängen der Speicheldrüsen gefunden. Diese Geschwülste erreichen mitunter wie anderwärts eine bedeutende Grösse, und ragen nicht blos in die Mundhöhle, sondern auch mehr oder weniger an der Oberzungenbeingegend hervor. Die Balgwandungen sind manchmal beträchtlich dick und der Inhalt, in welchem durchaus keine Speichelbestandtheile gefunden werden[3]), ist zuweilen purulenter Natur.

5) Zuweilen hat die fluctuirende Geschwulst den Charakter eines Myxoms, so beschreibt Recklinghausen[4]) einen Fall als Ranula, wo in der linken Hälfte der Basis der Zunge eine sehr unregelmässige Höhle gefunden wurde, die in verschiedene Theile der Zunge

1) Arch. génér. 1867. II. p. 27. — 2) Adelmann, Rigaer Beitr. z. Heilk. II. 1851. 1. S. 37. — 3) Gmelin, Bergham, Gorup-Besanez, Boedeker (Archiv f. patholog. Anat. VI. 1854. 4). — 4) Das. XXXV. 1866. S. 314.

Ausläufer trieb, und eine fast homogene zerfliessliche Substanz enthielt in Folge einer Art schleimiger Metamorphose der Muskelsubstanz. Indessen ist dieser Fall der Lage des Tumors nach eigentlich mehr den Zungengeschwülsten als der Ranula beizuzählen.

6) Noch andere Geschwülste enthielten in Hohlräumen Blut und scheinen cavernöse Geschwülste gewesen zu sein. Von älteren Fällen ist ein solcher von Paletta[1]) zu erwähnen. Er betrifft eine 40jährigen Frau, die neben dem Frenulum eine Geschwulst hatte, welche bei wiederholten Incisionen Blut gab. Von einer andern Geschwulst berichtet Dolbeau[2]), dass sie bei einer 34jährigen Frau vorkam und bei der Punction gleichfalls Blut entleerte. Einen andern Fall von cavernöser Geschwulst theilt Joseph[3]) mit u. s. w.

Diagnose. Dass eine Ranula, d. h. eine fluctuirende Geschwulst unter der Zunge mehr oder weniger tief im Boden der Mundhöhle besteht, ist leicht zu erkennen, nicht aber, die Qualität derselben näher zu bestimmen, so dass zuweilen eine genauere Untersuchung der Geschwulst nach Lage, Ausbreitung, Form u. s. w. nothwendig ist. Auch muss man unter Umständen die Punction der Geschwulst und die chemische Untersuchung des Inhalts zu Hilfe nehmen.

Behandlung. Dass bei der so verschiedenen Beschaffenheit der Froschgeschwülste eine Menge von Behandlungsweisen nicht blos versucht, sondern auch mit und ohne Erfolg angewandt worden sind, lässt sich aus jener leicht erklären, zugleich aber auch daraus entnehmen, dass es keine Behandlungsweise geben kann, welche für alle Fälle passt.

Manche Fälle von Ranula liessen sich durch Anwendung wenig eingreifender Hilfsmittel dauernd beseitigen, manchmal schon durch Application gewisser Arzneimittel, oder durch Zerdrücken, durch Entfernung von Concretionen, durch einfache Punction oder Incision u. s. w. Harrison[4]) z. B. liess eine Ranula mit Cayennepfeffer zusammendrücken, es folgte eine bedeutende Speichelabsonderung und in drei Tagen war die Geschwulst verschwunden. Nagel[5]) heilte zwei Fälle von Ranula durch ein Mundwasser aus zwei Drachmen Schwefelsäure und acht Unzen Wasser. Harveng[6]) zerquetschte sich selbst mit den Fingern einen dünnwandigen haselnussgrossen Tumor. Ich beseitigte eine solche Geschwulst durch Entfernung einer Concretion. Schreger[7]) konnte

1) Exercitat. pathol. Mediol. I. 1820. p. 196. — 2) L'Union méd. 1857. Nr. 117. p. 478. — 3) Canstatts Jahresb. 1857. IV. S. 304. — 4) Lond. med. Gaz. XXIII. p. 260. — 5) Casper's Wochenschr. 1848. Nr. 32. 34. — 6) Bullet. de Thérap. LIV. 1858. Avril, p. 313. — 7) Annal. I. S. 57.

nach gemachter Incision die Cyste mit der Pincette ausziehen u. s. w. In allen diesen Fällen handelte es sich gewiss nur um eine *Ranula salivalis* oder *follicularis* von geringem Umfange mit dünnen Wandungen. In andern Fällen, und dahin gehören hauptsächlich die hygromatösen, dermoiden und cavernösen Cysten, war die Behandlung ausserordentlich schwierig, und hat man die verschiedensten Wege zur Heilung eingeschlagen als, Punction und Injection, Incision mit Einlegung von Fremdkörpern oder Anwendung von Aetzmitteln, die subcutane Incision und Discision, das Durchziehen eines Haarseils, die Anlegung einer permanenten Oeffnung, die Exstirpation, kurz man hat schon alle Verfahren in Anwendung gebracht, die bei solchen Cysten überhaupt anzuwenden sind. Auch sind von allen Erfolge aufzuweisen. Heutzutage jedoch kommen vorzüglich die Punction mit Injection von Jodtinctur und die Exstirpation in Betrachtung. Die erstere hat eine grosse Reihe günstiger Erfolge aufzuweisen. Die letztere kann in einer partiellen oder totalen Exstirpation bestehen. Häufig ist nur die erstere möglich und genügt auch in der Regel.

Capitel II.

Fremdkörper im Boden der Mundhöhle und in den Ausführungsgängen der Speicheldrüsen.

Es ist sehr selten, dass ein Fremdkörper unter der Zunge sich so verirrt, dass er in einen der Ausführungsgänge der Speicheldrüsen gelangt, indessen ist ein solches Ereigniss schon vorgekommen und beweist, dass man bei Entzündungen des Bodens der Mundhöhle, welche in auffallender Weise ohne besondere Veranlassung auftreten, an die Möglichkeit der Gegenwart eines Fremdkörpers denken und diese Gegend genau untersuchen muss. Als Beispiel führen wir einen Fall von Cumano[1]) an.

Am 22. Juli hatte sich ein gewisser Guastella die untern Zähne mit einem 8‴ langen Strohhalm gereinigt. Dieser entschlüpfte ihm während des Sprechens und verschwand unter der Zunge. Bald traten auf der linken Seite des Bodens der Mundhöhle lebhafte Schmerzen ein, welche gegen das Kiefergelenk, die Schläfengrube und das Ohr sich verbreiteten und die Anschwellung der Unterzungengegend wurde so bedeutend, dass Suffocation drohte. Am 7. August öffnete sich über der Sublingualdrüse ein Abscess, der viel Speichel und Eiter entleerte. Am 13. August öffnete sich ein zweiter Abscess in der Gegend der linken Unterkieferdrüse. So bildeten sich noch mehrere Abs-

1) Gaz. méd. de Paris. VI. 1838. p. 793.

cesse, bis endlich zuerst ein 3‴ langes Stück des Strohhalms und acht Tage später der Rest desselben austraten, worauf alsbald Heilung erfolgte.

Einen tödtlich abgelaufenen Fall durch Zurückgebliebensein der Borste eines Gerstenkorns unter der Zunge im Boden der Mundhöhle, welche heftige Entzündung, Eiterung, Brand und Pyämie zur Folge gehabt hat, theilt Nankin [1]) mit.

Capitel III.

Concretionen in den Ausführungsgängen der Speicheldrüsen.

Erscheinungen und Folgen. Wenn kürzlich I. Bell [2]) bei der Mittheilung von zwei Fällen, wo sich im Boden der Mundhöhle Speichelsteine fanden, meinte, dass in den Handbüchern der Chirurgie wenig über diesen Gegenstand zu finden sei, so muss ihm wenigstens mein Lehrbuch unbekannt geblieben sein, indem er sonst daraus hätte ersehen können, dass bereits eine grössere Zahl von derartigen Fällen bekannt ist und deren Vorkommen keineswegs zu den Seltenheiten gehört [3]). Die Lage dieser Concretionen ist verschieden nach dem Sitze derselben. Diejenigen in den Bartholins'schen und Rivinians'schen Gängen haben immer eine oberflächliche Lage, sind bisweilen nur von einer durchsichtigen Haut bedeckt, und reichen mitunter bis nach Aussen in die Mundhöhle, so dass sie die Zunge reizen [4]). Die Concretionen in dem Warthon'schen Gange dagegen, welcher länger ist und von aussen her aus der Tiefe kommt, liegen, wenn sie nicht gerade die Ausmündungsstelle des Ganges einnehmen, etwas tiefer und mehr nach aussen zu, so dass sie bisweilen äusserlich unter dem Kieferwinkel gefühlt werden können. Je nach der Grösse der Steine, welche mitunter derjenigen eines Taubeneies, einer Wallnuss gleichkommt [5]), werden verschieden grosse und harte Geschwülste unter der Zunge gebildet, welche bei einigem Umfange diese erheben und Störungen im Kauen, Sprechen und Schlingen veranlassen. Meistens geht die Bildung dieser Concretionen sehr allmählig von Statten und Jahre können vergehen, bis sie eine gewisse Grösse erreichen und dann belästigen. Zuweilen treten solche Steine durch Zerreissung der Umgebungen spontan aus [6]), oder ein sich bildender Abscess vermittelt deren Austritt. Da mehrere Ausführungsgänge der Sublingualdrüsen sind, die

1) Prov. Journ. I. 1844. 30. — 2) British med. Journ. 1869. 20. Febr. — 3) S. 2. Aufl. d. Lehrb. II. S. 655. — 4) Boyer, Chir. Krankh. VI. S. 261. — Roth, Wochenschr. f. d. ges. Heilk. 1847. Nr. 46. — 5) Leclerc, Gaz. des hôp. 1850. Nr. 18. — 6) Berkun, Med. Zeit. v. d. V. f. Heilk. in Pr. 1837 Nr. 6.

mitcinander in Verbindung stehen, so bewirken hier befindliche Concretionen nicht so leicht eine Speichelretention, wohl aber ist das öfters bei Steinen in den Wharton'schen Gängen der Fall, wo dann theils harte, theils fluctuirende Geschwülste gebildet werden, nach deren Eröffnung dem Austritt des Steines ein Erguss speichelartiger Flüssigkeit folgt und der Tumor verschwindet [1]).

Bald ist nur ein Stein vorhanden, bald sind deren mehrere. Die Form derselben ist meistens rundlich oder eiförmig, zuweilen cylinderförmig mit glatter oder maulbeerartiger oder warziger Oberfläche, seltener ist jene unregelmässig. Einzelne Steine haben im Innern eine Höhle oder einen Canal [2]). Die Farbe ist graulich, gelblich oder weiss. Nach Démorcy [3]) ergab die chemische Untersuchung eines aus dem rechten Warthon'schen Gange gezogenen Speichelsteines Kalkphosphat 66,70, Kalkcarbonat 11,30, animalische Substanz 20,00 nebst Spuren von Magnesia, Eisenoxyd, Chlornatron, Sulphat und Schwefelcyannatron.

Die **Entfernung** dieser Concretionen kann bald durch einfache Extraction, wenn sie sehr oberflächlich liegen, geschehen, bald muss dazu mehr oder weniger tief auf das Concrement eingeschnitten werden. Da öfters mehrere Concretionen vorhanden sind, so ist nach der Entfernung der ersten auf allfällige andere Rücksicht zu nehmen.

f) Mandeln.

Anatomisches [4]). Die Mandeln (*Tonsillae*, *Amygdalae*) sind zwei jederseits zwischen den Gaumenbogen liegende und vor diesen mehr oder weniger vorragende ovale, hinten mehr als vorn gewölbte und oben dickere Drüsenkörper, welche aus einem Aggregat zusammengesetzter Balgdrüsen bestehen, die an der freien dem *Isthmus faucium* zugewandten Fläche mit einer grössern Zahl von Oeffnungen ausmünden. Jede Balgdrüse besteht aus einer äussern Fasermembran, die nach innen von der Mundschleimhaut überzogen ist. Zwischen ihnen, von Bindegewebe umgeben, liegt eine wechselnde Zahl vollkommen geschlossener Follikel, die von Netzen enger Lymphbahnen umsponnen sind. Nach aussen sind die Mandeln, welche den lymphdrüsenartigen Organen sehr nahe stehen, von der *Carotis cerebralis*, welche übrigens weiter nach hinten liegt, durch Bindegewebe und den Ursprung des *Constrictor pharyngis superior* getrennt. Die Empfindlichkeit dieser Organe ist nicht gross.

Capitel I.

Parenchymatöse Entzündung der Mandeln. Tonsillitis, Amygdalitis.

Entstehung. Die parenchymatöse Mandelentzündung ist ein sehr häufiges, vorzugsweise dem jugendlichen Alter eigenes Leiden, für wel-

1) S. den oben bei der Ranula von mir mitgetheilten Fall. — 2) Molion, Oesterr. med. Wochenschr. 1844. Nr. 28. — 3) Gaz. des hôp. 1857. 3. — 4) Kölliker, Handb. d. Gewebelehre. 5. Aufl. Leipz. 1867. S. 355.

ches einzelne Individuen eine besondere Disposition haben, so dass sie während einer Reihe von Jahren wiederholt davon ergriffen werden. Weitaus die häufigste Veranlassung ist Erkältung. Nächstdem begleitet diese Affection auch die meisten heftigeren Entzündungen der Rachenschleimhaut.

Erscheinungen und Folgen. Bald ist nur eine Mandel ergriffen, bald sind es beide, wobei indessen gewöhnlich die eine heftiger als die andere entzündet ist. Charakteristisch für die parenchymatöse Entzündung ist die bedeutende Anschwellung des Drüsenkörpers in seiner Totalität oder nur in einzelnen seiner Parthien, in Folge dessen die Mandeln mit gerötheter Schleimhaut aus ihren Nischen mehr oder weniger hervortreten und den *Isthmus faucium* verengen. Dabei sind die Schlingbewegungen schmerzhaft und erschwert, der reichlich abgesonderte zähe Schleim bleibt im Rachen und in der Mundhöhle hängen, und wird nur mit Mühe ausgeräuspert, der Ton der Stimme ist gedämpft, der Kranke spricht wie wenn er voluminöse Fremdkörper im Munde hätte, bisweilen wird der hintere Gaumenbogen durch die vergrösserte Mandel soweit hinauf gedrängt, dass das *Ostium pharyngeum* der Eustach'schen Röhre verlegt wird und es ist Uebelhörigkeit vorhanden. Ferner tritt bei sehr heftiger Entzündung, die meistens zur Suppuration führt, ödematöse Schwellung des Gaumensegels, namentlich der *Uvula*, sowie der Gaumenbogen und selbst der *Ligamenta aryepiglottica* ein, was bedenkliche Respirationsbeschwerden veranlassen kann. Auch verbreitet sich unter solchen Umständen die entzündliche Anschwellung nach aussen über das Bindegewebe in der *Regio pharyngo-maxillaris*, wodurch ein Druck auf die tiefen Halsgefässe ausgeübt und die Kieferbewegungen eingeschränkt werden, so dass der Kranke den Mund nur wenig öffnen kann. Diese Anschwellung ist äusserlich unter dem Kieferwinkel fühlbar.

Oefters verliert sich die Entzündung ohne weitere hervortretende Folgen zu hinterlassen, sehr häufig aber bleibt eine mehr oder weniger bedeutende hyperplastische Vergrösserung der Mandeln zurück, oder es kommt zur Eiterbildung, wobei die Eiteransammlung einen bald oberflächlichen, bald tieferen Sitz haben kann. Häufiger nimmt der Abscess den obern dickern Theil der Mandel ein als den untern. Zuweilen wird der vordere Gaumenbogen dabei bedeutend hervorgetrieben. Fast immer öffnet sich der Abscess gegen die Mundhöhle und entleert sich oft eine ganz unerwartet grosse Menge Eiter, nachdem die Zufälle auf den höchsten Grad gestiegen sind, worauf diese rasch sich verlieren. Nur selten entsteht wegen tiefer Lage der Eiteransammlung Aufbruch nach aussen unter der Mandibula oder Eitersenkung

bis zur Zungenbeingegend, ja selbst bis zum Sehlüsselbein herab, wovon Velpeau [1]) drei Fälle beobachtet haben will. Wahrscheinlich jedoch hatte in solchen Fällen der Eiter nicht Sitz in den Mandeln selbst, sondern in dem Bindegewebe jenseits der Halsfascie.

Behandlung. Nur höhere Grade der Mandelentzündung verlangen mehr als eine diätetische Behandlung, nämlich ein eigentlich antiphlogistisches Verfahren, das aber nicht in der künstlichen Erwärmung des Halses durch Cataplasmen, Kräuter- und Mehlsäckchen, Baumwollenstücke u. dgl. besteht, sondern in der Anwendung kalter Fomentationen auf die leidende Halsseite, in dem Ansetzen einiger Blutegel äusserlich, wo die geschwollene und empfindliche Mandelgegend gefühlt wird, und in der Darreichung von Eispillen, womit kühlende, leicht abführende innere Mittel verbunden werden. Sehr hilfreich erweisen sich ferner, namentlich bei grösserer hyperämischer Schwellung der Mandeln, Scarificationen derselben, die weder schmerzhaft, noch irgend wie gefährlich sind, wenn man nur den vorstehenden Theil der Mandeln ansticht, was am besten mit einer Scalpellancette [2]) geschieht. Noch wirksamer sind geradezu partielle Excisionen der Mandeln, die namentlich da zu empfehlen sind, wo die Entzündungen stets wiederkehren. Mund- und Gurgelwässer bringen geringe Erleichterung. Bildet sich ein Mandelabscess, so kann bei furchtsamen Kranken der Selbstaufbruch zwar meistens ohne Gefahr abgewartet werden, indessen wird die Leidensgeschichte wesentlich abgekürzt, wenn man dem Eiter vorher durch einen Stichschnitt Abfluss zu verschaffen im Stande ist. Gegen öfters wiederkehrende Mandelentzündungen ist partielle Exeision des Drüsenkörpers jedenfalls wirksamer als die Anwendung adstringirender Mittel, wie sie vielfältig empfohlen worden sind.

Capitel II.

Vergrösserung und Geschwülste der Mandeln.

1. Vergrösserung der Mandeln.

Entstehung. Zuweilen sind abnorm grosse Mandeln angeboren. Meistens jedoch ist Mandelhypertrophie ein acquirirtes Leiden, das vorzugsweise häufig theils in den ersten Lebensjahren, namentlich zur Zeit des Zahngeschäftes, zumal wenn die ersten Backzähne ausbrechen, theils später, zur Zeit der Pubertätsentwicklung, auftritt, nach Vorausgang hyperämischer und entzündlicher Zustände der Mandeln.

1) Tr. compl. d'anat. chir. I. Par. 1837. p. 354. — 2) S. 2. Aufl. II. S. 315. Fig. 62.

Erscheinungen und Folgen. Die Mandelvergrösserung zeigt sich in sehr verschiedenen Graden und auch einseitig, oder, der häufigere Fall, doppelseitig, wobei jedoch die Mandeln öfters verschiedene Grösse haben. Die Form ist meist rundlich, auch sind sie bald fest, selbst hart, mitunter Concretionen haltig, wenig blutreich, bald aber auch weich, schwammig und blutreich. Die Volumszunahme der Mandeln kann so bedeutend werden, dass dieselben mit ihrer Innenfläche sich fast berühren, die Uvula wie eingeklemmt erscheint und der *Isthmus faucium* nur eine enge Spalte bildet. Geringere Grade der Mandelvergrösserung können ohne erhebliche functionelle Störungen bestehen, nur begründet der hypertrophische Zustand gewöhnlich leichte Entzündbarkeit der Gebilde, wodurch das Uebel mehr oder weniger lästig wird. Höhere Grade der Vergrösserung dagegen behindern das Schlingen, die Respiration und beeinträchtigen die Aussprache, welche undeutlich und näselnd wird. Auch kann durch theilweise Verschliessung der Eustach'schen Röhre Uebelhörigkeit bedingt werden. Besonders nachtheilige Folgen haben mitunter höhere Grade der Mandelvergrösserung bei kleinen Kindern durch Behinderung der Respiration, worauf zuerst Dupuytren aufmerksam gemacht hat, dessen Beobachtungen weiterhin durch Coulson, Warren [1]), Robert [2]), Balassa [3]) u. A. [4]) bestätigt wurden. Es kann nämlich die Sperrung der Luftwege hemmend auf die normale Ausbildung des Thorax wirken, selbst bis zu eintretender Deformität. Warren z. B. beobachtete in 15 Fällen von Mandelhypertrophie bei Kindern unter 12 Jahren 11mal mehr oder weniger Deformität der Brust, gewöhnlich hervorstehende Rippenknorpel mit Eindrückung des Brustbeins, ohne merkliche Abweichung der Wirbelsäule. Ausserdem wirkt die Athmungshemmung durch Beschränkung der Oxydation des Blutes ungünstig auf die Ernährung. Und endlich zeigen sich auch noch an Ort und Stelle hemmende Einwirkungen auf die Entwicklung der Mund- und Nasenhöhle, welche geringere Räumlichkeit erhalten, so dass die Alveolarbogen verkürzt bleiben und das ganze Gesicht klein erscheint.

Behandlung. Bei geringeren Graden des Uebels kann die Anwendung adstringirender Mittel, das Bepinseln mit Jodtinctur, öftere Cauterisation mit Höllenstein u. dgl. sich nützlich erweisen. Namentlich habe ich nach wiederholten Jodbepinselungen öfters eine erhebliche Verkleinerung vergrösserter Mandeln gesehen. Denselben Effect bringen mitunter Scarificationen hervor, wenn sie tief gemacht wer-

1) Americ. Journ. of med. sc. 1839. Lond. med. Gaz. XXV. p. 171. — 2) Bullet. de Thérap. 1843. Mai et Juill. — 3) Wiener Zeitschr. VI. 1850. H. 11. — 4) Champouillon, Gaz. des hôp. 1866. 56.

den. Höhere Grade der Vergrösserung hingegen erheischen die partielle Excision oder Resection der Mandeln.

2. Geschwülste der Mandeln.

Im Vergleich zur hypertrophischen Vergrösserung der Mandeln sind anderartige Neubildungen in denselben nicht sehr häufig, indessen keineswegs ganz fehlend.

1) Krebsartige Geschwülste sind von Masson de Warren[1]), Velpeau, Blandin[2]) u. A.[3]) beschrieben und zum Theil auch operativ behandelt worden. Ob dieselben jedoch immer Krebsgeschwülste waren, ist einigermassen zweifelhaft. Indessen habe ich selbst einige Fälle von Mandelkrebs gesehen, wo die Mandeln Ausgangspunkt der carcinomatösen Neubildung gewesen zu sein scheinen, in keinem Falle aber war die neoplastische Entartung auf die Mandeln mehr beschränkt, wesshalb auch keine Operationsversuche gemacht wurden. Bezüglich solcher sei erwähnt, dass Masson de Warren nach der Exstirpation einer krebsigen Mandel die bedeutende Blutung mit dem Glüheisen stillen musste, dass Velpeau vor der Exstirpation einer sehr umfangreichen, bis in den Schlund reichenden Geschwulst die *Carotis communis* mit einer Nothschlinge umgab, der Operirte aber, ein Mann von 68 Jahren, nach 17 Tagen unter pyämischen Erscheinungen starb, und dass Blandin die Abbindung anwandte, indem er von einem am innern Rande des *M. sternocleidomastoideus* in der Höhe des Zungenbeins gemachten Einschnitte aus die entartete Mandel mit vier Schlingen umgab. Hat der Krebs das Mandelgebiet einmal überschritten, so wird eine Operation kaum mehr rathsam sein.

2) Cystengeschwülste. Eine Cyste, wahrscheinlich von der Bedeutung einer Echinococcusblase, hat Dupuytren[4]) beobachtet. Einer Frau wurde eine vermeintlich hypertrophische Mandel exstirpirt. Dabei floss wasserhelle Flüssigkeit aus und in dem abgeschnittenen Stück fand sich die Hälfte einer Cyste, während die andere in dem zurückgebliebenen Mandeltheil leicht ausgezogen werden konnte.

3) Von andern Geschwülsten sind noch Sarcome[5]), Fibrome[6]) u. s. w. zu erwähnen, die in einzelnen Fällen beobachtet wurden.

---

1) The American Journ. of the med. sc. Gaz. méd. de Par. 1827. 2. Ser. — 2) Bullet. de Thérap. 1848. Août. — 3) O. Weber, die Krankheiten des Gesichts. Handb. d. allg. u. speciell. Chir. III. 1. Abth. 1866. S. 365. — 4) Bei Vidal, Tr. de Pathol. externe, 3. édit. III. p. 604. — 5) Billroth, deutsche Klin. 1856. Nr. 61. — 6) Curling, The Lancet, 1858. Febr. Nr. 6. Exstirpation.

Capitel III.

Resection und Exstirpation der Mandeln.

Indicationen. Die häufigste Indication zur Mandelentfernung gibt die Vergrösserung der Mandeln, insofern sie durch Behinderung des Sprechens, Schlingens und Athmens, oder durch Begründung einer Disposition zu wiederholten Entzündungsanfällen lästig oder selbst nachtheilig wirkt. Letzteres ist namentlich bei Kindern zuweilen der Fall. Die Operation soll übrigens nur in einer Resection der Mandeln und nicht in einer gänzlichen Ausrottung derselben bestehen, indem letztere nicht nur nicht nothwendig, sondern auch aus mehreren Gründen unzweckmässig ist.

Ich sah einen Operirten, dem von einem Arzte beide Mandeln wegen hypertrophischer Vergrösserung mit dem Tonsillotom exstirpirt worden sind, und der in Folge dieser Operation übelhörend geworden war.

Eine Exstirpation kann indicirt sein bei Geschwülsten, welche auf die Mandeln beschränkt sind, was jedoch in Bezug auf krebshafte Neubildungen selbst bei solchen, die primär in den Mandeln aufgetreten sind, selten der Fall sein wird, schon desshalb, weil die Kranken in der Regel nicht frühzeitig genug zur Operation sich bestimmen lassen. — Eine fernere Indication zur Resection können noch Entzündungen der Mandeln geben, indem durch diese Operation nicht nur bestehende Entzündungen sehr rasch beseitigt, sondern auch Recidive verhütet werden können. — Partielle Mandelexcisionen sind weder schmerzhafte, noch irgendwie gefährliche Operationen, wenn sie in zweckmässiger Weise ausgeführt werden.

Technik. Die Entfernung einer ganzen Mandel oder nur eines Theils derselben kann zwar nicht blos durch Abschneiden geschehen, sondern auch durch Abbinden und Abbrennen, indessen bietet hier der Localität wegen die Schnittoperation so grosse Vortheile dar, dass andere Operationsverfahren nur ganz ausnahmsweise in Betracht kommen können.

1) Die Excision ist aus freier Hand mit dem Messer oder mit einem eigenen maschinenartigen Instrument, dem Tonsillotom (Mandelguillotine), zu verrichten. — a) Zur Operation mit dem Messer lässt man den sitzenden Kranken den Mund möglichst weit öffnen, setzt mit der einen Hand einen spitzigen Haken von hinten her in die Mandel, womit diese fixirt und mehr oder weniger vorgezogen wird,

Fig. 67.

und trägt mit einem durch die andere Hand geführten geradschneidigen, vorn stumpfen Messer (Fig. 67) in einigen raschen Zügen die Mandel vor den Gaumenbogen von unten nach oben ab. Sicherheit und Raschheit der Bewegungen ist bei dieser Operation Hauptsache. Das Niederdrückenlassen der Zungenwurzel mit einem Mundspatel durch einen Gehilfen ist nur nothwendig, wenn jene hoch steht. Ist der zu Operirende nicht ängstlich und seine Mundhöhle geräumig, so dass man, ohne die Zungenwurzel niederzudrücken, den grössten Theil der Mandeln übersehen kann, so hat die Operation keine Schwierigkeiten, unter entgegengesetzten Verhältnissen aber kann sie bis zur Unausführbarkeit schwierig sein, und dann ist die Anwendung des Tonsillotoms zweckmässiger. — b) Mit dem Tonsillotom (Fig 68, Fahnestock'sches Tonsillotom, Modell Luer. *a* ringförmige Messerklinge, *b* Gabel, *cc* Ringe zum Halten, *d* ringförmige Scheide der Klinge, *e* Gabelstiel, *f* Klingengriff) verfährt man in folgender Weise: Das an den Ringen gehaltene Instrument wird bei vorgeschobener Klinge und zurückstehender Gabel so in die Mundhöhle gebraeht, dass die Mandel in den vordern Ring zu liegen kommt. Alsdann wird die Gabel vorgeschoben, dadurch die Mandel angespiesst, und, indem man hinten auf den Gabelstiel drückt, mehr oder weniger aus ihrer Nische hervorgezogen, worauf man durch energisches Zurückziehen der ringförmigen Messerklinge die Mandel abtrennt. Diese Bewegungen müssen gleichfalls in rascher Aufeinanderfolge geschehen. Je mehr man mit der Gabel die Mandel hervorzieht, desto mehr wird von derselben entfernt.

Fig. 68.

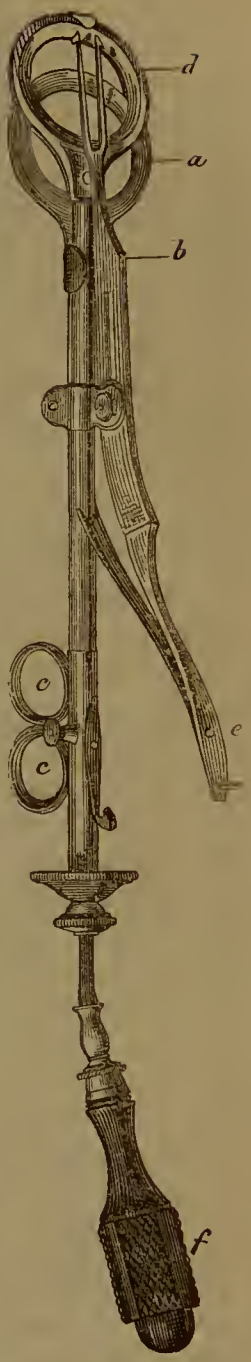

Das bei Fig. 68 abgebildete Instrument ist das von Fahnestock 1840 erfundene und später von Velpeau, Luer u. A. veränderte. Eine wesentliche Veränderung dieses Instruments ist die zuerst von Maisonneuve [1]) angege-

1) Gaz. des Hôp. 1854. Nr. 14. p. 55.

bene, wodurch dasselbe mit einer Hand gehalten und in Wirksamkeit gesetzt werden kann.

In den meisten Fällen ist die Blutung nach der Operation nicht von Bedeutung und kann sich selbst überlassen bleiben oder durch kaltes Wasser gestillt werden. In einzelnen Fällen jedoch sind bedeutende Blutungen theils aus capillären Gefässen, theils aus grösseren Zweigen der *Art. palatina ascendens* vorgekommen. Bei Anwendung des Tonsillotoms kann dieser Zufall besonders dann eintreten, wenn die Mandel durch die Gabel allzusehr aus den Gaumenpfeilern vorgezogen und tief abgeschnitten wird. Für den Augenblick sucht man die Blutung durch Compression der betreffenden Carotis zu hemmen, was bisweilen allein ausreicht [1]), und macht dann Einspritzungen von Eiswasser und auch äusserlich damit Fomentationen auf die Mandelgegend, oder drückt mittels einer Korn- oder Polypenzange Eisstückchen auf die Wundstelle, oder comprimirt diese durch einen Tampon, während von aussen ein Gegendruck angebracht wird. Hatin [2]) hat die Arme einer langen Zange mit Leinwand umwickelt, einen Arm auf die Mandel, den andern von aussen her gegen dieselbe gebracht und damit die Compression bewirkt. Im äussersten Nothfall wendet man das Glüheisen an.

2) Die Abbindung ist von älteren Chirurgen mehrfältig gemacht worden und zwar haben dieselben die Schlinge entweder von der Mundhöhle (Sharp, Cheselden, Pibrac u. A.), oder von der Nasenhöhle (B. Bell) aus über die Mandel gebracht. Von Neueren machte Blandin die Abbindung von der Kieferwinkelgegend aus, wie schon oben beim Mandelkrebs angegeben wurde.

3) Das Glüheisen ist in neuerer Zeit von Langenbeck [3]) empfohlen worden.

Capitel IV.

Mandelsteine.

Zuweilen bilden sich in den Balgdrüsen der Tonsillen steinige Concremente, welche eine dem Weinstein ähnliche Zusammensetzung haben, und durch ihr Verbleiben Mandelentzündung mit Abscessbildung nach sich ziehen können, mitunter aber auch beim Gähnen, Husten u. s. w. spontan austreten. Bisweilen lassen solche Concretionen durch die offen stehenden Mündungen der Schleimbälge mit einer Sonde sich fühlen. Nur selten erlangen dieselben einen grösseren Umfang und sitzen tiefer im Gewebe der Mandel, so dass sie äusserlich unter dem Kieferwinkel durch die Haut gefühlt werden können und selbst hier einen Durchbruch veranlassen.

---

1) Gensoul, Revue méd. chir. 1847. Avril. — 2) Ib. Dec. — 3) Deutsche Klinik. 1856. 6.

Nach A. Burns[1]) traten in einem Falle während 18 Monaten häufige Anfälle von Mandelbräune auf, welche Abscesse zur Folge hatten, die sich äusserlich öffneten und Fisteln zurückliessen. Ein Wundarzt fühlte beim Sondiren der Fisteln einen Stein in der Mandel, machte von aussen einen Einschnitt, allein die Blutung schreckte ihn vor hinreichender Erweiterung der Wunde ab und er brachte nur einen kleinen Theil des Mandelsteines heraus. Nach 14 Tagen trat spontan aus der Mandel ein Stein in die Mundhöhle und die Fisteln heilten.

Einzelne Individuen haben eine besondere Disposition zu dieser Steinbildung und leiden desshalb öfters an tonsillären Anginen. Die Behandlung besteht in der Entfernung solcher Concretionen durch einfache Extraction, oder durch Incision und Resection der Mandeln.

Wurzer[2]) fand bei einem 56jährigen Manne, welcher schon oft an Mandelentzündungen gelitten hatte, einen nach einer solchen Angina beim Gähnen ausgetretenen Stein, graulichweiss, an einigen Stellen rosenroth, an der Oberfläche warzenartig ohne concentrische Schichten mit eiförmigem weisslichen Kerne. Er bestand aus phosphorsaurem Kalk 63,8, kohlensaurem Kalk 15,7, thierischer Substanz 13,3, Speichelstoff, Chlornatrium, Chlorkalium 7,1, Eisen mit einer Spur Mangan 0,1, hatte also eine den Speichelsteinen ganz analoge Zusammensetzung.

g) Weicher Gaumen.

Anatomisches. Der weiche Gaumen (*Palatum molle*) oder das Gaumensegel (*Velum palatinum*) ist eine vom hintern Rande des harten Gaumens schräg nach hinten herabhängende Schleimhautduplicatur, deren hintere Platte von der Nasenschleimhaut, deren vordere von der Mundschleimhaut gebildet wird. Von dem untern freien Rande hängt in der Mitte das Zäpfchen (*Uvula*) herab, und seitlich geht das Velum in die Gaumenbogen (*Arcus glossopalatinus* und *pharyngopalatinus*) über. Zwischen den Schleimhautplatten liegen verschiedene Muskeln (*Levator palati mollis*, *Tensor pal. mollis*, *Azygos uvulae*, *Glossopalatinus*, *Pharyngopalatinus*[3]). Die Arterien sind die *Palatina descendens* aus der *Maxillaris interna* und die *Palatina ascendens* aus der *Maxill. externa*, und durch gleichnamige Venen wird das Blut in die *Facialis anterior* und *posterior* geführt. Die Nerven kommen theils aus dem *Ganglion sphenopalatinum* durch den *Palatinus internus* und *externus*, theils aus dem *Glossopharyngeus* durch den *R. lingualis*.

Capitel I.

Verlängerung des Zäpfchens. Vorfall der Uvula.

Entstehung. Eine abnorme Länge der Uvula ist bald angeboren, bald erworben, und im letztern Falle meistens Folge acuter und chronischer Entzündungen mit seröser Infiltration des Gebildes, wodurch dieses nach und nach erschlafft und für bleibend verlängert wird. Dieselbe Folge können auch Blutergüsse (*Staphylaematoma*) haben,

---

1) Chirurg. Anat. des Kopfes und Halses. A. d. Engl. Halle 1821. S. 242. — 2) Buchner's Repert. XXIII. II. 2. — 3) Luschka, Arch. f. path. Anat. 42. 1868. S. 480. Wirkung.

hervorgebracht durch Verwundung oder Erschütterung der Uvula bei heftigen Husten und Brechanfällen.

Erscheinungen und Folgen. Bald reicht das Zäpfchen nur soweit herab, dass es die Zungenwurzel und den Kehldeckel kaum berührt, bald ist es auch so lang, dass es bis in die Höhle des Kehlkopfs gelangen kann. Gewöhnlich ist das verlängerte Zäpfchen nach unten zugespitzt, bisweilen wie fadenförmig endend oder es hat, wenn Flüssigkeiten darin enthalten sind, eine mehr kolbige oder rundliche Form. Bei seröser Infiltration erscheint die Uvula blass und durchsichtig, bei blutiger Infiltration mehr oder weniger dunkel bläulich gefärbt. Nachtheilige Folgen hat eine derartige Verlängerung insofern, als das fortwährende Hinstreichen der Zäpfchenspitze über die Zungenwurzel, den Kehldeckel und die hintere Pharynxwand zu öfters wiederkehrenden Husten- und Brechanfällen Anlass gibt. Bei habituellem Reizhusten, wenn die Veranlassung dazu nicht in einem Brustleiden gefunden werden kann, hat man daher eine Besichtigung der Uvula nicht zu unterlassen. Ich habe zu wiederholten Malen derartige Zufälle bei verlängerter Uvula durch Abkürzung derselben sofort verschwinden gesehen. Auch können bei sehr verlängertem Zäpfchen, zumal bei entzündlich-seröser Anschwellung desselben, plötzliche Erstickungszufälle eintreten [1]).

Behandlung. Beruht die Vergrösserung der Uvula auf seröser oder blutiger Infiltration, so können Scarificationen derselben zur Verkleinerung ausreichen. Ist die Verlängerung aber permanent geworden, so kann nur die Abtragung der Uvula helfen, eine Operation, die leicht ausführbar ist und durchaus keine nachtheiligen Folgen hat. Ich kann Lisfranc [2]) nur beistimmen, wenn er die häufigere Ausführung dieser Operation angelegentlich empfiehlt. Ich verrichte sie in folgender Weise. Der zu Operirende sitzt wie zur Mandelexcision. Alsdann lässt man durch leichtes Räuspern die Uvulaspitze auf die Zungenwurzel werfen, fasst sie hier mit einer gebogenen Polypenzange, zieht sie nach vorn und trägt den verlängerten Theil mit einem Scheerenschnitt ab. Eine erhebliche Blutung ist mir bis jetzt nicht vorgekommen.

Capitel II.

Geschwülste des weichen Gaumens.

Neubildungen, auf den beweglichen Gaumen beschränkt, sind gerade nicht sehr häufig, jedoch immerhin in einzelnen Fällen gesehen

1) Thompson, Transact. of the prov. and surg. Assoc. Vol. VII. — 2) Revue méd. 1823. Juli.

worden, und zwar bald auf das Zäpfchen beschränkt, bald aber auch das ganze Segel einnehmend. Die Lage solcher Geschwülste ist für den Kranken wie für den Operateur eine missliche, weil dieselben nicht blos das Schlingen, sondern auch die Respiration wesentlich behindern können, selbst bis zur Erstickungsgefahr, und weil ihre operative Entfernung Schwierigkeiten hat. Geringer ist letztere, wenn die Neubildung auf die Uvula beschränkt ist. Die Entfernungsmethoden können in der Excision, Ligatur, Galvanokaustik u. s. w. bestehen, je nach Sitz, Umfang und Natur des Tumors. Von einzelnen neoplastischen Bildungen erwähnen wir:

1) Syphilitische. Solche sind in Form von condylomatösen Excrescenzen und gummösen Productionen beobachtet worden. Laborie[1]) z. B. entfernte eine syphilitische Excrescenz, welche dem Ende der Uvula entsprossen war und ein blumenkohlartiges dunkelrothes Aussehen hatte. Eine gummöse Affection des Segels beschrieb Fournier[2]).

2) Lupöse Affectionen der Uvula kommen zuweilen in Verbindung mit Nasenlupus vor.

3) Adenoide Bildungen sind zu wiederholten Malen am weichen Gaumen beobachtet worden. So fanden Rennes und Robin[3]) bei einer 60jährigen Frau im Segel eine Geschwulst von Hühnereigrösse, welche aus hypertrophischem Drüsengewebe bestanden sein soll und kleine Kalkconcremente enthielt. Eine ähnliche Geschwulst beschreibt Nélaton[4]). Sie nahm die rechte Hälfte des weichen Gaumens ein, hatte Grösse und Gestalt einer mittelgrossen Aprikose und liess sich ohne Schwierigkeit exstirpiren. Nach Robin bestand sie gleichfalls aus hypertrophischem Drüsengewebe ganz demjenigen der Mandeln ähnlich u. s. w.

4) Krebsbildungen stehen öfters mit Mandelkrebs in Verbindung, scheinen zuweilen aber auch auf den weichen Gaumen beschränkt vorzukommen. Jourdain[5]) hat ein Schwammgewächs der Uvula, dessen Natur freilich einigermassen zweifelhaft ist, abgebunden. Dieffenbach[6]) entfernte eine den ganzen weit nach hinten ausgedehnten und nach unten gedrückten Gaumen einnehmende Geschwulst von der Grösse und Form einer mässig grossen Birne bei einer 80jährigen Frau in der Weise, dass er die ganze Geschwulst mit Zangen und Haken fasste, sie längs des harten Gaumens zuerst mit einem Messer tief

1) Bei Parmentier, Gaz. méd. de Par. 1856. 22. — 2) Gaz. des Hôp. 1867. 141 u. f. — 3) Ib. 1855. 41. — 4) Ib. 1856. 143, 1862. 30. — 5) Abhandl. üb. d. chir. Krankh. d. Mundes. I. S. 460. — 6) Bei Lebert, Abhandl. a. d. Geb. d. Chir. Berl. 1848. S. 259.

einschnitt, und dann vollends mit einer Cooper'schen Scheere von den umliegenden Theilen trennte. Die Blutung war nicht bedeutend. Schon nach wenigen Wochen trat ein Recidiv am Gaumen ein. Für die Abbindung des ganzen Segels hat Blandin [1]) ein Verfahren angegeben, wodurch jenes ringsum von zwei verticalen und zwei horizontalen Schlingen umfasst wird.

5) Endlich gibt es Geschwülste des Segels, die wir gleich hier anreihen wollen, welche durch in demselben befindliche Concretionen gebildet sind, die in den daselbst vorhandenen Schleimdrüsen sich formirt haben. Anselmeier [2]) z. B. erzählt von einem 16jährigen Knaben, der am freien Rande des Velum zwei wallnussgrosse Geschwülste symmetrisch neben dem Zäpfchen hatte, wodurch der *Isthmus faucium* beträchtlich verengt wurde. Sie bestanden aus zahlreichen kleinen Steinen, die in der Mündung der Drüsenausführungsgänge lagen. In einem anderen Falle sollen in drei hypertrophirten Drüsen über erbsengrosse Steine enthalten gewesen sein.

Capitel III.

Wunden des Gaumensegels.

Auf das Segel beschränkte Wunden sind selten. Absehend von operativen Wunden, welche zur Entfernung von Rachengewächsen zuweilen gemacht werden, kommen zufällige Verletzungen fast ausschliesslich in der Art vor, dass zwischen den Zähnen gehaltene Gegenstände, z. B. eine Pfeifenspitze, ein Stock, ein Blasinstrument u. dgl. durch einen unvorhergesehenen Fall oder Stoss in den Mund getrieben werden. Oefters sind so entstandene Wunden Lappenwunden, und ist das Segel in grösserem oder geringerem Umfange vom harten Gaumenrande losgerissen. Klaffende Wunden des Segels, die also immer umfangreicher sind, sollten womöglich durch die Naht geschlossen werden.

Capitel IV.

Spaltung und Perforation des Gaumensegels.

Entstehung. Diese Zusammenhangstrennungen kommen angeboren und erworben vor. — Angeborene Spalten haben dieselbe Entstehungsweise wie die Hasenscharte, zeigen daher verschiedene Grade, und sind öfters mit Spaltung des harten Gaumens verbunden. Angeborene Perforationen stehen wohl meistens mit stattgehabten syphilitischen Affectionen der Eltern in ursächlichem Zusam-

1) L'union méd. 1848. Nr. 37. — 2) Ib. 1856. 128.

menhang. — Erworbene Spalten und Oeffnungen sind bald nach Wunden zurückgeblieben, bald aus Abscessen hervorgegangen, oder, der häufigste Fall, Folgen fressender, zumal syphilitischer Ulcerationen.

Erscheinungen und Folgen. Der geringste Grad angeborener Segelspaltung ist derjenige, welcher auf das Zäpfchen beschränkt ist, so dass dieses wie doppelt erscheint. Häufiger betrifft die Spaltung einen grössern Theil des Segels oder dieses ist bis zum harten Gaumen getrennt. Ist die Fissur auf das Velum beschränkt, so nimmt jene stets die Mitte ein. Bei gleichzeitiger Spaltung des harten Gaumens hat die Segelspalte öfters seitliche Stellung, so dass eine Hälfte kleiner als die andere ist. Kurze Spalten sind in der Regel schmal, lange besonders durch die Retraction der *Tensores palati mollis* breit. Die meisten Spalten haben in der Mitte die grösste Breite, nur selten bilden sie ein Dreieck mit nach oben gerichteter Spitze, oder laufen ihre Ränder parallel abwärts. Ist zugleich Wolfsrachen vorhanden, so sieht man öfters an den Seiten nur Rudimente des Segels, welche nach unten in eine dünne Spitze auslaufen. Häufiger sind die Spaltlappen dünn, verkümmert, als dick und wulstig. Angeborene Perforationen haben die grösste Aehnlichkeit mit durch Syphilis acquirirten Oeffnungen. — Erworbene Spalten und Oeffnungen zeigen nicht, wie die angeborenen, nach Sitz und Form eine gewisse Regelmässigkeit, sind auch gewöhnlich mit mehr oder weniger Substanzverlust verbunden und haben narbige Ränder.

Die functionellen Störungen, wegen welcher diese Zusammenhangstrennungen eigentlich allein chirurgische Bedeutung erhalten, hängen wesentlich von dem Umfange und Sitze der Fissur oder Perforation ab. Betrifft die Spaltung nur die Uvula oder überhaupt blos die untere Hälfte der Uvula, so ist eine merkliche Störung der Deglutition und Pronunciation in der Regel nicht vorhanden und man entdeckt derartige Spaltungen mitunter erst zufällig durch Besichtigung des Rachens. Dasselbe gilt von kleineren Perforationen, zumal wenn sie nicht nahe dem harten Gaumen sitzen. Anders verhält es sich bei gänzlicher Fissur des Velum, indem hier die Functionen desselben grösstentheils aufgehoben sind. Unter den functionellen Störungen beobachtet man zuweilen auch Beeinträchtigung des Gehörs.

Behandlung. Die Schliessung der Spalte oder Oeffnung kann auf eine doppelte Weise erstrebt werden, entweder durch Herbeiführung einer Verwachsung der Spalt- oder Lochränder, oder durch mechanischen Verschluss der Spalte oder Oeffnung mittels sogenannter Gaumenobturatoren.

Die Mittel zu Herbeiführung einer Verwachsung sind entweder

die Cauterisation oder die blutige Naht, die sogenannte Staphylorrhaphie. Die Cauterisation, sei es mit Aetzmitteln, unter welchen von Dieffenbach vorzüglich die Canthariden tinctur empfohlen wurde, oder mit dem Glüheisen, das neuerdings an I. Cloquet [1]) einen Empfehler gefunden hat, eignet sich mehr für Oeffnungen als Spalten, und immer nur für kleinere Zusammenhangstrennungen, daher namentlich auch zur Nachhilfe der Naht, wenn dieselbe nicht vollständigen Erfolg gehabt hat. Die Staphylorrhaphie ist das einzige operative Hilfsmittel, welches bei grösseren Spalten und Oeffnungen Erfolg hoffen lässt. Von ihrer Ausführung ist in dem folgenden Capitel die Rede.

Auf den mechanischen Verschluss durch Obturatoren ist man öfters verwiesen, sei es wegen Unausführbarkeit der Naht, oder weil dieselbe fehlgeschlagen hat. Indessen hängt die Anwendbarkeit und Nützlichkeit eines Segelobturators nicht blos von seiner Construction, sondern auch von der Besonderheit des Falles ab. Bei langen und breiten Spalten bleibt der Obturator immer ein unzureichendes Hilfsmittel, während bei höher gelegenen Perforationen und bei Fissuren, welche nach unten geschlossen oder wenigstens durch eine Zwischenbrücke getheilt sind, ein gut construirter Obturator die erspriesslichsten Dienste leisten kann. Bezüglich der Construction sind alle diejenigen Obturatoren unzweckmässig, bei welchen in die Oeffnung selbst ein Fremdkörper zu liegen kommt, wie das bei den einem Hemdknopf ähnlichen der Fall ist, weil dadurch, auch wenn sie aus Kautschuk gefertigt sind, eine Vergrösserung der Oeffnung herbeigeführt wird. Am zweckmässigsten sind solche Mechanismen, bei welchen eine dem hintern Theil des Gaumengewölbes angepasste und seitlich an die Backenzähne befestigte Platte besteht, mit welcher eine dünne, die Oeffnung von vorn deckende Platte artieulirt, so dass sie den Bewegungen des Segels folgen kann.

Capitel V.

Gaumennaht. Staphylorrhaphie, Uranorrhaphie u. s. w.

Indicationen. Sie ergeben sich zum Theil schon aus dem vorigen Capitel, indessen ist noch Einiges über die Operation selbst zu richtiger Beurtheilung derselben mitzutheilen. Immerhin gehört die Staphylorrhaphie, welche Graefe [2]) zwar nicht zuerst ausgeführt, aber nach einem gelungenen Fall zuerst genauer beschrieben hat,

1) Gaz. méd. de Paris. 1855. 9. — 2) Die Gaumennaht, ein neu entdecktes Mittel gegen angeborene Fehler der Sprache. Journ. f. Chir. u. Augenh. I. 1820 S. 1.

und deren Technik besonders Roux [1]) und Dieffenbach [2]) weiter ausgebildet haben [3]), zu den mühsamsten chirurgischen Operationen, indem es sich darum handelt, tief in der Mundhöhle, wohin die Fingerspitzen nur reichen, an einem häutigen beweglichen und dabei empfindlichen Gebilde die Ränder einer Spalte oder Oeffnung abzutragen und jene dann zusammenzuheften. Die Operation erfordert daher viel Geduld und Ausdauer sowohl von Seiten des Chirurgen, als auch von Seiten des Kranken, zumal jene in der Regel nur mit vielen Unterbrechungen ausführbar ist. Auch eignen sich, wenn man vom Chloroformiren absieht, nur Personen mit einiger Willensenergie, welche längere Zeit durch Niederdrücken der Zunge, Berührungen des Gaumensegels u. s. w. vorbereitet worden sind, zu dieser Operation. Ausserdem kommt in Betracht, dass die Operation nur dann guten Erfolg verspricht, wenn die Spalträuder einige Dicke haben, nicht allzuweit von einander abstehen und die Spalträuder dehnbar sind. Am ungünstigsten ist der Fall, wenn gleichzeitig der harte Gaumen gespalten ist. Uebrigens ist auch bei günstigen Operationsverhältnissen der Erfolg häufig unvollständig, indem nur theilweise Schliessung der Spalte eintritt, so dass Nachoperationen nothwendig sind. Einige haben sich dadurch veranlasst gesehen, die Operation überhaupt nur in einzelnen Absätzen vorzunehmen. Indessen ist ein erheblicher Erfolg schon dann erreicht, wenn nur theilweise Vereinigung der Spalte zu Stande gebracht werden kann, weil dadurch wenigstens die Anwendung eines Obturators erleichtert wird. Dagegen muss aber noch, um den Operationserfolg nicht zu überschätzen, darauf aufmerksam gemacht werden, dass auch nach der gelungensten Schliessung der Spalte die functionellen Störungen keineswegs sogleich, sondern erst nach und nach, zuweilen aber auch gar nicht vollständig sich verlieren, indem das narbige gespannte Segel, dessen Musculatur zum Theil defect ist, nie die normale Beweglichkeit erhält. Günstigere Resultate geben im Allgemeinen Operationen, welche schon an Kindern gemacht werden, und kann bei diesen nach den Erfahrungen von Th. Smith [4]) u. A. ganz füglich das Chloroform zur Ausführung der Operation in Anwendung kommen.

Technik. Die Operation zerfällt in zwei Akte, Abtragung der Spalträuder und Heftung derselben.

---

1) Mém. sur la staphylorrhaphie, ou suture du voile du palais. Par. 1825. Deutsch von Dieffenbach. Berl. 1826. — 2) Hecker's literar. Annal. II. 1826. S. 298. Dieffenbach, Operat. Chir. I. 1844. S. 437. — 3) Ueber das Geschichtliche s. Verneuil, Gaz. des Hôp. 1861. 140. — 4) The Lancet. Lond. II. 1869. Aug. Nr. 7.

Fig. 69.

1) Abtragung der Spaltränder. Der zu Operirende sitzt dem Licht gegenüber. Sein Kopf wird von einem hinten stehenden Gehilfen gehalten. Das Offenhalten des Mundes und das Niederhalten der Zungenwurzel geschehe in möglichst schonender Weise. Zum Halten der Spaltränder dient eine langarmige, vorn gebogene Hakenpincette (Fig. 69 nach Gräfe zur Operation der Segelspalte), oder ein langgestieltes Häkchen. Damit fasst man den einen Spaltrand möglichst weit unten und spannt ihn an. Eine Pincette hat den Vortheil der leichteren Entfernbarkeit, ein Häkchen den der leichteren Handhabung. Zur Abtragung der Spaltränder geben die Einen der Scheere, Andere dem Messer den Vorzug. Der Scheere, und zwar einer knieförmig abgebogenen (Figur 70, nach Roux zur Operation der Segelspalte),

Fig. 70.

bediente sich vorzugsweise Roux, das Messer wandten Gräfe und Dieffenbach an. Die Wahl kann füglich dem Ermessen des Chirurgen überlassen bleiben, da ein absoluter Vortheil weder dem einen, noch dem andern Instrument zugesprochen werden kann. Natürlich muss das Messer lang gestielt sein und eine schmale spitzige Klinge haben. Man trägt vom Spaltrande einen etwa $^1/_2$—1‴ breiten Streifen ab. Mit der Scheere wird von unten nach oben geschnitten, das Messer sticht man neben dem Spaltrande etwa in der Mitte des Segels durch, schneidet dann zuerst nach unten und dann nach oben. In derselben Weise wird mit dem andern Spaltlappen verfahren. Nach der Abtragung lässt man die Wundränder, ehe zur Heftung geschritten wird, ausbluten.

2) Heftung der Wundränder. Dieser Theil der Operation ist schwieriger und mühsamer. Die Anzahl der einzulegenden Hefte richtet sich nach der Länge der Spalte. Bei total gespaltenem Segel sind 3—4 Hefte nothwendig, zuerst legt man das oberste ein, und steigt dann herunter. Die hiezu nöthigen Geräthschaften sind: seidener oder metallener Faden, mehrere kleine Wundnadeln, ein Nadelhalter und eine Kornzange. Die Anlegung selbst geschieht so, dass man an jedes Ende eines ungefähr 2′ langen Fadens eine Nadel einzieht, mit

Fig. 71.

dem Nadelhalter dann eine Nadel fasst (Fig. 71, Nadelhalter nach Roux), und diese, während der Spaltrand mit der Pincette gehalten wird, von hinten her 2—3‴ von diesem entfernt durch das Segel sticht, worauf die Nadel mit einer Kornzange gefasst, aus dem Nadelhalter entlassen, und vollends ausgezogen wird, den Faden bis zu seiner Hälfte nachziehend. Auf dieselbe Weise wird die zweite Nadel durch den andern Spaltlappen geführt, worauf man beide Fadenenden zum Halten ausserhalb des Mundes einem Gehilfen übergibt und zur Einziehung der übrigen Fadenschlingen schreitet. Bei eintretenden Würganfällen macht man Pausen. Die Knotung der Schlingen geschieht gleichfalls von oben nach unten. Man nimmt hiezu je zwei zusammengehörige Fadenenden, bildet vor dem Munde einen chirurgischen Knoten, und schiebt diesen unter Leitung der Zeigefinger oder mit Beihilfe eines Knotenschnürers (Fig. 72 mein gabelförmiger Knotenschnürer) gegegen das Segel, und zieht ihn so stark zusammen, bis die Wundränder sich genau berühren. Alsdann schürzt man einen zweiten einfachen Knoten und schiebt diesen auf den ersten, worauf die Fadenenden am Knoten abgeschnitten werden.

Fig. 72.

Fig. 73.

Um diesen Akt der Operation zu erleichtern, sind eine Menge von Mechanismen angegeben worden, von einfachen Nadelhaltern bis zu den complicirtesten Nähmaschinen. Wir machen zur Auswahl auf folgende Geräthschaften aufmerksam: — 1) der Nadelhalter nach Graefe-Lutter stellt eine vorn rechtwinklig abgebogene schliessbare Zange dar, mit einem gegen die Nadel verschiebbaren Ring, welcher jene, wenn sie durchgestochen ist, fasst, so dass sie damit nach Entlassung aus der Zange ausgezogen werden kann. — 2) Die gestielte Nadel nach Bourgougnon (Fig. 73), deren Spitze abgenommen werden kann, wenn sie durchgestochen ist. In einen gemeinschaftlichen Griff passen mehrere Nadeln, deren Stiel verschieden abgekrümmt ist. — 3) Das Instrument von Depierrès. Es besteht aus einer Hülse, aus welcher eine in einer Canüle befindliche Nadel mit Widerhaken vorgestossen werden kann. Das vordere Ende der Hülse hat eine Art Bügel, dessen Ende vor der Hülsenmündung steht und einen beweglichen Hut trägt, welchen die Schlinge einer Ligatur umgibt. Den Bügel bringt man hinter den Segelrand, stösst dann die Nadel aus der Canüle durch denselben in den Hut, welcher zurückweichend die Schlinge entlässt, die nun von der Nadel

erfasst und beim Zurücktreten dieser in die Canüle nachgezogen wird. — 4) Die Nadel von B. Langenbeck siehe bei der Uranoplastik.

Ist nach eingelegter Naht die Spannung des Segels nur einigermassen erheblich, so macht man zur Entspannung nach Dieffenbach zur Seite der Hefte parallel mit den Spalträndern penetrirende Incisionen durch das Segel, die nach oben bis zum harten Gaumen, nach unten bis $^1/_2$'' vom freien Segelrand entfernt gehen. Die meistens starke Blutung wird durch kaltes Wasser gestillt. Ist anfangs die Spannung auch nicht bedeutend, so wird sie das öfters mit Eintritt der Wundreaction und hat Husten, Würgen, Neigung zum Erbrechen und mühsames Athmen zur Folge, so dass man noch nachträglich die Incisionen vornehmen muss. Bei diesen Incisionen ist es Hauptsache, was besonders Fergusson [1]) hervorgehoben hat, dass man die Gaumenmuskeln (*Levator veli palatini* und *pharyngo-palatinus*) durchschneidet.

Nach der Operation ist Alles zu vermeiden, was das Segel in Bewegung oder Spannung versetzen könnte. Der Operirte enthalte sich des Sprechens, athme wo möglich durch die Nase und geniesse nur flüssige Nahrungsmittel. Belästigt der zuweilen in grosser Menge sich bildende Schleim und genügt zur Entfernung die Spülung durch Wasser nicht, so wischt man denselben vorsichtig mit feinen Schwammstückchen ab. Am dritten, vierten Tage nimmt man ein Heft oder schon mehrere weg, nachdem durch Andrücken eines Miniaturpinsels man sich von der eingetretenen Verwachsung überzeugt hat. Mit einer über's Blatt gebogenen Scheere wird der Faden an der zugänglichsten Seite, dicht am Gaumensegel, durschnitten und an der andern Seite mit einer Pincette ausgezogen. Die seitlichen Aperturen schliessen sich nach 10 — 14 Tagen durch Granulation und Narbencontraction. Bei nur theilweise gelungener Vereinigung warte man mit Nachoperationen, bis die Narbenränder keine weiteren Veränderungen mehr zeigen, denn eine anfangs schmale Verbindungsbrücke gewinnt später öfters noch an Breite.

Capitel VI.

Verwachsungen des Gaumensegels.

Lage, Gestalt und Beweglichkeit des Segels schützen dasselbe vor Verwachsungen, doch kommen solche mitunter gleichwohl vor, besonders nach syphilitischen Entzündungen und Ulcerationen, sowie nach Verschlucken flüssiger Aetzmittel. Entweder sind Theile des Gau-

1) Medico-chirurg. Transact. Lond. 1843. Vol. 28.

mensegels selbst miteinander verwachsen, z. B. die Gaumenbogen untereinander, oder die Uvula mit diesen, oder es bildet sich ein abnormer Zusammenhang der vordern Gaumenbogen mit der Zunge oder der hintern Segelfläche mit der Rachenwand. Von besonderer Bedeutung ist namentlich die letztere, wenn dadurch die Communication zwischen Mund- und Nasenhöhle aufgehoben ist. Es sind dann dieselben Störungen vorhanden, wie wir sie bei der Atresie der Choanen angegeben haben. Adhäsionen der Uvula lassen sich mit der Scheere trennen. Schwieriger ist die Lösung von Verwachsungen mit der hintern Rachenwand. Bisweilen brachte man es nur dahin, die Communication zwischen Mund und Nase durch Anlegung einer Oeffnung herzustellen. Einschlägige Fälle haben Hoppe [1]), Sigmund [2]), Heyfelder [3]), Turner [4]), van der Hoeven [5]) u. A. mitgetheilt.

Capitel VII.

Mangel und Verlust des Gaumensegels und Wiederersatz desselben. Staphyloplastik.

Die Staphyloplastik hat man theils bei grossen angeborenen Gaumenspalten, theils bei erworbenen ulcerativen Zerstörungen desselben versucht und das Material dazu der Schleimhaut des harten Gaumens entnommen, oder durch Herbeiziehung der seitlichen Theile des weichen Gaumens zu gewinnen gesucht. Den ersten Weg schlug Bonfils [6]) ein; er löste bei einer grossen Gaumenspalte einen Vförmigen Lappen vom Gaumengewölbe, drehte denselben nach hinten, und heftete ihn mit den wundgemachten Rändern der Spalte zusammen. Die Vereinigung erfolgte nur unvollständig. Sedillot [7]) operirte mehrere Fälle nach der zweiten Methode. Bei zwei grossen angeborenen Spalten fasste er mit einer Pincette die Pfeiler des Segels, zog sie hervor und schnitt sie mit einer Scheere 1 Ctm. tief ein. Dann durchstach er mit einem Tenotom das Segel rechts und links an der Anheftung am harten Gaumen, führte eine gebogene Hohlsonde ein, und schnitt auf dieser mit einem Messer die Segelreste beiderseits vertical, nur etwas schief nach aussen 3 Ctm. weit ein. Die Segelreste traten hierauf nahe zusammen. Bei einer Perforation des Segels verfuhr er

1) Deutsche Klinik, 1852. 21. — 2) Wiener med. Wochenschr. 1854. 48. Oesterr. Zeitschr. f. prakt. Heilk. III. 1857. 29. — 3) Das. 42. — 4) Edinb. med. Journ. 1860. Jan. — 5) Archiv f. klin. Chir. I. 1861. S. 448. — 6) Journ. de méd. 1830. Déc. p. 297. — 7) Gaz. méd. de Strassb. 1850. 5. 7.

auf dieselbe Weise, nachdem er das Loch durch Abschneiden der Uvula in eine dreieckige Spalte verwandelt hatte.

h) Harter Gaumen.

Anatomisches. Der harte Gaumen (*Palatum durum*) besteht vorn aus den Gaumenfortsätzen der Oberkiefer, hinten aus den horizontalen Theilen der Gaumenbeine. Der schleimhäutige Ueberzug hängt durch kurzes Bindegewebe fest mit der unterliegenden Beinhaut zusammen, ist dick, dem Zahnfleisch ähnlich, straff gespannt, wenig dehnsam, und geht an den Alveolarrändern in das Zahnfleisch, nach hinten in den weichen Gaumen über, und steht vorn durch den *Canalis nasopalatinus* mit der Nasenschleimhaut in Verbindung. Von Arterien läuft der vordere Ast der *Pterygopalatina*, die *Palatina anterior* (½‴ dick) vorwärts zum *Canalis incisivus*, hier mit der *Sphenopalatina* anastomosirend. Die Nerven kommen theils vorn aus dem *Ganglion incisivum*, theils hinten aus dem *Foramen palatinum*, wodurch der *Palatinus anterior* tritt.

Capitel I.

Geschwülste des harten Gaumens.

Zu den häufigsten Neubildungen des Gaumengewölbes gehören solche, welche von dem Zahnfleisch und den Alveolarfortsätzen aus auf dasselbe sich verbreitet haben, und schon früher als Epuliden beschrieben worden sind. Man entfernt solche Gewächse durch Resection der Alveolarfortsätze, wobei mehr oder weniger von dem harten Gaumen mit weggenommen wird. — Andere Gaumengeschwülste haben sich ursprünglich innerhalb der Oberkieferhöhlen entwickelt und sind erst später zu palatinen Geschwülsten geworden, indem das Gaumengewölbe durch sie in Mitleidenschaft gezogen, erweicht, theilweise zerstört und perforirt worden ist. Solche Tumoren erheischen mehr oder weniger umfangreiche Oberkieferresectionen. — Noch andere Geschwülste gehören ursprünglich der Mundfläche des Gaumengewölbes an und bilden die eigentlichsten Gaumengewächse. Ihr Vorkommen ist keineswegs sehr selten und sind es verschiedene Geschwulstarten, die hier schon beobachtet und operativ behandelt worden sind. Anselin [1]), Warner [2]), Boyer [3]) u. A. machten hier Exstirpationen von festeren Geschwülsten, welche grösstentheils wenigstens Fibrome gewesen zu sein scheinen. Auf das Vorkommen von adenoiden Gewächsen dieser Gegend hat Nélaton [4]) aufmerksam gemacht und auch einen einschlägigen Exstirpationsfall mitgetheilt. Eine Knochencyste in der Gaumenapophyse des linken Oberkiefer-

1) Journ. de méd. XIII. 433. — 2) Bei Jourdain l. c. p. 503. — 3) L. c. p. 409. — 4) Gaz. des Hôp. 1856. 143.

beins beobachtete Loir [1]). Exostosen, zumal längliche in der Mitte des harten Gaumen, will Chassaignac als frühzeitiges Symptom constitutioneller Syphilis öfters gesehen haben und empfiehlt Jodkalium dagegen. Wahrscheinlich sind darunter gummöse Wucherungen zu begreifen. Krebsgewächse des Gaumengewölbes sind fast immer von benachbarten Gegenden, namentlich von den Alveolarfortsätzen, von den Kiefer- oder Nasenhöhlen aus auf jenes übergegangen. Sie können gründlich nur durch Oberkieferresectionen entfernt werden. Angiome, namentlich auch cavernöse Geschwülste, sind mehrmals am Gaumen beobachtet und entfernt worden. Hieher ist wohl unter Anderem eine Geschwulst zu rechnen, die Scarpa [2]) einem 47jährigen Manne von der rechten Seite des Gaumens mit der Löffelscheere abtrug. Sie war nach hinten gelegen, hatte die Grösse einer Kastanie, schwarzblaues Aussehen und breite Basis. Es ergoss sieh schwarzes venöses Blut, indessen konnte die Blutung durch Druck und Auflegen eines Schwammstückes gestillt werden. Eine ähnliche Operation machte Leonhard [3]) bei einem 12jährigen Knaben. Wegen Blutung konnte die Geschwulst nicht ganz exstirpirt, sondern musste theilweise abgebunden werden u. s. w.

Capitel II.

Spaltungen und Perforationen des harten Gaumens.

Entstehung. Die Gaumenspalten kommen nur als Bildungsfehler vor und beruhen auf einer Bildungshemmung bei der Vereinigung der Oberkiefer- und Gaumenbeine, worüber das Nähere bei der Hasenscharte angegeben ist. Die Perforationen sind selten angeboren und meistens acquirirt durch cariöse nekrotische Zerstörungen, denen am häufigsten Syphilis zu Grunde liegt, oder sie bestehen als Residuen von Verletzungen, zumal Schussverletzungen, bei welchen Theile des harten Gaumen verloren gegangen sind.

Erscheinungen und Folgen. Die congenitalen Gaumenspalten zeigen je nach dem Zeitpunkte, in welchem die Vereinigung der Oberkiefer- und Gaumenbeine gestört worden ist, die mannigfaltigsten Grade der Ausdehnung und sind häufig noch mit mehr oder weniger anderen Fissuren vergesellschaftet, zu welchen namentlich

1) Bei Parmentier l. c. — 2) Neueste chirurg. Schriften. II. 1831. S. 258. — 3) Preuss. Vereinsz. 1838. Nr. 40.

Spaltungen der Alveolarfortsätze, der Oberlippe und des Gaumensegels gehören.

Im Einzelnen sind von den auf den harten Gaumen beschränkten Spalten folgende Grade zu unterscheiden: — 1) Nichtvereinigung der horizontalen Theile der Gaumenbeine, ein ziemlich häufiger Fall, die Fissur befindet sich ziemlich weit hinten, kann einseitig oder doppelseitig sein, d. h. der Vomer ist mit dem einen oder andern Gaumenbein verbunden und der Spalt führt nur in eine Nasenhöhle, oder der Vomer trennt die Spalte in zwei Hälften und die Fissur communicirt mit beiden Nasenhöhlen. Das Gaumensegel ist dabei fast immer gespalten. — 2) Nichtvereinigung der Gaumenbeine und eines Theils der palatinen Fortsätze der Oberkiefer, so dass die Spalte von hinten weiter nach vorn bis zur oder bis über die Mitte des harten Gaumen reicht, gleichfalls einseitig oder doppelseitig, und gewöhnlich mit Spaltung des Segels verbunden. — 3) Sehr selten ist es, dass die Nichtvereinigung nur die palatinen Fortsätze der Oberkiefer betrifft, so dass vorn die Alveolarfortsätze, hinten die Gaumenbeine in Verbindung stehen. — 4) Nichtvereinigung der palatinen Theile, sowohl der Gaumen- als der Oberkieferknochen, totale Spaltung des harten Gaumen, einseitig oder doppelseitig, meistens mit Spaltung des Segels zuweilen auch der Oberlippe verbunden.

Die grössten Spalten sind diejenigen, wo die totale Fissur des harten Gaumen mit Spaltung der Alveolarfortsätze verbunden ist. Immer findet sich dabei Hasenscharte und sehr häufig gespaltenes Segel. Diese Spaltung kann einseitig oder doppelseitig sein. — 1) Bei der einseitigen findet sich der Spalt meist linkseitig, und auch der Lippenspalt ist hier, welcher bis in die entsprechende Nasenöffnung reicht, so dass der Nasenflügel abgeplattet erscheint. Vomer und Zwischenkieferbeine stehen mit dem rechten Oberkiefer in Verbindung, während der linke mehr oder weniger in der Ausbildung zurückgeblieben ist, so dass der Alveolarrand zurücksteht, verkürzt ist, und der Gaumenfortsatz nur durch eine Leiste angedeutet ist. Aber auch die rechtseitige Gaumenwand zeigt die Abnormität, dass sie nicht horizontal steht, sondern fast senkrecht nach aufwärts in die Nasenscheidewand sich fortsetzt. Das Segel ist dabei fast ohne Ausnahme median gespalten. — 2) Bei der doppelseitigen Gaumen-Kieferspalte, gemeinhin Wolfsrachen genannt, ist die Spalte median und durch den in der Mitte stehenden untern Rand des Vomers, der vorn mit den Zwischenkieferbeinen in Verbindung steht, in zwei Hälften getheilt. Entsprechend den Al-

veolarspalten ist doppelte Hasenscharte vorhanden, das Gaumensegel hingegen ist in der Mitte gespalten. Nach den Seiten hin wird der grosse Hiatus durch die leistenförmigen Gaumentheile der *Ossa maxillaria* und *palatina* begrenzt. Die Mundhöhle communicirt mit beiden Nasenhöhlen.

Eine noch weiter gehende Missbildung, welche jedoch selten vorkommt, ist die, wo die Gaumen-Kieferspalte mit gleichzeitigem Mangel der *Ossa intermaxillaria*, des Vomer und der Nasenscheidewand verbunden ist [1]).

Endlich gibt es noch eine Art von Kieferspalten, die wir des Zusammenhanges wegen hier bei den Gaumenspalten erwähnen wollen, welche auf mangelhafter Vereinigung der Zwischenkieferknochen unter sich und mit den Oberkieferknochen beruhen. — 1) Warnatz [2]) sah bei einem Neugebornen eine mangelhafte Verbindung der *Ossa intermaxillaria* untereinander, in Folge dessen der *Canalis incisivus* eine abnorme Weite behielt und einen Spalt darstellte. — 2) C. J. M. Langenbeck [3]) bildet zwei Fälle von Kieferspalten ab, bedingt durch Nichtvereinigung der *Ossa intermaxillaria* mit den Kieferknochen, während diese durch die *Processus palatini* miteinander verbunden sind. In einem Falle (Fig. 6) sind beide *Ossa intermaxillaria* nicht mit den Gaumenfortsätzen der Oberkiefer verbunden, in dem andern Falle (Fig. 7) nur das linke u. s. w. [4])

Die acquirirten Perforationen und Defecte bieten je nach ihrer verschiedenen Entstehungsweise grosse Abweichungen dar.

Die functionellen Störungen sind je nach dem Grade der Spaltung und nach den vorhandenen Complicationen von mehr oder weniger Bedeutung, beziehen sich aber hauptsächlich auf die Deglutition und Pronunciation. Letztere ist näselnd und undeutlich bis zu gänzlicher Unverständlichkeit. Die Deglutition ist erschwert theils durch das Gelangen der Nahrungsmittel, zumal der flüssigen, in eine oder beide Nasenhöhlen, theils durch die Unmöglichkeit, in der Mundhöhle einen luftleeren Raum zu bilden, was namentlich beim Saugen der Kinder in Betracht kommt. Dass diese Uebel in um so höherem Grade hervortreten, wenn gleichzeitig Oberlippe und Gaumensegel gespalten sind, versteht sich von selbst.

Behandlung. Die Schliessung von Gaumenspalten und Oeffnungen kann durch mechanischen Ersatz und durch organischen Verschluss geschehen.

1) C. J. M. Langenbeck, N. Biblioth. f. d. Chir. u. Ophthalmol. IV. Hannover, 1828. S. 491. — 2) v. Ammon, Angeborene chirurg. Krankh. d. M. Tab. VII. Fig. 12. — 3) L. c. S. 614. Tab. I. Fig. 6 u. 7. — 4) S. B. Langenbeck, Arch. V. 1864. S. 7.

Der organische Verschluss ist möglich: 1) durch Annäherung und Wachsthum der Spalträuder (Spontanheilung), 2) durch Granulationsbildung und Narbencontraction, und 3) dadurch, dass die Lücke durch künstlich ausgeführten plastischen Ersatz ausgefüllt wird (Uranoplastik). — Eine Spontanheilung ist nur bei angeborenen Spalten und bei Kindern zu erwarten, wenn Maassnahmen getroffen werden, welche eine Annäherung der Spalträuder begünstigen, und zwar ist ein Erfolg um so eher und vollständiger in Aussicht, je frühzeitiger derartige Maassnahmen getroffen werden, und dahin gehört vor Allem, wie die Erfahrung vielfältig gelehrt hat, die Schliessung von Lippenspalten, wenn solche vorhanden sind. Einen ähnlichen Effect hat auch die Schliessung von Segelfissuren, nur sind diese nicht leicht so frühzeitig operativ in Angriff zu nehmen, wie die labialen Fissuren. Man hat auch Compression von aussen her gegen die Vorderflächen der Oberkiefer versucht, allein nur ganz ausnahmsweise einen Erfolg davon gesehen [1]). — Eine Verschliessung durch künstliche Bewirkung granulirender Gewebswucherung gelingt nur in den seltensten Fällen, wenn die Fissur oder Perforation sehr geringe Dimensionen hat. Dieffenbach [2]) ätzte mit Cantharidentinctur und will dadurch Oeffnungen, durch welche man einen Finger stecken konnte, sich schliessen gesehen haben, aber erst nach Jahr und Tag. Spessa [3]) gibt an, durch wiederholte Cruentation der Oeffnungsränder mit Messer oder Scheere und Anwendung erweichender Mundwässer zwei Perforationen, eine durch syphilitische Caries, die andere durch einen eingedrungenen Fremdkörper entstanden, geheilt zu haben. — Für grössere Spalten und Oeffnungen, die permanent geworden sind, bietet nur die Uranoplastik, welche in dem folgenden Capitel besprochen wird, Aussicht auf Erfolg.

Der mechanische Verschluss durch Gaumenobturatoren kann, wenn dieselben gut construirt sind, die von der Apertur abhängigen Functionsstörungen auf das befriedigendste beseitigen. Sie müssen die Oeffnungen genau, d. h. luft- und wasserdicht verschliessen, von den Mundsäften nicht angegriffen werden, die Oeffnungsränder nicht auseinander treiben, auch nicht reizen und in der Construction einfach und leicht entfernbar sein. Diese Bedingungen werden am besten erfüllt durch eine dünne Platte von Gold (Platin ist zu wenig elastisch), Kautschuk oder Guttapercha, welche die Oeffnungsränder noch

1) Maunoir, Compte rendu des travaux de la soc. de méd. de Lyon. 1831. — 2) Operat. chir. I. 1844. S. 449. — 3) Bullet. di Bologna. 1843. Luglio.

um einige Linien überragt, der Form des Gaumengewölbes vollkommen entspricht und an die benachbarten Zähne beiderseits oder auch nur einerseits durch Bügel oder Klammern befestigt wird. Fehlen die Zähne, und können diese künstlich ersetzt werden, so bringt man die Gaumenplatte mit der Basis des künstlichen Gebisses in Verbindung. Diese Befestigungsart verdient den Vorzug vor derjenigen an dem Gaumengewölbe selbst durch eine zweite ganze oder getheilte flügelförmige oder drehbare Platte, oder durch stellbare Platten, Schieber u. dgl., welche innerhalb der Nasenhöhle auf den Boden derselben zu liegen kommen. Nach diesen verschiedenen Mechanismen unterscheidet man Platten-, Flügel-, Hutobturatoren u. s. w. Bei gleichzeitig fehlender Nase hat man auch schon einer künstlichen Nase den Gaumenobturator angefügt. Diese Obturatoren werden nach von dem Gaumengewölbe und den Alveolarfortsätzen genommenen Abdrücken gewöhnlich durch Zahnärzte gefertigt und angeheftet.

Capitel III.

Uranoplastik.

Indicationen. Wie schon oben mitgetheilt wurde, bezeichnet Uranoplastik diejenige Operation, durch welche auf plastischem Wege Spalten und Defecte im harten Gaumen geschlossen werden. Die Erfolge, welche diese Operation, wie sie heutzutage verrichtet wird, aufzuweisen hat, sind der Art, dass sie immerhin versucht werden kann, wenn derartige Spalten permanent geworden und Gaumenobturatoren nicht gut anwendbar sind, oder letztere von dem Betreffenden nicht gewünscht werden. Dabei ist aber nicht zu verschweigen, dass die Operation für den Kranken sehr mühsam ist und häufig misslingt.

Technik. Es gibt zwei Methoden der Uranoplastik, nämlich: 1) Ersatz aus den umliegenden Weichtheilen, und 2) Ersatz durch die angrenzenden Knochenplatten selbst, eine eigentlich osteoplastische Methode. Indessen ist gegenwärtig nur die erste Methode noch üblich [1]).

Als Weichtheile verwandte man 1) das Gaumensegel, 2) die seitlich vom Spalt oder Defect gelegene Schleimhaut sammt dem Periost, 3) entfernter gelegene Schleimhautpartien.

1) Nach Jobert [2]) sollen Nélaton und Blandin Defecte im harten Gaumen durch Lappen aus der vordern Fläche des Gaumen-

1) Das Nähere über die osteoplastische Methode siehe in der 2. Aufl. dieses Lehrbuches, II. S. 522. — 2) Tr. de chirurg. plastique. I. Par. 1849. p. 396.

segels, welche umgedreht wurden, zu verschliessen gesucht haben, ein Verfahren, das keine weitere Nachahmung fand.

2) Die seitlich gelegenen Weichtheile hat man theils in Form von Lappen, theils durch Herbeiziehung mittels Hilfsschnitten zur Schliessung der abnormen Oeffnungen benutzt. Das letztere Verfahren verdient unbedingt den Vorzug.

Die Lappenbildung, wurde in doppelter Weise ausgeführt, je nachdem die Lappen umgedreht oder nur seitlich verschoben wurden. — a) Die Lappenbildung mit Umdrehung der Lappen scheint zuerst von Krimer[1]) gemacht worden zu sein und war überhaupt der erste Versuch zur Beseitigung von Gaumenspalten. Bei einem 18jährigen Mädchen, das eine angeborene bis zum Alveolarfortsatz reichende, in der grössten Breite fast 1″ betragende Gaumenfissur mit gleichzeitiger Segelspalte hatte, bildete er 4‴ von den Spalträndern zwei Seitenincisionen durch die Gaumenhaut, die vorn in einem stumpfen Winkel zusammentrafen und hinten an dem nur rudimentär vorhandenen Segel endeten, löste dann die Gaumenhaut von den Schnitten aus gegen die Spalträndern ab, und kehrte die Lappen nach einwärts so gegeneinander, dass die Gaumenfläche der Nasenhöhle zugewandt war. Die Wundränder wurden durch vier Nähte geheftet, und die Gaumenspalte dadurch geschlossen. — b) Lappenbildung mit einfacher Verschiebung der Lappen. Dahin gehört ein Versuch von Velpeau[2]) eine durch eine Schussverletzung entstandene Perforation des Gaumen durch kleine dreieckige Lappen, welche vor und hinter dem Defect ausgeschnitten wurden, zu schliessen.

Die seitliche Herbeiziehung der Gaumenhaut mit Hilfsschnitten, wurde in doppelter Weise gemacht; — 1) nur mit Ablösung der Gaumenhaut von der Grundfläche. So scheint Roux[3]) verfahren zu sein bei einer Gaumensegelspalte, wobei auch noch der hinterste Theil des Gaumengewölbes gespalten war. Er trennte zu beiden Seiten der Knochenfissur die Gaumenhaut mittels zweier nach der Fläche winklich gebogener Messer, wovon eines am rechten, das andere am linken Rande scharf war, 3—4‴ weit ab, und vereinigte die wundgemachten Ränder durch eine Naht. Die Fissur wurde indessen dadurch nicht geschlossen; — 2) mit Anlegung seitlicher Hilfsschnitte und Ablösung von der Grundfläche, so dass verschiebbare Hautbrücken gebildet werden. Dieses Verfahren ist dasjenige, welches als das zweckmässigste bezeichnet werden muss, und mit welchem auch die meisten Erfolge erzielt worden sind.

Wer dasselbe zuerst ausgeführt hat, ist kaum zu entscheiden. Einerseits beschreibt Dieffenbach[4]) in seinen chirurgischen Erfahrungen über die Wiederher-

1) Journ. f. Chir. u. Augenh. X. 1827. S. 625. — 2) Jobert, l. c. p. 397. — 3) Quarante années de pratique chirurg. Par. 1854. p. 254. — 4) 3. u. 4. Abth. Berl. 1834. S. 127.

stellung zerstörter Theile ein Verfahren, das hieher bezogen werden könnte, empfiehlt dasselbe aber in seiner späteren operativen Chirurgie nicht wieder, andererseits scheint Roux bei Perforationen des harten Gaumens solche Schleimhautbrücken gebildet und in drei Fällen Heilung erzielt zu haben. Darauf sich beziehend operirte Teirlink[1]) eine durch Syphilis im harten Gaumen rechterseits bestehende, 4 ½‴ lange und 3‴ breite Bresche so, dass er 2½‴ von den beiden Seitenrändern des Defectes entfernt von vorn nach hinten eine Incision durch die ganze Dicke der Gaumenhaut machte, dieselbe ablöste und die Brücken miteinander durch drei Knopfnähte vereinigte. Die Gaumenhaut mortificirte und der Erfolg der Operation war vollständig vereitelt. Als ganz neue Methode (*Procédé par déplacement latéral*) beschreibt dagegen Baizeau[2]) ein ganz ähnliches Verfahren, das er bei einer traumatischen Perforation, in der Mittellinie acht Meter gross und von rundlicher Form, anwandte. Er bildete neben der Oeffnung, deren Ränder durch elliptische Schnitte angefrischt worden waren, zwei Hautbrücken, die durch zwei Nähte miteinander vereinigt wurden. Eine zurückgebliebene kleine Oeffnung wurde durch Cauterisationen mit dem Glüheisen zum Schluss gebracht. Denselben Erfolg hatte dieselbe Operation bei einer syphilitischen Perforation[3]). Ausserdem versuchten sich auch amerikanische und englische Chirurgen (Mason Warren[4]), Fergusson[5]), Pollock[6]), Walton[7]), Bowmann[8]), Hulke[9]) Field[10]) u. s. w. in solchen Operationen mit mehr oder weniger Erfolg. Indessen blieben auch die deutschen Wundärzte nicht zurück und muss namentlich B. Langenbeck[11]) das Verdienst zugeschrieben werden, die Uranoplastik aus der Gaumenhaut mit Brückenbildung in technischer Beziehung wesentlich ausgebildet zu haben. Einen besondern Werth legt Langenbeck auf die Ablösung des Periosts mit der Schleimhaut, was indessen immer geschehen sein muss, da man bei der innigen Verbindung der Schleimhaut mit dem Periost dieses gar nicht isolirt ablösen kann. Uebrigens erhält man auch bei der absichtlichen Lösung des Periosts dieses wegen der unebenen Fläche des Gaumengewölbes doch nur unvollständig, wenigstens nur vielfältig zerrissen und gequetscht, so dass unter solchen Verhältnissen Knochenneubildung von Seiten des Periosts immerhin zweifelhaft ist. Als Hauptsache bleibt die möglichst vollständige Ablösung der Gaumenhaut in ihrer Gesammtheit von der Knochenfläche. Auch Passavant[12]) hat sich mit solchen Operationen mehrfältig beschäftigt.

Die Frage, ob man bei gleichzeitiger Spaltung des Gaumensegels die Staphylorrhaphie mit der Uranoplastik verbinden soll, ist noch nicht endgültig entschieden. Langenbeck neigt sich zu der Ansicht, dass man zuerst die Uranoplastik vornehmen und die Staphylorrhaphie nachfolgen lassen solle. Passavant dagegen meint, dass allemal die letztere der Uranoplastik vorausgehen solle.

---

1) Annal. et Bull. de la soc. de méd. de Gand. XIX. 1847. — 2) Gaz. des Hôp. 1858. L'Union méd. 1859. 13. 15. — 3) Archiv. génér. XVIII. 1861. p. 641. — 4) New Engl. quat. Journ. of Med. and Surgery. Boston, 1843. Nr. IV. p. 358. — 5) System of pratical surgery, ed. 2. Lond. 1846. p. 533. — 6) Med. chir. Transact. XXXIX. 1856. p. 71. — 7) The Lancet II. 1857. p. 168. — 8) Brit. med. Journ. 1859. 20. Aug. — 9) Med. Times and Gaz. 1861. Aug. 31. Dec. 7. — 10) Ib. 1862. Jan. 18 and 25. — 11) Archiv f. klin. Chirurgie. II. Berl. 1862. S. 205. Die Uranoplastik mittelst Ablösung des mucös-periostalen Gaumenüberzuges. V. 1864. S. 1. Weitere Erfahrungen. — 12) Archiv d. Heilk. III. 1862. S. 193. 305.

Die Operation selbst zerfällt in folgende Akte: 1) Verwundung der Spalträuder. Zuerst wird längs dieser etwa $^1/_2$—1‴ von ihnen entfernt ein gleichmässiger Schnitt von hinten nach vorn durch die Schleimhaut geführt, und dieser dann nachträglich durch kurze wiederholte Messerzüge so vertieft, dass Schleimhaut und Periost vom Knochen entfernt werden. Langenbeck bedient sich dazu kleiner starker Messer mit convexer Schneide. Wird die Staphylorrhaphie mit der Uranoplastik verbunden, so trägt man zuerst die Spalträuder des Segels ab, und setzt die Verwundung auf die Spalträuder des harten Gaumens fort. — 2) Bildung der seitlichen Einschnitte. Bei unilateraler Gaumenspalte ist nur eine Seitenincision nöthig auf der der Spalte entsprechenden Seite, die bilaterale Fissur erheischt zwei Seitenincisionen. Der Schnitt beginnt nach Langenbeck hinten am *Hamulus pterygoides*, und endigt bei einseitiger Spalte vorn im *Interstitium* zwischen Eck- und erstem Backenzahn, bei doppelseitiger Fissur im *Interstitium* zwischen äusserem und mittlerem Schneidezahn. Der Schnitt wird dicht neben dem Alveolarfortsatze bis auf den Knochen gemacht. Nach weiteren Erfahrungen hält es Langenbeck für zweckmässiger, die Seitenschnitte unterbrochen zu machen, so dass nicht nur eine vordere und hintere Verbindung des Gaumenlappen mit dem Alveolarrand der Schneidezähne und dem Velum besteht, sondern auch eine seitliche Anheftung an der Innenfläche des Alveolarfortsatzes der Backzähne. — 3) Ablösung der Gaumenhaut von der Grundfläche zwischen den Schnittlinien. Dieser Theil der Operation ist der mühsamste und wird nicht mit Messern, sondern, wie bei subperiostealen Resectionen, durch Beinhautschaber, ausgeführt, denn nur auf diese Weise ist es möglich, die Gaumenhaut (Schleimhaut und Periost) möglichst vollständig und ohne erhebliche Blutung abzulösen. Die Instrumente, welcher sich hiezu Langenbeck bedient, sind theils ein Raspatorium (Fig. 74), theils verschieden gekrümmte Elevatorien, spatelartige Werkzeuge mit Handgriffen, theils endlich dem Gaisfuss ähnlich gekrümmete Schabeisen. Das erstere oder einen Gaisfuss setzt man in den Einschnitt fest gegen den Knochen und schiebt damit die Haut von demselben etwa $^1/_4$‴ weit ab, dann nimmt man ein Elevatorium und führt damit die Ablösung mittels hebelartiger Bewegungen weiter aus. Bei horizontaler Stellung der Spalträuder des knöchernen Gaumens ist es vortheilhafter, die Ablösung des brückenförmigen Lappen

Fig. 74.

Fig. 75.

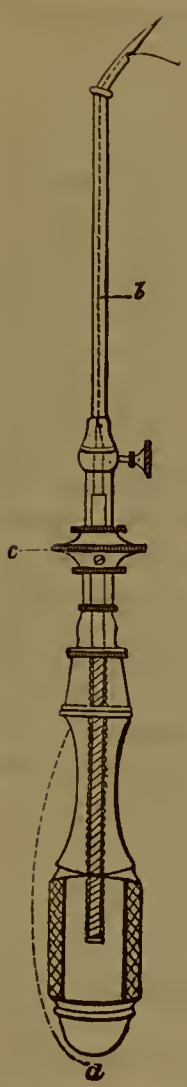

mit Gaisfuss und Elevatorien vom Alveolarfortsatz jeder Seite aus, also von aussen nach innen zu machen. Den hintern Schleimhautüberzug des Velum schneidet man vom *Os palatinum* ab. — 4) Anlegung der Naht. Sie geschieht wie bei der Staphylorrhaphie von vorn nach hinten. Für die totale Spaltung des harten und weichen Gaumen bestimmt Langenbeck die Zahl der Hefte auf 10—12. Bei Fig. 75 ist seine von ihm gebrauchte Nadel abgebildet (*a* Handgriff, *b* Stiel der Nadel, *c* Scheibe, durch deren Vorschieben die hakenförmig gebogene Uhrfeder aus dem Einschnitt der Nadel hervorgedrängt ist).

Die Nachbehandlung ist gleichfalls wie bei der Staphylorrhaphie.

5) Entfernter gelegene Schleimhautparthien hat man zuweilen bei Oberkieferresectionen benutzt. So verschloss z. B. O. Weber[1]) nach einer partiellen Resection der untern Hälfte der Oberkieferbeine den grossen Defect im harten Gaumen durch einen von der Wange abgetrennten grossen Schleimhautlappen, welcher durch vier Nähte befestigt wurde. Die Anheilung gelang grösstentheils.

Capitel IV.

Aneurysmen der Gaumenarterien.

Wir beschränken uns auf Mittheilung folgender Fälle. Nach Castle[2]) bekam ein Mann, dem er für den Oberkiefer eine Zahnpiece eingesetzt hatte, unter dem Rande der Goldplatte nach dem Gaumen hin eine Geschwulst von der Grösse einer Erbse. C. hielt sie für eine variköse Geschwulst und schnitt sie mit einer gebogenen Scheere aus. Plötzlich ergoss sich eine Menge Blut, dass der überraschte Kranke fast erstickte. Das Blut spritzte fortwährend in Stössen hervor. C. brachte mittels einer Troikarcanüle ein Stück Cork in die Oeffnung am Gaumen und drückte dasselbe mittels eines stumpfen Stahlschaftes an. Die Blutung stand. Teirlinck[3]) brachte bei einem 74jährigen Mann ein Aneurysma der obern Gaumenarterie, welches

1) C. Heine, Deutsche Klinik. 1866. Nr. 44 und f. — 2) Im Zahnarzt. 1852. S. 106. — 3) The Dublin Gaz. 1855. Nr. 13.

eine weiche, elastische und pulsirende Geschwulst bildete, die häufig blutete und den Kranken erschöpft hatte, durch Application des Glüheisens zur Heilung.

i) Oberkiefer.

Anatomisches. Der Körper der Oberkiefer ist hohl und schliesst den *Sinus maxillaris* (*Antrum Highmori*) ein, welcher unter der mittleren Muschel mit der Nasenhöhle communicirt. Er bietet drei Flächen dar, nach oben die Augenhöhlenfläche, nach innen die Nasenfläche, und nach aussen die Gesichtsfläche, welche durch den *Proc. zygomaticus* in einen vordern und hintern Theil geschieden wird. Der letztere bildet die sogenannte *Tuberositas maxillaris*. Die Verbindungen des Oberkiefers werden vermittelt durch den *Processus zygomaticus* mit dem Jochbein, durch den *Proc. nasalis s. frontalis* mit dem Stirn-, Nasen- und Thränenbein, durch den *Proc. palatinus* mit dem Oberkiefer der andern Seite und mit dem Gaumenbein durch den innern Rand des *Planum orbitale* mit dem Thränenbein und der *Lamina papyracea* des Siebbeins und durch die *Crista lacrymalis inferior* mit der untern Muschel. Der hintere Rand des *Planum orbitale* bildet mit dem untern Rand des grossen Keilbeinflügels die *Fissura orbitalis inferior*, welche vorn in die Schläfengrube, hinten in die *Fossa spheno-maxillaris* führt, und durch welche der *N. infraorbitalis* und *subcutaneus malae* ein-, die *V. ophthalmica facialis* austreten. Durch den *Canalis infraorbitalis* geht die *Art. infraorbitalis* aus der *Maxillaris interna*, sowie auch der *Nervus infraorbitalis*, Endast des *Maxillaris superior*. Durch das *Foramen alveolare posterius* tritt der Zahnast der *Art. alveolaris posterior*. Die Zahnnerven kommen aus dem *Infraorbitalis* innerhalb des Infraorbitalcanales.

Capitel I.

Entzündung, Caries und Nekrose der Oberkiefer.

Derartige Zustände kommen an den Oberkiefern, zumal den Alveolarfortsätzen derselben, unendlich häufig vor, bieten aber nur unter gewissen Verhältnissen ein grösseres Interesse dar. Wir machen auf folgende ätiologisch und pathogenetisch verschiedene Formen aufmerksam.

1) Traumatische Kiefernekrose. Diese wird am häufigsten an den Alveolen beobachtet in Folge von Zahnextractionen, wobei entweder die Alveolenbeinhaut bedeutend gequetscht, oder Alveolenwände frakturirt worden sind, so dass im ersten Falle durch Absterben des Periosts, im letzten durch Abtrennung dieses sich Sequester bilden, die meistens von selbst sich lösen und austreten. Andere Theile der Oberkiefer können in Folge anderer mechanischer Verletzungen, namentlich Schussverletzungen, durch Splitterung, Absprengung u. s. w. zur Nekrotisirung gebracht werden.

2) Mercurielle und scorbutische Kiefernekrose. Sie be-

treffen gleichfalls zunächst die alveolaren Kiefertheile und sind von Entzündung, Auflockerung, Schwärung und Ablösung des Zahnfleisches von den Zähnen und Alveolen begleitet. Da die Nekrose meistens auf den in die Mundhöhle ragenden Kiefertheil beschränkt bleibt, bietet der Austritt oder die Entfernung der Sequester von hier aus meistens keine Schwierigkeiten dar.

3) Dentale Kiefernekrose. Darunter begreifen wir diejenige, welche durch Zahncaries und suppurative *Periostitis alveolaris* herbeigeführt wird. Dieselbe ist sehr häufig, betrifft indessen meistens nur Theile der Alveolenwände und gibt öfters zu lang dauernden fistulösen Zuständen am Zahnfleisch Anlass. Nur ausnahmsweise gewinnt eine solche alveolare Periostitis grössere Ausdehnung und verbreitet sich über einen grössern Theil der Kieferwände, zumal der vorderen, und über den Gaumenfortsatz, so dass dann grössere Sequester, purulente Ansammlungen in den Kieferhöhlen, fistulöse Oeffnungen in der vordern Kieferwand und grössere Sequester sich bilden [1]). Häufig stossen sich die kleinen nekrotischen Stücke von selbst ab, mitunter kann eine ganze Alveolenwand herausgenommen werden. Auch grössere Sequester sind wohl immer von der Mundhöhle aus zu entfernen.

4) Phosphornekrose der Oberkiefer und des Unterkiefers. Um Wiederholungen zu vermeiden, berücksichtigen wir rücksichtlich dieser Affection die Oberkiefer und den Unterkiefer zusammen.

Entstehung. Diese von Lorinser [2]) zuerst näher beschriebene Nekrose zeigt sich bei Personen, die kürzere oder längere Zeit in Phosphorzündhölzchen-Fabriken gearbeitet haben und besonders mit dem Eintauchen in die Phosphormasse und mit dem Trocknen der Hölzchen beschäftigt waren. Da zu solcher Arbeit meistens jüngere und weibliche Individuen verwandt werden, so hat man vorzüglich an solchen die Krankheit beobachtet, indessen kommt dieselbe auch bei Erwachsenen beiderlei Geschlechts vor, wenn sie denselben Einwirkungen ausgesetzt sind. Dieser Nekrose sind sämmtliche Kieferknochen, in höheren Grade jedoch der Unterkiefer als die Oberkiefer unterworfen. Unter 68 von Geist [3]) zusammengestellten Fällen waren 5 männliche und 63 weibliche Individuen. Die letztern standen meist in einem Alter von 20 — 30 Jahren. Es befand sich die Nekrose 23mal an den Oberkiefern, 26mal am Unterkiefer, und 5mal am Ober- und Unterkiefer. Ueber die Wirkungsart der Phosphordämpfe sind verschiedene An-

---

1) Mittheilung einiger Fälle von Foucher, Gaz. des Hôp. 1856. 89. — 2) Oesterr. Jahrb. 1845. März. Wien. Zeitschr. VII. 1851. II. 1. — 3) Bayer. Corresp.-Blt. 1846. Nr. 13—17.

sichten ausgesprochen worden. Nach Lorinser sollen die Dämpfe einen allgemeinen, überhaupt zur Knochennekrosirung disponirenden Krankheitszustand begründen, der sich dann in Folge directer Reizung durch die Phosphordämpfe an den Kieferknochen vorzugsweise localisirt. Andere [1]) schreiben die Affection gar nicht den Phosphordämpfen, sondern einer gewöhnlichen rheumatischen, durch Zugluft entstandenen Periostitis zu, und noch Andere (Geist, v. Bibra [2]) u. s. w.) schreiben den Dämpfen eine nur örtlich nachtheilige, zunächst reizende Wirkung auf cariöse Zähne und dadurch auch auf die Kieferbeinhaut zu, welche Ansicht nach den bis jetzt vorliegenden Thatsachen Manches für sich hat. v. Bibra hält besonders das beim Verdampfen des Phosphors in athmosphärischer Luft sich bildende Ozon für das reizende Princip bei diesen Vorgängen [3]). Gewöhnlich tritt die Krankheit erst nach längerem Aufenthalte in den Fabriken auf.

Erscheinungen und Folgen. Meistens beginnt die Affection mit Zahnschmerzen in cariösen Zähnen, deren Gegenwart wenn auch nicht ein absolut nothwendiges, so doch ein wesentlich disponirendes Bedingniss für die Entstehung der Krankheit zu sein scheint. Diese Zahnreizung zieht weiterhin eine in der Mehrzahl der Fälle chronisch verlaufende Entzündung der Zahn- und Alveolenbeinhaut nach sich, die theils Knochenneubildung, theils Eiterung mit Ablösung der Beinhaut und zuletzt Nekrose der Zähne, sowie der betreffenden Alveole zur Folge hat, so dass erstere ausfallen und die letztere unter den gewöhnlichen Erscheinungen losgestossen wird. Bei mehreren schadhaften Zähnen kann sich dieser Vorgang nach und nach an verschiedenen Stellen der Kiefer wiederholen, oder es geht, wenn solche Zähne neben einander stehen, ein grösseres Kieferstück auf einmal verloren. Häufig bleibt die Periostitis nicht auf den Zahnfächerfortsatz beschränkt, sondern dehnt sich beim Oberkiefer auf Theile seines Körpers, seiner Fortsätze, ja selbst über die angrenzenden Gesichtsknochen, beim Unterkiefer auch über den soliden Theil desselben aus, und man hat Fälle beobachtet, in welchen beide Oberkiefer und der ganze Unterkiefer nach und nach nekrotisch geworden sind. Da diese Affection mit einer priostealen Reizung beginnt, in Folge welcher das Periost wenigstens nicht in grösserem Umfange weder suppurativ noch brandig zu Grunde geht, so ist der nekrotische Process meistens mit Knochenneubildung verbunden, woran Periost und Knochen theilnehmen, ähnlich wie bei dem normalen

1) Jüngken in Casper's Wochenschr. 1848. Nr. 21. 22. — 2) Die Krankheiten der Arbeiter in den Phosphorzündholzfabriken u. s. w. Erlangen, 1847. — 3) Näheres hierüber s. in der 2. Aufl. dieses Lehrb. II. S. 325.

Knochenwachsthum. Indessen geschieht dieser Vorgang in sehr unregelmässiger Weise, schon wegen der verschiedenen Stadien, in welchen sich dieser Process an den einzelnen Knochenstellen befindet, so dass man gleichzeitig die verschiedensten Entwicklungsstadien von osteoplastischer und suppurativer Periostitis und von Knochenabsterbung findet mit mancherlei Complicationen, welche durch die fortwährende Reizung von Seiten der gebildeten Sequester bedingt werden. Uebrigens ist auch in den am günstigsten verlaufenden Fällen die Knochenproduction doch nur eine mangelhafte, denn niemals findet eine Wiederherstellung der Alveolarfortsätze statt, und bei theilweisem Ersatz des nekrotisch gewordenen Oberkieferkörpers bildet sich jedenfalls nicht mehr Etwas dem *Sinus maxillaris* Aehnliches, so dass die Oberkiefergegend eingesunken bleibt, während bei Nekrose des Unterkiefers Alles, was man erwarten kann, in der Bildung einer Knochenleiste besteht, welche mit der zahnlosen Mandibula alter Personen einige Aehnlichkeit hat u. s. w.[1]) Die Dauer solcher Vorgänge ist sehr verschieden, von wenigen Monaten bis zu einigen Jahren, und es werden bei längerem Bestande die daran Leidenden, zumal es schon von vorn herein meistens schwächliche Subjecte sind, durch die Schmerzen, die schlaflosen Nächte, den Eiterverlust und die behinderte Nahrungsaufnahme nicht blos sehr heruntergebracht und kachektisch, sondern sie gehen öfters auch durch Marasmus, Lungentuberculose oder durch Hinzutritt besonderer Ereignisse, z. B. durch Gelangen von Eiter in die Luftwege und dadurch bedingte Bronchopneumonie, durch Ausbreitung der periostealen Affection auf solche Gesichtsknochen, welche an der Bildung der Schädelbasis sich betheiligen und daherige Mitleidenschaft des Gehirns u. s. w., zu Grunde.

Behandlung. Die Erfahrung hat mehrfach dargethan, dass wenn die Fabrikarbeiter frühzeitig, schon bei den ersten Anfängen des Uebels, so lange noch Periostitis besteht, die ungesunden Räume verlassen und sich einer zweckmässigen Behandlung unterwerfen, die weiteren fatalen Folgen der Knochenabsterbung verhütet werden können. Häufig aber kommen die Betreffenden aus Nachlässigkeit oder Unkenntniss erst dann in ärztliche Behandlung, wenn der nekrotische Process bereits begonnen und die Ausstossung oder Entfernung eines Sequester unumgänglich geworden ist. — Es versteht sich von selbst, dass die Localbehandlung eine dem Reizzustande der Mund- und Kiefertheile ent-

1) Bezüglich der anatomischen Beschreibung einiger Fälle von Knochenneubildung nach Phosphornekrose verweise ich auf Junker, Zeitschr. f. rationelle Medicin. XXVIII. 1866. S. 205.

sprechende sein muss, dass man gleichzeitig reinigende, desodorirende Mundwässer anzuwenden und einzelnen besonders hervortretenden Symptomen, als heftigen Schmerzen, Schlaflosigkeit, Stuhlverstopfung u. dergl. in angemessener Weise zu begegnen hat, sowie auch, dass der allgemeine Zustand, reine Luft, kräftige Nahrung und unter Umständen stärkende Mittel erheischt. — Nächstdem stellt sich aber noch die Frage, ob der progressive Charakter der periostealen Affection nicht beseitigt und überhaupt das ganze Leiden nicht abgekürzt und dadurch weniger gefährlich gemacht werden kann, wenn man möglichst frühzeitig die Entfernung der abgestorbenen Knochentheile vornimmt. Natürlich ist hierunter nicht die Extraction schon vollständig gelöster und beweglicher Sequester zu verstehen, was unter allen Umständen so frühzeitig als möglich geschehen muss, sondern die Extraction solcher abgestorbener Knochentheile, welche entweder von einer neugebildeten Knochenschale eingeschlossen sind und desshalb nicht spontan ohne künstliche Eröffnung der Schale austreten können, oder welche von dem lebendigen Knochen noch nicht ganz gelöst sind und daher nur mit Hilfe der Resection entfernt werden können. Ueber die Zweckmässigkeit der Entfernung ganz gelöster aber eingeschlossener Sequester werden kaum verschiedene Ansichten bestehen können, und die oben gestellte Frage bezieht sich daher nur auf das zuletzt erwähnte Verhältniss. Hier lässt sich für das Abwarten einer spontanen Lösung des Sequesters geltend machen, dass man durch die Resection vielleicht einen noch lebendigen Theil mit entfernt, oder einen bereits nekrotisirenden Theil sitzen lässt, und dass im ersten Falle, auch absehend von der Schwierigkeit der Bestimmung der Grenzen, möglicherweise der operative Eingriff selbst zu weiterer Nekrose führt, während auf der andern Seite das lange Verbleiben von abgestorbenen Knochentheilen eine fortwährende Reizung höheren Grades unterhält, profuse Eiterung bedingt, die Knochenneubildung stört und überhaupt eine Menge nachtheiliger Folgen nach sich zieht. Um allen diesen Verhältnissen Rechnung zu tragen, ist es daher entschieden am gerathensten, kein Extrem zu befolgen, sondern nach den Umständen zu verfahren, und die Resection nicht ganz zu verwerfen, sie aber doch nur dann vorzunehmen, wenn entweder irgend dringliche Zufälle sie gebieten, oder eine gut erreichbare Begrenzung des nekrotischen Processes eingetreten ist. — Was die Technik der Operation betrifft, so ist dabei hauptsächlich zu berücksichtigen, dass man die Sequester von der Mundhöhle aus entfernt, was weitaus in der Mehrzahl der Fälle möglich ist, und dass man dabei neugebildete Knochenschalen möglichst in ihrer Integrität erhält.

Bezüglich der prophylactischen Maassnahmen in Zündholzfabriken verweise ich auf Pappenheims Handbuch der Sanitätspolizei[1]), woselbst auch die verschiedenen Ansichten über die ätiologischen und pathogenetischen Verhältnisse der Phosphornekrose besprochen sind.

Capitel II.

Geschwülste der Oberkiefer[2]).

Pathologisch-Anatomisches. Die an und in den Oberkiefern vorkommenden Geschwülste sind sehr häufig, wie schon aus der grossen Zahl der gemachten Oberkieferresectionen hervorgeht, und repräsentiren die verschiedensten Geschwulstarten. Auch können ihre Ausgangspunkte insofern Verschiedenheiten darbieten, als sie bald innerhalb der Oberkieferhöhle sich entwickeln und als Höhlengewächse erscheinen, bald von der äussern Fläche der Oberkiefer ausgehen, zumal von den Alveolarfortsätzen. Dieser letztern Gewächse ist schon bei den Epuliden Erwähnung geschehen. Ferner gehen die Geschwülste des Antrum Highmori bald von der Schleimhaut, bald von der Beinhaut und den Knochenwänden aus, mit verschiedenem Sitz der wuchernden Stellen. — Schliesst man die Alveolargewächse nicht aus, so ist es den vorliegenden Beobachtungen zu Folge kaum zweifelhaft, dass Sarkome und Epithelialkrebse zu den häufigsten Geschwulstarten der Oberkiefer gehören, wobei zu beachten ist, dass manche Medullarsarkome sicherlich als Krebse aufgeführt sind, was indessen bei ihrer Bösartigkeit dem praktischen Standpunkt keinen Eintrag thut. Von den alveolären Sarkomen war schon bei den Epuliden die Rede, sie gehören öfters den Riesenzellensarkomen an. Die gegen die Kieferhöhle zu sich verbreitenden Gewächse sind theils weiche, markähnliche, theils festere, aus Spindelzellen bestehende Sarkome, die vom Periost und von den Knochen ausgehen, und mancherlei, den Sarkomen überhaupt zukommende Varietäten darbieten. Sie wachsen mitunter zu sehr bedeutenden Geschwülsten an. Die Carcinome (Epithelialkrebse) erscheinen gleichfalls theils an den Kieferrändern als Epuliden, zumal in der Gegend der hintern Backzähne, theils gehen sie von der Höhlenschleimhaut, und namentlich auch von den drüsigen Gebilden derselben aus, und erscheinen öfters als Krebse mit Cylinderepithel. Nach und nach erfüllen sie das ganze Antrum,

1) 2. Aufl. II. Berlin, 1869. Art. Phosphor. — 2) Giraldès, Des maladies du sinus maxillaire. Par. 1851. — Lesenberg, Ueber Geschwülste der Oberkieferhöhlen. Diss. Rostock. 1856.

perforiren die Wandungen u. s. w., auch werden die Oberkiefer mitunter von aussen her durch Hautkrebse des Gesichtes angegriffen. — Sehr häufig kommen in den Kieferhöhlen auch Schleimpolypen vor [1]), zuweilen auffällig mit cystischer Bildung [2]). In seltenen Fällen verbreiten sie sich von hier aus in die seitlichen Nasenhöhlen und stellen dann Nasen- und Nasenrachen-Polypen dar. Ich habe einen solchen Fall bei einer 40jährigen Frau mit Spaltung der Nase und theilweiser Resection der innern Kieferwand operirt. — Seltenere Geschwulstarten sind Myxome, Fibrome und Enchondrome. Die Fibrome gehen meistens von den Knochenwänden aus und verbreiten sich zuweilen polypenartig in den Nasenhöhlen, gelangen auch in den Rachen. Enchondrome kommen vorzugsweise bei jüngern Individuen vor, und erscheinen an den äussern und innern Kieferflächen. Osteome sind als kleinere Exostosen an den Alveolarwänden nicht selten. Ausserdem erscheinen sie aber auch als grössere Knochengeschwülste, zumal von der Orbitalwand der Maxillarknochen ausgehend. Auch diese Geschwülste kommen häufiger bei jüngeren als älteren Individuen vor.

Erscheinungen und Folgen. Die verborgene Lage der Highmorshöhle bringt es mit sich, dass in derselben sich entwickelnde Geschwülste in der Regel erst dann erkannt werden, wenn der Tumor bereits zu einer Ausdehnung der Höhlenwandungen geführt hat, oder durch eine anatomische oder pathologisch gebildete Oeffnung, z. B. durch eine Alveole hervorgewuchert ist. Die Ausdehnung der Höhlenwandungen kann übrigens je nach dem rascheren oder langsameren Wachsthum der Geschwulst, je nach ihrer Consistenz, und je nachdem die Wandungen fest geblieben oder durch das Neugebilde erweicht, oder zur Resorption gebracht worden sind, bald rasch, bald nur sehr allmählig, im ganzen Umfange der Höhle, der seltenere Fall, oder nur nach einzelnen Richtungen hin, wo die Wandungen am nachgiebigsten sind, wie nach vorn, gegen die Nasen- oder Augenhöhle hin, oder wo sie zuerst pathologisch verändert worden sind, geschehen. Man sieht daher in den verschiedenen Fällen die Ausdehnung bald hauptsächlich gegen die Nase zu, welche dadurch auf ihrer Seite für den Luftdurchgang unwegsam wird, oder nach der Augengrube zu, in Folge dessen mitunter Exophthalmos entsteht, oder nach vorn gegen die Wange hin, welche dadurch vorgetrieben

1) Luschka, Arch. f. path. Anat. VIII. S. 423. — 2) Fischer (Würtemberg. Zeitschr. 1859, H. 3) beschreibt drei Fälle von Cysten der Highmorshöhle, welche von den Zahnwurzeln ausgingen.

wird, oder nach hinten und aussen gegen die Schläfengrube, oder auch nach dem Gaumen hin, welcher mehr oder weniger nach der Mundhöhle hin vorgetrieben erscheint. In den meisten Fällen betrifft die Ausdehnung und Vortreibung mehrere Seiten der Kieferhöhle zugleich. Die Stellen, an welchen die Maxillargewächse am häufigsten hervorwuchern, sind einerseits an der Nasenwand die normale Communicationsöffnung des Sinus mit der seitlichen Nasenhöhle, andererseits einzelne Alveolen, so dass das Gewächs später als Epulis erscheint. Die Ausdehnung der Höhlenwandungen kann mit dem Wachsthum der Geschwulst sehr bedeutende Dimensionen annehmen, meistens jedoch ist in solchen Fällen ein grösserer Theil der Höhlenwandungen schon verloren gegangen und wuchert die Geschwulst nun frei blos von den Gesichtsweichtheilen bedeckt nach aussen, oder nach angrenzenden Gesichtshöhlen, öfters auch nach der Schädelbasis hin, diese in Mitleidenschaft ziehend, wodurch mitunter Perforation entsteht. Dass dadurch bedeutende Entstellung und erhebliche Functionsstörungen für das Sehvermögen, die Respiration und Mastication hervorgebracht werden können, ist leicht einzusehen.

Behandlung. Die ältere Chirurgie hat zur Beseitigung solcher Kieferhöhlengewächse mancherlei Wege eingeschlagen, von welchen aber mehrere als durchaus unzuverlässig und bei bösartigen Geschwülsten geradezu nachtheilig verlassen sind, wie z. B. die seiner Zeit von Hedenus und Weinhold eingeführte Einziehung eines Haarseils durch das Antrum Highmori, und die blosse Perforation dieser Höhle bei Cystengeschwülsten u. s. w. Es gibt nur eine Operationsmethode, durch welche solche Gewächse gründlich entfernt werden können, nämlich die Exstirpation derselben mit gleichzeitiger Wegnahme des krankhaften Mutterbodens, also die Resection der betheiligten Knochenwände, worüber ich auf das folgende Capitel verweise.

Capitel III.

Resection der Oberkiefer.

Diese kann betreffen:

1) Einen ganzen Oberkiefer,
2) Beide Oberkiefer zugleich,
3) Einzelne Theile der Oberkiefer.

1. Totale Resection eines Oberkiefers, Exstirpation desselben.

Indicationen. Die häufigste Indication bilden Aftergewächse in den Maxillarhöhlen, und es gibt die Operation ganz befriedigende

Resultate, wenn es gelingt, das Gewächs vollständig auszurotten. Oefters ist das aber, namentlich bei carcinomatösen Bildungen, nicht der Fall und folgen dann Recidive an unzugänglichen Stellen, denen der Operirte erliegt. Indessen lassen jene oft längere Zeit auf sich warten, so dass die Operation dem Kranken doch Nutzen gebracht hat. Nach einer Zusammenstellung von Ried [1]) hatten 35 totale Oberkieferresectionen 24mal guten Erfolg. Diese Operation ist zuerst im Jahr 1827 von Gensoul [2]), und im folgenden Jahr von Lizars [3]) u. A. ausgeführt und seitdem sehr häufig wiederholt worden [4]), so dass dieselbe keineswegs mehr zu den seltenen Operationen gehört. Uebrigens ist der Ausdruck Totalresection nicht so ganz wörtlich zu nehmen, indem bei solchen Operationen ganz gewöhnlich entweder der Oberkiefer anatomisch nicht vollständig, oder noch angrenzende Theile anderer Knochen mit entfernt werden.

Technik. 1) Entblössung des Resectionsgebietes. Diese kann auf verschiedene Art bewerkstelligt werden, was theils willkührlich ist, theils durch die besondern Krankheitsverhältnisse bedingt wird. Wir machen auf folgende Schnittformen aufmerksam: a) Einer der früher am häufigsten angewandten Schnitte war ein Wangenschnitt zwischen Mundwinkel und Jochbeingegend, geradlinig oder bogenförmig, wobei man das obere Schnittende bald auf den vordern Theil des Jochbeins nahe dem äussern Augenwinkel (Blandin [5]), bald auf die Mitte des Jochbeins (Syme [6]), bald noch weiter nach aussen auf den Anfang des Jochbogens (Velpeau [7]) fallen liess. Dadurch ist ein grosser Lappen gebildet, dessen äusserer Rand durch den Schnitt, dessen unterer durch den freien Rand der Oberlippe begrenzt wird. Als Vortheil dieses Schnittes ist hervorzuheben, dass das Resectionsgebiet durch denselben vollständig entblöst wird, mit Ausnahme etwa der Verbindung des Stirnfortsatzes mit dem Stirnbein, wenn nach dieser Richtung hin der Tumor sich vorzüglich entwickelt hat. Hingegen wird dabei leicht, zumal wenn die Incision weit nach aussen fällt, der Ductus Stenonianus verletzt, werden mehrere Facialzweige durchschnitten, so dass mehr oder weniger ausgebreitete Lähmung der operirten Gesichtsseite Folge ist, und bleibt der Mundwinkel öfters verzogen. Um den Stenonian'schen Gang nicht zu verletzen, führte Huguier [8]) den Wangenschnitt nicht in den Mundwinkel, sondern 4‴ davon entfernt

1) Die Resectionen der Knochen, mit bes. u. s. w. Nürnb. 1847 S. 123. — 2) Lettre chir. sur quelq. malad. grav. du sin. maxill. Par. 1833. — 3) The Lancet, II. 1830. p, 54. — 4) S. 2. Aufl. dies. Lehrb. II. S. 261. — 5) Gaz. méd. de Par. 1834. Nr. 22. — 6) Edinb. Journ. 1835. Nr. 124. 1843. Nr. 17. — 7) Méd. opérat. I. App. p. 35 u. Leçons oral. III. p. 483. — 8) Arch. génér. de méd. 1842. p. 430 u. 822.

in die Oberlippe, und um nach gewissen Richtungen mehr Raum zu gewinnen, wurden dem Wangenschnitt noch verschiedene Hilfsschnitte beigefügt, als: α) bei grosser Geschwulstentwicklung nach innen ein zweiter Schnitt von der Gegend des Thränensackes beginnend auf die Mitte des ersten (Maisonneuve[1]), Ried[2]); β) ein Verticalschnitt vom innern Augenwinkel gerade nach abwärts durch die Oberlippe ausserhalb der Mitte derselben, was Syme[3]) in einem andern Falle gethan hat. — b) Nach Dieffenbach[4]) macht man von der Nasenwurzel aus über den Nasenrücken durch den untern Theil der Nase neben der Scheidewand vorbei und durch die Oberlippe einen Schnitt, dem oben ein Querschnitt vom innern Augenwinkel aus mit Trennung der Commissur beigegeben wird, so dass der Lappen aus der Nasenhälfte, dem untern Lide, der halben Oberlippe und aus der Wange besteht. Auch dieser Schnitt gewährt hinreichende Zugänglichkeit, und hat nicht die Nachtheile des Wangenschnittes, dagegen den Uebelstand, dass an der Verbindungsstelle des Querschnittes mit dem Verticalschnitt die erste Vereinigung oft aus- und eine entstellende Narbe zurückbleibt. Andere fügten diesem Nasen-Lippenschnitt noch einen grössern Horizontalschnitt bei, wie z. B. Vonderfuhr[5]) von dem obern Ende jenes Schnittes noch einen zweiten horizontalen, etwas gekrümmten unter dem Augenlid weg bis auf den Jochfortsatz des Stirnbeins. — c) Aehnlich ist der oben von Syme erwähnte senkrechte Hilfsschnitt, welcher am innern Augenwinkel beginnt und senkrecht neben der Nase vorbei durch die Oberlippe geführt wird. Dieser Schnitt (innerer Wangenschnitt) hat die Vortheile der Dieffenbach'schen Incision ohne deren Nachtheile und ist gegenwärtig wohl der gebräuchlichste. — d) Eine Combination dieses Schnittes mit dem Wangenschnitt, wobei aber die Lippe ungetrennt bleibt, ist der Langenbeek'sche Lappenschnitt[6]), welcher am *Proc. frontalis* des Oberkiefers beginnt, nahe dem Nasenflügel nach unten verläuft, über dem Lippensaum nach oben abbiegt und nach Bedürfniss am Jochbein oder am Jochbogen endigt. Dieser Schnitt gewährt vollständige Zugänglichkeit und hat noch den Vortheil, dass die Lippe ungetrennt bleibt. — e) Ein Kreuzschnitt nach Syme, oder ein Schnitt nach Gensoul, oder noch andere complicirte Schnittformen nach Guthrie, Williams u. A. werden in den wenigsten Fällen zweckmässig sein. — f) In der neueren Zeit hat man auch versucht mit verhältnissmässig kleinen Schnitten den grössten Theil des Oberkiefers zu reseciren. So hat

1) Gaz. des Hôp. 1842. Nr. 130. — 2) L. c. S. 128. — 3) L. c. — 4) Die operat. Chir. II. 1848. S. 37. — 5) Med. Zeit. Russl. 1847. Nr. 7. — 6) An verschiedenen Orten angegeben, kürzlich noch von Hueter, Arch. f. klin. Chir. VIII. 1867. S. 107.

z. B. Butcher[1]) drei fast vollständige Oberkieferresectionen blos mit senkrechter Trennung der Oberlippe bis in das entsprechende Nasenloch ausgeführt, ein Verfahren, das bereits von Fergusson[2]) angegeben wurde. Auch Küchler[3]) schlug vor, nur einen $1^1/_2$'' langen Schnitt durch die Lippe am Nasenflügel vorbei zu machen u. s. w.

2) Excision des Knochens. Diese kann ebenfalls in mehrfacher Weise geschehen, je nachdem man sich dieser oder jener Instrumente bedient, die Knochentheile noch fest oder mehr weniger erweicht und verloren gegangen sind, und je nachdem man eine Erhaltung des Periosts und einzelner Schleimhautparthien beabsichtigt. Es sind hauptsächlich drei Knochenverbindungen zu lösen, die Oberkiefer-Stirnbeinverbindung, die Oberkiefer-Jochbeinverbindung und die Gaumenverbindung beider Oberkiefer. Letztere wird immer zuletzt getrennt. —

Fig. 76.

Fig. 77.

Die Oberkiefer-Stirnbeinverbindung trennt man am leichtesten von der *Apertura pyriformis* aus längs des Nasenfortsatzes mit der Stichsäge (Fig. 76 nach Larrey), oder mit der Knochenscheere (Fig. 77 nach Liston). Bedient man sich des Osteotoms, so wird an den Grenzstellen von aussen nach innen gesägt. Für den Fall des Gebrauchs der Kettensäge führt man diese durch eine an der innern Augenhöhlenwand vorgemachte Oeffnung in die Nasenhöhle und aus dieser durch die birnförmige Oeffnung heraus. — Die Kiefer-Jochbeinverbindung ist gleichfalls mit der Stichsäge oder Knochenscheere zu trennen. Wird das Osteotom gebraucht, so sägt man gegen die *Fissura orbitalis inferior* hin. Soll die Kettensäge in Anwendung kommen, so wird diese mittels einer halbkreisförmig gekrümmten Nadel durch die genannte Fissur nach aussen geführt, worüber O. Heyfelder[4]) beachtenswerthe Regeln angegeben hat. — Zur Lösung der Gaumenverbindung wird zuerst die Schleimhaut des harten Gaumens neben der Mittellinie von hinten nach vorn getrennt, und das Gaumensegel

1) Dublin Journ. of med. sc. 1860. 1. May. — 2) System of practical surgery. 4. Ed. 1857. p. 673. — 3) Deutsche Klin. 1856. S. 141. — 4) Operationslehre u. Statistik der Resectionen. Wien, 1861. S. 343.

längs des hintern Randes des Gaumens durchschnitten, so dass das *Integumentum palati* mit dem Oberkiefer entfernt wird. Indessen ist es für den Kranken, namentlich in Bezug auf Sprechen und Schlingen und wegen des Abflusses der Wundsecrete aus der grossen Wundhöhle, sehr vortheilhaft, wenn die Gaumenhaut mit Periost, insofern sie gesund ist, erhalten bleiben kann, indem man sie nach Trennung vom Zahnfleische oder auch noch mit Erhaltung eines Theils desselben, vom Gaumenfortsatz ablöst, ähnlich wie bei der Uranoplastik, ein Verfahren, das bereits einigemale mit Erfolg in Anwendung gebracht worden ist[1]). Den für die Trennung des Alveolarfortsatzes allfällig hinderlichen Schneidezahn entfernt man schon vor Beginn des zweiten Operationsaktes. Zur Trennung des *Palatum durum* eignen sich Stichsäge und Knochenscheere am besten. Die Kettensäge wird mittels der Bellocq'schen Röhre eingeführt. — Nach diesen Trennungen und nach Ablösung der Periorbita, was schon vor der Gaumentrennung geschehen muss, ist der Knochen meist so beweglich geworden, dass er nun vollends losgebrochen werden kann, indem man an geeigneten Stellen einen Spatel oder Meissel einführt und damit als Hebel wirkt. Vor dem gänzlichen Losbrechen muss indessen noch der *N. infraorbitalis* auf dem Boden der Augengrube durchschnitten werden, um diesen Nerven nicht zu zerreissen. Sollten einzelne Verbindungen, z. B. mit dem Siebbein oder, wie am häufigsten, mit dem Keilbein, noch besonderen Widerstand leisten, so sucht man jene mit der Scheere oder mit dem Meissel zu lösen.

Sind nach Entfernung der Hauptmasse noch einige schadhafte Knochenreste zurückgeblieben, so nimmt man diese nachträglich weg. Die arterielle Blutung aus der Knochenwunde ist, da nur kleinere Aeste aus der *Maxillaris interna* und *Ophthalmica* verletzt und zwar meistens abgerissen werden, in der Regel nicht sehr bedeutend und erheischt keineswegs prophylactisch die Unterbindung der *Carotis*, wie das früher öfters und auch in einem Falle von mir geschehen ist. Parenchymatöse Blutungen stillt man durch Andrücken von Charpie mit styptischen Mitteln getränkt, oder wendet das Glüheisen an. Ist die Gaumenhaut abgelöst worden, so wird dieselbe mit der innern Wangenfläche durch Nähte in Verbindung gebracht. Die Hautwunde wird möglichst genau durch Knopf- und umschlungene Nähte geschlossen.

Nachbehandlung. Nachblutung hat man nur in den seltensten

1) Langenbeck, Deutsche Klinik 1859. Nr. 45. — Roser, Archiv f. Heilk. 1860. H. 3.

Fällen beobachtet. Das Schlingen ist im Anfange erschwert und erheischt daher eine vorsichtige Einbringung flüssiger Nahrungsmittel. Bei heftigerer entzündlicher Reaction, namentlich des weichen Gaumens, sind kalte Einwicklungen des Halses zweckmässig. Nach eingetretener Eiterung ist für fleissige Reinigung der Mundhöhle zu sorgen. Die Hautwunde heilt in der Regel rasch, und auch die durch den Knochenverlust entstandene Lücke verkleinert sich nach und nach und füllt sich theilweise mit Narbenmasse aus.

2. Totale Resection beider Oberkiefer.

Indicationen. Geschwülste, welche die Mitte des Gesichtes einnehmen und beide Oberkiefer zugleich betreffen, gaben zu solcher umfangreicher Resection Anlass. Von 11 Fällen, durch O. Heyfelder [1]) gesammelt, endeten 6 tödtlich, während bei 5 der Erfolg günstig gewesen sein soll. Zuerst scheint diese Operation von J. F. Heyfelder [2]) im Jahre 1844 bei einem 23jährigen Manne ausgeführt worden zu sein, dessen beide Oberkiefer von einem Aftergewächs eingenommen waren, das die Nase in die Höhe und den Gaumen abwärts gedrängt hatte. Später wurde die Operation von Dieffenbach [3]), Maisonneuve [4]) u. A. gemacht. Diese Operation wird jedenfalls nur in den seltensten Fällen gerechtfertiget sein, da bei so grosser Geschwulstausdehnung, dass beide Oberkiefer entfernt werden müssen, wohl selten eine gänzliche Entfernung des Aftergewächses möglich ist, und die zurückbleibende Entstellung und Functionsstörung höchst bedeutend sind.

Technik. Diese ist nicht schwieriger als bei der Resection nur eines Kiefers. Zur Entblössung des Resectionsgebietes macht man nach denselben Principien wie bei der einfachen Totalresection entweder zwei äussere Wangenschnitte, oder einen medianen Nasen-Lippenschnitt, oder zwei innere Wangenschnitte u. s. w. Die Knochentrennung beginnt man jederseits mit der Kiefer-Jochbeinverbindung, dann trennt man die Kiefer-Stirnbeinverbindung, wenn möglich mit Erhaltung der Nasenknochen. Nachdem man nun noch das Gaumensegel vom hintern Rande des harten Gaumen abgelöst hat, sucht man die ganze Masse durch hebelartige Bewegungen mit einem Spatel oder Meissel von oben herabzudrücken, nöthigenfalls mit Scheere oder Meissel nachhelfend und unter Umständen auch die Geschwulstmasse zertheilend.

---

1) L. c. S. 354. — 2) Amputat. u. Resect. Bonn u. Breslau, 1854. S. 57. — 3) Operat. Chir. II. S. 46. — 4) Gaz. des Hôp. 1850. Nr. 97. 100.

3. Partielle Resection der Oberkiefer.

Partielle Resectionen des einen oder andern Oberkiefers oder auch beider zugleich werden ausserordentlich häufig nothwendig und sind es gleichfalls Neubildungen, welche dazu in den meisten Fällen führen, nächstdem aber auch Caries und Nekrose, verschiedenartige Verletzungszustände, flüssige Ansammlungen in den Kieferhöhlen, Neurectomien, von aussen eingedrungene Fremdkörper u. s. w. Bisweilen ist die Resection nur nothwendig, um eine Geschwulst zugänglich zu machen, wie z. B. bei Geschwülsten der Nasenhöhlen, Maxillarhöhlen, der *Fossa pterygopalatina* u. s. w. In derartigen Fällen kann mitunter die Resection so gemacht werden, dass man den Knochen nur vorübergehend, temporär löst und dislocirt, und nachher wieder einsetzt, was zuerst Langenbeck [1]) versucht hat.

a) Resection des Alveolarfortsatzes.

Indicationen. Sie ist eine der häufigsten partiellen Resectionen, und namentlich sind es Epuliden, welche zu derselben sehr oft führen, seltener Nekrose oder Caries. Dupuytren [2]) scheint einer der ersten gewesen zu sein, welcher derartige Operationen ausführte.

Technik. Sie ist einigermassen verschieden nach der Ausdehnung und Lage der zu resecirenden Theile, denn bald handelt es sich nur um die Wegnahme einer kleineren Parthie des Alveolarfortsatzes, bald muss derselbe grösstentheils oder auch ganz weggenommen werden. Regnoli [3]) z. B. entfernte wegen sarkomatöser Entartung nicht blos den ganzen Alveolarfortsatz beider Oberkiefer, sondern auch noch denjenigen des Unterkiefers. In andern Fällen ist ein Theil der vordern Kieferwand oder des palatinen Fortsatzes mit zu entfernen, und endlich wird eine Verschiedenheit auch noch dadurch begründet, dass man bald die Weichtheile mitentfernen muss, bald von dem Knochen mit der Beinhaut abstreifen kann. In den meisten Fällen ist es bei diesen Operationen möglich, die Resection vom Munde aus ohne Spaltung der Lippen auszuführen und sind die passendsten Werkzeuge hiezu verschieden gekrümmte Knochenscheeren und Zangen.

b) Resection des Gaumenfortsatzes.

Indicationen. Adelmann [4]) resecirte zuerst diesen Fortsatz um einen Nasenrachenpolypen entfernen zu können, und nächstdem

1) Deutsche Klinik, 1861. 29. — 2) Bei Gensoul, l. c. p. 9. — 3) Sulla exstirpazione della intiere arcade alveolari della super. et infer. mascolla perosteosarcoma. Pesaro. 1825. — 4) L. c. S. 34.

hat besonders Nélaton [1]) diese Resection zur Entfernung derartiger Gewächse zu wiederholten Malen ausgeführt. Wir haben darauf schon früher bei den Nasen-Rachenpolypen aufmerksam gemacht.

Technik. Nélaton spaltet die Gaumenhaut median von vorn nach hinten bis durch das Segel und macht dann hinter dem Alveolarfortsatz einen Querschnitt, löst die Gaumenhaut sammt Periost ab, perforirt den Gaumen links und rechts vorn und schneidet von hier aus nahe dem Alveolarbogen den harten Gaumen weg. Es ist leicht einzusehen, dass der Gaumenfortsatz in jeder beliebigen Ausdehnung resecirt werden kann, wobei man die Gaumenhaut wenn nur immer möglich zu erhalten suchen wird.

c) Resection des Nasenfortsatzes.

Indicationen. Diese Resection kann namentlich desshalb nothwendig werden, um sich zur Entfernung von Nasenhöhlengewächsen den nöthigen Raum zu verschaffen, und ist hiezu die Resection bald des obern, bald des untern, die *Apertura pyriformis* begrenzenden Theils des Fortsatzes nothwendig, im erstern Falle häufig mit gleichzeitiger Entfernung noch angrenzender Knochen, zumal der Nasenbeine, im letztern mit Hinwegnahme von Theilen der vordern und innern Kieferwand, wie ich in einem Falle bei der Exstirpation eines Nasen-Rachenpolypen zu thun genöthigt war, der sich von der rechten Maxillarhöhle aus gegen die entsprechende seitliche Nasenhöhle hin entwickelt hatte.

Technik. Die Operation ist auf doppelte Weise auszuführen, je nachdem man die Knochen definitiv entfernen oder aber nach der Exstirpation des Tumors wieder an ihre Stelle bringen will (temporäre Resection). Im ersten Falle löst man alle zu erhaltenden Weichtheile von den zu entfernenden Knochentheilen ab, im letztern lässt man dieselben soviel als möglich mit den Knochen, die nur in entsprechender Weise dislocirt werden, in Verbindung, und bringt letztere bei der Schliessung der Wunde wieder in ihre Lage. Langenbeck [2]) hat einige solcher Operationen gemacht, welche mehrfach wiederholt worden sind.

d) Resection der vordern Kieferwand.

Indicationen. Die Perforation oder Resection eines Theils der facialen Kieferwand ist schon frühzeitig wegen flüssiger Ansammlun-

---

1) Gaz. des Hôp. 1853. p. 22. 38. 315. — 2) Hueter, Archiv f. klin. Chir. VIII. 1867. S. 94.

gen in der Maxillarhöhle gemacht worden. So bohrte schon Molinetti [1]) wegen eines Abscesses die vordere Kieferwand nach gemachtem Kreuzschnitte in die Backe mit einem Trepan an. Wegen einer Kiefergeschwulst entfernte Acoluthus [2]) einen grossen Theil der vordern Kieferwand nebst einem Theil des Alveolarfortsatzes und Beaupréau [3]) nahm wegen Caries ein grosses Stück aus der Gesichtswand weg. Seitdem sind Operationen der Art sehr häufig wegen Neubildungen der Kieferhöhlen in sehr verschiedener Ausdehnung vorgenommen worden [4]). Namentlich sind mit der Facialwand öfters noch Theile des Nasenfortsatzes, des Alveolarrandes und des Jochbeinfortsatzes wegzunehmen.

Technik. Auf die Facialwand beschränkte Resectionen erheischen meist keine Lippen- oder Wangenspaltung. Es genügt die Mundspalte mit stumpfen Haken auseinander zu ziehen und die Wange von der Kieferfläche mit Messer und Beinhautschaber abzulösen. Besteht schon eine erweichte Stelle oder eine Oeffnung in der Kieferwand, so wird diese zur Einführung einer Knochenscheere benutzt, wenn nicht, so muss vorher eine Anbohrung mit dem Perforativ gemacht werden. Mit der Scheere lässt sich diese Kieferwand in jeder beliebigen Ausdehnung reseciren, nebst Theilen der angrenzenden Fortsätze. Um dem Nasenfortsatze beizukommen, kann es nöthig sein, die Nase abzulösen und emporzuheben. Die Ausräumung der Höhle geschieht mit Spateln und Elevatorien.

e) Resection des untern Theils des Oberkiefers, Amputation desselben.

Indicationen. Diese Resection kommt in ihrer Bedeutung der totalen Oberkieferresection sehr nahe, indem man den ganzen untern Theil des Knochens entfernt und nur die obere Parthie desselben, Nasen-Stirnfortsatz, Orbitalwand und oberen Theil des *Proc. zygomaticus* belässt. Indessen ist diese Beschränkung immerhin von grossem Vortheil, namentlich für die Erhaltung der Augenhöhle und der Form der Nase. Mit dieser Amputation des Kiefers kann man sich begnügen bei Aftergewächsen, welche den obern Theil des Kiefers noch intact gelassen haben, und nur den Alveolarfortsatz, harten Gaumen, die Facialwand und innere Nasenwand betreffen. Sie ist bereits sehr oft gemacht worden, Mott [5]) allein hat sie vierzehnmal ausgeführt. Die Zahl der bekannt gewordenen Fälle beläuft sich auf mehrere hundert.

1) Disquis. anat. patholog. Patav. 1675. — 2) Mém. de l'acad. r. de Chir. V. p. 237. — 3) Sur les malad. du sin. maxill. Par. 1769. — 4) S. 2. Aufl. d. Lehrb. II. S. 259. — 5) Velpeau, Méd. opérat. I. p. 23.

Technik. Die Entblössung des Resectionsgebietes geschieht im Wesentlichen wie bei der Totalresection des Oberkiefers, nur dürfen die Schnitte weniger ausgedehnt sein und kann man sich hier eher der kleinen Incisionen bedienen, ja es ist selbst möglich, die Operation vollständig subcutan auszuführen, indem man vom Munde aus den untern Kiefertheil mit Abhebung der entsprechenden Seite der Nase von den Weichtheilen entblöst. Die Wegnahme der Knochenparthie geschieht einerseits durch einen Horizontalschnitt unterhalb des Augenhöhlenrandes, mehr oder weniger von diesem entfernt durch die Gesichts- und Nasenwand des Oberkiefers, und durch den Jochfortsatz, oder durch den untern Theil des Jochbeines bis gegen die Flügelfortsätze hin, andererseits durch einen Medianschnitt durch den harten Gaumen neben der Scheidewand hin. Ist es möglich, das *Involucrum* des Gaumens zu erhalten, so gewährt das sehr bedeutende Vortheile und sollte daher immer darauf geachtet werden. Nach diesen Trennungen hängt der Knochentheil nur noch durch den Pyramidenfortsatz des Gaumenbeins, dessen unterer Theil gleichfalls entfernt wird, mit den Flügelfortsätzen zusammen und kann nun leicht herausgehebelt werden. Die Knochentrennungen lassen sich mit verschiedenen Instrumenten ausführen, die bequemsten aber sind wohl Knochenscheere und Stichsäge.

f) Resection des obern Theils des Oberkiefers.

Indicationen. Für diese Resection stellen sich nicht häufig Indicationen, da Afterbildungen der Highmorshöhle nur selten ausschliesslich die Orbitalwand betreffen. Indessen gibt es für diese Resection, welche der totalen Resection gegenüber jedenfalls grosse Vortheile hat, da Gaumengewölbe und Alveolarfortsatz erhalten bleiben, noch eine andere Indication insofern, als die momentane Dislocation (temporäre Resection) dieses Kiefertheils die Exstirpation in umliegenden Höhlen gelegener Neubildungen ermöglicht. So gelang es z. B. Langenbeck [1]), eine Geschwulst, welche von der *Fossa pterygopalatina* aus den Oberkiefer umwuchert hatte, durch eine solche Resection, von ihm osteoplastische genannt, zu entfernen.

Technik. Langenbecks Verfahren in obigen Falle war folgendes. Hautschnitt vom linken Nasenflügel bogenförmig durch die Wange bis auf die Mitte des *Proc. zygomat. oss. tempor.* Ohne die Haut abzulösen wurde die vorgetretene Geschwulst, welche nach hinten gegen die *Fissura sphenomaxillaris* sich hinzog, vom Kiefer abge-

1) Deutsche Klin. 1861. 29.

schoben, dann eine Stichsäge durch die erweiterte *Fissura sphenomaxillaris* und durch das *Foramen sphenopalatinum* eingeführt und der Oberkiefer horizontal nach vorn durchsägt. Nun zweiter Hautschnitt bis auf den Knochen vom *Proc. nasalis oss. fr.* aus, der *Orbita* entlang gleichfalls bis zur Mitte des *Proc. zygomat. oss. temp.*, Durchschneidung der Weichtheile in der *Orbita* und zweiter Sägeschnitt von unten nach oben durch den *Proc. zygomat. oss. temp.*, *Proc. frontalis* des Jochbeins in die *Fissura orbit. inferior*, und von hier durch den *Proc. orbitalis* des Oberkiefers bis zum Thränenbein. Nun hieng der Kiefer nur noch durch den Nasenfortsatz mit dem Nasenbein und dem Nasenfortsatz des Stirnbeins zusammen und konnte mit einem Elevatorium vom Jochbein aus langsam nach aussen umgeklappt werden. Hierauf Entfernung der Geschwulst und Zurückbringung des dislocirten Kiefertheils in seine Lage. Der Erfolg scheint gut gewesen zu sein. In einem von Huguier [1]) operirten Falle dagegen, wo wegen eines Nasenrachenpolypen gleichfalls eine temporäre Resection gemacht wurde, soll das Kieferstück beweglich geblieben sein. Das Verfahren war indessen nicht ganz dasselbe.

Capitel IV.

Frakturen der Oberkiefer.

Diese Frahturen bieten nach Localität und Umfang Verschiedenheiten dar und können bald nur einzelne Fortsätze der Oberkiefer, oder einzelne Wände ihres Körpers, oder auch die Knochen in ihrer Totalität betreffen.

1) Frakturen der Alveolarfortsätze. Insofern diese nur einzelne Alveolenwandungen betreffen, gehören sie zu den häufigsten Frakturen nicht blos der Oberkiefer, sondern der Gesichtsknochen überhaupt und sind ganz gewöhnliche Folgen von Zahnoperationen, zumal wenn man den Schlüssel gebraucht, indem dadurch die hintern oder vordern Alveolenwände leicht dermassen umgelegt werden, dass sie frakturiren. Jedoch sind diese Frakturen meist ohne weitere Bedeutung, indem sie entweder rasch verheilen, oder, wenn Nekrose eintritt, nur kleine Knochenstücke verloren gehen. Die Reposition solcher Frakturen geschieht einfach durch Zusammendrücken der Alveole mit den Fingern. Allfällig vorhandene lose Splitter zieht man aus.

1) Soc. de chir. de Par. 1867. Janv.

Viel seltener ereignet es sich, dass ein grösserer oder kleinerer Theil des ganzen Alveolarfortsatzes sammt den Zähnen abbricht, denn diese Brüche setzen immer eine bedeutende Gewalteinwirkung voraus, z. B. dass ein Wagenrad über die Oberkiefer weggegangen ist. Immer sucht man das Bruchstück, wenn es nicht zugleich zersplittert oder zertrümmert ist, zu erhalten. Man drückt es daher in seine Lage und stellt auch die gelockerten und dislocirten Zähne wieder an ihren Platz. Bleibt das Bruchstück nach der Reposition an Ort und Stelle, so erhält man es lediglich durch Aufbinden des Unterkiefers unverrückt, in wenigen Tagen schon tritt Consolidation der Fraktur ein. Ist das Bruchstück aber sehr beweglich, so sucht man es durch Anbinden seiner Zähne an die nächsten feststehenden zu befestigen, oder man wendet einen von Gräfe[1]) angegebenen und durch meinen Bruder, W. Emmert[2]), verbesserten Haltapparat (Fig. 78) an.

Fig. 78.

Dieser Apparat besteht aus einer gepolsterten Stahlspange *aa*, welche vorn zwei in Hülsen befindliche verschiebbare Metallstäbe *bb* trägt, die unten nach rückwärts gebogen und mit zwei Krümmungen, einer vordern für die Lippen und einer hintern für die Zahnbogen, versehen sind. Zweckmässig hat mein Bruder dem Stirnband noch einen Riemen *cc* um die Querperipherie des Kopfes beigegeben und die Hülsen nach rechts und links verschiebbar gemacht.

Die Consolidation des Bruches erfordert drei bis vier Wochen.

2) Frakturen der Gaumenfortsätze. Sie entstehen am häufigsten durch in selbstmörderischer Absicht innerhalb der Mundhöhle abgefeuerte Schusswaffen, seltener durch Projectile, welche das Gesicht von oben herab oder von unten herauf betroffen haben. Unter Anderem sah ich bei einem Selbstmörder, der sich mit einer grossen Reiterpistole, gegen die Unterzungenbeingegend gerichtet, erschossen hatte, am Gesicht äusserlich nicht die geringste Verletzung, aber an der genannten Gegend eine rundliche Schussöffnung, die Zungenmitte dreifach durchbohrt, den harten Gaumen zertrümmert, ebenso den vordern Theil der Schädelbasis und die Scheitelgegend, woselbst die Kopfschwarte mehrfach aufgerissen war.

---

1) Journ. d. Chir. u. Augenh. IV. 592. V. 353. Taf. III. Fig. 18. — 2) Verbandlehre, Solothurn u. Bern. 1849. S. 68. Fig. 80.

Auch können fremde, zwischen den Zähnen oder vor dem Mund gehaltene Körper in Folge eines unvorhergesehenen Falles, Stosses u. s. w. den Gaumen perforiren. Je nach diesen verschiedenen Veranlassungen bieten diese Frakturen natürlich namhafte Verschiedenheiten dar, sind namentlich öfters mit Knochenzertrümmerung und mehr oder weniger Substanzverlust verbunden. Immer sucht man bei solchen Brüchen so viel als möglich vom Gaumen zu erhalten und richtet daher dislocirte, nicht ganz gelöste Knochenstücke theils von der Mund-, theils von der Nasenhöhle aus ein, zumal nekrotisirende Stücke immer noch leicht entfernt werden können. In einem Falle, wo der Gaumen Neigung hatte, herabzusinken, stützte denselben Röstel [1]) durch einen gebogenen, federnden, von der Stirne herab in die Mundhöhle gehenden Doppeldraht. Sind die Gaumenfortsätze von einander gewichen, so sucht man sie durch Zusammendrücken der Oberkiefer mittels der an die Zahnbogen gelegten Finger einander zu nähern und durch Zusammenbinden der vordern Zähne in dieser Lage zu erhalten [2]).

3) Einbrüche der vordern Kieferwand. Diese kommen unter verschiedenen Verhältnissen vor. Bald ist nämlich die vordere Kieferwand nur eingedrückt, ohne irgendwo geöffnet zu sein, in welchem Falle der Eindruck einfach belassen werden muss. Bald hat eine Kugel ein- oder ausgeschlagen und sind in solchem Falle lose Knochensplitter, sowie allfällige Fremdkörper zu entfernen und dislocirte Knochentheile in ihre Lage zu bringen, worauf hauptsächlich für eine gute Heilung der äussern Wunde zu sorgen ist.

4) Verschiebung oder Luxation der Oberkiefer. Zuweilen ereignet es sich, dass durch eine heftige, von vorn nach hinten auf die Kiefer wirkende Gewalt deren ganzer unterer Theil nach hinten getrieben wird, so dass die Oberkiefergegend eingesunken erscheint, der Unterkiefer vorsteht, und der hintere Rand des harten Gaumens der hintern Rachenwand mehr oder weniger genähert ist. Wisemann [3]) z. B. hat einen Fall der Art bei einem 8jährigen Knaben gesehen. Der Gaumen war so weit nach hinten gerückt, dass man keinen Finger dahinter bringen konnte. W. setzte einen stumpfen Haken an und zog damit die ganze Knochenmasse vor, diese wich aber nach Entfernung des Hakens wieder zurück und der Zug mit dem letztern musste einige Zeit fortgesetzt werden, um die Reposition zu erhalten.

---

1) Richter, V. d. Brüchen u. Verenk. Berl. 1828. S. 151. Taf. VI. Fig. 3. — 2) Simonin, Décade chirurg. Par. 1838. Obs. 9. — 3) Chirurgical treatise. 1734 p. 443.

5) Zerschmetterung und Verlust des grössten Theils der Oberkiefer. Solche grossartige Verletzungen werden entweder durch Auftreffen grösserer Projectile aus Schusswaffen von aussen her hervorgebracht, wobei ein grösserer Theil des Gesichtes mit hinweggenommen wird, oder sie sind Folge von innerhalb der Mundhöhle abgefeuerten Schüssen und in der Regel mit mannigfaltiger Zerreissung der weichen Gesichtstheile verbunden, wie derartige Schussverletzungen so häufig bei Selbstmördern gefunden werden. Die Verletzungen der letztern Art sind meistens tödtlich wegen der gleichzeitig mit ihnen bestehenden Läsionen des Schädels und seiner Eingeweide. Beschränkt sich aber die Verletzung, wie bei denjenigen der ersten Art, nur auf die Gesichtsknochen, so kann dabei nicht nur das Leben erhalten bleiben, sondern auch Heilung erfolgen mit oft ganz unerwarteter Erhaltung der Gesichtsform. Es sind desshalb derartige Verletzungen immer mit grösster Sorgfalt und Ausdauer zu behandeln.

Capitel V.

Neuralgie und Neurectomie des Oberkiefernerven.

1. Neuralgie und Neurectomie des Nervus infraorbitalis.

Erscheinungen. Diese Neuralgie ist eine der häufigsten. Der Schmerz verbreitet sich von der Gegend des Unteraugenhöhlenloches aus über die Wange, das untere Augenlid, die entsprechende Nasenseite, die Oberlippe und die vordern obern Zähne.

Operation. Wir übergehen als unzuverlässig die blos neurotomischen Verfahren und berücksichtigen nur die neurectomischen oder überhaupt solche, bei welchen ein Theil des Nerven beseitigt wird. Die Verfahren differiren hauptsächlich nach der Stelle der rückwärtigen Trennung, welche vor dem *Foramen infraorbitale*, innerhalb des *Canalis infraorbitalis* und hinter diesem sein kann. Je weiter hinten die Resection gemacht wird, desto grösseren Erfolg verspricht sie.

1) Neurectomie vor dem *Foramen infraorbitale*. Hiezu legt man diese Oeffnung durch einen Bogenschnitt (J. Roux [1]) oder einen T Schnitt, dessen horizontaler Schenkel auf den untern Augenhöhlenrand fällt (Bérard [2]), blos, präparirt den austretenden Nerven oder seine Zweige an den Weichtheilen frei, und excidirt dieselben möglichst vollständig.

1) L'Union méd. VIII. 1854. p. 181. — 2) Journ. des connaiss. méd. chir. 1836. Mai. p. 44.

2) Neurectomie innerhalb des *Canalis infraorbitalis.* Sie ist besonders in solchen Fällen angezeigt, wo die Trennung hinter dem Abgange des *N. dentalis s. anterior* und *medius* geschehen soll. Malgaigne[1]) hat zuerst den Vorschlag zur Nerventrennung innerhalb dieses Canales gemacht. Es gibt hauptsächlich drei Verfahren, einen Theil des Nerven innerhalb des genannten Canales zu reseciren oder zu zerstören. — a) Man entblösst den Nerven bei seinem Austritt aus dem *Foramen infraorbitale* in der angegebenen Weise, oder auch nur mittels eines Längenschnitts in der Richtung des untern Augenhöhlenrandes und excidirt denselben soviel als möglich, worauf zu tieferer Zerstörung im Canal ein Glühdraht in denselben eingeführt wird. J. Roux[2]) brachte einen gewöhnlichen Draht 2 Centim. lang ein, Middeldorpf[3]) benutzte galvanokaustisch einen geraden Stricturbrenner. — b) Man resecirt einen Theil der untern Augenhöhlenwand mit dem Nerven. Schuh[4]) machte in der Höhe des *Foramen infraorbitale* eine penetrirende Querspalte in die vordere Kieferwand mit Meissel und Hammer, sägte dann links und rechts den untern Orbitalrand ein und schnitt nun mit der Knochenscheere durch zwei convergirende Schnitte ein dreieckiges Stück aus, welches den Canal und den Nerven enthielt. In einen andern Fall bewirkte Schuh die Seitenschnitte mit einem Messer, das in die Kieferhöhle gestochen wurde, von hinten nach vorn. Lidell[5]) entfernte den mittleren Theil des Infraorbitalrandes mit einer kleinen Trephine. — c) Man bildet einen Schnitt längs des untern Orbitalrandes bis auf den Knochen, löst die Beinhaut vom Boden der Augenhöhle in der Richtung des *Canalis infraorbitalis* bis zur Augenhöhlenfissur ab und durchschneidet möglichst weit hinten den Canal und somit auch den in demselben befindlichen Nerven mit der Arterie in querer Richtung mit einem kleinen starken etwas concaven Messer. Hierauf wird von dem ersten Schnitt aus oder durch Hinzufügung eines Verticalschnittes der Nerv bei einem Austritt aus dem *Foram. infraorbitale* blosgelegt (was auch schon vorher geschehen kann), umschnitten und mittels einer Pincette herausgezogen. Derartige Operationen wurden von Patruban[6]), Schuh[7]), Wimmer[8]), Wagner[9]) u. A. ausgeführt. Am meisten Nachahmung dürfte das von Wagner[10]) angegebene Verfahren verdienen, welcher

1) Lehrb. d. oper. Med. 4. Aufl. Leipz. 1843. S. 132. — 2) L'Union méd. 1852. Nr. 119. 122. 128. 129. — 3) Dierlich, De prosopalgia ope galvanocaustica curata. Diss. Vratislav. 1858. — 4) Ueb. Gesichtsneuralgien und über die Erfolge der dagegen vorgenommenen Nervenresectionen. Wien 1858. S. 56. — 5) New-York. Journ. 1856. Nov. — 6) Wiener medic. Wochenschr. 1853. 20. 21. — 7) Ib. 26. 27. — 8) Bei Schuh, l. c. S. 77. — 9) Archiv f. path. Anat. IX. 1856. S. 596. — 10) Archiv f. klin. Chir. XI. 1869. S. 63.

nach Freilegung und Isolirung des *N. infraorb.* bei seinem Austritt aus dem *Foramen infraorb.* und nach Abhebung der *Periorbita* von der ganzen unteren knöchernen Wand der Augenhöhle, den *Bulbus* nebst seinen Weichtheilen und der *Periorbita* in einen spiegelnden Hohlhebel (Fig. 80) legt, wodurch die knöcherne Wand der Augenhöhle hell beleuchtet wird, so dass man den weissen Streifen des Infraorbitalnerven und neben ihm die dunkeln röthlichen Gefässstreifen sieht, dann mit einem griffelförmigen Hohlmeissel den Infraorbitalcanal in seinem hintersten Theil von oben 2 — 3‴ weit öffnet, mit einer Art kleiner Deschampscher Unterbindungsnadel den Nerven aushebt und mit einer Scheere durchschneidet.

Fig. 80.

2. Neuralgie und Neurectomie des Nervus maxillaris superior.

Erscheinungen. Die Schmerzen verbreiten sich bei dieser Neuralgie nicht blos in den Gebieten des Infraorbitalnerven, sondern auch in denjenigen des *Subcutaneus malae*, *Sphenopalatinus*, und *Alveolaris posterior*.

Operation. Indicationen. Zu dieser Operation kann man sich veranlasst finden theils bei neuralgischen Affectionen, welche die Innervationsbezirke des Infraorbitalnerven überschreiten, theils auch bei auf diese Bezirke beschränkten Schmerzen, wenn die Resection des Infraorbitalnerven bereits fruchtlos gemacht worden und daher anzunehmen ist, dass die Ursache der Affection weiter nach hinten gelegen ist.

Technik. Die verborgene Lage dieses Nerven in der *Fossa sphenomaxillaris*, nachdem er durch das *Foramen rotundum* getreten ist, erschwert sehr die Durchschneidung dieses Nerven, namentlich die isolirte. Gleichwohl ist diese Operation mehrmals versucht worden. Absehend davon, dass man den Oberkiefer resecirt, was auch schon geschehen ist, aber wohl nicht zu den Nervenresectionen gerechnet werden kann, lässt sich dem Nerven auf verschiedenen Wegen beikommen und zwar:

1) Von der Augenhöhle aus auf dem oben von Wagner angegebenen Wege zur Resection des *N. infraorbitalis*, indem man auf

diesem unter reflectirtem Lichte bis in die Flügelgaumengrube gelangen und den Nerven isolirt trennen kann.

2) Dass man durch die vordere und hintere Wand des Oberkiefers in die sphenomaxilläre Grube dringt. Diesen Weg schlug Carnochan[1]) ein, welcher überhaupt zuerst diese tiefe Trennung des Infraorbitalnerven ausführte, und zwar in drei Fällen mit wenigstens für die erste Zeit gutem Erfolg. Das *Foramen ovale* wurde durch einen V förmigen Lappenschnitt blosgelegt und der austretende Nerv isolirt, dann trennte er die Schleimhaut der Oberlippe vom Kiefer, spaltete die Lippe vom Winkel des obigen Schnittes aus, perforirte die vordere Kieferwand dicht unter dem *Foramen infraorbitale* mit einer Trephine, verfolgte den Infraorbitalnerven durch sorgfältiges Wegbrechen der Knochen des Canales weiter rückwärts. Hierauf Wegnahme auch der hintern Kieferwand mit dem Meissel, weitere Isolirung des Nervenstammes, Durchschneidung der *N. dentales sup. posterioris*, der Zweige des Meckel'schen Ganglion, der zur Orbita gehenden Aestchen und schliesslich des Nervenstammes selbst dicht am *Foramen rotundum* von unten nach oben mit einer Scheere. Nach Versuchen an Leichen ist dieses Verfahren von Bruns[2]) etwas modificirt worden.

3) Dass man den Nerven in der Flügelgaumengrube subcutan trennt und aus dem freigemachten *Foramen infraorbitale* herauszieht. Es scheint, dass Fergusson[3]) eine Operation der Art gemacht hat. Nach Bruns[4]) lässt sich an der Leiche die subcutane Durchschneidung ausführen, wenn man ein 6—7 Ctm. langes, etwas sichelförmig gebogenes Messer, die Schneide nach oben gekehrt, unter dem Jochbogen durch den Ausschnitt des Unterkieferastes in horizontaler Richtung nach vorn, innen und hinten in die Tiefe sticht bis zum hintersten obersten Theil des Unterkieferknochens und nun dicht auf diesem nach aufwärts gleitend in dieser Richtung einige Schnittbewegungen ausführt. Mit Recht fügt er aber selbst bei, dass die Unsicherheit eines solchen Verfahrens dasselbe an Lebenden contraindicire. Indessen will Langenbeck[5]) schon im Jahre 1862 in einem Falle subcutan mit vollständigem Erfolg operirt haben. Man soll ein starkes Dieffenbach'sches Tenotom mit nach hinten und abwärts gerichteter Spitze unter einem Winkel von 60° dicht unter dem *Lig. palpebrale extern.* einstossen und an der äussern Wand der Orbita langsam nach hinten und unten führen bis zur *Fissura orbitalis infer.*, die man an dem aufhörenden Widerstand fühle. Dann

1) The American Journ. of med. sc. Philadelph. XXXV. 1858. p. 134. — 2) Handb. d. pr. Chir. II. Abth. 1. Bd. Tüb. 1859. S. 919. — 3) Med. Tim. and Gaz. XI. 1855. p. 213. — 4) L. c. S. 917. — 5) Archiv f. klin. Chir. XI. 1869. S. 127.

soll man die Messerschneide gegen den Rand des *Proc. orbital.* des Oberkiefers richten und, diesen rasirend, mit sägeförmigen Zügen nach vorn führen.

4) Endlich gibt es noch andern Weg, um in die *Fossa spheno-maxillaris* zu gelangen, nämlich von der Jochbein-Schläfengegend aus. Soviel mir bekannt, hat zuerst M. Schuppert[1]) eine solche Operation am Lebenden in folgender Weise ausgeführt. Ein 8 Centimeter langer Schnitt, 2 Centimeter vom rechten äussern Augenwinkel entfernt und in der Höhe der Augenbraue begonnen, reichte bis zum untern Rande der *Ala nasi.* Hierauf Resection des Jochbeins mit der Liston'schen Scheere nahe der Verbindungsstelle mit dem Oberkiefer und im Jochbogen, dann Trennung der Fasern des *M. pterygoideus externus* und Entblössung des Oberkiefers mit dem Scalpellstiel bis zur *Fossa spheno-maxillaris.* Zur Raumgewinnung musste eine Portion des Temporalmuskels durchschnitten werden. Mit zwei Pincetten entfernte man viel Fett, wobei einige Venen des *Plexus pterygoideus* getrennt wurden, die vorübergehend eine profuse Blutung bedingten. Die Wunde hatte jetzt eine Tiefe von 6 Centimeter erreicht. Die *Art. maxillaris intern.* konnte deutlich im tiefern Theil der *Fossa* gefühlt werden. Der endlich aufgefundene Nerv war nicht hervorziehbar. Nun wurde ein Theil der hintern Wand des *Sin. maxillaris* abgemeisselt, worauf man zu den Zweigen des *N. dental. s. posterior* gelangte, dessen Verfolgung zum Hauptstamm führte, der jetzt beweglich geworden war und mit einer Scheere nahe dem *For. rotundum* durchschnitten und hervorgezogen wurde. Die Operation dauerte $1^1/_2$ Stunde und $^3/_4$ Pfund Chloroform wurden verbraucht. Die Wunde heilte grösstentheils *per primam*, doch blieb längere Zeit eine Fistel zurück. Der Erfolg war aber schliesslich vollständig.

3. Neuralgie und Neurectomie der Nervi dentales superiores posteriores.

Erscheinungen. Selten besteht eine Neuralgie auf diese Nerven beschränkt, gewöhnlich ist dieselbe verbunden mit neuralgischer Affection im Gebiete des *Infraorbitalis.* Die Schmerzen nehmen vorzüglich den hintern untern Theil des Oberkiefers ein und verbreiten sich in den hintern obern Backzähnen, im Zahnfleisch und in der angrenzenden Backe. Besonders empfindlich ist gewöhnlich ein Druck gegen die Tuberosität des Oberkiefers hinter dem letzten Backzahn.

Operation. Sicher können diese Nerven nur durch gleichzeitige Wegnahme des betreffenden Knochentheils resecirt werden. So hat

1) New-Orleans medical Record, 1866. Sep.-Abdruck.

schon Velpeau[1]) bei einem Manne, der seit 12 Jahren an heftigen Schmerzen in der Gegend des letzten obern rechten Backenzahns litt, mit einer langen rechtwinklig gebogenen Knochenscheere den ganzen hintern Theil des Alveolarrandes excidirt, worauf die Schmerzen verschwanden und seit Jahresfrist nicht mehr wiedergekehrt sind. Auch Lisfranc[2]) will in zwei Fällen durch ähnliche Operationen dauernden Erfolg erzielt haben. Diesen Fällen schliessen sich zwei weitere von Wagner[3]) an. In beiden resecirten Kieferstücken fanden sich atrophische Zahnwurzeln. Einen andern Weg schlug Schuh[4]) ein, indem er die Nerven vor ihrem Eintritt in den Knochen zu trennen suchte. In zwei Fällen jedoch kehrten die Schmerzen nach 2 Monaten zurück, in einem andern dagegen hatte die Heilung nach 2 Jahren noch Bestand. Er drang nämlich vom Munde aus nach Spaltung des Mundwinkels, Trennung der Umschlagsfalte der Mundschleimhaut, Ablösung der Ansätze des *Buccinator* und äussern Flügelmuskels gegen die Flügelgaumengrube, brachte eine Art Tenotom ein zur äussern Fläche des absteigenden Flügelfortsatzes des Keilbeines im Niveau des *Foramen infraorbit.* und machte wiederholte kräftige Messerzüge von hinten nach vorn, dann wurde mit einem Schabeisen die Tuberosität abgekrazt und in zwei Fällen noch ein Glüheisen gegen den Backenmuskel geführt, um den *Ram. buccalis* zu zerstören.

4. Neuralgie und Neurectomie der Rami buccales des N. alveolaris superior posterior.

Erscheinungen. Nach Schuh[5]) klagte ein Mann von 55 Jahren über einen stechenden und klopfenden Schmerz in der Mitte zwischen Mundwinkel und Kaumuskelrand mit leichten Zuckungen des Mundwinkels während der Anfälle. Der fixe Schmerz sass mehr an der innern Backenfläche und strahlte bei den Anfällen gegen das Ohr, seltener gegen das Auge und nie gegen die Nase oder Oberlippe aus.

Operation. Zuerst wurde von Schuh die oben angeführte Resection des *Dentalis sup. posterior* ausgeführt, wobei eine bedeutende Blutung eintrat, welche die Tamponade nothwendig machte. Die Affection kehrte wieder. Nun wurde die Resection des grössten Theils des *M. buccinator* vorgenommen. Hautschnitt vom Mundwinkel bis über den vordern Rand des Kaumuskels $1^1/_2$''' oberhalb des früheren Schnittes, zweiter paralleler Schnitt etwas unterhalb der früheren Narbe und Excision derselben. Nun Abtrennung der Wundränder und

1) Nouv. éléments de méd. opérat. 2. Ed. II. 1839. p. 294. — 2) Précis de méd. opér. Livr. 12. 1848. p. 239. — 3) L. c. S. 61. 90 u. 100. — 4) L. c. S. 119. — 5) L. c.

Excision der Musculatur sammt Schleimhaut und vorderem Ende des Speichelganges mit der Scheere in Form eines gleichschenkligen Dreiecks mit gegen den Mundwinkel gerichteter Spitze. Schluss der Wunde durch umschlungene Naht. Ehe der Erfolg sicher constatirt werden konnte, starb der Kranke an den Folgen einer Gesichtsrose.

k) Unterkiefer.

Anatomisches. Der Unterkiefer (*Mandibula*) ist der stärkste und grösste Gesichtsknochen und nur beweglich mit dem Kopfe verbunden. Man unterscheidet an ihm seinen mittleren horizontalen Theil als Körper und die seitlichen aufsteigenden Theile als Aeste. Diese bilden mit dem Körper einen rechten Winkel, Unterkieferwinkel, und endigen nach oben mit zwei Fortsätzen, einem vordern, Kronenfortsatz, an welchen sich der Temporalmuskel heftet, und einem hintern, Gelenkfortsatz, der mit der *Fossa articularis* des Schläfbeins das Unterkiefergelenk bildet. Der Knochen besteht aus zwei compacten Platten, von welchen die äussere oder vordere dicker ist, als die innere oder hintere. Der untere Rand, Kieferbasis, ist dick und wulstig, der obere bildet die Zahnfächer. Im Innern des Knochens verläuft der *Canalis alveolaris inferior*, in welchen an der innern Fläche der Seitenäste das *Foramen maxillare posterius* und aus welchem an der vordern Körperfläche nahe der Mitte das *Foramen mentale* führt. Der Kanal liegt der innern Kieferfläche näher als der äussern, und bei Erwachsenen in der Mitte des Knochens, bei Greisen dicht unter dem zahnfächerlosen obern Rande. Das Unterkiefergelenk hat einen Zwischenknorpel (*Meniscus*), ein Kapselband, und mehrere Hilfsbänder. Der Gelenkfortsatz, von vorn nach hinten plattgedrückt, hat eine horizontale, von aussen und vorn nach innen und hinten gehende Stellung und ebenso die länglich ovale Gelenkgrube hinter der vordern Wurzel des Jochfortsatzes, die den Gelenkhügel (*Tuberculum articulare*) bildet. Am hintern innern Theil ist die *Fissura Glaseri*. Die Gelenkkapsel schliesst eine doppelte Höhle ein, indem sie auch am Umfange des Zwischenknorpels angeheftet ist. Die Gelenkkapsel ist am vordern und hintern Rande dicker als an den Seitenrändern. Die Hilfsbänder sind das *Lig. accessorium laterale*, *mediale* und das *Lig. stylo-myloideum* (Henle). Die Hauptbewegung des Unterkiefers besteht in Senkung und Hebung desselben. Ausserdem kann derselbe etwas vorgeschoben werden, wobei die Gelenkköpfe unter die *Tubercula articularia* treten. Eine seitliche Verschiebung findet nur in beschränktem Maasse statt. Dagegen lässt sich der Unterkiefer in der Art bewegen, dass ein Gelenkkopf in der Gelenkgrube um eine senkrecht gedachte Axe sich dreht, während der andere unter das *Tuberc. articulare* vortritt.

Von wichtigeren Muskeln stehen in Verbindung mit dem *Condylus* der *Pterygoideus externus*, mit dem Kronenfortsatz der *Temporalis*, mit der innern Fläche des Kieferastes der *Pterygoideus internus*, mit der *Linea obliqua interna* der *Mylohyoideus* und *Mylopharyngeus*, mit der *Spina mentalis interna* der *Geniohyoideus*, *Genioglossus* und unterhalb diesen mit der Kieferbasis der vordere Bauch des *Digastricus*, mit der äussern Fläche des Astes und dem Winkel der *Masseter* und mit der *Linea obliqua externa* der *Buccinator*, was bei Unterkieferresectionen zu beachten ist. — Von Arterien kommen in Betracht: 1) Die *Maxillaris externa*, welche um die Basis des Unterkiefers herum an der äussern Kieferfläche zwischen vorderm Rande des Masseter und *Triangularis menti* aufsteigt; 2) die *Maxillaris interna*, welche hinter dem Kieferast zwischen den beiden

Flügelmuskeln nach innen und vorn zur *Fossa sphenomaxillaris* aufsteigt; 3) die *Alveolaris inferior*, Ast der vorigen, welche durch das *Foramen maxillare posterius* in den Unterkiefercanal tritt, die Zähne versieht und die *Art. mentalis* aus dem *Foramen ment.* entsendet. — Von Nerven ist hauptsächlich zu berücksichtigen der *N. maxillaris inferior*, oder *mandibularis*, aus dem dritten Ast des fünften Paares, welcher an der äussern Seite des innern Flügelmuskels herabsteigt durch das *For max. posterius* in den Kiefercanal tritt, sich hier sofort in einen *R. dentalis* und *mentalis* sich spaltet, welch letzterer schliesslich aus dem *For. mentale* heraustritt, und sich an der Kinngegend verbreitet.

Capitel I.

Entzündung, Caries und Nekrose des Unterkiefers.

Entstehung. Im Wesentlichen liegen diesen Zuständen ähnliche ätiologische Verhältnisse zu Grunde wie bei den Oberkiefern, und gibt es gleichfalls eine traumatische, mercurielle, scorbutische, dentale und durch Phosphordämpfe bewirkte Unterkiefernekrose, bezüglich welcher wir auf das bei den Oberkiefern Gesagte verweisen können, und nur das beizufügen haben, dass die traumatische Nekrose wegen der viel grösseren Häufigkeit der Frakturen des Unterkiefers an diesem auch öfters als an den Oberkiefern beobachtet wird und dass auch die Phosphornekrose häufiger an jenem als an diesen vorkommt. — Nächstdem können obige Zustände noch einige specielle Veranlassungen am Unterkiefer haben, wodurch einige besondere Formen der Entzündung und ihrer weiteren Folgen bedingt werden, unter welchen wir hervorheben: 1) die theils durch Zahnreizung, theils durch Erkältung entstehende rheumatische Entzündung der Kieferbeinhaut in mehr oder weniger diffuser Form, und 2) die durch schweren Ausbruch der Weisheitszähne bedingte Kieferentzündung. Tiefe Lage des Zahnkeimes, ungewöhnliche Grösse der durchbrechenden Zahnkrone, enger Raum zwischen dem vorletzten Backzahn und dem Kronenfortsatz scheinen Bedingungen solchen schweren Zahnausbruches zu sein.

Erscheinungen und Folgen. Wegen der grössern Massenhaftigkeit der Mandibula sind nekrotische Affectionen dieses Knochens, wenn nicht blos die alveolaren Fortsätze desselben betroffen sind, immer von grösserer Bedeutung als an den Oberkiefern. Auch können am Unterkiefer leichter Eitersenkungen entstehen, als an den Oberkiefern mit Aufbruch nach aussen, während bei den Oberkiefern mehr die Gefahr des Gelangens von Eiter in die Luftwege und Entstehung einer Broncho-Pneumonie besteht. Ferner bringt es die Situation der Mandibula mit sich, dass ihre entzündlichen Affectionen immer mehr oder weniger den Boden der Mundhöhle und die Schlingwerkzeuge in Mit-

leidenschaft ziehen und die Kaufunction mehr oder weniger gestört, die Ernährung daher häufig erheblich erschwert ist. Im Uebrigen gestalten sich Erscheinungen und Folgen in ähnlicher Weise wie bei der Phosphornekrose der Oberkiefer dargestellt worden ist. — Was die rheumatische mandibuläre Periostitis betrifft, so nimmt dieselbe meistens den die Backzähne tragenden Kiefertheil ein, woselbst sich eine feste mehr oder weniger zum Halse herabsteigende, die Unterkieferbasis verdeckende, leicht geröthete Entzündungsgeschwulst bildet. Dabei sind die Mundhöhlentheile mehr oder weniger gereizt, es ist Speichelfluss vorhanden, der Mund kann nur in beschränkter Weise geöffnet werden u. s. w. Die Ausgänge sind Zertheilung, hyperplastische Verdickung, auch Ossificirung der Beinhaut, Caries und partielle Nekrose. — Die mit dem Durchbruche der Weisheitszähne verbundene Kieferentzündung ist auf den hintersten Theil des Kieferkörpers nahe dem Aste beschränkt und kommt in sehr verschiedenen Graden als leichtes und schweres Uebel vor, so dass im Falle des Eintrittes von Nekrose diese bald nur auf des Zahnes Gehäuse beschränkt bleibt, bald aber auch einen grösseren Theil der Mandibula betrifft.

Behandlung. Wir heben zunächst in Beziehung auf die Extraction von Sequestern hervor, dass wie bei den Oberkiefern so auch bei der Mandibula und zwar bei dieser noch in ausgedehnterem Maasse jene von der Mundhöhle aus geschehen kann und wird man eine Extraction nach aussen nur dann vornehmen, wenn bereits durch den vorausgegangenen Eiterungsprocess entsprechende Oeffnungen bestehen. Gegen die rheumatische ***Periostitis mandibularis*** wendet man anfänglich eine energische antiphlogistische Behandlung an. Ein sich bildender Abscess muss meistens nach aussen und frühzeitig geöffnet werden. — Die von schwerem Zahndurchbruche abhängige Entzündung erheischt Einschnitte in das Zahnfleisch und entsprechende Antiphlogose.

Capitel II.

Geschwülste des Unterkiefers.

Berücksichtigt man die vielen an der Mandibula gemachten Resectionen, so ist die grosse Zahl von Carcinomen auffällig, wegen welcher diese Operationen gemacht wurden. Sie bilden weitaus die häufigsten Geschwülste, welche am Unterkiefer vorkommen. Der Ausgangspunkt dieser Geschwülste ist verschieden. Häufig wird der Kiefer erst secundär ergriffen durch Weiterverbreitung labialer, mentaler und buccaler Carcinome auf denselben. In andern Fällen geht die Ausbreitung von der Mundhöhle aus und sind es Krebse des Bodens der

Mundhöhle, des Zahnfleisches oder der Zunge, welche auf die Mandibula übergreifen.

Nächst den Carcinomen sind verschiedene Arten von Sarkomen als häufigere Geschwulstarten der Mandibula zu erwähnen, und es ist keinem Zweifel unterworfen, dass manche als Kieferkrebse beschriebene Tumoren den Sarkomen angehörten. Namentlich kommen öfters hier die grosszelligen, sogenannten Myeloide vor, zumal an dem Alveolarrande aus der Markhöhle hervorwuchernd als myclogene Sarkome. Sie haben dieselbe Bösartigkeit, wie die dem Periost entsprossenen. Von älteren Schriftstellern werden solche Geschwülste meistens als Osteosarkome aufgeführt.

Weitere am Kiefer beobachtete Geschwülste sind Myxome, Fibrome, Chondrome, Osteome, verschiedene Arten von Cystengeschwülsten u. s. w. Ueberhaupt gibt es wenige Geschwulstarten, die nicht schon am Unterkiefer beobachtet worden wären.

Die Myxome sind öfters unter dem Namen Osteosteatom oder gallertartiges Sarkom [1]) u. s. w. von den Schriftstellern bezeichnet worden.

Die Fibrome, in mannigfaltigen Entwicklungszuständen vorkommend, erreichen mitunter eine sehr bedeutende Grösse [2]).

Die Chondrome [3]) bilden gleichfalls zuweilen sehr beträchtliche Geschwülste und treten bald als periphere, bald als centrale Neubildungen auf.

Die Osteome erscheinen bald in Gestalt von Exostosen an der innern oder äussern Kieferfläche am obern oder untern Rande, bald stellen sie eine mehr oder weniger ausgebreitete Hypertrophie des Knochens dar, welche meistens Folge vorausgegangener nekrotischer Processe ist.

Die Balggeschwülste sind sehr verschiedenen Ursprungs und erscheinen bald als centrale Knochencysten mit Knochenauftreibung, bald haben sie einen mehr oberflächlichen Zusammenhang mit dem Knochen. Einzelne centrale Cysten scheinen auf hydropischer Entartung von Zahnsäckchen zu beruhen (Guibourt [4]). Nach Weber [5]) enthielt eine an der linken Seite des Unterkiefers befindliche Balggeschwulst neun mehr oder weniger entwickelte Zähne, welche theils Milch-

1) Erichson, Petersburg. Zeitschr. I. 1861. 11. S. 313. — 2) Siebert, Statistik d. Resectionen, welche von Ried u. s. w. Jena, 1868. S. 32. Fibroma osteoides. — 3) Heyfelder, Journ. f. Chir. u. Augenh. III. 1844. II. 4. — Dieffenbach, Operat. Chir. II. S. 60. — Siebert, l. c. S. 34. u. s. w. — 4) L'Union méd. 1847. Nr. 108, 109, 110, 113. Des Kystes séreux, qui etc. — 5) Medic. Centralzeit. 1851. S. 89.

schneidezähne, theils Backzähne waren. Siebert[1]) berichtet von einer multiloculären Cyste der linken Unterkieferseite bei einem 14jährigen Mädchen, welche von Ried durch Resection und Exarticulation beseitigt worden war. Bottini[2]) resecirte einem 23jährigen Mädchen subperiosteal und subcapsulär die linke Unterkieferhälfte wegen einer in ihr enthaltenen uniloculären Cyste u. s. w. In manchen Fällen sind die Cysten aus Veränderungen anderer Geschwulstarten hervorgegangen.

Alle diese Kiefergewächse entstellen, behindern die Bewegungen der Mandibula, damit das Kauen, Schlingen und Sprechen, wobei jedoch Vieles davon abhängt, ob die Geschwulst an der innern oder äussern Kieferfläche, am obern oder untern Rande, am Kieferkörper oder an den Aesten desselben Sitz hat. Bedenklicher sind immer die nach innen und hinten sich entwickelnden Tumoren, indem diese durch Druck auf die Halsgefässe und durch Ausfüllung der Mundhöhle zu sehr erheblichen Circulations-, Respirations- und Deglutitionsstörungen Anlass geben können.

Behandlung. Sie bezweckt Entfernung der Geschwulst, und diese kann nach Sitz und Art des Tumors auf verschiedene Weise geschehen, bald nämlich durch einfache Abtragung von der Oberfläche des Knochens, wie das bei Exostosen zuweilen geschehen kann, bald durch eine eigentliche Exstirpation aus dem Knochen, wozu einzelne chondromatöse Geschwülste sich eignen, bald endlich, und das ist der häufigste Fall, ist die Resection des Unterkiefers unter Umständen mit Exarticulation desselben nothwendig.

Capitel III.

Resection des Unterkiefers.

Die Unterkieferresectionen können in der mannigfaltigsten Weise ausgeführt werden, wozu folgende Unterscheidungen einige Anhaltspunkte gewähren.

1. Resection des Alveolarrandes [3]).

Indicationen. Sie sind im Wesentlichen dieselben, wie für die alveoläre Resection der Oberkiefer. Es sind meistens Neubildungen, um deren Entfernung es sich handelt, seltener Caries und Nekrose.

Technik. Lässt sich zu der krankhaften Stelle vom Munde aus nicht gehörig gelangen, was jedoch nur bei Affectionen des hintersten

1) L. c. S. 34. — 2) Annali univers. di Med. Vol. 200. 1867. p. 307. — 3) Eine grössere Anzahl von Operationsfällen s. in der 2. Aufl. dies. Lehrb. II. S. 267.

Theils des Alveolarrandes der Fall sein wird, so muss man den entsprechenden Mundwinkel nach aussen und unten über die schadhafte Stelle hinaus einschneiden; dann zieht man an den Grenzen derselben stehende Zähne aus, umschneidet im Zahnfleisch die zu reseeirende Knochenparthie, und nimmt diese durch 2 nach unten convergirende Schnitte oder durch einen Bogenschnitt, oder durch zwei verticale Schnitte, die durch einen horizontalen verbunden werden, weg. Als Trennungswerkzeuge lassen sich Knochenscheeren und Zangen, selbst starke Messer, und von Sägen vorzugsweise Messersägen und das Osteotom gebrauchen. Muss der Alveolarrand nicht zu tief abgetragen werden, so bedient man sich am besten der Scheeren und Zangen. Besondere Rücksicht verdient der *Canalis alveolaris* wegen der in demselben verlaufenden Nerven. Die Trennung dieses Nerven wird von dem nicht anästhesirten Kranken immer durch eine heftige Schmerzensäusserung bezeichnet, und den höchsten Grad erreicht dieselbe, wenn längs des Canales hingesägt wird, was daher vermieden werden muss, indem man den horizontalen Schnitt entweder ober- oder unterhalb des Canales hinführt, und im letztern Fall von den Verticalschnitten den hintern immer zuerst macht.

2. Resection der Kieferbasis und des Kieferwinkels.

Indicationen. In den meisten Fällen wurden diese Resectionen gleichfalls wegen Neubildungen gemacht, seltener wegen Caries, Nekrose oder Hypertrophie. Velpeau[1]) z. B. sägte wegen eines vom Kinn ausgegangenen Markschwammes das ganze Kinnstück ab, ähnlich Textor jun.[2]) wegen eines carcinomatösen Geschwürs. Ebenfalls wegen Geschwülsten resecirten den Kieferwinkel Langenbeck[3]), Beck[4]) u. A. Wegen einer nach vorausgegangener Nekrose zurückgebliebenen Hypertrophie und Sclerose der Kieferbasis resecirte diese in ihrer ganzen Ausdehnung Heine[5]) u. s. w.

Technik. Beschränkt sich die Affection auf den Knochenrand und ist nicht ein Theil Haut mitzuentfernen, so genügt zur Entblössung desselben ein Längenschnitt mit Ablösung der Weichtheile. Erstreckt sich das Uebel höher an den Flächen hinauf, so macht man auf die Mitte des Randschnittes noch einen Verticalschnitt oder auf die Enden desselben zwei solcher Schnitte, oder man bildet einen Bogenschnitt mit nach unten gerichteter Convexität. — Die Wegnahme des Knochen-

1) Méd. opérat. II. p. 624. — 2) Bayer. Corr. Blt. 1847. Nr. 47. — 3) N. Bibl. f. d. Chir. I. 1818. S. 295. — 4) Med. Annal. IV. S. 536. — 5) Bei Ried, l. c. S. 157.

randes kann mit der Knochenzange und mit Sägen geschehen, unter welchen eine Messersäge am einfachsten zu handhaben ist. Die Schnittformen können ein Bogenschnitt, Keilschnitt oder ein Horizontalschnitt mit verticaler seitlicher Absetzung sein.

3. Resection von Stücken aus den Kieferwandungen.

Indicationen. Oberflächlich aufsitzende Geschwülste, z. B. Exostosen oder superficielle Caries, oder die Absicht, den Unterkiefercanal zur Nervenresection zu öffnen, können Anlass zu solcher Resection geben.

Technik. Das Resectionsgebiet lässt sich auf sehr verschiedene Weise entblössen, bei Affectionen der Kinngegend z. B. durch einfache Ablösung der Unterlippe und Kinnhaut von dem Knochen und Herunterschlagen der Weichtheile, oder durch Bildung eines unterhalb des Kinns hingehenden Horizontalschnittes längs der Kieferbasis und Aufschlagen der Weichtheile, oder durch Bildung eines das Kinn umfassenden halbmondförmigen Schnittes und Aufschlagen des Lappen, oder durch Spaltung der Unterlippe, oder durch Bildung eines ⊥ Schnittes, dessen verticaler Theil unterhalb des freien Lippenrandes beginnt, dessen horizontaler auf die Kieferbasis fällt. Bei seitlichen Affectionen des Kiefers wird ein Horizontalschnitt längs der Kieferbasis, oder ein leichter Bogenschnitt mit nach unten gerichteter Convexität häufig genügen. Unter Umständen kann auch ein Verticalschnitt oder ein ⊥ Schnitt dienlich sein. — Die Wegnahme der Knochenfläche ist gleichfalls in mehrfacher Weise auszuführen. Oberflächliche Kieferstücke nahmen Moulinié[1]), Hysern[2]), Graefe[3]), Petrequin[4]) u. A. mit Meissel und Hammer weg. Exostosen lassen sich einfach mit einer Messersäge abtragen (Ried[5])). Penetrirende Stücke von meist viereckiger Form entfernten Textor sen. und jun.[6]) mit dem Osteotom. Auch der Stichsäge kann man sich bedienen, wenn vorgebohrt worden ist, oder man trepanirt das Knochenstück aus u. s. w. Wenn bei solchen Resectionen auch die Spitzen von Zähnen abgetragen werden, so können diese gleichwohl verbleiben.

4. Resection des mittleren Theils des Unterkiefers. Resectio, Amputatio menti.

Indicationen. Epithelialeareinome, welche von der Unterlippe und vom Kinn oder vom Boden der Mundhöhle aus sich auf den Kiefer

1) Hamb. Zeitschr. VIII. S. 373. — 2) Bei Velpeau, l. c. I. Append. p. 24. — 3) Journ. f. Chir. u. Augenh. IX. S. 258. — 4) Tr. d'Annat. méd. chir. Par. 1844. p. 167. — 5) Bei Siebert, l. c. S. 34. — 6) Bei Rensche, De maxillae infer. resect. Diss. Wirceb. 1844.

verbreitet haben, geben am häufigsten Veranlassung zu solchen Resectionen, nächstdem auch Myeloidsarkome, welche primär in der Markhöhle des Kiefers entstanden sind. Ausserdem hat man in einzelnen Fällen bei Zungenkrebs, um denselben zur Exstirpation zugänglicher zu machen, die mittlere Kieferresection temporär vorgenommen.

Technik. Zur Entblössung des Resectionsgebietes sind die bei der vorigen Resection angegebenen Schnittweisen anwendbar. — Die Knochentrennung in verticaler Richtung an den Grenzen der schadhaften Stelle kann, nachdem allfällig in der Schnittbahn liegende Zähne ausgezogen worden sind, mit einer Messersäge, Stichsäge, mit der Kettensäge oder mit dem Osteotom geschehen, wie gerade die Gewohnheiten des Chirurgen sind. Es ist nicht nothwendig, den Knochen ganz zu durchsägen, die letzte Trennung geschieht zweckmässig mit einer Knochenscheere. Das getrennte Knochenstück wird dann angezogen und von den Weichtheilen abgetrennt. Zuweilen hat man nach dieser Abtrennung bald sogleich, bald erst später Zufälle von Erstickung wahrgenommen, namentlich bei Rückwärtsbeugung des Kopfes und bei Schlingbewegungen in Folge von Retraction der rück- und abwärts gelegenen Zungenmuskeln. Lallemand [1]) musste einmal dieses Zufalls wegen die Laryngotomie machen, und Magendie, Richerand [2]), Dieffenbach [3]) u. A. verloren sogar Operirte daran. Der Operirte ist daher streng zu überwachen und mit dem Kopfe nicht tief zu legen. Vorsichtiger aber ist es, durch die vordern Enden der *Genioglossi* eine Fadenschlinge zu ziehen und diese vorn in geeigneter Weise zu befestigen. Nur wenn bei grossem Kiefer ein kleines Stück aus der Mitte genommen worden ist, kann es zweckmässig sein, die getrennten Kieferränder miteinander zu vereinigen. Bei nur temporärer Resection lässt man das Kieferstück mit den äussern Weichtheilen in Verbindung.

5. Resection eines Seitentheiles des Unterkieferkörpers [4]).

Indicationen. Sie sind im Wesentlichen dieselben wie bei der vorigen Resection, namentlich also sind es Geschwülste, welche diese Operation indiciren, seltener gibt dazu Nekrose Anlass.

Technik. Zur Bloslegung des Knochens dient am zweckmässigsten ein Längenschnitt der Kieferbasis entlang. Muss noch ein Theil des Kieferastes mit hinweggenommen werden, so fasst man diesen in einen Bogenschnitt. Ist ein Theil der Haut mit zu entfernen, so wird diese mit zwei elliptischen Schnitten eingefasst, so dass die Narbe schliesslich

1) Journ. univ. des. sc. méd. XXVIII. 1822. p. 340. — 2) Bei Velpeau, Méd. opér. II. p. 620. — 3) L. c. S. 58. — 4) Einschlägige Literatur s. in der 2. Aufl. dieses Lehrb. II. S. 272.

auf die Kieferbasis fällt. — Bei der Entblössung der äussern Knochenfläche, wenn diese nothwendig, bietet der Ansatz des Masseters die meisten Schwierigkeiten dar. — Für die Aussägung des Knochenstückes ist darauf aufmerksam zu machen, dass es nicht gleichgültig ist, ob man den Knochen zuerst hinten oder vorn durchsägt. Geschieht das letztere, so wird dadurch die hintere Durchsägung erleichtert, indem man das vorn getrennte Kieferstück fassen, nach aussen und unten drücken und so für die Säge zugänglicher machen kann. Dagegen kommt bei Resectionen innerhalb des Gebietes des *Canalis alveolaris* in Betracht, dass man wegen der Trennung des *N. alveolaris infer.* in diesem Falle zuerst den hintern Schnitt machen muss, es müsste denn der vordere Schnitt vor das *Foramen mentale* fallen.

6. Resection des ganzen Unterkieferkörpers.

Indicationen. Anderson [1]), Sims [2]) u. A. resecirten wegen Osteosarkomen, Jäger [3]), Heyfelder [4]) u. A. wegen Krebs, Maisonneuve [5]) u. A. wegen Nekrose u. s. w.

Technik. Der einfachste Weichtheilschnitt ist ein Längenschnitt der Kieferbasis entlang, welcher etwas über die Kieferwinkel hinaus reicht. Ist ein Theil der Kieferäste noch mit zu entfernen, so verlängert man den Schnitt bogenförmig gegen das Ohr hin. Von Einigen werden zur leichteren Ablösung der Weichtheile noch Unterlippe und Kinnhaut median gespalten. — Die Knochentrennung kann in der vorhin angegebenen Weise geschehen, hinter dem letzten Backzahn in verticaler, oder mehr weniger schräger oder auch in horizontaler Richtung durch die Mitte der Kieferäste, wenn ein Theil dieser mitfortgenommen werden muss. Zur bessern Ablösung der Weichtheile von der innern Knochenfläche trennt man den Kiefer zuerst in der Mitte oder besser gerade neben derselben, um nicht gerade den dicksten Theil des Knochens zu treffen.

7. Resection des ganzen Unterkiefers, nur mit Zurücklassung der Gelenkfortsätze.

Diese Operation kann zuweilen die Exarticulation des Unterkiefers ersetzen und verdient alle Beachtung, da sie leichter als die letztere auszuführen ist. — Die Weichtheiltrennung geschieht wie bei der vorigen Resection, nur dass man den Kieferrandschnitt beiderseits bis zum Ohr aufsteigen lässt. — Die Knochentrennung am Collum des

1) Gaz. méd. de Par. 1837. p. 383. — 2) Ib. 1848. p. 892. — 3) Bei Ried, l. c. S. 185. — 4) Amp. u. Resect. S. 81. — 5) Gaz. des Hôp. 1854.

Fig. 81.

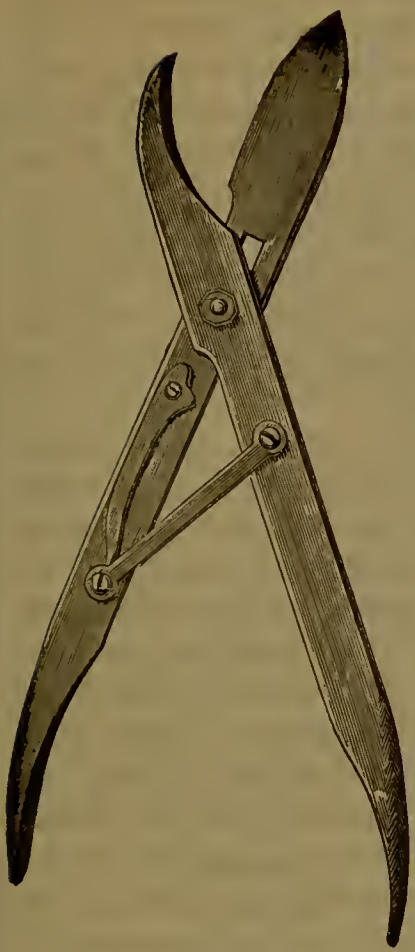

Gelenkes wird am leichtesten mit einer starken Resectionsscheere (Fig. 81, meine durch Druck und Zug wirkende Resectionsscheere), oder mit der Kettensäge bewirkt. Von dem Kronenfortsatz löst man den Ansatz des Temporalmuskels mit einem geknöpften Messer von hinten nach vorn, oder mit einer übers Blatt gebogenen Scheere. Der Unterkiefer wird vor der Ablösung der Weichtheile an seiner innern Fläche gleichfalls in der Mitte getrennt.

Capitel IV.

Exarticulation des Unterkiefers.

1. Einseitige Exarticulation des Unterkiefers.

Indicationen. Geschwülste, unförmliche Knochenwucherungen, Nekrose, namentlich Phosphornekrose, Caries und Schussverletzungen können diese einseitige Exarticulation indiciren, welche bereits ausserordentlich häufig gemacht worden ist.

Technik. Bei den ersten Operationen dieser Art unterband man vorher aus Furcht vor Blutung aus den Aesten der *Carotis facialis* die *Carotis communis* (Graefe[1]), Mott[2]), Dzondi[3]), Gensoul[4]) u. s. w.[5])), allein die Erfahrung hat gelehrt, dass diese Vorsicht nicht nothwendig ist. Vor der Exarticulation muss der Kiefer natürlich an einer Stelle in seiner Continuität getrennt werden, was je nach Sitz und Ausdehnung der indicirenden Operation mehr oder weniger entfernt von dem betreffenden Gelenk geschehen muss. So ist bald nur ein Kieferast oder noch ein Theil des Körpers, oder die ganze Hälfte des Unterkiefers, oder sogar noch ein Theil von der andern Kieferhälfte mitzuentfernen.

Für die Entblössung des Resectionsgebietes gelten im

1) Journ. d. Chir. u. Augenh. III. 1822. S. 257. — 2) Langenbeck's N. Bibl. IV. 1827. S. 455. — 3) Lambert, Diss. sist. casum exsect. dimid. maxillae infer. ex articulo praec. subl. carotidis. Hal. 1826. — 4) Lettr. chir. sur quelq. etc. Par. 1833. p. 58. — 5) S. 2. Aufl. dies. Lehrb. II. 1860. S. 275.

Wesentlichen die für die seitlichen Resectionen angegebenen Schnittweisen. Ist nur der Kieferast theilweise oder ganz zu entfernen, so genügt, wenn nicht Theile der Haut mit weggenommen werden müssen, ein Schrägschnitt oder Bogenschnitt längs des hintern Randes des Kieferastes, der etwas über dem Kiefergelenk begonnen und über den Kieferwinkel hinaus nach der Kieferbasis hingeführt wird, so dass eine Art Lappen umschnitten ist. Muss noch ein Theil des Unterkieferkörpers in das Resectionsgebiet fallen, so verlängert man in entsprechender Weise den Horizontalschnitt längs der Kieferbasis. Natürlich können besondere Krankheitsverhältnisse Modificationen dieser nur als Normen geltenden Schnittformen erheischen.

Nach Ablösung der Weichtheile von der vordern Knochenfläche sägt oder schneidet man den Kiefer an der vordern Grenze der schadhaften Stelle durch, worauf das zu exarticulirende Kieferstück von den Weichtheilen möglichst abgezogen und von diesen, indem man sich immer dicht an den Knochen hält, abgetrennt wird bis zur Eintrittsstelle der *Art. alveolaris inferior*, deren Durchschneidung man der Blutung wegen noch zu vermeiden sucht. Man wendet sich jetzt der Ablösung des Temporalmuskels vom Kronenfortsatz zu, der durch Herabdrücken und Auswärtswenden des Kieferstückes möglichst zugänglich gemacht wird, oder, was häufig vortheilhafter ist, man schneidet den Kronenfortsatz mit einer Knochenscheere geradezu durch.

Nun exarticulirt man. Durch Ab- und Rückwärtsdrücken des Kieferstückes wird der Gelenkkopf womöglich auf das *Tuberculum articulare* gebracht, dann die Kapsel vorn und aussen eingeschnitten, der Gelenkkopf noch mehr luxirt und auch an der hintern und innern Seite freigemacht, wobei eine Löffelscheere gute Dienste leistet. Zuletzt wird das Kieferstück möglichst nach aussen gewälzt und vollends an seiner innern Fläche von den Weichtheilen abgetrennt. Ist durch eine grosse Kiefergeschwulst am Kieferkörper und Aste die Zugänglichkeit der Fortsätze sehr erschwert, so muss man zwischen diesen und der Kiefergeschwulst den Knochen noch einmal trennen, den losgesägten Kiefertheil entfernen und nun erst exarticuliren, wozu man den Gelenkfortsatz mit einer Knochenzange fasst und des Weiteren wie oben verfährt.

2. Doppelseitige Exarticulation des Unterkiefers. Exstirpation der Mandibula.

Indicationen. Sie sind dieselben wie bei der einseitigen Exarticulation. Dupuytren[1]) scheint diese Totalexarticulation zuerst ge-

1) Journ. hebdomad. 1829. Sept.

macht zu haben. Am häufigsten wurde diese Operation wegen Phosphornekrose gemacht, so zuerst von Heyfelder[1]) und Stadelmann an einem und demselben Individuum in einem Zwischenraum von 11 Monaten. Ersterer exarticulirte die linke, letzterer die rechte Hälfte. Weitere Exarticulationen wegen Nekrose führten Pitha[2]), Blandin[3]), Carnochan[4]) u. A. aus. Wegen Osteosarkomen exarticulirten Signoroni[5]), Maisonneuve[6]) u. A. Auch Schussverletzungen, wodurch der grösste Theil des Kiefers zertrümmert worden ist, können die Exarticulation der Gelenkfortsätze erheischen. Findet kein Wiederersatz statt, so bleibt nicht blos eine bedeutende Entstellung nach dieser Resection zurück, sondern sind auch Sprache und Schlingvermögen sehr beeinträchtiget. Indessen kann unter Umständen durch ein künstliches Gebiss nachgeholfen werden. Was die Lethalität betrifft, so scheint diese sehr gering zu sein.

Technik. Oefters hat man die Operation in zwei Absätzen gemacht, indem zuerst die eine, dann die andere Hälfte exarticulirt wurde, was Vortheile bietet. Auch ist die Operation bei Nekrosen mitunter insofern einfach, als sie gleichsam nur in einer Extraction von Sequestern bestehen und von der Mundhöhle aus subbuccal bewerkstelliget werden kann, was bereits öfters geschehen ist. Ist aber der Knochen durch äussere Schnitte zu entblössen, so wendet man die bei der einseitigen Exarticulation angegebenen in Combination an, und auch bezüglich der Art der Knochenauslösung gilt das dort Gesagte. Natürlich ist auch bei dieser Operation auf die bei der Kinnamputation erwähnte Gefahr der Erstickung durch Zurücktreten der Zunge zu achten.

Capitel V.

Frakturen des Unterkiefers.

Unter den Frakturen der Gesichtsknochen sind Unterkieferbrüche am häufigsten, wovon bei der Festigkeit des Knochens der Grund wohl hauptsächlich in seiner ausgesetzten Lage gesucht werden muss.

1) Schmidts, Jahrb. Bd. 47. 1845. S. 144. — 2) Prag. Vierteljschr. III. 1848. S. 138. — 3) Hygnier, Rapport et considér. sur la désarticulat. ou l'abl. compl. etc. Par. 1857. — 4) Contributions to operative surgery and surgical pathology. I. Philadelph. 1858. — 5) Annal. univers. di Medic. 1843. Febbr. e Marzo. — 6) Gaz. des Hôp. 1853. Nr. 53. p. 218.

Nach einer durch Gurlt[1]) zusammengestellten Casuistik von 274 Frakturen der Gesichtsknochen kommen

auf den Unterkiefer . . .	153
„ einen Oberkiefer . . .	40
„ das Jochbeingerüste .	30
„ beide Kiefer	20
„ das Nasengerüste . . .	31
	274

Was Geschlecht und Alter betrifft, so sind die Mandibularbrüche bei männlichen Individuen viel häufiger als bei weiblichen. Selten sind sie bei Kindern unter 10 Jahren und bei Erwachsenen über 60 Jahre. Ihre grösste Frequenz fällt in das Alter von 20—30 Jahren. — Bezüglich der gebrochenen Kiefertheile unterscheiden wir die Frakturen des Unterkieferkörpers, der Kieferäste und der an diesen befindlichen Fortsätze, des Kronen- und Gelenkfortsatzes. Nach Lente[2]) betrafen 55 einfache Frakturen des Unterkiefers 40mal den Unterkieferkörper, dreimal den aufsteigenden Ast, und dreimal den Hals des Gelenkfortsatzes; in einem Falle war der Kieferwinkel gespalten, in acht Fällen ist der Sitz der Fraktur nicht näher bestimmt.

1. Frakturen des Unterkieferkörpers.

Entstehung. Die Frakturen des Unterkieferkörpers können, absehend von denjenigen des Alveolarrandes, bezüglich welcher wir auf die Oberkieferbrüche verweisen, hervorgebracht werden: — 1) direct durch Einwirkung eines Fremdkörpers, so dass der Bruch an der Stelle sich zeigt, wo jene stattgefunden hat, es gehören dahin die Schussbrüche und manche durch Stoss, Schlag (Hufschlag) und Fall entstandenen Frakturen; — 2) indirect, und zwar a) durch Compression der Kieferhälften gegen einander, so dass die Convexität des Kiefers in höchstem Grade gesteigert wird. Meistens entstehen dadurch einfache Brüche median oder an einer Stelle der Seite des Kiefers. b) Durch Auseinandertreibung der seitlichen Kiefertheile, welcher Effect auf eine doppelte Weise hervorgebracht werden kann, nämlich: α) Durch eine Gewalt, welche von vornher auf den Kiefer wirkt, wie das bei einem Fall auf den vordern Theil des Kinns stattfinden kann. Der Bruch zeigt sich hier gewöhnlich an einem Seitentheil des Kiefers oder an einem Winkel, oder es wird ein Doppelbruch gebildet. Die Wirkung der frakturirenden Gewalt ist hier eine ähnliche, wie wenn die Kiefer-

1) Handb. d. Lehre von den Knochenbrüchen. II. 1865. S. 369. — 2) New-York Journ. 1851. Sept.

äste gewaltsam auseinander gezogen werden, was Linhart[1]) an Leichen versucht hat. Niemals entstand dabei eine Fraktur in der Mitte, sonders stets 1″ weit nach aussen auf der einen oder andern Seite; β) durch eine von der Mundhöhle aus wirkende, die seitlichen Kiefertheile auseinandertreibende Gewalt, welcher Effect durch Gasexplosion hervorgebracht werden kann, wenn innerhalb der Mundhöhle Schusswaffen abgefeuert werden. In zwei solchen von Linhart beobachteten Fällen befand sich der Bruch in der Symphyse des Kiefers, was er durch die bedeutende Contraction der Kiefermuskeln, namentlich der *Digastrici* erklärt, wodurch der Kiefer in der Mittellinie in die grösste Spannung versetzt werde.

Mechanische Bruchverhältnisse. Bald ist der Knochen nur an einer Stelle gebrochen, bald an mehreren, und sind die Bruchflächen eben, gezackt oder mehr weniger gesplittert. Ferner geht der Bruch bald zwischen zwei Alveolen durch, bald durchsetzt er diese und einzelne Zähne sind gelockert, selbst ausgefallen. Nicht so selten findet sich der Bruch in der Mitte[2]), viel häufiger indessen zwischen dieser und dem vordern Masseterrande. Die Richtung des Bruches nach der Höhe des Kiefers ist bald eine senkrechte, bald eine schiefe, und dann häufiger von oben und vorn nach unten und hinten gehend, als umgekehrt. Nach der Dicke des Kiefers haben die Bruchflächen entweder gerade oder schräge Richtung und in diesem Falle meistens so, dass der Bruch von aussen und vorn nach innen und hinten geht. Gewöhnlich sind die Bruchstücke verschoben, theils nach der Höhe, theils nach der Dicke. Das vordere Bruchstück ziehen die Kieferzungen- und Kieferzungenbein-Muskeln nach unten und rückwärts, das hintere der Kau- und Schläfen-Muskel nach oben und aussen, insofern nämlich die mechanischen Bruchverhältnisse eine solche Dislocation zulassen. Ist der Kiefer zu beiden Seiten der Symphyse gebrochen, so wird das Mittelstück leicht erheblich nach unten und rückwärts gezogen. Bei Frakturen in der Symphyse selbst oder ganz nahe derselben findet man bald gar keine Verschiebung, bald nur eine geringe nach der Höhe des Knochens, oder die Bruchstücke stehen von einander. Meistens gering oder ganz fehlend ist die Verrückung bei Brüchen unter der Masseterdecke. Uebrigens hängen die mancherlei Verschiedenheiten darbietenden Dislocationen auch noch davon ab, ob das Zahnfleisch und die Beinhaut mitzerrissen sind oder nicht.

Erscheinungen und Folgen. Als primäre Complicationen der

---

1) Oesterr. Zeitschr. f. prakt. Heilk. IV. 1858. 53. u. VIII. 1862. 48. — 2) Einschlägige Fälle s. in der 2. Aufl. dies. Lehrb. II. S. 437.

Mandibularbrüche bestehen nicht selten Zufälle von Hirnerschütterung, Ohrenblutung, die mit einer Fraktur der Felsenpyramide im Zusammenhang stehen kann, heftige Schmerzen in der Kinnlade und den Zähnen, Zuckungen der Gesichtsmuskeln, Unempfindlichkeit der Gesichtshaut auf der verletzten Seite, Wunden, Quetschungen der Weichtheile und Blutung. Sehr heftige Schmerzen nach der Bahn des *N. alveolaris* sind bisweilen in nicht vollständiger Trennung des Nerven begründet, der bei jeder Bewegung der Bruchstücke gezerrt wird [1]).

Im weitern Verlaufe gesellt sich Entzündung der Mundweichtheile und Speichelfluss bei. Einfache Frakturen, namentlich wenn der Bruch nicht gegen die Mundhöhle zu durch stattgehabte Zerreissung des Zahnfleisches offen ist, verheilen bei zweckmässiger Behandlung binnen 30—40 Tagen. Durch Absterbung einzelner Knochentheile aber, oder durch grosse Beweglichkeit des Bruches, womit dann leicht häufige Verrückung der Bruchenden verbunden ist, kann die Heilung sehr verzögert, ja selbst die Bildung einer Pseudarthrose oder wenigstens einer nicht ersten Verbindung veranlasst werden. Ausserdem können in Folge von Nekrose Abscesse, Eitersenkungen, fistulöse Zustände u. s. w. sich bilden. Ist der Bruch mit Verkürzung des Kiefers oder mit Verschiebung der Bruchstücke geheilt, so passen die Zahnbogen nicht mehr aufeinander und das Kauen bleibt erschwert. In seltenen Fällen hat man auch als Folge des Bruches Obliteration des Unterkiefercanales und weiterhin Verlust der Zähne und Atrophie der frakturirten Knochenhälfte bis zu einem dünnen cylindrischen Knochen beobachtet [2]). Tödtliche Folgen haben Kieferbrüche nur durch einzelne primäre oder secundäre [3]) Complicationen.

Diagnose. Sie ergibt sich aus der vorausgegangenen Gewaltthätigkeit, aus dem Schmerz an der gebrochenen Stelle, aus der durch Verrückung der Bruchenden bedingten Unebenheit der Kieferbasis und des Zahnbogens, und aus der Beweglichkeit und Crepitation der Bruchstelle, wenn man die Daumen auf die Zahnbogen, die übrigen Finger an die Kieferbasis bringt und einzelne Kiefertheile zu bewegen sucht. Bei erheblicher Dislocation kann die Fraktur schon äusserlich an dem halbgeöffneten Munde, der abgeflachten Wange und dem nach der gebrochenen Seite hin und tiefer stehenden Kinne erkannt werden.

---

1) Schuh, Zeitschr. d. k. k. Gesellsch. der Aerzte zu Wien. 1847. Aug. — 2) Wernher, Handb. d. allgem. u. spec. Chir. H. 9. 1850. S. 551. — 3) Richet, Gaz. des Hôp. 1865. 127. Zwei Fälle von Septikämie. — Hawkins, British med. Journ. 1857. p. 660. Pyämie.

Behandlung. Die Einrichtung des Bruches hat in den meisten Fällen keine grossen Schwierigkeiten. Man fixirt das hintere Bruchende mit den Fingern der einen Hand und bringt das vordere mit der andern durch Anziehung und Hebung in seine Lage. Allfällig verschobene Zähne werden wieder an Ort und Stelle gedrückt. Bei Splitterbrüchen drückt man die noch anhängenden Splitter in ihre Lage und entfernt nur allfällig ganz lose.

Die Retention hat keine Schwierigkeiten, wenn der Bruch ohne Dislocation besteht, oder die eingerichteten Bruchstücke keine Neigung zur Verschiebung haben. Man hat Beispiele, dass solche Brüche ohne jeden Verband geheilt sind [1]). Jedenfalls reicht hier ein einfacher Haltverband des Unterkiefers hin. Natürlich darf der Verletzte während der ersten Wochen nur flüssige Nahrungsmittel geniessen.

Anders verhält es sich bei verschobenen und leicht verschiebbaren Frakturen, sei es nach der Höhe oder nach der Dicke und Länge des Knochens, oder nach allen Richtungen zugleich. Hier ist die Retention, wenigstens im Anfange, mit einigen Schwierigkeiten verbunden und liegt auch darin der Grund, dass im Laufe der Zeit so mannigfache Verbandweisen und Apparate zur Heilung der Unterkieferbrüche versucht und anempfohlen worden sind, wovon ich schon früher [2]) eine Uebersicht gegeben habe. Dieselben lassen sich auf folgende zurückführen:

1) Schienenverbände, und zwar: — a) solche, welche man der äussern Kieferfläche und der Kieferbasis anlegt und durch Haltverbände (mein Unterjochbeinverband, das Halfter, die Kinnschleuder u. s. w.) befestigt. Als Schienen können Pappschienen, Guttapercha-Schienen, Gypsschienen u. s. w. verwandt werden; — b) solche, welche der innern Kieferfläche angelegt werden; dahin gehört ein von M. Emmert [3]) angewandter Apparat, bei welchem eine elastische Stahlfeder an die innere Kieferfläche gebracht und äusserlich durch eine zweite Feder befestigt wurde; — c) solche, welche auf die Zähne selbst zu liegen kommen und rinnenförmige Gestalt haben. Solche Schienenapparate sind weitaus am häufigsten in Gebrauch gezogen worden. Sie unterscheiden sich weiterhin hauptsächlich durch die Art ihrer Befestigung, indem man sie α) an den Oberkiefer angedrückt hält (vorzüglich durch Boyer in die Praxis eingeführt), β) durch

1) Pitha, Prag. Vierteljhrsehr. III. 1845. S. 1. — Bardeleben bei Schönleben, De fract. mandib. vineturisque earum curae idoneis. Gryphiae. 1860. p. 27. — 2) 2. Aufl. d. Lehrb. II. S. 439 u. f. — 3) Würtemb. Zeitschr. f. Wund- u. Geburtsh. 1863. S. 87.

eigene Mechanismen aussen befestigt (als Beispiel dient unter den vielen hieher gehörigen Mechanismen der Rüttenick'sche Apparat durch W. Emmert verbessert), γ) durch um den Knochen selbst herumgeführte Drahtschlingen befestigt (Robert [1]), δ) selbsthaltend macht, wohin der Guttapercha-Verband von Morel-Lavallée [2] gehört.

2) Verbindung der Zähne der beiden Bruchstücke durch Faden, Draht u. dgl., ein schon altes Verfahren. Man hat auch die gegenüberstehenden Zähne beider Kiefer verbunden, was ich indessen nur der Uebersicht wegen berühre.

3) Anlegung einer Knochennaht, zuerst von Baudens [3] ausgeführt.

Schon die grosse Zahl dieser Verbandweisen und Apparate beweist, dass man diese Brüche auf verschiedene Art behandeln kann, und dass kein Verfahren ein allgemein anwendbares und empfehlenswerthes ist. Und in der That muss die Behandlung immerhin den besonderen Verhältnissen angepasst werden, wobei rücksichtlich der angeführten Verbandweisen und Mechanismen zu berücksichtigen ist: dass alle Vorkehren, bei welchen Fremdkörper in die Mundhöhle zu liegen kommen, dem Verletzten immer höchst lästig und beschwerlich sind und die Mundschleimhaut reizen, dass eine absolute Feststellung, Immobilisirung des Unterkiefers für die Dauer nicht wohl thunlich ist, dass zur Fixirung der Bruchenden die Zähne nur dann gebraucht werden können, wenn solche vorhanden und fest sind, dass die Anlegung einer Knochennaht immerhin eine blutige Operation voraussetzt, sowie auch das Durchziehen von Faden- oder Drahtschlingen durch die Kieferweichtheile u. s. w. Indessen kann man in der Regel alle diese Uebelstände vermeiden, indem für die Mehrzahl der Fälle eine einfache, nicht sehr belästigende Behandlung ausreicht, denn, wenn auch anfänglich eine Neigung zur Verschiebung besteht, so verliert sich diese häufig bald, so dass mit einfachem Haltverbande, unter welchem wir das Aufbinden des Kiefers mit allfälliger äusserer Schienung verstehen, nach und nach die Retention gesichert werden kann. Uebrigens kommt auch wesentlich die Art der Verschiebung in Betracht. Leichter ist der Fall, wenn nur eine Verrückung nach der Höhe des Knochens besteht, indem hier das Aufheben des vordern Kiefertheils und Andruck desselben an das hintere Bruchstück genügen. Schwie-

1) Bullet. de Thér. 1852. Janv. — 2) Gaz. des Hôp. 1855. p. 404. 1859. p. 348. Bull. de Thérap. 1862. p. 200. 248. 352. 398. — 3) Bull. de l'acad. r. de méd. V. 1840. p. 230. 341.

riger sind die seitlichen Verschiebungen zu verhüten, doch besteht hier ein wesentlicher Unterschied, ob das hintere Bruchstück nach aussen oder nach innen steht. Leichter ist die Correction einer Verschiebung der ersten Art, denn hier kann das hintere Bruchstück durch seitliche Compression mittels Unterlegen von Compressen unter den hintern Theil des Haltverbandes nach einwärts gedrängt werden. Für die Correction einer Verschiebung nach innen hingegen kann, wenn diese bedeutend und leicht wiederkehrend ist, die Anwendung einer innern Schiene nach M. Emmert, oder einer Zahnschiene, wozu sich Guttapercha nach Morel-Lavallée gut eignet, oder das Zusammenbinden nebenstehender Zähne, oder endlich die Anlegung einer Knochennaht nothwendig werden.

Zögert das Festwerden der Bruchstelle, was häufig durch nicht gehörige Ruhigstellung der Bruchenden bedingt wird, so muss für längere Zeit wieder ein festerer Verband angelegt und der Kiefergebrauch zum Kauen untersagt werden.

Bilden sich Knochensequester, oder Kieferabscesse, oder Eitersenkungen u. s. w., so verfährt man nach allgemeinen Regeln. Von der Behandlung einer Pseudarthrose ist im folgenden Kapitel die Rede.

2. Bruch der Kieferäste.

Frakturen der Kieferäste sind, absehend von Schussfrakturen, viel seltener als diejenigen des Körpers der Mandibula, kommen übrigens nach den wenigen vorliegenden Beobachtungen in verschiedener Weise vor. Sie entstehen durch Schlag, Fall und Ueberfahrenwerden. Der Bruch hat meistens schräge Richtung. Das hintere Fragment wird gewöhnlich in die Höhe und nach innen gezogen, das vordere tritt zurück, und nimmt auch eine seitliche Stellung ein, in Folge dessen das Kinn zurückgewichen und seitlich verschoben erscheint. Dass übrigens solche Brüche auch ohne alle Verschiebung heilen können, beweist ein Präparat auf dem anat. Museum zu Breslau [1]), wo der Bruch vom Kieferwinkel schräg auf- und vorwärts gieng bis hinter den letzten Backzahn. In einem andern Falle war mit dem Astbruche rechterseits eine Luxation des Gelenkfortsatzes, linkerseits eine Verschiebung nach der Schläfengegend hin verbunden [2]). Die Retention war in einzelnen Fällen mit grossen Schwierigkeiten verbunden. In einem Falle bediente man sich des Apparates von Lonsdale [3]), in einem andern

1) Gurlt, l. c. S. 389. Fig. 32. — 2) Robert, Arch. génér. de méd. VII. 1845. p. 44. — 3) Flower, Lond. med. Gaz. XIII. 1834. p. 415.

musste man schliesslich die Knochennaht anlegen [1]). Bedient man sich zur Retention der äussern Schienung, so muss die Schiene natürlich auch den Kieferwinkel umfassen. Schussfrakturen sind zuweilen mit primären und secundären Blutungen aus Aesten der *Maxillaris interna* oder aus dieser selbst verbunden, welche nicht immer leicht zu stillen sind.

3. Bruch des Kronenfortsatzes.

Frakturen dieses Fortsatzes scheinen sehr selten zu sein, und meistens sind noch andere Theile des Kiefers mitgebrochen. Einen Abbruch des rechten *Proc. coronoideus*, so dass derselbe vom übrigen Knochen ganz getrennt war, beschrieben Tatum [2]) und Holmes [3]). Der Bruch war durch Fall aus der Luke eines Heubodens bei einem Manne entstanden, der am vierten Tage starb. Zugleich war der rechte *Condylus* abgebrochen und bestanden Frakturen der Rippen und des Sternum. Nach Langenbeck [4]) findet sich auf dem Berliner anat. Museum unter Nr. 2269 ein Präparat, wo, in Folge einer geheilten comminutiven Fraktur, der *Proc. coronoides* mit dem Jochbein durch Knochencallus verschmolzen ist. Es bestand eine quere Fraktur des Fortsatzes dicht an seinem Abgange und eine Längsspaltung bis durch den Winkel des Unterkiefers. Hougelot [5]) erwähnt einer Fraktur beider Kronenfortsätze nach einem Fall von der Höhe. Zugleich waren die Gelenkfortsätze und der Kieferkörper in der Symphyse gebrochen. Eine Abreissung der äussersten Spitze des Kronenfortsatzes fand nach einem Präparate von Middeldorpf [6]) bei einem 68jährigen Manne statt, der überfahren worden war und noch mehrere andere Verletzungen erlitten hatte. Eine Zertrümmerung des Kronenfortsatzes durch Einschlagen einer Kartätschenkugel hat Kretschmar [7]) beobachtet. Das Kauen war unmöglich, und es blieb eine Contractur des Unterkiefers zurück.

4. Bruch des Gelenkfortsatzes.

Diesem Bruche liegt bald eine direkte Gewaltseinwirkung zu Grunde, bald entsteht derselbe indirect durch Gegenstoss in Folge eines Schlages, Falles auf den vordern Theil des Kiefers. Im ersten Fall kann nur ein Fortsatz gebrochen sein, im letztern sind öfters beide

1) Kinloch, American Journ. of the med. sc. Vol. 38. 1859. p. 67. — 2) Lancet. II. 1860. p. 536. — 3) Transact. of the path. soc. of Lond. XII. 1861. p. 159. — 4) Arch. f. klin. Chir. I. 1861. S. 456. — 5) Thèse inaug. Par. 1827. — 6) Gurlt, l. c. S. 392. — 7) Bilguer, Chirurg. Wahrnehm. 1763. S. 197.

Fortsätze frakturirt. Auch bestehen diese Brüche selten für sich allein, meistens ist dabei die Mandibula noch an andern Stellen gebrochen. — Halten bei durch Gegenstoss entstandenen Brüchen die Bruchflächen noch zusammen, so ist die Gegenwart einer Fraktur öfters nur zu vermuthen. Sind aber die Bruchstücke auseinandergewichen, so wird der Fortsatz durch den äussern Flügelmuskel nach vor- und einwärts, der andere Bruchtheil des Kiefers durch die Kaumuskeln nach auf- und etwas rückwärts gezogen, so dass das Kinn gegen die verletzte Seite hinsieht. Dabei sind die Kaubewegungen behindert, ist bisweilen Crepitation hörbar und fühlt man den gewöhnlichen Vortritt des Gelenkkopfes an der Vordercohrgegend, wenn der Kiefer herabgezogen wird, nicht, dagegen weiter vorn den abgebrochenen Gelenkhals. — Besteht Dislocation, so ist der Bruch schwierig einzurichten, weil man dem Gelenkkopf nicht beikommen kann. Ribes [1]) konnte in einem Falle den Zeigefinger innerhalb der Mundhöhle gegen den Griffelfortsatz führen, am hintern Rand des Kieferastes gegen den Condylus aufsteigen und diesen nach aussen drücken. Indessen wird bei Schiefbrüchen die Dislocation wiederkehren. Um das untere Bruchende nach vorwärts zu treiben, legte Desault [2]) hinter den Kieferwinkel eine starke graduirte Compresse und befestigte sie durch das *Capistrum s.*; denselben Verband empfiehlt auch Boyer.

Capitel VI.

Pseudarthrosen des Unterkiefers.

Entstehung. Es ist durchaus nicht selten, dass Unterkieferfrakturen längere Zeit etwas beweglich bleiben, dass sich aber ein eigentliches widernatürliches Gelenk ausbildet, ist kein häufiges Vorkommniss. Indessen sind Fälle der Art von Horeau [3]), Dubois-Foucon [4]), Dupuytren [5]), Physick [6]), Brainard [7]), E. S. Cooper [8]) u. A. beobachtet und zum Theil auch chirurgisch behandelt worden. Die Brüche waren meist Schussbrüche oder Schrägbrüche. In einem Falle [9]) konnte wegen der Schwere der Verletzung

1) Sur l'articul. de la machoire infer. Thèse inaug. Par. An. XI. — 2) Oeuvr. chir. I. p. 47. — 3) Journ. de méd., chir. pharm. X. An. XIII. p. 195. — 4) Journ. génér. de méd. chir. etc. XXIII. Sept. — 5) Journ. universel des sc. médic. XIX. 1820. p. 77. — 6) Philadelphia Journ. of med and phys. sc. V. 1822. Nr. 9. p. 116. — 7) Mém. sur le traitem. des fract. non réunies et des difform. des os. Par. 1854. p. 57. — 8) American med. times. III. 1861. p. 101. — 9) Stephen Smith, New York Journ. of med. and surg. 1857. Jan.

und Hinzutritt von *Delirium tremens* längere Zeit kein Verband angelegt werden. Wie sehr die Bruchrichtung auf die Entstehung einer Pseudarthrose Einfluss hat, beweist der Fall von Physick, wo ein Doppelbruch, ein Schräg- und Querbruch, bestand. Der letztere heilte nicht, wohl aber der erstere.

Erscheinungen und Folgen. Je nach der früheren Bruchrichtung zeigt sich die abnorme Beweglichkeit bald nur in der Höhenrichtung, bald von vorn nach hinten. Die functionellen Störungen waren manchmal sehr unbedeutend, so dass man sich zu keinen weiteren Maassnahmen veranlasst fand. In Horeaus Fall z. B. war das Kauen nur wenig beeinträchtiget. Ebenso in dem Falle von Dubois-Foucon, wo das Uebel lange Zeit verkannt und als rheumatischer Zahnschmerz behandelt wurde. In anderen Fällen dagegen zeigten sich sehr erhebliche Uebelstände, wie z. B. in dem Falle Dupuytrens, wo durch eine Schussverletzung bei einem russischen Officier ein grösserer Knochenverlust zwischen Körper und linkem Ast bewirkt worden war und sich eine Pseudarthrose von etwa 1″ Länge ausgebildet hatte. Hier waren Kauen und Sprechen sehr erschwert, der Unterkiefer hieng herab, der Speichel floss aus dem Munde u. s. w.

Behandlung. Man hat diesem andibulären Pseudarthrosen schon auf verschiedene Weise operativ behandelt. Dupuytren resecirte das hintere Bruchstück, scarificirte das vordere und liess durch Zahnarzt Lemaire die Knochenenden durch um die Zähne geschlungenen Platindraht zusammenhalten. In 90 Tagen war die Pseudarthrose geheilt. Physick führte von der Mundhöhle aus ein Setaceum durch die unvereinigte Bruchstelle und nach 3 Monaten soll vollständige Heilung eingetreten sein. Cooper legte nach Entfernung der Zwischenmasse mit dem Meissel eine Knochennaht an mit 4 Silberdrähten und bewirkte dadurch nach 4 Monaten Heilung. Endlich will Brainard durch zu verschiedenen Zeiten vorgenommene 4malige subcutane Perforation eine Pseudarthrose in 6 Wochen zur Heilung gebracht haben. Bezüglich der Auswahl unter den verschiedenen Behandlungsmethoden der widernatürlichen Gelenke gelten die allgemeinen Regeln.

Capitel VII.

Contractur des Unterkiefers.

Entstehung. Die Contractur des Unterkiefers, d. h. eine permanente Fixation desselben in einer bestimmten Stellung, kann bedingt sein: — 1) durch Abnormitäten der Kiefergelenke, namentlich durch knöcherne Verwachsung der Gelenktheile oder durch Retraction der

Gelenkbänder; — 2) durch Retraction der Aufhebemuskeln des Unterkiefers, namentlich der Masseteren und Temporalmuskeln; — 3) durch knöcherne Verwachsung der maxillären und mandibulären Alveolarränder; — 4) durch Narben an der äussern oder innern Backenfläche, und durch Verwachsung dieser mit den äussern Kieferflächen; — 5) durch knöcherne Verschmelzung des Kronenfortsatzes mit dem Jochbein, wovon oben bei den Mandibularbrüchen S. 490 ein Beispiel mitgetheilt worden ist; — 6) durch eine angeborene abnorme Form, Grösse und Stellung des Kronenfortsatzes, wie einen Fall der Art Langenbeek [1]) beschrieben und operativ behandelt hat.

Bisweilen wirken mehrere Ursachen zusammen, auch ist bei einigen derselben das Uebel nur einseitig, bei andern doppelseitig vorhanden, so dass ätiologisch und pathogenetisch verschiedene Arten von Contractur des Unterkiefers oder sogenannter Kiefersperre zu unterscheiden sind, was natürlich für die zu ergreifenden therapeutischen Maassnahmen von der grössten Wichtigkeit ist.

Erscheinungen und Folgen. Die functionellen Störungen bei der Kiefersperre hängen selbstverständlich von dem Grade der Unbeweglichkeit und von der jeweiligen Kieferstellung ab. Bei den höheren Graden des Uebels ist das Kauen jedenfalls unmöglich, und das Sprechen in hohem Grade erschwert und undeutlich. Die Nahrungsaufnahme und die Ernährung können dadurch so beeinträchtiget werden, dass der Kranke abmagert und selbst in Lebensgefahr geräth.

Diagnose. Auf eine knöcherne Verwachsung darf man schliessen, wenn der Kiefer nach keiner Richtung hin sich bewegen lässt, denn bei Verwachsung und Retraction der Weichtheile kann die Mandibula, wenn auch nicht in senkrechter, so doch etwas nach der einen oder andern Seite hin bewegt werden. Eine Retraction der Kaumuskeln gibt sich beim Zufühlen durch ungewöhnliche Spannung und Härte derselben kund.

Behandlung. Die hier in Anwendung zu bringenden operativen Verfahren, denn von andern Hilfsmitteln ist kaum etwas Erspriessliches zu erwarten, können je nach der verschiedenen Natur der zu Grunde liegenden abnormen Zustände bestehen:

1) In gewaltsamer unblutiger Entfernung der Kiefer von einander;

2) in Trennung vorhandener weicher oder knöcherner Verwachsungen;

3) in Durchschneidung der Kaumuskeln;

4) in der Bildung eines künstlichen Gelenkes.

---

1) Archiv f. klin. Chir. I. 1861. S. 451.

Zuweilen sind mehrere dieser Operationen in Verbindung nothwendig und müssen ausserdem noch wegen bestehender Defecte und narbiger Entstellung plastische Operationen damit verbunden werden.

1) Unblutige gewaltsame Entfernung der Kiefer von einander kann entweder nur als Beihilfsmittel oder als Hauptmittel in Anwendung kommen und mittels der Finger, mittels eingebrachter Spatel, die man als Hebel gebraucht, oder durch keilförmige, zwischen die Kiefer geschobene Holzstücke, oder durch besondere Ausdehnungsmaschinen entweder plötzlich, mit theilweiser Zerreissung bestehender Adhärenzen, oder nur allmählich durch langsam fortgesetzte Dehnung der retrahirten Theile geschehen. Als Beihilfsmittel ist dieses Verfahren bei den meisten blutigen Trennungen nothwendig, theils zur Ergänzung der Trennung, theils zur Verhütung wieder eintretender Verwachsung. Als Hauptmittel kann dieses Verfahren nur bei nachgiebigen Contracturen geringeren Grades dienen. Mir selbst gelang die Beseitigung einer solchen Contractur bei einem 12jährigen Mädchen, dem in Folge einer *Stomatitis mercurialis* Verwachsung der Wangenschleimhaut mit dem Zahnfleisch des Ober- und Unterkiefers linkerseits in der Gegend der Backzähne zurückgeblieben war, so dass die vordern Zähne nur bis zu einem Abstande von 2‴ gebracht werden konnten und Sprache sowie Nahrungsaufnahme sehr behindert waren. Nachdem gegen zwei Monate lang theils mit den Fingern, theils mit Holzkeilen, zuweilen unter Anwendung des Chloroforms, täglich Versuche gemacht worden waren, den Unterkiefer herabzudrängen, wurde für dauernd die Beweglichkeit des letztern soweit gebracht, dass der Mund bis über 1′ weit geöffnet werden konnte [1]).

2) Blutige Trennung vorhandener weicher oder knöcherner Verwachsungen. — a) Trennung weicher Verwachsungen. Davon war theilweise schon bei der Synechie der Lippen und Wangen mit dem Zahnfleisch die Rede. Man macht diese Trennung von der Mundhöhle aus in der früher angegebenen Weise und sucht eine Wiederverwachsung und Narbencontraction hauptsächlich dadurch zu verhindern, dass man bis zu gänzlicher Vernarbung und nöthigenfalls auch noch längere Zeit nachher die Kiefer durch permanent liegen bleibende Keilstücke von Holz, Kork, Horn u. dgl. in möglichst grosser Entfernung von einander hält. Allein trotzdem tritt häufig doch wieder Verwachsung ein und ist es daher meistens vortheilhafter, zwischen Kiefer und Backe gar keine neue Wunde zu machen, sondern lediglich die innere Wangenfläche in horizontaler Richtung zwischen den

1) Nähere Beschreib. s. 2. Aufl. dieses Lehrb. II. 1860. S. 622.

Zähnen hinreichend tief zu spalten, bis sie nachgiebig geworden ist, und dann die Distension vorzunehmen. Warner[1]), Sprengler[2]) u. A. haben derartige Operationen mit Erfolg ausgeführt. Waren die Verwachsungen zwischen Wange und Kiefer so stark, dass man von der Mundhöhle aus der innern Wangenfläche gar nicht beikommen konnte, so hat man die Wange vom Mundwinkel aus nach aussen bis gegen den Kronenfortsatz hin gespalten, die Verwachsungen gelöst und die Wangenwunde entweder sogleich oder erst später geschlossen. Mott[3]) vereinigte die Wunde sogleich durch drei Knopfnähte mit befriedigendem Erfolge, Velpeau[4]) liess die Wangenwunde klaffend und vereinigte erst später, es trat jedoch wieder Verwachsung ein. Aehnliche Operationen mit theils mangelhaftem, theils zweifelhaftem Erfolg wurden auf der Langenbeck'schen Klinik ausgeführt[5]). Jäsche[6]) suchte in einem Falle die Wiederverwachsung dadurch zu verhindern, dass er nach horizontaler Spaltung der rechten Wange vom Mundwinkel bis zum vorderen Masseterrande und nach vorgängiger subcutaner Durchschneidung der Massceren, den Wangenspalt vernarben liess, die Narbenränder dann umschnitt, sitzen liess und über denselben die von den Knochen gelöste Haut zusammenhefteto. Den Mund hielt man durch eine Maschine offen. Nach einem Jahre konnte der Operirte den Mund gut öffnen und schliessen. — b) Trennung knöcherner Verwachsungen. Bis jetzt sind nur knöcherne Verbindungen zwischen den Alveolarrändern auf blutigem Wege getrennt worden.

Rust[7]) machte bei einer 6jährigen Kranken, welche in Folge einer Mundfäule rechterseits eine Verwachsung beider Kinnladen untereinander und mit der Backe hatte, die Trennung mit Messer und Feile, die Zähne seien aber so keilförmig ineinander gesteckt und mit beiden Kieferränderu verwachsen gewesen, dass nicht Alles getrennt werden konnte, und man entliess die Kranke als unheilbar. — Glücklicher war Wernher[8]) bei einer 20jährigen Verwachsung. — Auch Berend[9]) trennte eine knöcherne Verwachsung der Alveolarränder bei einem 16jährigen Menschen mit einer Messersäge, worauf ein schon früher gebrauchter Schraubenapparat wieder in Anwendung kam. Nach drei Monaten konnten die Kiefer 1″ von einander entfernt werden.

Eine allfällige Verwachsung des Kronenfortsatzes mit dem Jochbein, wovon wir bei den Frakturen dieses Fortsatzes ein Beispiel mitgetheilt haben, könnte gleichfalls auf operativen Wege getrennt werden.

---

1) Charleston Journ. 1858. March. — 2) Bayer. ärztl. Intell.-Blt. 1859. 20. — 3) The American Journ. of the med. sc. V. 1829. Nov. — 4) Méd. opérat. III. 1839. p. 522. — 5) Niemeyer, Journ. f. Kinderkrankh. XXII. 1854. — Busch, Chirurg. Beobacht. Berl. 1854. S. 31. — 6) Med. Zeitsch. Russl. 1858. 27. — 7) Aufsätze u. Abhandl. I. Berl. 1834. S. 241. — 8) Zeitschr. f. d. ges. Med. 1850. Nr. 7. — 9) Deutsche Klinik. 1858. Nr. 32. S. 320.

Wir reihen hier an die von Langenbeck [1]) gemachte Absägung der Kronenfortsätze, welche durch ihre fehlerhafte Form und Richtung den Unterkiefer fast unbeweglich gemacht hatten, indem sie bei jeder Hebelbewegung des Unterkiefers gegen die hintere Fläche des Jochbeins und Oberkiefers anstiessen. Jederseits trennte ein von dem untern Rande des Jochbeins ausgehender, 1″ langer Schnitt die Haut und den Masseter auf der Mitte der äussern Fläche des *Proc. coronoides*. Dann wurden mit einem Elevatorium in der Tiefe die Weichtheile nach allen Seiten hin vom Kronenfortsatz abgehoben und dieser von der *Incisura sigmoidea* aus mit einer Stichsäge von hinten nach vorn an seiner Basis abgesägt. Sofort liess sich der Mund vollständig öffnen. Die entzündliche Reaction war ziemlich bedeutend, der Wundzustand übrigens nach drei Wochen verheilt. Eine längere Beobachtung des Operirten war nicht möglich.

3) Durchschneidung der Kaumuskeln. Diese hat man theils als Hilfsoperation bei Trennung weicher Verwachsungen gemacht, theils als Hauptmittel bei Retraction der Kaumuskeln. In beiden Fällen wendet man sich an diejenigen Muskeln, sei es auf einer oder auf beiden Seiten, von welchen es wahrscheinlich ist, dass sie im Zustande abnormer Spannung und Verkürzung sich befinden. Meistens sind nur die Masseteren retrahirt und genügt deren Trennung auf einer oder auf beiden Seiten. So gelang es z. B. Muetter [2]) eine Contractur zu beseitigen lediglich durch Trennung der vordern Portion des linken Masseters. Auch Schuh [3]) konnte eine nach Scharlach zurückgebliebene Contractur durch Trennung des rechten Kaumuskels an seiner untern Anheftung am Unterkiefer und an seiner oberen am Jochbein grösstentheils beseitigen. Dieser Muskel fühlte sich beim kräftigen Aufeinanderbeissen der Kiefer etwas knotiger und härter als der linke an. Die Durchschneidung wird subcutan gemacht, und zwar: a) diejenige des Masseters entweder in der Nähe seines unteren oder seines oberen Ansatzes. Den obern Ansatz durchtrennt man indessen nur dann, wenn es sich hauptsächlich um Durchschneidung der äusseren Lage des Muskels handelt. Zur unteren Trennung wird ein Myotom am hintern Kieferrande in der Höhe der untern Backzähne in die Haut gestochen, unter dieser bis zum vordern Rande des Masseters geführt, und dieser im Zurückziehen des Messers von aussen nach innen gegen die Schleimhaut durchschnitten. Kann ein Finger zwischen Zähne und Backen gebracht werden, so wird dieser theils zur Spannung des Muskels, theils zur Leitung des Messers benutzt. Zur oberen Trennung sticht man das Messer unterhalb des vordern Randes des Masseters ein, führt es unter diesem gegen den Gelenkfortsatz des Unterkiefers, und durchschneidet den Muskel im Zurückziehen von innen nach aussen. Um die

1) L. c. — 2) The American Journ. etc. 1840. May. — 3) Oesterr. med. Wochenschr. 1844. Nr. 1.

Art. transversa faciei nicht zu verletzen, muss man sich ganz in der Nähe des Jochbogens halten. — b) Die Durchschneidung des Temporalmuskels kann unterhalb und oberhalb des Jochbogens geschehen. Unterhalb des Jochbogens sticht man das Myotom dicht unter diesem vor dem Masseter ein, führt dasselbe gegen die Tuberosität des Oberkiefers, schiebt es dann nach hinten zwischen *Pterygoideus* und *Temporalis* gegen das Kiefergelenk, richtet die Schneide nach aussen und trennt den Muskel. Oberhalb des Jochbogens wird das Instrument vor der Temporalarterie bis auf den Knochen gestochen und der Muskel von hinten nach vorn und von innen nach aussen durchschnitten [1]). Hiebei werden indessen leicht die tiefen Temporalarterien verletzt. — c) Zur Trennung des Kau- und Schläfenmuskels zugleich wird das Myotom wie zur Trennung des letzteren unterhalb des Jochbogens eingeführt und dann Alles nach aussen bis unter die Haut durchschnitten.

4) Bildung eines künstlichen Gelenkes am Unterkiefer. Sie ist das letzte Hilfsmittel, um Beweglichkeit eines Theiles der Mandibula herzustellen, bei unmöglicher Trennung knöcherner oder weicher Verwachsungen. Natürlich muss die Pseudarthrose vor der abnormen Adhärenz angelegt werden, was, wenn die letztere nur einseitig ist, an verschiedenen Stellen, namentlich auch vor dem Masseter der kranken Seite, geschehen kann, indem dann der Kaumuskel der gesunden Seite die Bewegung vermittelt, und soweit nach vorn muss man in allen Fällen von Kiefersperre mit der Placirung der Pseudarthrose gehen, damit dieselbe nütze, wenn das Bewegungshinderniss nicht blos oder gar nicht ein Gelenk, sondern auch, oder sogar hauptsächlich, die Gegend des Kaumuskelansatzes einnimmt. Würde das Bewegungshinderniss beide Kaumuskelgegenden betreffen, so könnte eine künstliche Gelenkbildung natürlich nichts nützen, auch wenn sie doppelt gemacht würde, wohl aber wäre das möglich bei weiter hinten gelegener, auf die Gelenke beschränkter Verwachsung, in welchem Falle die Pseudarthrosen hinter den Masseteren angelegt werden könnten, was indessen meines Wissens noch nicht in Ausführung gebracht worden ist, aber unter geeigneten Umständen zu versuchen wäre. Was die Art der Anlegung betrifft, so hat man theils blos die Osteotomie, meistens jedoch die Resection gemacht. Bei letzterer erhält man sicherer ein künstliches Gelenk als bei ersterer, indessen sind auch mit ersterer Erfolge erreicht worden. Was die zweckmässigste Richtung des Knochenschnittes betrifft, so hat darüber die Erfahrung noch nicht entschieden. Gegenüber

1) Bonnet, Traité des sections tendineuses et musculaires etc. etc. Lyon et Par. 1841. X. p. 600.

der Resection hat die Osteotomie den Vortheil, dass sie die Mandibula nicht verkürzt und daher weniger entstellt. Uebrigens muss die Wahl der Art der Knochentrennung auch noch von der Besonderheit des Falles abhängig gemacht werden, indem zuweilen eine veränderte Zwischenmasse zu entfernen ist. Ferner kann die Operation insofern noch verschieden gemacht werden, als man die Knochentrennung entweder von der Mundhöhle aus intrabuceal ausführt, oder aber das Resectionsgebiet von aussen her entblösst. Das Erstere bedingt jedenfalls eine geringere Entstellung und kann dabei gleichfalls die Mundschleimhaut ungetrennt bleiben. Indessen ist auch in Bezug hierauf keine allgemeine Bestimmung möglich, da zuweilen entstellende Narben vorhanden sind, die gleichzeitig entfernt werden müssen, was schon an und für sich eine Entblössung des Knochens bedingt.

Wer die erste Idee ausgesprochen hat, Contracturen oder unbewegliche Zustände des Unterkiefers durch Bildung eines künstlichen Gelenkes zu heilen, ist schwierig zu bestimmen. In Bezug auf amerikanische und französische Ansprüche verweise ich auf Verneuil [1]). Unter den Deutschen hat Dieffenbach [2]) zuerst die Bildung einer Pseudarthrose empfohlen, indem er an zwei Stellen sich dahin ausspricht, dass bei falscher und wahrer Anchylose der Kiefergelenke das *ultimum refugium* in der Trennung des obern Theils des aufsteigenden Astes des Unterkiefers und in der Bildung eines falschen Gelenkes bestehe. Ob er eine solche Operation selbst ausgeführt hat, ist zweifelhaft. Dagegen hat Wilms [3]) das Verdienst, wenn auch nicht zuerst den Kiefer bei Mundsperre getrennt, doch zuerst in correcter Weise lediglich zum Zweck der Wiederherstellung der Kieferbewegung ein künstliches Gelenk gebildet zu haben [4]). Er wurde dazu durch einen von Esmarch [5]) ihm mitgetheilten Fall von Kiefernekrose, durch welche eine mandibuläre Contractur spontan gehoben wurde, veranlasst. Wilms Fall betraf ein 8jähriges Mädchen, das in Folge eines ulcerösen Processes rechterseits eine Verwachsung der Wange mit den Kiefern hatte, die erfolglos durch Trennung der Verwachsungen vom Munde aus und horizontale Spaltung der Wange behandelt worden war. Nun verticaler Schnitt vom rechten Mundwinkel zur Kieferbasis, von hier ein $1\frac{1}{2}''$ langer Schnitt nach rechts, Entblössung des Kiefers auf beiden Flächen, Durchsägung desselben mit der Kettensäge in der Gegend des Eckzahns, bis wohin die Verwachsung sich erstreckte, Wegnahme von der rechten Hälfte eines $1\frac{1}{4}''$ langen Stückes mit der Liston'schen Zange, Ausfüllung der Lücke mit Charpie und Schliessung der Hautwunde durch die Naht. Durch fortgesetzte passive Bewegungen entstand ein fibröses Gewebe und nach $2\frac{1}{2}$ Monaten konnten die Schneidezähne activ $1\frac{1}{4}''$ von einander entfernt werden. Esmarch entfernte aus der linken Kieferhälfte vom 1ten bis 4ten Backzahn ein 1'' langes Stück. Nach 5 Wochen mögliche Entfernung in der Gegend der Eckzähne fast 1''. Seitdem wurden nun eine Reihe derartiger Operationen mit mehr oder weniger Success ausgeführt, von welchen

1) Arch. génér. de méd. 1860. Fevr. 174. Mars. 284. — 2) Operat. Chir. I. Leipz. 1844. S. 435. 774. — 3) Allgem. med. Centralzeit. 1858. Nr. 53. — 4) Rücksichtlich anderer Prioritätsansprüche verweise ich auf Lotzbeck, deutsche Klinik. 1858. Nr. 40 — Frenkel, Beiträge zur Wangenbildung und Operation der Kieferklemme. Diss. Jena, 1867 (Ried). — 5) Beiträge zur prakt. Chir. II. 2. Kiel, 1860.

wir noch Folgende hervorheben. Dittl [1]) entfernte mit Meissel und Hammer ein 2‴ breites Stück in der Richtung von oben und innen nach ab- und auswärts aus der rechten Kieferseite vor dem Masseter. Nachträglich musste noch die spannende Mundschleimhaut durchschnitten werden. Wagner [2]) musste zuerst linkerseits eine beide Kiefer verbindende Knochenmasse von elfenbeinartiger Härte mit der Stichsäge aussägen und excidirte dann in der Gegend des Kieferwinkels ein keilförmiges Stück oben ½, unten ¾″ breit. Dumreicher [3]) resecirte ein etwa 3‴ breites Knochenstück mit der Kettensäge vor der Narbenmasse aus dem Unterkieferkörper u. s. w. Mehrere osteotomische Operationen hat Rizzoli [4]) ausgeführt und zwar angeblich durchgehends mit gutem Erfolg. Sämmtliche Operationen wurden intrabuccal gemacht, indem er das Zahnfleisch vom Kiefer löste und diesen in der Gegend der ersten Backzähne mit einer Knochenscheere trennte. In die Knochenlücke wurde Charpie gebracht. In ähnlicher Weise operirte Esterle [5]) u. s. w.

Capitel VIII.

Luxation des Unterkiefers.

1. Erworbene Luxationen des Unterkiefers.

Entstehung. Construction und Lage des Kiefergelenks bringen es mit sich, dass die Condylen des Unterkiefers, wenn nicht zugleich eine Fraktur besteht, nur nach vorn ausrenken können auf die vordere Fläche des *Tuberculum articulare*, entweder beiderseits, doppelseitige Luxation, was häufiger ist, oder nur einerseits, einseitige Luxation. Die Luxation nach innen wird durch den Griffelfortsatz, diejenige nach hinten durch die vordere Wand des knöchernen Gehörganges, und diejenige nach aussen durch die Unmöglichkeit der Luxation nach innen auf der andern Seite verhindert. Einer Luxation nach hinten, mit gleichzeitigem Bruch des knöchernen Gehörganges, erwähnt Hyrtl [6]), und eine Luxation nach aussen und oben mit Bruch des Gelenkfortsatzes der entgegengesetzten Seite hat Robert beobachtet, welcher Fall schon bei den Frakturen angegeben ist. Ueber den Luxationsmechanismus sind in der neueren Zeit von Steinlin [7]), Maisonneuve [8]), Mathieu [9]) u. A. mehrfache Versuche an Leichen gemacht worden.

Nach Steinlin dreht sich bei mässiger Senkung des Unterkiefers, dieser, der hier als einarmiger, krummliniger Hebel zu betrachten ist, um die Axe beider Gelenkköpfchen. Oeffnet man weiter, so geschieht die Bewegung um den tiefer gelegenen

1) Oesterr. Zeitschr. f. pract. Heilk. V. 1859. 43. — 2) Königsberg. med. Jahrb. II. 1859. S. 100. — 3) Mosetig, Wochenbl. d. k. k. Gesellsch. d. Aerzte in Wien. 1867. Nr. 17. — 4) Bolletino delle sc. med. di Bologna. 1858. Febbr. 1859. p. 395. — 5) Annal. univers. CLXXVI. 1861. Giugno. p. 570. — 6) Handb. d. topogr. Anat. 2. Aufl. I. Wien, 1853. S. 231. — 7) Zeitschr. f. rationelle Med. N. F. III. 1853. H. 2. — 8) L'Union méd. 1863. 26. — 9) Arch. génér. de Méd. 1868. Août. p. 129.

Ansatzpunkt der *Lig. lateral. extern.*, so dass das Gelenköpfchen, welches jetzt dem kurzen Arm eines nun zweiarmig gewordenen Hebels entspricht, sammt der *Cart. interarticular.* vorwärts auf das *Tuberculum articulare* rückt. Wird die Bewegung noch weiter fortgesetzt, so entsteht durch den Widerstand der Masseteren und innern Flügelmuskeln ein neuer Drehpunkt, wodurch das Gelenkköpfchen als Ende eines noch längeren Hebelarmes einen grösseren Bogen beschreiben muss und daher auch mehr gegen die Gelenkkapsel andrängt, die endlich an der schwächeren Stelle ihrer vordern Wand zwischen *Meniscus* und Anheftung am Halse des Gelenkfortsatzes nachgibt und den Austritt des Köpfchens gestattet. Durch Muskelkraft wird bei übertriebenem Oeffnen des Mundes die Verenkung dadurch bewirkt, dass die das Gelenkköpfchen vorwärts bewegenden Muskeln (*Pterygoidei externi*, an einem 2" langen Hebelarm wirkend, der grössere Theil der radialen Componenten der Masseteren u. a.) gegenüber den fixirenden (kleinerer Theil der Masseteren u. a.) ein bedeutendes Uebergewicht erhalten.

Die gewöhnliche Veranlassung zu dieser Luxation ist ein zu weites Oeffnen des Mundes, wie solches beim Gähnen, Zahnausziehen, beim Aufnehmen grosser Gegenstände, z. B. eines Apfels in den Mund, bisweilen geschieht. Seltenere Veranlassungen sind spasmodische Contraction der den Unterkiefer herabziehenden Muskeln und bedeutende Anschwellung der Zunge[1]). Auch kommen zuweilen spontane Luxationen vor in Folge von Krankheiten der Kiefergelenke.

Einzelne Personen haben grosse Disposition zur Entstehung dieser Luxation, so dass sich dieselbe nach geringfügigen Veranlassungen öfters wiederholt[2]), was zunächst in Erschlaffung der Gelenkbänder, dann aber auch darin begründet sein kann, dass die Aeste der Mandibula lang und in einem wenig stumpfen Winkel zum Körper stehen, so dass der Gelenkkopf schon bei geringer Senkung der Mandibula stark nach vorn tritt. Da beim kindlichen Schädel und bei zahnlosen Greisen diese letztern Verhältnisse gerade entgegengesetzt sich verhalten, ist es erklärlich, dass diese Luxationen bei Kindern fast gar nicht, und bei Greisen nur selten vorkommen.

Als Subluxation des Unterkiefers kann der Zustand betrachtet werden, wo der Gelenkkopf nur auf der Höhe des *Tuberculum articulare* für einige Zeit verbleibt, gewöhnlich aber bald wieder durch die Muskelthätigkeit in die Gelenkhöhle zurückgebracht wird.

Erscheinungen und Folgen. Bei der doppelseitigen Luxation befindet sich der Unterkiefer in einem mittleren Abstand von den Oberkiefern mehr oder weniger unbeweglich; das Kinn steht vor, sowie die untere Zahnreihe vor der oberen; vor dem Ohrcanale, wo das

1) Baumgarten, De Diarthrosibus mandibulae. D. Dresd. 1847. — Chalk Transact. of the pathol. soc. VIII. 1859. p. 305. — 2) Gilette, Gaz. des Hôp. 1862. 99.

Kiefergelenk sich befindet, ist eine sicht- und fühlbare Vertiefung, dagegen etwas weiter nach vorn unter dem Jochbogen eine durch den Condylus gebildete Vorragung; ausserdem erscheint die ganze Wangengegend etwas voller, weil der ganze Kieferast etwas weiter vorgetreten ist. Untersucht man die Mundhöhle, so zeigt sich der vordere Rand des Kronenfortsatzes bis zur Seite des hintersten obern Backzahns vorgerückt. Der Kranke empfindet spannende Schmerzen an der Kaumuskelgegend, der Speichel fliesst aus dem Munde, das Kauen ist unmöglich, und die Aussprache in hohen Grade behindert. Besteht die Luxation längere Zeit, so zieht der Temporalmuskel den Kronenfortsatz höher in die Jochbeingrube hinauf, und der Abstand zwischen den Kiefern vermindert sich, doch bleiben, auch wenn die Luxation veraltet, Vorstehen des Unterkiefers, Unfähigkeit zu kauen und Undeutlichkeit der Sprache. Ist die Spitze des Kronenfortsatzes an den untern Rand des Maxillarfortsatzes gestemmt, so ist der Abstand der Kiefer sehr gross und der Unterkiefer kann wohl etwas herab- nicht aber hinaufgedrückt werden. Auch steht der Kronenfortsatz in der Mundhöhle noch weiter nach vorn und fühlt man seine Spitze unter der Kiefer-Jochbeinverbindung.

Bei der einseitigen Luxation ist der Kieferabstand geringer und das Kinn nach der entgegengesetzten Seite hin gerichtet, womit auch Schiefstand der untern Zahnreihe besteht. Ferner sieht man auf der Luxationsseite den *Proc. coronoides* dem hintersten obern Backzahn nahe, während auf der andern Seite ein entgegengesetztes Verhältniss besteht.

Wie ich schon früher, auf Leichenexperimente gestützt, angegeben habe [1]), kann der Kronenfortsatz eine verschiedene Stellung haben, in den meisten Fällen befindet sich die Spitze desselben hinter dem Maxillarfortsatze des Jochbeins, dicht an demselben, so dass der durch den Masseter und Temporalis aufgezogene Kieferast zwischen dem *Tuberculum articulare* und dem Maxillarfortsatz wie eingekeilt ist. Seltener kommt es vor, dass der Kronenfortsatz weiter nach vor- und abwärts gerückt ist, so dass er gegen den untern Rand des Maxillarfortsatzes sich stemmt, in welchem Falle der Kiefer weiter von den Oberkiefern absteht als im ersten. Als hauptsächliches Reductionshinderniss fand Maisonneuve, welcher sich gegen das Angehaktwerden des Kronenfortsatzes ausspricht, die äusseren Seitenbänder und die *Ligam. spheno- et stylomaxillaria*, denn sobald diese sehr in Spannung befindlichen Ligamente eingeschnitten waren, hörte entweder die Luxation von selbst auf zu bestehen, oder konnte wenigstens sehr leicht reponirt werden. Bei Lebenden muss indessen noch die Muskelcontraction in Betracht kommen, namentlich diejenige der Masseteren, deren hin-

1) 2. Aufl. dies. Lehrb. II. S. 630. Daselbst sind auch die verschiedenen über diesen Gegenstand ausgesprochenen Ansichten von Fabricius, Monro, Hunauld, Delpech, Malgaigne, Nélaton u. s. w. angegeben.

terer Theil in der veränderten Kieferstellung mit dem Kieferfortsatz sich kreuzt. Die Gelenkkapsel fand Maisonneuve wohl sehr gespannt, aber an keiner Stelle eingerissen. Die Zwischenknorpel lagen fest auf den Condylen und folgten den Bewegungen dieser.

Bei der Subluxation tritt keine merkliche Stellungsveränderung der Mandibula ein, der Kranke fühlt sich aber plötzlich ausser Stand, den Mund ganz zu schliessen, und hat im Kiefergelenk einigen Schmerz.

Einrichtung. Diese hat in den meisten Fällen, wenn die Luxation noch frisch ist, keine Schwierigkeiten. Man lässt den Kranken sitzen, den Kopf von einem Gehilfen halten, erfasst den Unterkiefer beiderseits möglichst weit hinten, indem die Daumen auf die hintersten Backzähne bis gegen die Kronenfortsätze hin, die übrigen Finger äusserlich an den hintern Rand der Kieferäste und an die Basis des Unterkiefers nach vorn zu gesetzt werden, und drückt dann den Unterkiefer in der Richtung seiner Aeste herab. Bemerkt man einige Beweglichkeit, so wird hinten der Druck nach unten fortgesetzt, vorn aber der Kiefer etwas gehoben, worauf die Condylen von selbst in die Gelenkhöhlen zurückweichen, in welchem Moment die Daumen schnell nach aussen geschoben werden. Man kann sich zu diesen Manövern auch hinter den Kranken stellen und dessen Kopf gegen die eigene Brust stemmen, zumal wenn man keinen Gehilfen hat. Statt der Daumen bringt man in schwierigen Fällen zwei Holzstäbe zwischen die Kiefer und wirkt damit hebelförmig. Als beste Einrichtungsmethode wird von Maisonneuve, auf Experimente an Leichen gestützt, empfohlen, Niederdrückung des Kinns und Druck auf die Kronenfortsätze von vorn nach hinten mittels der in den Mund geführten Daumen.

Auch wenn die Luxation schon einige Zeit bestanden hat, ist nach vorliegenden Beobachtungen die Einrichtung noch möglich. Donavan[1]) z. B. richtete eine solche noch nach 98 Tagen ein. Jedoch ist hiezu meistens eine grössere Gewalt nothwendig und wandte man mit Vortheil Schraubenmaschinen[2]) an, mit welchen der Unterkiefer gewaltsam heruntergedrückt wird.

Die Nachbehandlung besteht einfach darin, dass man den Unterkiefer für einige Zeit aufgebunden erhält und ergiebigere Bewegungen desselben verbietet, welche Vorsicht bei solchen Kranken um so nothwendiger ist, die eine Disposition zu diesen Verrenkungen haben.

---

1) Forrign. and med. Review. 1842. — 2) Bouisson, Gaz. méd. de Par. 1852. Nr. 47. — Pamard, Gaz. des Hôp. 1852. 115.

2. Angeborene Verrenkungen des Unterkiefers.

Diese haben mehr pathologisch-anatomisches Interesse und beschränken wir uns darauf, anzuführen, dass hieher gehörige Fälle von Guerin[1]), Smith[2]) u. A. mitgetheilt worden sind.

Capitel IX.

Neuralgie und Neurectomie der Unterkiefernerven.

1. Neuralgie und Neurectomie des N. mandibularis alveolaris inferior.

Erscheinungen. Die Schmerzen verbreiten sich in den untern Zähnen, im Zahnfleisch, in der Kinnhaut und Unterlippe. Irradiationen finden nach den Gebieten des *Lingualis* und *Infraorbitalis* statt. Nächst der Infraorbitalneuralgie gehört diese Neuralgie zu den häufigsten.

Operation. Absehend von den neurotomischen Operationen, kann die Resection dieses Nerven ausserhalb und innerhalb des Unterkiefercanales gemacht werden.

1) Resection ausserhalb des Kieferkanales, d. h. vor dem Eintritt des Nerven in diesen. Sie ist angezeigt, wenn es nothwendig erscheint, den Mandibularnerven noch vor Abgang des *N. mylohyoideus* zu trennen. Diese Operation kann von der Mundhöhle aus intrabuccal, und von aussen her durch Resection eines Kieferstückes geschehen.

a) Intrabuccale Resection. Nach Paravicini[3]) wird der Mund durch einen zwischen die Backzähne der gesunden Seite gebrachten Stöpsel und durch Abziehen des Mundwinkels auf der Operationsseite mit einem stumpfen Haken weit geöffnet, dann macht man am vordern Rande des Kieferastes einen drei Centimeter langen Schnitt durch die Schleimhaut und die vordern Fasern des innern Flügelmuskels gegen den Knochen zu, dringt mit dem Zeigefinger bis in die Gegend des *Foramen maxillare*, woselbst man den Nerven mit einem Haken erreichen kann, fasst denselben mit einer Schieberpincette, und schneidet ihn mit einer Scheere zuerst nahe am *Foramen* und dann höher oben durch, so dass ein 8—9 Millim. langes Stück entfernt wird. Jedenfalls sollte der Nervenschnitt zuerst hinten gemacht werden.

b) Neurectomie mit Kieferresection. Diese Operation wurde öfters gemacht und hat man hiebei dem Kieferast bald ein centrales,

---

1) Gaz. méd. de Par. 1841. Nr. 7. 10. — 2) Dublin Journ. 1842. May. — 3) Annal. univers. 1858. Aprile.

bald ein marginales Knochenstück entnommen. — α) Centrale Resection. Warren[1]) spaltete bei einem 70jährigen Mann von der *Inc. sigmoidea* aus bis zum untern Kieferrande Haut, Parotis und Masseter, trennte letztern noch etwas transversal, und entblöste die äussere Fläche des Kieferastes. Hierauf wurde eine Trepankrone von $^3/_4$'' Durchmesser 20—25 Millim. unterhalb der Incisur, und gleichweit vom vordern und hintern Rande des Astes entfernt, aufgesetzt, ein Knochenstück ausgesägt, der Nerve aufgesucht, $^1/_2$'' lang resecirt und die Wunde nach Unterbindung der blutenden Gefässe geschlossen. In einem andern Falle war der Unterkiefernerv zuerst innerhalb des Kanales durchschnitten worden. Die Neuralgie kehrte wieder, und nun wurde obige Operation gemacht. In beiden Fällen soll Heilung eingetreten sein. Aehnliche Operationen mit unwesentlichen, namentlich auf die Trennung der Weichtheile sich beziehenden Modificationen wurden noch mehrfältig gemacht[2]). — β) Marginale Resection. Kühn[3]) entblöste bei einem 71jährigen Frauenzimmer den Kieferwinkel durch einen $1^1/_2$'' langen Bogenschnitt mit Ablösung des Periosts durch eine Rougine, löste dann die Sehne des *Pterygoideus externus* ab, bis ein Spatel unter das Knochendreieck gehoben werden konnte, und resecirte dieses mit dem Osteotom. Nun wurde der Nerve aufgesucht, mit einer Aneurysmanadel hervorgezogen und 4''' lang resecirt. Durch eine in den Canal eingeführte Nadel suchte er noch ein weiteres Stück des Nerven zu zerstören. Die Wunde heilte durch Eiterung. Anfänglich dauerten die Schmerzen noch fort, nach sechs Monaten aber verschwanden sie für dauernd. Dass man auch ein Knochenstück in anderer Form aussägen kann, versteht sich von selbst.

2) Resection innerhalb des Kiefercanales. Da innerhalb dieses Canales nur der *N. dentalis* und *mentalis* verlaufen, so kann die Operation nur bei auf diese Nerven beschränkten Affectionen helfen, und dabei ist noch zu beachten, dass diese Nerven soweit hinten als möglich getrennt werden, damit auch die hintersten Zahnäste mit dem Mandibularnerven ausser Verbindung kommen. Im Allgemeinen besteht das Verfahren darin, dass man die äussere Kieferfläche zwischen Kieferast und *Foramen mentale* durch einen Längenschnitt im Verlaufe des untern Kieferrandes oder durch einen nach unten convexen Bogenschnitt bloslegt, ohne die Mundhöhle zu eröffnen, dann mittels einer Trepankrone, des Osteotoms oder Meissels den Kiefercanal eröffnet, die Nerven aufsucht, isolirt hervorzieht, und an den seitlichen Grenzen der Knochen-

1) The Boston med. and surgic. Journ. 1828. — 2) S. 2. Aufl. dies. Lehrb. II. S. 764. — 3) Arch. f. physiolog. Heilk. N. F. III. 1859. S. 226.

öffnungen und zwar zuerst an der hintern durchschneidet, worauf die zwischenliegende Masse herausgenommen wird. Indessen hatten mehrere derartige Operationen keinen dauernden Erfolg und musste die Neurectomie weiter hinten wiederholt werden, wie z. B. in dem oben erwähnten Falle von Warren. Auch Roux[1]) musste in einem Falle die Operation weiter hinten wiederholen u. s. w. Um recht viel von dem Nerven reseciren zu können, setzte Lidell[2]) zwei Trepankronen nebeneinander auf, und legte den Nerven in einer Ausdehnung von 1″ blos. Als *Méthode par extraction* wandte Sedillot[3]) ein Verfahren an, wobei drei Centim. hinter dem *For. mentale* trepanirt, der Nerv durchschnitten, und das ganze vordere Nervenstück in einer Länge von 4 Ctm. durch die genannte Oeffnung ausgezogen wurde. Wagner[4]) machte längs des freien Kieferrandes einen 2″ langen Schnitt, nahe hinter der Mittellinie des Kinns beginnend, und legte den Knochen blos, namentlich auch das *For. mentale* mit dem austretenden Nerven, machte dann 1″ hinter diesem *Foramen* mit einer Stichsäge einen 4‴ langen Verticalschnitt bis in den Kiefercanal, meisselte von hier die vordere Kieferwand bis zum *Foramen m.* aus, hob den Nerven isolirt aus dem Canal, trennte ihn hinten dicht am verticalen Knochenschnitt, und präparirte ihn aus, sowie auch den Mentalnerven aus den Weichtheilen des Kinns und der Unterlippe [5]).

2. Neuralgie und Neurectomie des N. mentalis.

Erscheinungen. Die Schmerzen gehen von dem *Foramen mentale* aus und verbreiten sich über die Haut des Kinns, die angrenzende Halshaut und die Unterlippe. Nicht häufig jedoch ist die neuralgische Affection auf diesen Nerven beschränkt und daher dessen Resection auch nicht ausreichend.

Neurectomie. Man hat dieselbe theils von der Mundhöhle aus, theils von aussen her gemacht. — 1) Von der Mundhöhle aus operirten Lizars[6]), Zambonini[7]) u. A. Letzterer wandte die Unterlippe rechterseits um, incidirte die Schleimhaut unterhalb der ersten Backzähne, trennte die Weichtheile dicht am Knochen schichtweise, bis als weisslicher Strang der Nerv erschien, und schnitt ein 5‴ langes Stück aus demselben. Nach sechs Wochen sollen sich die Schmerzen ganz verloren haben. — 2) Resection von aussen her. Bérard[8])

1) L'Union méd. 1852. p. 491 u. 518. — 2) New-York Journ. 1856. Nov. — 3) Gaz. des Hôp. 1853. p. 424. 1854. p. 102. — 4) Archiv f. klin. Chir. XI. 1869. S. 104. — 5) Weitere Fälle s. in d. 2. Aufl. dies. Lehrb. II. S. 765. — 6) The Edinb. med and surg. Journ. XVII. 1821. p. 533. — 7) Bulletino delle sc. med. fisiche di Bologna. 1841. Febbr. e Marzo. — 8) Journ. des connaiss. med. chir 1835. p. 442.

legte bei einem 71jährigen Manne den Mentalnerven durch einen ⊥ Schnitt blos und schnitt ein 2—3‴ langes Stück dicht am *For. mentale* aus. Die Schmerzen hörten sogleich auf und kehrten seit sechs Wochen nicht wieder. Pontoire[1]) machte bei einem 47jähriger Manne einen Bogenschnitt vom Eckzahn bis hinter den dritten Backzahn, unterband die durchschnittene *Art. facialis*, legte das *For. mentale* blos, und schnitt gegen vier Centim. (?) von demselben aus. Schliesslich wurde das *Foramen* noch mit dem Glüheisen cauterisirt. Die Schmerzen schwanden gänzlich erst nach Heilung der Wunde und seien in den nächsten drei Monaten nicht wiedergekehrt.

1) L'Union méd. 1854. p. 409.

Zweites Buch.

Chirurgische Krankheiten des Halses.

Der Hals, *Collum*, ist ein cylindrischer Verbindungstheil zwischen Kopf und Rumpf, welcher bei kleinen Kindern kurz, bei Erwachsenen länger, bei den einzelnen Individuen aber von sehr verschiedener Länge und Dicke ist. — In der Mitte des Halses, etwas weiter nach hinten, befindet sich die Halswirbelsäule (Fig. 82), auf welcher der Kopf ruht, vor jener Schlund- und Speiseröhre und vor diesen Kehlkopf und Luftröhre, theilweise bedeckt von der Schilddrüse. Seitlich von diesen Theilen verlaufen die grossen Halsgefässe (***Carotis communis*** und ***Vena jugularis interna***), der ***Nervus vagus*** und ***sympathicus***, und umgeben sind diese Theile von der Halsmusculatur. Zur bessern Orientirung unterscheiden wir eine vordere und hintere Halsgegend.

Fig. 82.

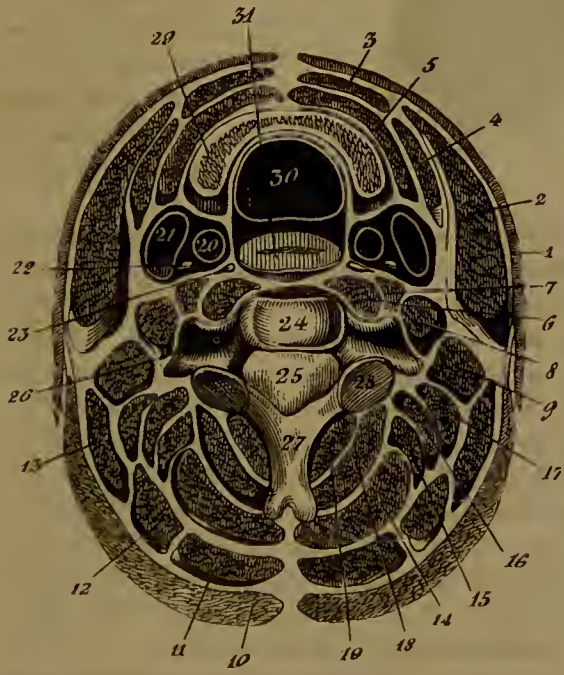

Fig. 82. Querdurchschnitt des Halses. Muskeln. Vordere Halsmuskeln: 1) Platysmamyoides, 2) Sternocleidomastoideus, 3) Sternohyoideus, 4) Omohyoideus, 5) Sternothyreoideus, 6) Longus colli, 7) Rectus anticus, 8) Scalenus anticus, 9) Scalenus posticus. Hintere Halsmuskeln: 10) Cucullaris, 11) Splenius capitis, 12) Splenius colli, 13) Levator anguli scapulae, 14) Complexus, 15) Trachelomastoideus, 16) Transversus colli, 17) Cervicalis ascendens, 18) Semispinalis colli, 19) Multifidus spinae. — Gefässe: 20) Carotis communis, 21) V. jugularis interna. — Nerven: 22) Vagus, 23) Sympathicus. — Knochen: 24) Wirbelkörper, 25) Rückenmarkscanal. 26) Querfortsatz mit der Wirbelarterie und Vene, 27) Dornfortsatz, 28) Gelenkfläche des schiefen Fortsatzes. — 29) Schilddrüse. — 30) Luftröhre. — 31) Speiseröhre.

1) Vordere Halsgegend. Sie umfasst die vor der Wirbelsäule gelegenen Theile. Ihre Grenzen sind oben der Unterkiefer, unten das Brustbein und die Sternalenden der Schlüsselbeine, seitlich die vordern

Enden der Mönchskappenmuskeln (Fig. 83). Diese Gegend theilen wir weiterhin in die Oberzungenbeingegend, Unterzungenbeingegend und in die Oberschlüsselbeingegenden.

Fig. 83.

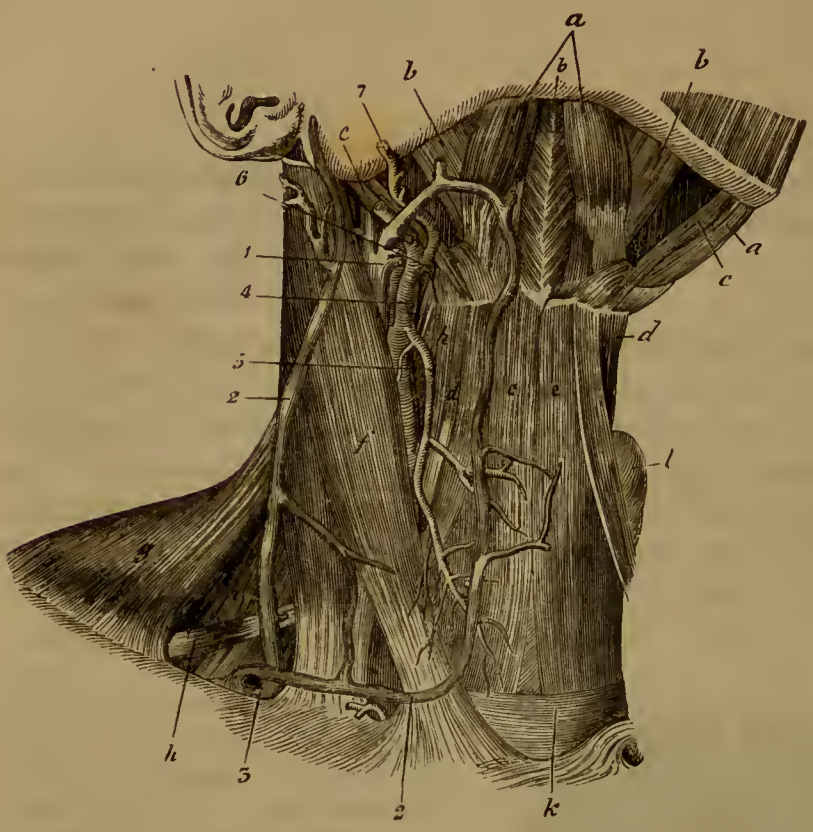

Fig. 83. Vordere und seitliche Ansicht des Halses. Muskeln: a) Biventer, b) Mylohyoideus, c) Stylohyoideus, d) Hyothyreoideus, e) Sternohyoideus, f) Sternocleidomastoideus, g) Cucullaris, h) Omohyoideus, i) Scaleni. — k) Aponeurose. — l) Schilddrüse. — Venen: 1) Jugularis interna, 2) Jugularis externa, 3) Subclavia. — Arterien: 4) Carotis communis, 5) Thyreoidea superior, 6) Lingualis, 7) Maxillaris externa.

1) Oberzungenbeingegend (*Regio suprahyoidea, s. submaxillaris s. mylohyoidea*). Sie umfasst einen dreieckigen Raum, dessen Basis das Zungenbein, dessen stumpfe Spitze unter dem Kinn sich befindet. Diese Gegend bildet den Boden der Mundhöhle und gehört theils dem Gesicht, theils dem Halse an. Weiterhin kann man an dieser Gegend noch unterscheiden: a) Die *Regio submentalis*, die vordere stumpfe Spitze, und b) die seitlich gelegenen *Regiones submaxillares*. — 2) Die Unterzungenbeingegend (*Reg. infrahyoidea*, vordere Halsgegend im engern Sinne des Worts). Sie betrifft die ganze vordere Fläche des Halses von der Höhe des Zungenbeins bis herab zum Brustbein. Einzelne Bezirke dieser Gegend sind; a) die *Reg. hyo-thyreoidea* zwischen Zungenbein und Schildknorpel, b) die *Reg. laryngea* durch den Vortritt des Kehlkopfs ausgezeichnet, c) die *Reg. thyreoidea*, wo die Schilddrüse liegt; d) die *Reg. suprasternalis s. jugularis*, durch das Brustbein und die unteren Enden der *Sternomastoidei* begrenzt; e) die *Reg. carotidea (Trigonum cervicale superius)*, ein seitlich gelegenes Dreieck mit nach abwärts gerichteter Spitze, gebildet durch die Kreuzung des *Omohyoideus* mit dem *Sternocleidomastoideus*, in welchem die *Carotis communis* verläuft. — 3) Die Oberschlüsselbeingegenden, *Regiones supraclaviculares (Trigonum cervicale inferius)*, seitlich unten am Halse gelegen, als Grenzgegenden zwischen Hals

und Schultern und begrenzt nach unten durch das Schlüsselbein, nach aussen durch den untern Bauch des *Omohyoideus*, nach innen durch den *Cleidomastoideus*. Diese Gegenden sind besonders wichtig wegen der *Art. subclavia*.

2) Hintere Halsgegend (Nackengegend, ***Regio cervicalis***, Nacken, ***Cervix***). Sie grenzt nach oben an die Hinterhauptsgegend, nach unten an die Rückengegend, nach den Seiten an die vordere Halsgegend und enthält hauptsächlich die mächtige Nackenmuskulatur mit den Dornfortsätzen der Halswirbel in der Mitte und dem *Ligam. nuchae*.

Erster Abschnitt.

Chirurgische Krankheiten des Schlundkopfes und der Speiseröhre.

Anatomisches. Der Schlund, Schlundkopf, *Pharynx*, liegt theilweise hinter der Nasen- und Mundhöhle, theilweise hinter dem Kehlkopf, vor den fünf obersten Halswirbeln, unter dem Basilartheil des Hinterhauptbeins und Keilbeins, und setzt sich hinter dem Ringknorpel in die Speiseröhre fort. Er stellt einen vorn offenen Halbcanal dar, der nur unten durch die hintere Wand des Larynx geschlossen ist. Seine Länge beträgt 4—4½″, sein Querdurchmesser hinter der Nasenhöhle 14‴, hinter der Mundhöhle 10‴, hinter dem Kehlkopf 16‴, der Durchmesser von vorn nach hinten oben 10‴, nach unten bis zu 5‴ abnehmend. Die die Schlundwandungen constituirenden Theile von innen nach aussen sind: Schleimhaut, submucöses Bindegewebe, eine Muskelhaut (*Constrictor pharyngis super. med. et inferior*) und eine Schicht peripheren Bindegewebes, welche die Verbindung mit den umgebenden Theilen vermittelt. Den hinter der Mundhöhle gelegenen Raum bezeichnet man gewöhnlich als Rachen oder Rachenhöhle. Ueberhaupt kann man zweckmässig nach Tourtual[1]) eine *Pars nasalis*, *oralis* und *laryngea pharyngis* unterscheiden. Durch das Gaumensegel und die hintern Gaumenbogen kann das *Cavum pharyngo-nasale* von dem untern zur Mundhöhle führenden Raum abgeschlossen werden[2]). An den Seitenwänden des obern Raumes findet sich die Rachenmündung der Tube. Die Schleimhaut des Nasentheils stimmt mit derjenigen der Nasenhöhle überein, sie ist dick, drüsenreich, hat am Schlundgewölbe den Character von Lymphdrüsengewebe, und trägt ein Flimmerepithel. Ihre Balgdrüsen sind denjenigen der Tonsillen ähnlich und besonders zahlreich am Rachengewölbe von einer Tube zur andern[3]). Die Schleimhaut des oralen Theils ist derjenigen der Mundhöhle ähnlich, und hat ein Pflasterepithel.

Die Speiseröhre, *Oesophagus*, verläuft vom Ringknorpel an hinter der Luftröhre vor den Halswirbelkörpern in die Brusthöhle hinab, sich dabei etwas nach links wendend, so dass sie vor den beiden letzten Halswirbeln auf der linken Seite der

1) Ueb. den Bau d. menschl. Schlund- und Kehlkopfes. Leipz. 1846. S. 42. — 2) Luschka, Archiv f. path. Anat. XLII. 1868. S. 480. Beschreibung des Musc. pharyngopalatinus. — 3) Luschka, Arch. f. mikroskop. Anat. IV. 1868. S. 1. Das adenoide Gewebe der Pars nasalis des Schlundkopfs.

Fig. 84.

Trachea etwas vorsteht. Seitlich von der Speiseröhre liegt das Bündel der grossen Halsgefässe. In der Ruhe liegen vordere und hintere Wand der Speiseröhre aneinander, und ihr Querdurchmesser beträgt dann 8‴. Ausdehnsam ist der Canal bis zu 11‴ im Durchmesser. Die Wände sind etwa 3 Mm. dick, und bestehen von innen nach aussen aus Schleimhaut, submucösem Bindegewebe, Muskelfasern und einer binddegewebigen Faserhaut. Die Schleimhaut trägt ein geschichtetes Pflasterepithel und ist blassröthlich, nach unten weisslich. Die Muskelfasern verlaufen innen kreisförmig, aussen der Länge nach, und sind oben quergestreift nach unten vorwaltend glatt.

Untersuchung des Schlundes und der Speiseröhre. Die Besichtigung des Schlundes ist nur theilweise vom Munde aus möglich, indem der obere Theil desselben durch den harten und weichen Gaumen, der untere durch den Kehlkopf verdeckt werden. Hauptsächlich ist es der Rachen, zumal seine Rückwand, welche von der Mundhöhle aus gesehen werden kann, indem man den Mund weit öffnen lässt, die vorgestreckte Zunge mit einem Spatel niederdrückt und das Gaumensegel mit einem sondenförmigen Gegenstand emporhebt. Indessen lässt sich die pharyngoscopische Untersuchung durch Anwendung von Spiegeln, wie solche zur Laryngoscopie gebraucht werden, ergänzen, und dadurch sowohl der untere als obere Theil des Schlundes mehr oder weniger deutlich zur Anschauung bringen. Ausserdem sind die drei Räume des Schlundkopfes auch für das Gefühl zugänglich, indem man einzelne Finger hinter die Choanen und hinter die Zungenwurzel bringen kann.

Die Untersuchung der Speiseröhre geschieht durch das Einführen sogenannter Schlundsonden, was durch den Mund und durch die Nase geschehen kann. Die Schlundsonden sind im Allgemeinen elastische Bougies (Fig. 84) von der Länge des Schlundes und der Speiseröhre, und von verschiedener Dicke, je nachdem die Einführung durch Mund oder Nase, und bei normaler Weite dieser Canäle oder bei verengtem Zustand derselben geschehen muss. Den Nasenweg schlägt man zur Untersuchung nur ausnahmsweise ein, wenn der Mund nicht zugänglich sein sollte. Er dient hauptsächlich zur künstlichen Ernährung zumal von Geisteskranken. Wegen der Enge der Nasengänge dürfen die Nasensonden nur ein kleineres Caliber haben. Man führt sie durch den weiteren Nasengang ein u. s. w. Die Einführung der Sonde vom Munde aus ist für Untersuchungszwecke die gewöhnliche Methode. Der zu Untersuchende sitzt mit nach hinten gebogenem Kopfe. Durch starke Rückwärtsbiegung desselben kann die Mundhöhle fast in gerade Richtung mit der Schlundhöhle gebracht werden, so dass die Sonde, um von der Mundhöhle in die Rachenhöhle zu gelangen, nur eine geringe Krümmung zu machen hat. Ich sah einen Schwerterschlucker, der bei stark nach hinten gebogenem Kopfe sich mehrere Schwerter von der Länge seines Halses und Brustkorbes durch den Mund bis in den Magen brachte. Man lässt den Kranken den Mund öffnen, die Zunge etwas vorstrecken, die durch einen Zungenspatel oder mit Fingern fixirt wird, und führt die vorn leicht gekrümmte Sonde zur hintern Rachenwand, und an dieser weiter hinab bis in die Speiseröhre, nöthigenfalls bis durch die Cardia. Das Passiren des Schlundes muss etwas rasch geschehen, damit nicht Contractionen des Pharynx eintreten, wodurch die Sondenspitze nach vorwärts in den Kehlkopf getrieben werden kann, was sich durch Reizhusten und Athemnoth kund

Fig. 85.

gibt. Um das Eindringen der Sonde in den Kehlkopf weniger leicht möglich zu machen, hat Baillarger [1]) die Sonde mit einem eisernen und einem fischbeinernen Stilet versehen (Fig. 85). Mittels des ersteren gibt man der Sonde die nöthige Krümmung zur Einführung in den Pharynx, und entfernt dann dasselbe, damit der Mandrin aus Fischbein die Sonde an der hintern Wand des Pharynx halte.

Capitel I.

Entzündung der Rachenschleimhaut. Angina.

Es gibt einzelne Formen dieser Entzündung, welche eine vorzugsweise locale Behandlung erheischen, und daher nicht ganz unbeachtet gelassen werden dürfen. Wir machen auf folgende aufmerksam.

1) Die leichtere catharrhalische Entzündung, welche meistens Folge von Witterungseinflüssen und Erkältungen ist, und die gewöhnlichen Symptome einer Angina darbietet, nimmt nicht selten bei Vernachlässigung des acuten Zustandes und bei gewissen körperlichen Dispositionen einen chronischen Character an, wobei die Schleimdrüsen erheblich anschwellen und der Schleimhaut ein granulöses Aussehen geben (*Angina granulosa*). Solche Entzündungen sind mitunter sehr hartnäckig und weichen einer mehr indifferenten Behandlung nicht, sondern erheischen die Anwendung topischer Mittel, unter welchen als besonders wirksam Bepinselungen mit Jodtinctur, mit einer starken Auflösung von Silbersalpeter oder Cauterisationen mit dem Höllensteinstift zu empfehlen sind.

2) Zu den heftigsten Anginen gehört der Rachencroup [2]), der meistens bei Kindern vorkommt, gewöhnlich durch eine besondere Witterungsconstitution veranlasst wird, und daher in der Regel epidemisch auftritt. Die Rachenschleimhaut ist dabei tief geröthet und in

1) Gaz. méd. de Par. 1845. Nr. 36. — 2) E. Wagner, Arch. d. Heilk. VII. 1866. S. 481.

grösserer oder geringerer Ausdehnung mit membranösen Gewebswucherungen von weissgelblicher oder graulicher Farbe bedeckt. Die anginösen Zufälle sind dabei sehr heftig und es besteht Gefahr der Weiterverbreitung nach dem Larynx hin, wie auch umgekehrt eine croupöse Laryngitis auf den Rachen sich verbreiten kann. Die Behandlung muss hier in höherem Grade antiphlogistisch sein durch Blutegel an den Hals, kalte Compressen um denselben u. s. w., und örtlich sind auch hier Bepinselungen mit einer starken Solution von *Argentum nitricum* sehr wirksam.

3) Bei der diphtheritischen Angina ist die Schleimhaut tiefer ergriffen und nekrotisirt oberflächlich in putrider Weise, so dass sich auf derselben Brandschorfe bilden, die mit aufgelagerten Productionsmassen Aehnlichkeit haben. Diese Affection, welche gleichfalls vorzugsweise bei Kindern vorkommt und epidemisch auftritt, scheint wesentlich auf einer Pilzwucherung zu beruhen. Letzerich[1]) fand in mehreren Fällen von primärer Diphtheritis des Rachens und Larynx in den Exsudaten zahlreiche Pilzsporen von *Zygodesmus (fuscus?)* auf Thallusfäden sitzend, welche in das Gewebe eingedrungen waren und dasselbe zerstört hatten. Die Sprossung der Thallusfäden und die Sporenbildung schreiten sehr rasch vorwärts, so dass in diphtheritischen Massen bereits collabirter Kinder colossale Pilzrasen, welche dicht mit Sporen besetzt sind und beim Zerzupfen eine Unmasse gegliederter Thallusfäden enthalten, gefunden werden. Anfänglich ist die Schleimhautreizung nur gering und hat die Affection den Character einer catarrhalischen Entzündung. Sobald aber die Thallusfäden durch die Epithelien bis zum Schleimnetz gedrungen sind, wird die Reizung bedeutend tritt der Gewebszerfall ein, und macht die Pilzwucherung inmitten des Gewebsdetritus und der Entzündungsproducte bedeutende Fortschritte. Auch diese anginöse Affection verbreitet sich auf die Schleimhaut des Larynx oder kommt gleichzeitig mit dieser vor. Der Tod erfolgt meistens durch Collapsus in Folge septischer Intoxication des Blutes durch die brandigen, jauchenden Geschwüre, seltener durch Hinzutritt lobulärer Pneumonie, vielleicht bedingt durch Keimung eingedrungener Pilzsporen.

Der Behandlung Aufgabe ist es, den Pilz so frühzeitig als möglich mechanisch zu entfernen und gleichzeitig durch chemisch wirkende Mittel zu zerstören. Nach Letzerich soll man das erstere im Anfang der Krankheit, wenn die Keimung der Sporen beginnt, dadurch bewirken, dass man alle paar Minuten 1/2 Stunde lang heftige Würg-

1) Arch. f. pathol. Anat. Bd. 45. 1869. S. 327. Bd. 46. 1869. S. 229.

bewegungen mittels eines in den Pharynx eingeführten Löffelstiels hervorruft, und dann alle Schleimmassen des Rachens und der Mundhöhle mit einem über den Finger gewickelten trockenen Leinwandläppchen entfernt. Von chemisch wirkenden Mitteln sind verschiedene empfohlen worden, als Alaunpulver, Schwefelpulver, Kalilösung, Höllensteinlösung, *Liquor ferri sesquichlorati* u. s. w. Nach Leuenberger [1]) erwies sich namentlich letzterer, auch in Form von Inhalationen angewandt, bei einer Epidemie sehr nützlich. Innerlich empfiehlt Letzerich vor dem *Kali carbonicum* den *Liquor ferri sesquichlorati*, und noch mehr das *Ferrum sulfuricum* in schwefelsaurem Wasser gelöst. Die Localanwendung der genannten Mittel muss natürlich wiederholt geschehen und mit Abreibungen der afficirten Stellen verbunden werden.

4) Der Soor, von welchem schon bei der Mundhöhle die Rede war, bleibt nicht immer auf diese und auf den Rachen beschränkt, sondern verbreitet sich mitunter bis in die Speiseröhre. Die Veränderungen der Schleimhaut, welche hier der Soorpilz bedingt, hat E. Wagner [2]) näher untersucht und beschrieben. Zunächst ist nur das Epithel betheiligt, und es scheint, dass der Pilz auf einer ganz normalen Epithelfläche sich entwickeln kann. Später dringt er auch tiefer in das Schleimhautgewebe, und dass Pilze selbst bis in die Blutgefässe dringen und zu embolischen Vorgängen führen können, scheint nach einer Beobachtung von Zenker [3]), der an der Leiche eines Mannes mit Soormassen auf Zunge und Schlund Pilzentwicklung im Gehirn fand, möglich zu sein. Mittels eines an einem Fischbeinstäbchen befindlichen Schwämmchens kann man die beim Soor der Mundschleimhaut angegebenen Mittel auf die Schleimhaut des Oesophagus anwenden.

Capitel II.

Phlegmonöse Entzündung des Rachens und Retropharyngealabscesse [4]).

Entstehung. Zuweilen entzündet sich das tiefe Blatt der Halsfascie, welches hinter Schlund- und Speiseröhre vor der Wirbelsäule und den tiefen Halsmuskeln gelegen ist, und es entsteht im Falle eintretender Eiterung ein Abscess hinter dem Schlund oder der Speise-

1) Briefliche Mittheilung an unser Sanitätscollegium vom 16. Juni 1869. — 2) Jahrb. d. Kinderheilk. N. F. I. 1. 1868. S. 58. — 3) Ber. d. Ges. f. Nat. u. Heilk. in Dresden 1861—62. — 4) Bezüglich der Literatur verweise ich auf die 2. Aufl. dies. Lehrb. II. S. 228 und füge bei: Gautier, Des abcès rétropharyngiens idiopathiques, ou etc. Genève et Bâle, 1869.

röhre. Diese Abscesse können sich in acuter und chronischer Weise bilden. Das erstere scheint häufiger als das letztere zu sein. Von 23 durch Mondière [1]) zusammengestellten Fällen verliefen nur 3 chronisch. Auch kommen sie häufiger bei jüngeren Subjecten, namentlich Kindern vor, als bei älteren Personen. Nach Allin [2]) waren von 58 Kranken 20 unter 10 Jahren, 5 zwischen 20 und 30 Jahren, 5 zwischen 30 und 40 Jahren u. s. w. Bezüglich des Geschlechts kamen von diesen Fällen 28 auf das männliche und 13 auf das weibliche, in 17 Fällen ist das Geschlecht nicht angegeben. Oefters geht die Entzündung ursprünglich von der Schleimhaut aus und verbreitet sich erst secundär auf die tiefer liegenden Gewebsschichten; oder jene wurzelt ursprünglich in den Gebilden der Wirbelsäule (Bändern, Beinhaut, Knochen) und der Abscess ist dann öfters ein Senkungsabscess und mit Caries oder Nekrose der Halswirbel vergesellschaftet; oder endlich die Entzündung hat primitiv in der tiefen Halsfascie begonnen. Als Gelegenheitsursachen für diese und die erste Entzündungsform sind am häufigsten Erkältungen, exanthematische und typhöse Processe und Reizungen des Schlundes und der Speiseröhre durch Fremdkörper erkannt worden.

Erscheinungen und Folgen. Je nach dem verschiedenen Ausgangspunkte der Entzündung entwickeln sich daher diese Abscesse bald in Gemeinschaft einer sehr heftigen Pharyngitis, bald sind die Erscheinungen eines entzündlichen Leidens der Wirbelsäule vorherrschend, oder die Entzündungssymptome beziehen sich hauptsächlich auf die hintere Pharynxwand. Immer ist die Entwicklung solcher Abscesse mit mehr oder weniger Schmerzen im Schlucken und mit Dysphagie verbunden. Auch hat der Kranke öfters das Gefühl als befinde sich ein fremder Körper im Schlunde, und erscheint die hintere Schlundwand geröthet und vorgetrieben. Diese Vortreibung ist bei höherer Lage des Abscesses sicht- und fühlbar, bei tieferer im Niveau des Kehlkopfs nur fühlbar, und bei noch tieferer Situation blos aus der seitlichen Anschwellung des Halses und allfällig noch durch Einführung einer Sonde mittels dieser erkennbar. Bei Verdacht auf Bildung solcher Abscesse ist daher der Rachen sowohl durch das Gesicht als durch den Finger genau zu untersuchen, und auch der Hals äusserlich an den Seiten des Kehlkopfs und der Luftröhre zu befühlen. Bisweilen hat man eine merkliche Vortreibung des Kehlkopfs, selbst eine Auseinandertreibung des Schildknorpels wahrgenommen. Auch waren mitunter Zufälle von Sympathicusreizung vorhanden.

Die weiteren Folgen bei sich selbst überlassenen acuten Abs-

1) Journ. des connaiss. méd. 1843. Avril. — 2) New-York. Journ. 1851. Nov.

cessen sind: Zunahme der Reizerscheinungen, Unfähigkeit zu schlucken, Hemmung der Respiration, hauptsächlich durch Druck des Abscesses auf Larynx oder Trachea, zuweilen auch durch Vortritt der Abscessgeschwulst über den Larynxeingang [1]) und durch ödematöse Schwellung der Glottis. Der Tod erfolgt meistens durch Asphyxie, zuweilen auch plötzlich durch spontanen Aufbruch des Abscesses und Ergiessung des Eiters in die Luftwege [2]), oder durch Steckenbleiben eines Bissens im Schlunde [3]) u. s. w. Bei chronischen Abscessen besteht die Eiteransammlung oft längere Zeit ohne besonders hervortretende Erscheinungen, bis die Geschwulst durch ihre allmählige Vergrösserung Dysphagie und Dyspnoe verursacht und dann ohne Kunsthilfe durch Erstickung oder Behinderung der Ernährung tödtet. Mitunter senkt sich der Eiter hinter der Speiseröhre oder hinter der Scheide der grossen Gefässe tiefer herab [4]) und kann bis in die Mediastinen gelangen oder perforirt die Speiseröhre. Uhde [5]) hat vier Fälle mitgetheilt, in welchen die mit einem cariösen Wirbelleiden in Verbindung stehenden Abscesse die Speiseröhre perforirten. In einem Falle traten sogar Stücke von Halswirbeln aus.

Behandlung. Bei den Gefahren, welche mit dem längeren Bestande solcher Abscesse bisweilen verbunden sind, ist eine möglichst frühzeitige Eröffnung derselben angezeigt. Liegt der Abscess hoch, so dass die Vorragung der hintern Schlundwand gesehen oder wenigstens mit dem Finger gefühlt werden kann, so hat die Oncotomie keine besonderen Schwierigkeiten. Bisweilen kann es gelingen, namentlich bei Kindern, die vordere Abscesswand mittels eines Fingerdrucks zu sprengen, sonst eröffnet man dieselbe mit dem Pharyngotom, oder mit einem bis gegen die Spitze hin umwickelten Messer. Liegt der Abscess tiefer hinter der Speiseröhre und daher dem Finger unerreichbar, so kann es gelingen, mit einer etwas steifen und nicht zu stumpfen Schlundsonde jenen zu eröffnen, was jedoch immerhin nur glücklicher Zufall ist. In solchen Fällen bleibt nichts übrig, als den Abscess von aussen her aufzusuchen, wie es Petrunti zur Lebensrettung seines Kranken gelang. Man wird sich dabei an den hervorragendsten Theil der Eitergeschwulst halten und die für die Oesophagotomie gültigen Regeln berücksichtigen. Gelingt es nicht, den Abscess zu eröffnen, und tritt Erstickungsgefahr ein, so muss die Tracheotomie gemacht und eine Röhre eingelegt werden, die wohl zu befestigen ist, weil nach ihrem Austritt Erstickung erfolgen kann, wie Ballot erfahren hat.

1) Ballot, Archiv. génér. de méd. 1841. Oct. — 2) Carmichael, Edinb. med. chir. Transact. III. 1820. p. 170. — 3) Allé, Oesterr. med. Wochenschr. 1841. Nr. 6. — 4) Petrunti, Schmidt's Jahrb. XXV. S. 319. — 5) Deutsche Klin. 1856. 3.

Capitel III.

Geschwülste des Schlundkopfes und der Speiseröhre.

Für den chiurgischen Zweck unterscheiden wir mehr oder weniger gestielte und in die Höhle dieser Gebilde ragende Gewächse, sogenannte Polypen, ferner Retropharyngealgeschwülste und carcinomatöse Entartung der Pharynxwände, oder Pharynxkrebs.

1. Polypen des Schlundes und der Speiseröhre [1]).

Pathologisch-Anatomisches. Dem Sitze und der Verbreitung nach sind Schlundpolypen, Schlund-Nasenpolypen, Nasen-Schlundpolypen und Schlund-Speiseröhrenpolypen zu unterscheiden. Unter Schlundpolypen verstehen wir solche, welche von irgend einer Stelle der Schlundwand entspringen, und nur den Schlundraum einnehmen. Schlund-Nasenpolypen gehen von der Schlundwand aus, verbreiten sich aber ganz oder theilweise nach der Nasenhöhle zu. Natürlich setzen derartige Gewächse immer einen hohen Ursprung voraus. Bei den Nasen-Schlundpolypen entspringt das Gewächs in den Nasenhöhlen und hängt in den Rachen hinab. Sie wurden schon bei den Nasenhöhlenpolypen berücksichtiget. Schlund-Speiseröhrenpolypen endlich sind solche, welche einen pharyngealen Ursprung haben, aber bis in die Speiseröhre hinabreichen. — Nächstdem bietet auch die Implantation dieser Gewächse insofern Verschiedenheiten dar, als nach den verschiedenen anatomischen Unterlagen der Schlundwände jene eine submucöse, fasciale, oder periosteale sein kann. So haben Polypen, welche von der obern oder hintern Schlundwand entspringen, sehr häufig einen tieferen, fascialen oder periostealen Ursprung. Die häufigsten Ausgangsstellen dieser Gewächse scheinen die vordere obere und die hintere Schlundwand zu sein. Vimont [2]) beschreibt einen Polypen, der von der hintern Pharynxwand ausgieng, ungefähr die Länge eines Fingers und die Breite von $1^1/_2$" hatte. Ein von Röser [3]) operirter Polyp schien dem eingebrachten Finger der hintern Schlundwand dem Kehlkopf gegenüber ansitzend. Ein im Edinburger Museum aufbewahrter Polyp entsprang nach Dallas [4]) drei Querfinger unterhalb der Glottis mit einem fibrösen

1) Middeldorpf, De polypis oesophagie atque de ete. Vratislaviae. 1857. p. 15. — 2) Annal. de la soc. de méd. de Montpell. VIII. p. 69. — 3) Würtemb. Corresp. Blt. 1859. 21. — 4) Edinb. med. Journ. III. 1771. p. 525. 534.

Stiele von der vordern Pharynxwand und reichte bei einer Länge von 6″ bis in die Cardia hinab. Ein im Wiener Museum befindlicher Polyp gieng nach Rokitansky[1]) unterhalb der Stimmritze von dem submucösen Bindegewebe der vordern Pharynxwand mit einem 3—5‴ dicken plattrundlichen Stiel aus und war 7½″ lang u. s. w. — Was die histologische Beschaffenheit dieser nach Form und Grösse sehr verschiedenen Gewächse anbetrifft, so scheinen dieselben grösstentheils in das Gebiet der Fibrome zu gehören.

Erscheinungen und Folgen. Sie bestehen hauptsächlich in Schling- und Respirationsbeschwerden. Der Kranke glaubt einen fremden Körper im Schlunde zu haben, der ihn zu Schlingbewegungen veranlasst. Mitunter treten Würg- und Brechanfälle ein, wodurch der Polyp in den Rachen hinaufgeworfen wird und bis in die Mundhöhle gelangen kann. Dabei ist das Schlingen erschwert, so dass später blos flüssige Nahrungsmittel genossen werden können, zuweilen nur in einer gewissen Stellung des Körpers, oder bei gestrecktem Halse u. s. w. Der Rachen findet sich häufig im Zustande der Reizung, und bisweilen wirft der Kranke mit Blut und Eiter vermengten Schleim aus. Erschwerte Respiration ist bald stets vorhanden, indem der Polyp die Trachea fortwährend comprimirt, bald tritt dieselbe nur periodisch ein, wenn der letztere durch Würgen oder Brechen nach aufwärts geschleudert wird, und diese Respirationsbeschwerden können bis zu Erstickungsanfällen sich steigern. Zuweilen ist es auffällig, wie gering selbst bei grösseren Gewächsen die Beschwerden sind. Nur sehr selten tritt eine Spontanheilung in der Art ein, dass das Gewächs durch Brechen ausgeworfen wird (Vater[2])). Meistens gehen die Kranken, von zwischenlaufenden tödtlichen Krankheiten absehend, an den Folgen der gestörten Deglutition und Respiration zu Grunde.

Behandlung. Die Entfernung dieser Gewächse ist mit mancherlei Schwierigkeiten und Gefahren verbunden, ersteres, weil das Gewächs manchmal sehr unzugänglich liegt, letzteres, weil der Tumor die Luftwege verlegen kann. Indessen hat man trotz dieser Schwierigkeiten schon öfters derartige Gewächse mit Glück entfernt. Für die Operationstechnik kommt wesentlich in Betracht, ob der Polyp im oberen oder unteren Drittel, in der *Pars nasalis* oder *laryngea* des Schlundkopfes wurzelt, der Polyp also hoch oder tief gelegen ist. — Bei hohen Polypen können ähnliche Verfahren in Anwendung kommen, wie bei den Nasen-Rachenpolypen, und verweise ich daher auf diese. — Bei

1) Oesterr. med. Jahrb. XXI. S. 2. — 2) De deglutitionis difficil. et imped. causis abd. Viteberg. 1750.

den tief gelegenen Polypen muss das Gewächs oft durch Würgen und Erbrechen in Sicht gebracht werden und kann dasselbe dann kurze Zeit im Rachen oder in der Mundhöhle verbleiben. Wir machen auf folgende Verfahren aufmerksam. — Das Abdrehen und Abreissen ist mit Glück von Röser gemacht worden.

Bei einem 36jährigen Brauknecht trat bei häufig eintretendem Brechreize eine runde Geschwulst in den Rachen und verschwand schnell wieder. Pat. konnte nur vorwärts gebougt sitzen. Bei durch Niederdrücken der Zunge entstandenem Würgen sah man eine glatte fleischartige Geschwulst in die Fauces treten, worauf völlige Apnoe eintrat. Eine angelegte Museux'sche Zange riss aus, und eine Polypenzange gleitete ab Nun wurde mit einer starken Steinzange der Polyp so tief als möglich im Rachen gefasst, jene rasch und gewaltsam um ihre Axo gedreht, und eine Geschwulst von der Grösse eines Borsdorfer Apfels hervorgebracht. Es traten keine weiteren Zufälle ein Der Tumor hatte ungefähr 2½" im Durchmesser und schien ein gewöhnliches Fibroid. Die Ansatzstelle sah wie mit einem Messer abgelöst aus. Kein Recidiv nach vielen Jahren.

Das Abbinden hat Dallas in folgender Weise ausgeführt:

Bei einem Kranken, dem beim Brechen eine grosse fleischige Masse aus dem Schlunde bis an die Vordorzähne trat und Gefahr der Erstickung brachte, so dass jene sofort wieder niedergeschluckt werden musste, brachte man, nachdem das Gewächs durch Erbrechen in den Mund gelangt war, rasch mittels eines besonderen Instrumentes [1]) eine Ligatur um dasselbe und liess es wiedor verschlucken. Häufiger Husten und Gefühl von Steifigkeit und Spannen in der Brust waren die weiteren Zufälle. Nach drei Wochen gieng die Ligatur mit einem Stück Fleisch durch den Stuhl ab. Nach zwei Jahren starb der Kranke, nachdem er Monato lang nur flüssige Nahrungsmittel hatte geniessen können, und man fand bei der Section einen grossen lappigen Polypen, dessen längster Lappen eine Narbe zeigte.

Das Abschneiden will Dieffenbach [2]) mehrmals mit Erfolg ausgeführt haben.

Bei einem Schlosser von 30 Jahren, der wegen eines der hinteren Schlundwand aufsitzenden nur beim Niederdrücken der Zunge sichtbaren Polypen fast verhungert war, fasste Dieffenb. in einer tiefen Inspiration bei weit geöffnetem Munde den obern Theil des Polypen mit einer Hakenzange, zog ihn hinauf und durchschnitt von oben nach abwärts zum Theil die Verbindungen, worauf or noch mehr sich in die Höhe ziehon liess. Es bedurfte einer sehr langen, flach gebogenen Scheere, um den letzten Ansatz zu trennen. Die starke Blutung wurde durch Eiswasser gestillt.

Die Excision nach vorgängiger Unterbindung vollführte Middeldorpf.

Ein Schafhirt brach unter den heftigsten Anstrengungen einen fremden Körper bis zwischen die Zähne hervor, würgte denselben aber wieder hinab, da er grosse Athmennoth verspürto. Mit dem Finger konnte man in der Rachenhöhle die Geschwulst nicht fühlen. Eine Bleisonde liess sich ziemlich leicht ein- und zurückführen, nur rechts fühlte man ziemlich hoch oben ein leicht überwindbares Hinderniss. Durch schwefol-

1) Abgebildet bei B. Bell, Lehrbegriff d. Wundarzneik. A. d. Engl. 2. Aufl. III. Leipz. 1793. Taf. VIII. Fig. 105—107. — 2) Operat. Chir. I. S. 288.

saures Kupfer wurde heftiges Erbrechen erregt, wobei ein von Blut strotzender violetter Körper zwischen die Zähne trat, den man anfänglich für die Zunge hielt. Er fasste das bald als Polypen erkannte Gewächs mit Museux's Hakenzange, zog es nach dem linken Mundwinkel, legte in der Tiefe des Mundes unter heftigem Erbrechen und grosser Athmennoth eine doppelte Ligatur um, und schnitt den Tumor etwa $1\frac{1}{4}$" vor der Ligatur mit dem Sealpell ab. Den Stiel der Geschwulst mit der Ligatur liess man hinabschlucken und befestigte die Fadenenden um das linke Ohr. Keine besonderen Zufälle nachher. Am 21. Tage nach der Operation erschien die Ligatur im Munde. Die Schlinge hatte zwölf Millim. im Durchmesser. Nach fünf Jahren kein Recidiv. Der Tumor, 3" lang und $1\frac{1}{2}$" breit, mit Papillen besetzt, repräsentirte ein gefässreiches Fibroid.

Das Abbrennen mit der galvanokaustischen Schlinge dürfte bei solchen Gewächsen grosse Vortheile bieten.

Die Unterbindung von der Nase aus mittels einer Drahtschlinge, durch welche der Polyp gefangen werden soll, hat B. Bell[1]) vorgeschlagen.

2. Retropharyngealgeschwülste.

Diese Geschwülste entwickeln sich hinter der hintern Schlundwand an der vordern Halswirbelgegend, und nehmen bei ihrer Vergrösserung den Rachen und den hintern Theil der Mundhöhle ein. Mit der Vergrösserung der Geschwulst werden die Faltungen des Segels und der Gaumenbogen auseinandergelegt und setzt sich die Schleimhaut vom harten Gaumen über die Geschwulst hin gleichmässig zur Zunge, seitlichen Pharynxwand, zu den Choanen und zu der Wirbelsäule fort. Diese Geschwülste scheinen grösstentheils den Fibromen und Sarcomen anzugehören und haben meistens einen fascialen oder periostealen Ursprung. Aehnliche Geschwülste gehen auch von der basilaren Schlundwand aus, bilden sich aber dann gewöhnlich zu Rachen-Nasengewächsen aus. Die durch diese Geschwülste bedingten functionellen Störungen bestehen hauptsächlich in Deglutitions- und Respirationsbeschwerden, auch wird die Stimme ähnlich wie bei Tonsillargeschwülsten verändert.

Behandlung. Da bei zunehmender Vergrösserung solcher Tumoren Erstickung droht, ist der Versuch einer Ausrottung derselben immerhin angezeigt, und ihre Möglichkeit auch durch einzelne Operationsfälle erwiesen. Nimmt die Geschwulst vorzugsweise den mittleren Theil des Schlundkopfes ein, so ist die Operation von der Mundhöhle aus zu bewerkstelligen, bei höherer Lage hinter den Choanen könnte die temporäre Entfernung des einen oder andern Oberkiefers nützlich sein. Nach Spaltung der Schleimhaut muss die Auslösung vorzüglich durch

1) L. c. S. 483.

Anwendung der Finger und stumpfer Werkzeuge geschehen. Unter Umständen dürfte die vorgängige Tracheotomie geboten sein.

Busch[1]) theilt mehrere hieher gehörige Operationsfälle mit. Bei einem 44jährigen Manne war das Velum nebst den angrenzenden Schleimhautfalten linkerseits von einer gänseeigrossen Geschwulst nach innen und unten vorgetrieben. In der Mittellinie der Geschwulst war die Mandel bemerkbar, nach unten reichte sie bis zur Höhe des Kehldeckels, nach oben war sie nicht zu erreichen. Die Stimme verändert, die Respiration hörbar, und während des Schlafes öftere Erstickungsanfälle. Zuerst Unterbindung der linken *Carotis externa*, dann ungefähr in der Mitte der Mundhöhle ein Schnitt vom Ende des harten Gaumens bis auf den Zungenrücken herabgeführt und nach Einführung des Zeigefingers in den Pharynxsack mit der Scheere bis zum Kehldeckel fortgesetzt. Das locker eingekapselte Pseudoplasma wurde theils mit den Fingern, theils durch Messerzüge und stumpfe Werkzeuge entfernt. Die Reaction war sehr bedeutend, indessen Heilung nach einem Monat. Die Geschwulst war ein Sarkom mit einzelnen Knorpelheerden. In einem zweiten Fall wurde die *Carotis* nicht vorher unterbunden und ein Kreuzschnitt gemacht.

3. Pharynxkrebs.

Der Pharynxkrebs kommt meistens in Verbindung mit krebshafter Affection benachbarter Theile, als der Zunge, der Mandeln, der Parotis u. s. w. vor. Aber auch Krebse, von der Gegend der Schädelbasis ausgehend, verbreiten sich bisweilen in den obern Theil des Schlundes. In operativer Hinsicht lässt sich der Lage und Ausbreitung der neoplastischen Bildung wegen gegen diese in der Regel nur palliativ verfahren.

Capitel IV.

Wunden des Pharynx und der Speiseröhre.

Entstehung. Diese Theile können von innen her durch fremde in sie gelangende Körper, oder von aussen her durch Schnitt, Hieb, Stich u. s. w. verwundet werden, oder auch zerreissen. Da der Schlundkopf nach vorn mit Mund- und Nasenhöhle communicirt, ist eine Verwundung seiner Wände auch von diesen Höhlen aus möglich. Am häufigsten geschieht das durch Schusswaffen, welche innerhalb der Mundhöhle abgefeuert werden. Dass andere Fremdkörper, als Projectile aus Schusswaffen, oder solche, die verschluckt werden, von der Mundhöhle aus den Schlund verletzen, ist selten, doch beobachtete Acrel[2]) den Fall, dass einem Manne, der mit einer Pfeife im Munde fiel, die abgebrochene Mundspitze durch das Gaumensegel in die hintere Rachen-

1) Annal. d. Berlin. Charité VIII. 1857. S. 89. — 2) Chirurg. Vorfälle. Gött. 1777. I. S. 226.

wand neben den Halswirbeln vorbei so tief eindrang, dass der Fremdkörper nach einigen Wochen vom Nacken aus durch einen Einschnitt entfernt werden konnte u. s. w.

Erscheinungen und Folgen. Von den Verwundungen von innen her durch fremde, im Schlund und in der Speiseröhre stecken gebliebene Körper wird später bei diesen die Rede sein, und wir besprechen hier nur die Verwundungen von aussen her, welche stets mit Verletzungen der umgebenden Theile verbunden sind.

Bei Schnitt- und Hiebwunden sind namentlich häufig Kehlkopf oder Luftröhre, auch grosse Halsgefässe (*Carotis c.* und *V. jugularis interna*) und einzelne Nervenstämme (*N. vagus, sympathicus, phrenicus*) mitverletzt, und zwar geschieht das um so leichter, je tiefer unten am Halse die Verwundung stattfindet, weil höher oben die Gefässe und Nerven vom Schlunde entfernter liegen. Dabei kann der Pharynx oder Oesophagus nur angeschnitten oder mehr weniger tief eingeschnitten, oder auch ganz bis zur Wirbelsäule durchschnitten sein, in welchem Falle der untere Röhrentheil tief herabsinkt, und die Schleimhaut wegen der Retraction der *Muscularis* am Wundrande vorgewulstet erscheint. Bei penetrirenden Wunden ergiessen sich eingenommene Flüssigkeiten in die umgebenden Gewebe, nach aussen und, wenn das Luftrohr gleichzeitig mit verletzt ist, in dieses, wodurch Entzündung des tiefen Halszellgewebes, Husten- und Erstickungsanfälle hervorgebracht werden. Die weiteren Folgen sind der meist schweren Complicationen wegen in der Regel sehr bedeutend. Zuweilen bleibt eine Fistel zurück [1]).

Bei Stichwunden ist eher eine isolirte Verwundung des Schlundes und der Speiseröhre möglich, und heilen solche Wunden zuweilen ohne besondere Zufälle, doch kommen auch bei ihnen die angeführten complicirenden Nebenverletzungen vor, nebst den gefährlichen Folgen.

Mit den Schusswunden verhält es sich ähnlich, indessen sind sie häufig durch Fremdkörper complicirt, die mitunter im Schlund oder in der Speiseröhre stecken bleiben. Bilguer [2]) erzählt den seltenen Fall, dass einem Soldaten beim Avanciren gegen eine Batterie eine Kugel gerade vorn in den Mund fuhr, die oberen mittleren Schneidezähne losschlug, die Zunge leicht streifte und in der hintern Schlundwand stecken blieb, wo sie später ausciterte. Zuweilen sind diese Wunden auch noch durch gleichzeitige Verletzungen der Wirbelsäule complicirt, und können durch abgesprengte Knochensplitter secundäre Perforationen des Pharynx und *Oesophagus* bedingt werden.

1) Fall von Albers im Journ. f. Chir. u. Augenh. XXX. H. 3. — 2) Chirurg. Wahrn. Berl. 1763. S. 209.

Zerreissungen der Speiseröhre bei unveränderten Häuten derselben gehören zu den grössten Seltenheiten. Indessen hat man sie in Folge heftigen Erbrechens zuweilen beobachtet. Häufiger kommt eine Ruptur bei in der Speiseröhre stecken gebliebenen Fremdkörpern oder bei Stricturen vor, worüber ich auf die folgenden Capitel verweise.

Behandlung. Da diese Wunden meistens durch sehr schwere Nebenverletzungen complicirt sind, so erfordern diese häufig zunächst Berücksichtigung, und hat man daher Blutung zu stillen, Erstickungszufällen zu begegnen, Fremdkörper zu entfernen u. s. w. Ob man bei solchen Verwundungen die äussere Wunde schliessen soll, lässt sich nicht im Allgemeinen beantworten und hängt das wesentlich von der Beschaffenheit der Wunde ab. Ist diese einer schnellen Heilung günstig und kann die Ernährung durch eine Schlundsonde geschehen, so steht der Wundschliessung kein Grund entgegen. Immerhin ist es zweckmässig, den Hals durch einen nicht zu sehr belästigenden Apparat je nach der Richtung der Wunde in dieser oder jener Stellung ruhig zu erhalten. Dass man, so lange die Wunde nicht verheilt ist, der Schlundsonde zur Ernährung sich bedienen muss, versteht sich von selbst. Des Weiteren verfährt man nach allgemeinen Regeln.

Capitel V.

Fremdkörper im Schlund und in der Speiseröhre.

Aetiologisches. Dass beim Schlucken die in den Schlund und die Speiseröhre gekommenen Körper hier stecken bleiben, ist kein seltenes Ereigniss, sei es, dass dieselben absichtlich oder mehr zufällig verschluckt werden. Bezüglich der Gegenstände selbst zeigt sich eine grosse Mannigfaltigkeit. Adelmann[1]) hat 314 Fälle von Fremdkörpern zusammengestellt, unter welchen 103 Knochenstücke, 40 Nadeln, 32 Münzen und Aehnliches, 25 Fleischstücke, 21 Gräten, 21 Früchte und Kerne, 13 künstliche Gebisse und Zähne u. s. w., also die verschiedenartigsten Gegenstände waren.

Das Steckenbleiben kann bedingt sein einerseits durch Grösse, Consistenz und Form des verschluckten Körpers, andererseits durch Verengung oder fehlerhafte Aktion der betreffenden Röhrengebilde. — Selten ist das Volumen des Fremdkörpers so bedeutend, dass er die Dimensionen des Speiserohres übertrifft und desshalb nicht weiter gelangt. Doch kann dies geschehen bei hastigem Verschlingen nicht gekauter fester Speisen, z. B. eines Stückes Fleisch, Käse, eines geschälten

1) Prag. Vierteljahrsschr. 1867. S. 66.

Eies, einer Kartoffel u. dergl. Der Fremdkörper bleibt dann entweder gleich im obern Theil des Schlundes stecken, oder gelangt, wenn er etwas compressibel ist, durch angestrengte Schlingbewegungen bis zum untern Schlundende hinter den Ringknorpel, wo er, weil hier der Schlund am engsten ist, eingekeilt bleibt. Körper mit ungleichen Dimensionen, z. B. längliche Knochenstücke, eine Reihe eingesetzter Zähne, Münzen u. dergl. gelangen bisweilen tiefer in die Speiseröhre herab und bleiben erst stecken, wenn sie im Hinuntergleiten eine Drehung erlitten und mit ihrer grössten Dimension in quere Richtung zum Speiserohr gekommen sind. Die in die Speiseröhre gelangten Körper bleiben am häufigsten in der Gegend des Zwerchfells oder über der Cardia sitzen. — Umgekehrt kann auch die Kleinheit des verschluckten Gegenstandes Ursache seiner mangelhaften Weiterbeförderung sein, sei es, dass er durch zu beschränkte Berührung der Schleimhaut nur unvollkommene Reflexbewegungen hervorruft, oder dass er von der Musculatur nicht erfasst werden kann, wie z. B. Haare, Gräten, Borsten, oder kleine Kügelchen wie Schrote, Pillen, oder Fruchtkerne u. s. w.

In noch andern Fällen bleibt der Fremdkörper durch vorragende scharfe Kanten oder Spitzen, überhaupt Unebenheiten stecken, welche durch die Contractionen des Schlund- oder Speiserohres in deren Wandungen eingedrückt werden. — Besteht eine Verengung des Schlundes oder der Speiseröhre, so können Körper von verhältnissmässig geringem Volumen nicht mehr passiren, und werden entweder wieder ausgeworfen, oder bleiben stecken.

Erscheinungen und Folgen. Das Steckenbleiben eines Fremdkörpers in Schlund und Speiseröhre ist stets ein unangenehmes Ereigniss für den Betreffenden, indem er dadurch überrascht und geängstigt wird. Die nächsten Zufälle sind eine höchst unangenehme, kitzelnde oder mehr drückende, würgende Empfindung an irgend einer Stelle des Speiserohres, welcher der Kranke in angstvoller Weise mit thränenden Augen und geröthetem Gesicht, durch Schlingen oder Brechen, durch Husten und Ausräuspern loszuwerden sucht, was auch häufig gelingt. Bisweilen gesellen sich wahre Erstickungsanfälle und Convulsionen bei. Immer sind die Zufälle heftiger, wenn der Fremdkörper im Schlunde und nicht tiefer in der Speiseröhre sitzt, und ist im ersten Fall die Mitleidenschaft des Kehlkopfs, im letztern diejenige des Magens und der Brustorgane vortretender.

Grössere, im Schlundeingang stecken bleibende Körper können plötzlich zur Erstickung führen, indem sie die Wiederaufrichtung des Kehldeckels verhindern oder selbst den Eingang in den Kehlkopf verlegen, oder den Eintritt eines Stimmritzenkrampfes veranlassen. Ist der

Fremdkörper tiefer gelangt bis zum untern Schlundende, so ist die Erstickungsgefahr geringer, doch kann diese auch noch durch eintretenden Stimmritzenkrampf herbeigeführt werden.

Grosse, im Speiserohr sitzen bleibende Körper können Zerreissung desselben veranlassen. So hatte nach Spiritus [1]) ein verschlucktes Fünffrankenstück Zerreissung des Oesophagus mit tödtlicher Blutung zur Folge.

Verwundende Körper erregen mehr oder weniger Schmerzen und Entzündung, durchdringen mitunter auch die Wände des Speiserohres und veranlassen Halsabscesse oder perforiren benachbarte Röhrengebilde als die Trachea [2]) und die grossen Blutgefässe (Carotis [3]), Aorta [4]) Lungenarterie, innere Jugularvene und *Vena azygos*), wodurch Emphysem des Halses, Aneurysmen, tödtliche Blutungen u. s. w. entstehen können. Andere Folgen sind Verdickung der Wandungen, Schwärnng derselben und Verengung des Canales, selten tritt Brand der Canalwandungen ein [5]).

Nach Delavacherie [6]) erfolgte bei 88 Fällen der Tod 47mal, und zwar 18mal fast augenblicklich, 17mal erst nach kürzerer oder längerer Zeit in Folge verschiedener Verletzungen, 12mal in Folge von Blutungen. Von den übrigen 41 Fällen genasen 26 Kranke, und zwar 10 nachdem sich Abscesse gebildet hatten, und 5 nach gemachter Oesophagotomie u. s. w.

Diagnose. Nicht immer ist die Erkennung eines Fremdkörpers nach Sitz, Lage und Beschaffenheit leicht. Auch hat man in dringenden Fällen keine Zeit, sich desshalb zu orientiren. Zuweilen kommt es auch vor, dass ein dagewesener, vom Kranken selbst aber schon ausgeworfener oder verschluckter Körper noch einen solchen Reizzustand an einer Stelle des Speiserohres zurücklässt, dass der Kranke immer noch den Fremdkörper im Halse zu haben glaubt. Sitzt der Körper hoch oben im Schlunde, so kann man ihn bisweilen sehen oder mit dem Finger fühlen. Tiefer sitzende voluminöse Körper werden mitunter von aussen her am Halse gefühlt. Noch tiefer sitzende Körper lassen sich öfters an dem Widerstande erkennen, den eine eingeführte Sonde findet, oder man vernimmt ein Geräusch, wie in einem von Dupuytren beobachteten Falle, wo eine mit einer kleinen Kugel versehene Silbersonde klingend an eine Münze schlug. Bei im Schlund sitzenden Körpern kann man sich auch der pharyngoscopischen Untersuchung bedienen.

---

1) Journ. d. Chir. u. Augenh. IV. 1822. S. 283. — 2) Fall von Hubbauer, Würtemb. Zeitschr. f. Wundärzte u. Geburtsh. I. 1848. S. 191. — 3) Fall v. J. Bell, Lond. med. Gaz. XXXI. 1843. — 4) Fall v. Duncan, The Southern Journ. 1844. Oesterr. med. Wochenschr. 1844. Nr. 43. — 5) Fall v. Martini, Würtemb. med. Corresp.-Blt. 1844. Nr. 20. — 6) De l'oesophagotomie. Brux. 1845.

Behandlung. Die Entfernung solcher Fremdkörper kann geschehen: — 1) durch Herausbeförderung nach oben durch Rachen und Mund; — 2) durch Hinabstossen in den Magen; — 3) durch Zerquetschung oder Zertrümmerung innerhalb des Schlundes und der Speiseröhre; — 4) durch die Oesophagotomie, wovon in dem folgenden Capitel die Rede ist.

1) Herausbeförderung nach oben durch Rachen und Mund. Diesen Weg muss man einschlagen bei hoch oben im Schlund befindlichen Fremdkörpern, und bei tiefer sitzenden dann, wenn dieselben bei weiterem Hinabdrängen in das Speiserohr ihrer Beschaffenheit nach dasselbe verletzen, oder überhaupt auf Magen- und Darmcanal nachtheilig wirken könnten. Das Herausbefördern kann auf verschiedene Weise versucht werden, je nachdem der Körper höher oder tiefer sitzt und diese oder jene Form hat. — a) Bei hoch oben noch im Schlund sitzenden Körpern ist im Allgemeinen das Herausbefördern mit Fingern oder Instrumenten angezeigt. Beim Gebrauch der Finger sucht man entweder mit einem Finger den Körper herauszuheben, oder man gebraucht zwei Finger wie eine Zange. Als Zangen werden sogenannte Schlundzangen (lange, stumpfe, vorn leicht gebogene schnabelförmige oder nach den Rändern gekrümmte Zangen) angewandt, die man geschlossen bis zum Fremdkörper einführt. Sehr kleine Gegenstände, welche mit Zangen nicht gefasst werden können, lassen sich zuweilen mit einem Schwämmchen oder mit einen Federbarte auswischen. — b) Für tiefersitzende Körper unter dem Schlundende, welche für Zangen nicht mehr erreichbar sind, hat man die verschiedenartigsten Werkzeuge empfohlen und in Anwendung gebracht, und ist es bei der so grossen Mannigfaltigkeit der hier vorkommenden mechanischen Verhältnisse nicht zu verwundern, wenn die Entfernung des Fremdkörpers bald mit hakenförmig gekrümmten Werkzeugen, bald mit Schlingen oder mit an Fischbeinstäben befestigten Ringen, Körben, Schwämmen, mit einer Schwanenfeder, einer durchlöcherten Röhre, Bleikugel u. s. w. gelungen ist. Am bekanntesten unter diesen Geräthschaften ist der Doppelring von Gräfe geworden, besonders geeignet zur Extraction von Münzen. Oefters müssen solche Geräthschaften mehrmals ein- und ausgeführt werden, bis es gelingt, den Fremdkörper zu fangen. — c) Ist der Fremdkörper durch die angeführten Hilfsmittel nicht herauszubefördern, so steht zur Entfernung nach oben noch eine andere Maassnahme zu Gebot, nämlich das Bewirken von Erbrechen. Es sind eine Reihe von Fällen bekannt, in welchen durch Brechen Fremdkörper herausgeworfen worden sind. Es kann dasselbe durch mechanische Reizung des Rachens, oder durch Anwen-

dung eines Brechmittels bewirkt werden. Bei dem letztern kommt ausser der Brechwirkung auch noch der allgemeine abspannende Effect desselben, wodurch spasmodische Zustände der pharyngealen und ösophagealen Musculatur gehoben werden können, in Betracht. Kann der Kranke das Brechmittel nicht schlucken, so wendet man dasselbe durch Infusion oder noch besser hypodermatisch mittels der Pravaz'schen Spritze an. Stabel[1]) konnte in einem Falle neben dem Fremdkörper ein Bougie einführen, durch welches er Kupferlösung einspritzte.

2) Hinabstossen in den Magen. Von diesem Hilfsmittel ist Gebrauch zu machen, wenn der Fremdkörper tiefer sitzt und eine für Magen und Darmcanal unschädliche Beschaffenheit hat. Unter solchen Umständen ist es gar nicht passend, sich mit Heraufbeförderungsversuchen abzugeben. Bisweilen reicht die Erschütterung durch einen Schlag zwischen die Schulterblätter hin, den eingeklemmten Körper frei zu machen. Kleinere Körper werden zuweilen durch Niederschlucken eines Bissen von weichem Brod hinabgetrieben. Eine mehr kunstgemässe Hilfe besteht darin, dass man mittels einer etwas dicken gewöhnlichen Schlundsonde oder mit einer Kugelsonde, wie sie bei Verengungen gebraucht werden, oder mit einem an einen Fischbeinstab befestigten Schwamme den Fremdkörper hinabzustossen sucht. Die Alten gebrauchten als Repoussoir auch eine an eine Schnur befestigte Bleikugel, den sogenannten Bleihammer. Die Kugel liess man zu wiederholten Malen hinabschlucken und zog sie an der Schnur wieder herauf. Wird das Hinabstossen mit Schlundsonden bei Stricturen gemacht, so ist bei dünneren und etwas festen Sonden Vorsicht nothwendig, damit durch dieselbe keine Perforation der oberhalb der Strictur oft verdünnten Oesophaguswandungen bewirkt wird, wovon Dumreicher[2]) einen Fall mittheilt.

3) Das Zerquetschen eines stecken gebliebenen Fremdkörpers von aussen her konnte Dupuytren[3]) bei einem Individuum, dem eine Kartoffel im Schlunde stecken geblieben war und die weder ausgezogen noch hinabgestossen werden konnte, zu Stande bringen. Natürlich ist das ein Ausnahmsfall.

Ist Erstickungsgefahr vorhanden und kann der Fremdkörper auf keinem der angegebenen Wege rasch genug entfernt werden, so ist zunächst die Tracheotomie angezeigt.

---

1) Archiv f. klin. Chir. III. 1862. S. 420. — 2) Wien. med. Presse. VII. 1866. 15. 16. 18. — 3) Vortr. üb. chir. Klinik. III. Leipz. 1843. S. 441.

Capitel VI.

Schlund- und Speiseröhrenschnitt. Pharyngo- und Oesophagotomie.

Indicationen. Der Speiseröhrenschnitt, von Goursauld im Jahr 1738 zuerst ausgeführt, ist zunächst bei im Schlundkopfe und in der Speiseröhre stecken gebliebenen Fremdkörpern angezeigt, welche auf keinem der vorhin angegebenen Wege entfernt werden können, und von denen ihrer Beschaffenheit nach nicht erwartet werden darf, dass sie sich durch längeres Verweilen spontan verkleinern, oder ganz auflösen. Und unter diesen Umständen ist die Operation noch um so dringlicher, wenn das längere Verweilen des Fremdkörpers durch fortgesetzte Reizung des Speiserohres, oder durch Verwundung desselben, oder durch mögliche Wanderungen weitere Gefahren bedingen könnte. Dagegen wird als nothwendige Bedingung zur Ausführung der Operation vorausgesetzt, dass der Fremdkörper im Bereiche des Halstheiles des Speiserohres sich befindet und dass sein Sitz auf irgend eine Weise näher ausgemittelt ist. Es ist bereits eine Reihe von Fällen bekannt [1]), in welchen diese Operation mit Erfolg ausgeführt wurde. Meistens hat man dieselbe wegen steeken gebliebener Knochenstücke gemacht, so Goursauld, Arnott, Béguin [2]), Martini, Delavacherie, Flaubert [3]) u. A. In Arnotts Fall war der Operirte ein $2^1/_2$ jähriges Kind. Auch wurde die Operation zuweilen erst längere Zeit nach dem Vorfalle noch mit Glück unternommen. Syme [4]) z. B. entfernte erst nach 3 Monaten eine im Oesophagus stecken gebliebene Kupfermünze. In unglücklich abgelaufenen Fällen war der Misserfolg öfters nicht in den Operationsfolgen, sondern vielmehr darin begründet, dass die Operation zu spät unternommen wurde, oder dass vor derselben allzu eingreifende Versuche zur Entfernung des Fremdkörpers gemacht worden sind. — Eine andere Indication zum Schlund- und Speiseröhrenschnitt können pharyngeale und ösophageale Strieturen geben, bezüglich welcher ich auf diese verweise.

Technik. Die Ausführung der Operation kann je nach der Besonderheit des Falles, namentlich je nach der Höhe der Lage des Fremdkörpers, je nachdem derselbe von aussen her gefühlt werden kann, oder nur mittels einer eingeführten Sonde zu erkennen ist u. s. w., mehrfachen Modificationen unterworfen werden müssen. Leichter ist die Operation, wenn der Fremdkörper von aussen her gefühlt werden

1) Cock, Guy's Hosp. Rep. IV. 1858. p. 217. — 2) Revue méd. 1832. Avril. — 3) Gaz. des Hôp. 1857. 88. — 4) Brit. med. Journ. 1862. March 22.

kann und eine merkliche Vorragung bildet. Ist das nicht der Fall, so lässt man sich bei der Aufsuchung des Schlundes oder der Speiseröhre nur von anatomischen Rücksichten leiten, oder bringt nach gemachtem Hautschnitt eine gekrümmte Sonde, einen Katheter, oder ein hiezu von Vacca-Berlinghieri[1]) besonders angegebenes Instrument (eine Art Katheter mit vorspringender Feder, Ectropösophag genannt (Fig. 86)), ein, wodurch die Canalwandung in die Wunde gedrängt wird. Dem zu Operirenden wird eine halbsitzende, halbliegende Stellung gegeben. Und da die Speiseröhre etwas mehr nach links hinter dem Luftrohr gelegen ist, so sucht man das Speiserohr auch vorzugsweise auf der linken Seite des Halses, in der Rinne zwischen Trachea und dem Kopfnicker. Hier, wird ähnlich wie zur Unterbindung der *Carotis communis* ein entsprechend langer Hautschnitt gemacht, der *Sternohyoideus* nach innen, der *Sternocleidomastoideus* nach aussen gezogen, auch der vorliegende Schilddrüsentheil nach der Luftröhre hin verschoben, der *Omohyodeus* entweder nach oben gezogen oder durchschnitten, und nun zwischen der Trachea und den grossen Halsgefässen, welche nach aussen gehalten werden, das hinter dem Kehlkopf und der Trachea gelegene Speiserohr aufgesucht, welches sich durch seine runde und fleischige Beschaffenheit, und seine Bewegung und Härte bei Schlingbewegungen auszeichnet. Fühlt man den Fremdkörper, so schneidet man auf diesen ein, ist das nicht der Fall, so macht man in der Mitte der Wunde parallel der Axe des Speiserohres mit dem Messer in dieses einen etwa 1/2" langen Einschnitt, aus welchem sogleich etwas Schleim und Speichel sich ergiesst. Der eingeführte Finger sucht nun den Fremdkörper auf, welchen man mit geeigneten Instrumenten auszieht. Eine etwa nothwendige Erweiterung der Wunde wird mit dem Knopfbistouri gemacht, wobei man eine Verletzung der Schilddrüsenarterien, zumal der unteren, zu vermeiden sucht. Ist der Fremdkörper

Fig. 86.



1) Della Esofagotomia e di un nuovo methodo di eseguirla. Pisa. 1820.

vollständig entfernt, so wird die Operationswunde geschlossen und die Ernährung des Kranken in der ersten Zeit durch Einführung einer Schlundsonde vermittelt.

Capitel VII.

Schlund- und Speiseröhrefisteln.

Entstehung. Fistulöse Zustände des Pharynx und Oesophagus können angeboren und erworben sein. — 1) Angeborene Pharyngealfisteln beruhen auf einer nicht vollständigen Verwachsung der im Fötalzustande am Halse befindlichen Kiemen- und Visceralspalten, also auf einer Bildungshemmung. Zuweilen zeigt sich dieser Bildungsfehler bei Gliedern einer und derselben Familie, also angeerbt. Man kennt einen Fall, wo Mutter, Grossmutter und 4 Kinder der ersteren mit einer Pharyngealfistel gleichartiger Beschaffenheit behaftet waren. — 2) Die erworbenen Fisteln können veranlasst werden: a) durch Verwundungen von aussen her, ein ziemlich seltener Fall. Albers [1]) berichtet von einem Soldaten, der mit einem Sichelsäbel in den rückwärts gestreckten Hals etwas über dem Zungenbein einen Stichschnitt erhielt, so dass das Innere des Rachens und die Epiglottis sichtbar wurden und eine Oeffnung zurückblieb. Harderus [2]) erwähnt eines Falles, wo durch eine in die Brust eingedrungene Büchsenkugel eine Communication zwischen Oesophagus und rechter Lunge entstand; b) durch Verwundung von innen her, indem verschluckte Gegenstände den Schlund oder die Speiseröhre perforiren; meistens waren es verschluckte Kornähren, welche einen solchen Effect hatten; auch die Perforationen durch eingeführte Instrumente gehören hieher; c) durch Abscesse, welche sich in der Nähe dieser Theile entwickelt und mit denselben sich in Verbindung gesetzt haben; d) durch Ulcerationen, welche spontan oder durch Vermittlung von stecken gebliebenen Fremdkörpern entstanden sind. Beispiele von allen diesen Vorkommnissen finden sich in einer schätzenswerthen Arbeit von Vigla [3]).

Erscheinungen und Folgen. Je nach diesen verschiedenen Entstehungsweisen befinden sich die Fisteln entweder am Hals, oder innerhalb der Brusthöhle, sind vollständig oder unvollständig, münden nach aussen, oder setzen das Speiserohr mit der Trachea, der Brusthöhle u. s. w. in Verbindung.

1) Journ. f. Chir. u. Augenh. XXX. 1841. S. 564. — 2) Miscellanea curiosa. 1690. Obs. 93. p. 158. — 3) Arch. génér. de méd. 1846. Oct.

Die angeborenen Pharyngealfisteln sind meistens sehr klein und bleiben öfters unbemerkt. Meistens ist nur eine Fistel vorhanden, welche häufiger auf der rechten als auf der linken Seite sich befindet. Unter 11 von Asehersón [1]) gesammelten Fällen bestand in 9 nur eine Fistel und zwar stets rechterseits. Sind zwei Fisteln vorhanden, so ist die rechte in der Regel weiter als die linke, doch kommt auch das Gegentheil vor (Neuhofer [2]). Bisweilen sieht man mehrere Oeffnungen übereinander. Die äussere Mündung der Fistel findet sich meist in dem Raume zwisehen den Ursprüngen des Kopfnickers, zuweilen auch weiter nach innen mehr oder weniger vom Sehlüsselbein entfernt. Die Oeffnung ist gewöhnlich so eng, dass nur eine ganz dünne Sonde oder Schweinsborste eingeführt werden kann. Die Umgebung ist bald ringförmig aufgeworfen, oder bildet eine Warze, oder ist platt, geröthet und wird bei Schlingbewegungen strahlig eingezogen. Manehmal lässt sich der Fistelgang strangförnig in die Tiefe verfolgen. Die geringe Absonderung ist bald dünn und wässerig, bald klebrig, eiweissartig, selten purulent, und findet zuweilen nur periodiseh statt. Oefters enden diese Fisteln in einer gewissen Tiefe blind. In einem von Mayr [3]) mitgetheilten Falle war die Fistel durch ein Divertikel des Oesophagus complieirt, welches periodiseh Aphagie veranlasste. Im Uebrigen verursachen diese Fisteln keine weiteren Besehwerden.

Was die seltenen traumatischen Schlundfisteln betrifft, so drangen in dem von Albers mitgetheilten Falle beim Schlucken die Nahrungsmittel aus der Oeffnung hervor. Diese hatte eine Breite von 1″, und eine Länge von 2″. Der Kehlkopf stand tiefer und war mit dem Zungenbein fest verwachsen. Nur bei geschlossener Oeffnung konnten Nahrungsmittel versehluekt werden. Auch war dann die Sprache deutlieh und sonor. Bei offener Fistel athmete Patient durch dieselbe, und keine Luft ging durch Mund und Nase. Die dureh verschluckte Fremdkörper, namentlieh Kornähren, entstandenen Perforationen führten meistens zu Communieationen mit dem Lungenparenehym und wurden jene öfters nach Bildung eines Lungenabseesses früher oder später ausgeworfen. Die auf Erkrankungen des Oesophagus beruhenden Perforationen hatten meistens Communicationen mit der Luftröhre, den Bronehien, Pleurasäcken und den Lungen zur Folge. Gewöhnlich auch gingen der Fistelbildung die

1) De fistulis colli congenitis, adjecta fissurarum branchialium in mammalibus avibusque historia succincta. Berolin. 1832. — 2) Bayer. Corr. Blt. 1848. Nr. 36. — 3) Jahrb. d. Kinderheilk. IV. 1861. S. 209.

Erscheinungen von Verengung des Oesophagus, namentlich dumpfer Schmerz längs der Speiseröhre, Dysphagie, Erbrechen u. s. w. vorher, während dann später, nach geschehener Perforation, namentlich bei der Nahrungsaufnahme in Folge des Gelangens von Nahrungsmitteln in die bezeichneten Räume, mehr oder wenige heftiger Reizerscheinungen des Brustfells, der Luftwege und der Lungen sich einstellten. Der Tod erfolgte nach solchen Communicationen bald schon nach wenigen Tagen, bald erst nach einigen Monaten. Besonders heftig und rasch tödtlich sind in der Regel die Zufälle, wenn nach plötzlichen Perforationen, z. B. mit Instrumenten, genossene Flüssigkeiten in die Pleurahöhle gelangen.

Behandlung. Gegen angeborene Pharyngealfisteln hat Neuhofer das Verfahren Pelletans gegen Thränenfisteln vorgeschlagen. Man soll einen Silberdraht in concentrirte Salpetersäure tauchen, wodurch sich an seiner Oberfläche Höllenstein bildet und diesen Draht mit rotirender Bewegung in den Fistelgang führen. Indessen ist mir kein Fall bekannt, in welchem dadurch Heilung erzielt worden wäre. Ueberhaupt kenne ich keinen Fall von Heilung solcher Fisteln.

In dem oben erwähnten Falle einer traumatischen Fistel hat der Betreffende die äussere Oeffnung mit einer Deckplatte von mit Leinwand überzogenem Leder geschlossen. Die übrigen Fisteln können nur palliativ behandelt werden durch künstliche Ernährung mit der Schlundsonde, oder mit ernährenden Klystiren.

Capitel VIII.

Verengung des Schlundes und der Speiseröhre.

Entstehung. Verengungen des Speiserohres, wodurch das Gelangen von flüssigen und festen Nahrungsmitteln in den Magen mehr oder weniger behindert wird, kommen häufig vor, und können durch verschiedene abnorme Zustände sowohl des Schlundes und der Speiseröhre selbst, als auch der umgebenden Theile bedingt sein.

1) Eine nicht seltene Form der Strictur ist die spastische, welche theils in Verbindung mit andern krampfhaften Zuständen, als mit Tetanus, Hydrophobie u. s. w. auftritt, theils als selbstständiges, auf das Speiserohr beschränktes Leiden besteht, und in diesem Falle entweder eine reine Neurose ist, oder mit andern Leiden des Pharynx und Oesophagus im Zusammenhang steht. Der reine Krampf des Speiserohres ist meistens hysterischen Ursprungs, zuweilen auch Symptom

einer Affection der Halswirbelsäule, oder durch aus dem Magen kriechende Würmer, durch Gemüthsaffecte u. s. w. bedingt, also bald durch centrale, bald durch peripherische Nervenreizung veranlasst. Der von andern Leiden des Speiserohres abhängige Krampf ist meist eine reflectorische Erscheinung, welche sich zu fast allen, auf Texturveränderungen beruhenden Verengungen des Speiserohrs in höherem oder geringerem Grade gesellt, daher nur eine complicirende Erscheinung ist, aber gleichwohl hauptsächlich die Verengung bedingt, wie z. B. bei chronischen Entzündungen, oberflächlichen Schwärungen der Schleimhaut, des Pharynx und Oesophagus.

2) Den spastischen Strieturen gegenüber stehen die organischen, welche wesentlich durch anatomische Veränderungen der pharyngealen und ösophagealen Wandungen bedingt sind. Als besondere Formen dieser Strieturen sind zu unterscheiden: — a) die einfache Strictur, bei welcher die Verengung lediglich auf einer Retraction und Schrumpfung der submucösen Gewebe beruht, während die Schleimhaut unverändert oder mehr weniger gefaltet ist. So fand z. B. Cassan [1]) bei einem 77jährigen Manne, der in Folge von Dysphagie an Marasmus gestorben war, am untern Ende des Schlundkopfes eine tascheuförmige Erweiterung, die in eine plötzliche Verengung von 1‴ Durchmesser übergieng. Die verengte Stelle war 8‴ lang, und hatte Längsfalten, welche von denjenigen im gesunden Zustande nicht verschieden waren. — b) Die narbige Strictur. Sie zeigt sich in exquisitester Weise nach Verbrennungen und Verätzungen des Speiserohres, wenn dadurch ein Theil der Schleimhaut zerstört worden ist. Es bildet sich dann mit Verengung des ganzen Schlauches ein straffes Narbengewebe, das an einzelnen Stellen, ähnlich wie nach dysenterischen Prozessen im Darmrohr, vorragende Leisten, klappenförmige, ringförmige Vorsprünge u. dgl. bildet. Bergmann [2]) fand in einem Falle von versuchter Selbstvergiftung durch Schwefelsäure bei einem 23jährigen Mädchen die Speiseröhre von oben bis unten verengt, am stärksten in der Gegend der *Cartilago cricoidea*. An vielen Stellen war die Schleimhaut gänzlich zerstört. — c) Die hyperplastische Strictur, früher meist als callöse bezeichnet. Sie ist gewöhnlich Folge vorausgegangener acuter oder chronischer Entzündungen des Speiserohres, welche zu Gewebswucherungen mit Verdickungen der Wandungen Anlass gaben. — d) Die neoplastische Strictur, bei welcher die

1) Archiv. génér. de méd. X. 1822. p. 80. — Cruveilhier, Anat. pathol. Livr. 38. Pl. 6. — 2) Hannov. Annal. 1841. II. 2. — Howitz, Hospitals-Tidende. 1859. Nr. 21.

Räumlichkeitsbeschränkung auf der Bildung von Geschwulstmassen in den Wandungen des Speiserohres beruht, sei es, dass jene sich hier ursprünglich entwickelt haben oder von den Umgebungen ausgegangen sind. Selten sind polypöse Stricturen, häufig dagegen ist Epithelialkrebs beobachtet worden (Habershon [1]); den seltenen Fall einer *Strictura oesophagi tuberculosa* hat Kraus [2]) beobachtet u. s. w.

3) Eine Compression des Speiserohres von aussen her kann durch Vergrösserung und ungewöhnliche Ausdehnung der Seitentheile der Schilddrüse, durch Vergrösserung der in der Umgebung des Oesophagus gelegenen Lymphdrüsen [3]), durch Neubildungen am Halse, namentlich wenn dieselben gerade vor oder hinter dem Speiserohr befindlich sind, durch hier gelegene Abscesse, durch Aneurysmen [4]) und durch einen ungewöhnlichen Verlauf der rechten Schlüsselbeinarterie vor oder hinter dem Speiserohr bewirkt werden. Die durch den letzten Umstand bedingte Dysphagie hat Autenrieth [5]) *Dysphagia lusoria* genannt, und Bayford [6]) hat die erste hieher gehörige Beobachtung mitgetheilt. Die rechte Subclavia verlief zwischen Luft- und Speiseröhre.

Erscheinungen und Folgen. Die allgemeinste, nie fehlende Erscheinung bei Räumlichkeitsbeschränkungen des Speiserohres ist Dysphagie in verschiedenen Graden, so dass das Schlingen fester und flüssiger Nahrungsmittel bald noch möglich, aber mehr oder weniger mühsam, bald aber auch nur auf flüssige Nahrungsmittel beschränkt, oder überhaupt ganz unmöglich ist, und der Kranke weder feste, noch flüssige Nahrungsmittel mehr hinunterbringen kann. Dabei zeigen sich mancherlei Verschiedenheiten, je nach dem Sitze und der Art der Stenose oder Strictur. Bezüglich der spastischen Strictur lehrt die Erfahrung, dass der Krampf bald mehr den Schlundkopf, bald mehr die Speiseröhre, zumal die unteren Parthien derselben, betrifft, und dass der Krampf bald spontan eintritt und sich durch ein zusammenschnürendes Gefühl an einer Stelle im Verlaufe des Canales bekundet, bald erst durch Schlingversuche hervorgerufen wird, wobei der genommene Bissen entweder regurgitirt, oder für einige Zeit festgehalten wird. Auch ist der Eintritt der Krampfzufälle bald ein allmähliger mit folgender Steigerung mitunter bis zur Aphagie, bald ein plötzlicher stür-

1) Guy's Hosp. Rep. 3. Ser. II. p. 206. — Deininger, Ueb. Krebs des Oesophagus. Diss. Erlangen, 1860. — 2) Allgem. Wiener med. Zeit. 1869. Nr. 19. — 3) Hillairet, L'Union méd. 1854. 153. Compression durch eine vergrösserte Bronchialdrüse an der Bifurcationsstelle der Trachea. — 4) Habershon, l. c. Zwei Fälle von Aneurysmen der Aorta. — 5) Pfleiderer, Diss. de dysphagia lusoria. Tübing. 1806. — 6) Mem. of the medic. soc. of Lond. II. 1789.

mischer. Bei krampfhafter Affection des Schlundkopfes dringt der Bissen nicht tief, und es gesellen sich krampfhafte Zusammenziehungen der Halsmuskeln, Husten, selbst Erstickungsanfälle bei. Nimmt der Krampf den untern Theil des Oesophagus ein, so kann das Geschluckte bis zur Cardia gelangen, dann aber tritt Schmerz zwischen den Schulterblättern, vermehrte Schleim- und Speichelabsonderung im Munde, Würgen und Erbrechen ein, bis jener entweder regurgitirt wird, oder durch Nachlass des Krampfes in den Magen gelangt. Bald können feste oder flüssige, bald warme oder kalte, milde, schleimige oder reizende Nahrungsmittel besser verschluckt werden. Da bei allen Arten von Stenosen immer auch mehr oder weniger krampfhafte Zusammenziehungen bestehen, so begleiten auch die angeführten Erscheinungen die meisten Fälle von Schlund- und Speiseröhrenverengung.

Bei den organischen Stricturen sind die Erscheinungen anfänglich häufig denjenigen einer spastischen ähnlich, nach und nach aber tritt der Character der organischen Stenose deutlicher hervor, hauptsächlich darin bestehend, dass die eingeführte Schlundsonde zu allen Zeiten auf ein mechanisches Hinderniss stösst, und dass, wenn auch mancherlei Schwankungen im Befinden vorkommen, doch stets mehr oder weniger Dysphagie besteht, die nach und nach zunimmt. Die bedeutendsten Beschwerden bedingen in der Regel die carcinomatösen Stricturen, welche meistens rasch einen höheren Grad erreichen, zwar öfters wegen Einschmelzung einzelner Krebsparthien eine vorübergehende Besserung zeigen, aber doch gewöhnlich zu einem frühen Ende führen. Die gewöhnliche Folge organischer Stricturen ist Zunahme der Schlingbeschwerden bis zu dem Grade, dass der Betreffende Nichts mehr geniessen kann und daher schliesslich an Schwäche zu Grunde geht. Zuweilen erfolgt der Tod früher durch Hinzutritt besonderer Vorkommnisse, als einer Zerreissung des Oesophagus [1]), einer ulcerativen oder suppurativen Perforation desselben und Bildung von Communicationen mit der Trachea, den Bronchien, Lungen- und Pleurahöhlen [2]) u. s. w. Eine sehr häufige Folge solcher Stricturen ist auch die Erweiterung der Speiseröhre oberhalb der Strictur.

Die durch äussere Compression bedingten Stenosen können sehr verschiedene Krankheitsbilder darstellen, je nach Sitz und Art der die Compression bedingenden pathologischen Zustände.

Diagnose. Zunächst macht der Eintritt von Schlingbeschwerden auf die Bildung oder den Bestand einer pharyngealen oder ösophage-

1) J. Meyer, Preuss. Vereinsz. N. F. I. 1858. 39. — 2) Einschlägige Fälle s. in der 2. Aufl. dies. Lehrb. II. S. 909 u. 910.

alen Stenose aufmerksam, deren nähere Ausmittlung in Bezug auf Sitz, Grad und Art mancherlei Schwierigkeiten darbieten kann. Was den Sitz betrifft, so ergibt sich dieser theils aus den Erscheinungen, namentlich aus der Angabe der Stelle, wo der Kranke hauptsächlich die Schmerzen empfindet, aus der schnelleren oder langsameren Rückkehr des Verschluckten, theils daraus, dass man an der Strieturstelle zuweilen am Halse oder in der Gegend der Cardia eine Geschwulst fühlen kann, theils endlich, und zwar am sichersten, aus der Untersuchung mit der Schlundsonde, deren Anwendung daher in solchen Fällen nicht zu verabsäumen ist. Ueber den Grad der Verengung gibt theils der Grad der Schlingbeschwerden Aufschluss, namentlich der Umstand, ob der Betreffende noch feste oder nur flüssige Nahrungsmittel, oder gar nichts mehr hinunterbringt, theils klärt die Untersuchung mit verschieden dicken oder conisch geformten Sonden auf. Zur Bestimmung der Art der Strictur müssen theils die anamnetischen Verhältnisse, theils die Art und Weise des Auftretens der Dysphagie, theils einzelne besondere begleitende Erscheinungen, wie z. B. das Auswerfen von Blut, Eiter, Gewebstrümmern u. s. w., in Betracht gezogen werden. Auch hat man, um die Strictur näher kennen zu lernen, ein Modellirbougie, ähnlich dem Dueamp'schen Explorationsinstrument für Harnröhrenstricturen, empfohlen (Svitzer [1]). Bei hohen Strieturen kann die Anwendung des Kehlkopfspiegels von Nutzen sein.

Behandlung. Hiebei ist wesentlich die Natur der Strictur zu berücksichtigen.

Bei krampfhaften Strieturen sind theils die zu Grunde liegenden Ursachen zu bekämpfen, theils direct antispasmodische Mittel in Anwendung zu bringen, und hat man daher bald diesen, bald jenen pathologischen Zustand, z. B. eine Hysterie, eine Hyperästhesie der Schlingorgane, einen entzündlichen Reizzustand der Pharyngeal- und Oesophagealschleimhaut, mitunter auch psychische Störungen u. s. w. zu behandeln, während örtlich antispasmodische Mittel am Hals in Form von Salben, Pflastern, Kataplasmen u. s. w., für das Schlingorgan in Form von schleimigen und öligen Mixturen in Gebrauch gezogen werden. Auch Blutegel und Hautreize haben sich zuweilen wirksam erwiesen, sowie die Anwendung der Schlundsonde [2].

Bei den organischen Stricturen ist das wirksamste Hilfsmittel die mechanische Dilatation durch methodische Anwendung von Schlundsonden. Fast immer folgt dieser Behandlung wenigstens

1) Caspers Wochenschr. 1846. Nr. 15. — 2) Ueber einzelne empfohlene Mittel siehe die 2. Aufl. dieses Lehrbuchs II. S. 913.

Besserung des Zustandes, indem sich die Dysphagie vermindert; besonders gilt das von den einfachen, hyperplastischen und narbigen Stricturen, und ist bei diesen zuweilen gänzliche Heilung zu erzielen, während bei den carcinomatösen natürlich kein dauernder Erfolg zu erwarten und überhaupt die Schlundsonde sehr vorsichtig in Anwendung zu bringen ist, um nicht Blutungen, Perforationen und andere fatale Zufälle hervorzurufen. Bei den andern Stricturen aber ist, wie gesagt, die mechanische Dilatation das Hauptmittel. Bei engeren Stenosen sind anfänglich dünnere Sonden in Anwendung zu bringen und nur kurze Zeit zu belassen, bis sich der Kranke etwas daran gewöhnt hat. Das Durchführen der Sonde hat mitunter Schwierigkeiten und muss mit einiger Gewalt geschehen, wozu festere Sonden, selbst metallene, wenn die Strictur höheren Sitz hat, in Gebrauch zu ziehen sind, doch ist hiebei immer Vorsicht nothwendig, zumal wenn irgend Verdacht besteht, dass die Canalwandungen an der Stricturstelle exulcerirt, erweicht, oder zu einem Divertikel ausgedehnt sein möchten, indem sonst eine Perforation gemacht werden kann, wovon mehrere Fälle bekannt sind. A. Cooper z. B. versuchte in einem Falle vergeblich, eine Harnröhrensonde in eine Oesophagusstrictur einzuführen, während ein anderer Wundarzt mit Leichtigkeit durchgedrungen sein soll. Als man aber Milch und Wein durch die Sonde injicirte, entstand sogleich eine Anschwellung an dem obern Ende des Brustbeins mit den heftigsten brennenden Schmerzen, und der Kranke starb noch am gleichen Tage. Die Sonde war durch die Speiseröhre in das vordere Mediastinum gedrungen. Bei hohen Stricturen kann die Einführung der Sonden durch Benutzung des Kehlkopfspiegels erleichtert werden. — Ist man durch stufenweise Anwendung dickerer Sonden soweit gekommen, dass Schlundsonden grösseren Calibers eingebracht werden können, so bedient man sich zu weiterer Dilation mit Kugeln oder olivenförmigen Körpern versehener Sonden, eine Behandlung, welche zuerst von Jameson [1]) angegeben worden ist. Die Kugeln oder Oliven können aus Elfenbein, Horn, Ebenholz u. dgl. bestehen, und sind von verschiedenem Caliber bis zu einem Zoll im Durchmesser zu halten. Diese Körper an Fischbeinstäben befestigt, führt man mehrmals durch die Strictur und verweilt damit auch einige Zeit in derselben. Aberkrombie [2]) bediente sich einer eiförmigen Silberkugel an einem Silberdraht. Svitzer machte die eiförmigen Körper in der Mitte etwas dünner, damit sie leichter in der Strictur verweilen u. s. w.

1) The medical Recorder. Philadelphia. 1825. Jan. — 2) Patholog. u. prakt. Unters. üb. d. Krankh. des Magens u. s. w. A. d. Engl. Bremen. 1843. S. 123.

Auch wenn die Strictur gehoben scheint, sind die Dilatationsinstrumente noch längere Zeit in grösseren Pausen anzuwenden, um Recidiven vorzubeugen. Die permanente Dilatation durch Liegenlassen des Fremdkörpers an einem Faden aufgehängt, welcher durch die Nase geführt wird, ist für den Kranken zu beschwerlich.

Die von Home [1]), Gendron [2]) u. A. empfohlene Cauterisation durch mit Höllenstein armirte Bougies kann bei Strieturen mit chronisch entzündlicher Reizung der Schleimhaut des Pharynx und Oesophagus von Nutzen sein. Auch Bepinselungen mit Jodtinctur haben sich in einzelnen Fällen nützlich erwiesen [3]).

Bei durch Compression von aussen her bedingten Verengungen des Schlundes ist die Hebung dieser von der Entfernbarkeit des comprimirenden Gegenstandes abhängig. Am Halse liegende Abscesse können unter Umständen eröffnet, Geschwülste exstirpirt, Aneurysmen durch Arterienunterbindung beseitigt werden. Bei einer ***Dysphagia lusoria*** haben sich wiederholte Aderlässe nützlich erwiesen.

Als letztes Hilfsmittel bei unheilbaren Strieturen, um den Kranken vom Hungertode zu retten und sein Leben zu fristen, ist in einzelnen Fällen die Oesophagotomie und Gastrotomie behufs Etablirung einer Fistel gemacht worden, allein bis jetzt mit wenig Erfolg, worüber die nachstehenden Angaben einige Auskunft geben.

Was die Oesophagotomie betrifft, so besteht häufig die Unmöglichkeit, das Speiserohr unterhalb der Strictur zu eröffnen. Holscher [4]) z. B. legte bei einer hochgradigen Stenose auf der linken Seite des Halses, wo eine Geschwulst am meisten fühlbar war, den Oesophagus blos, die Entartung zeigte sich aber soweit nach unten gehend, dass die Operation nicht fortgesetzt wurde und der Operirte starb vierzehn Tage später den Hungertod. Tarangot [5]) dagegen konnte den Oesophagus unterhalb der Strictur öffnen, eine Röhre einlegen, und das Leben des Kranken noch um sechzehn Monate verlängern. In einem von Watson [6]) operirten Falle wurde das Einlegen einer Röhre nicht längere Zeit ertragen und man musste später wegen eingetretenen Stickanfällen die Tracheotomie machen. Nach drei Monaten starb der Operirte. Bruns [7]) verlor einen Operirten, dessen Speiseröhre durch den linken Schilddrüsenlappen comprimirt war, am zehnten Tage durch Pyämie. In einem andern Falle [8]) starb der Operirte ebenfalls etwa einen Monat nach der Operation, nachdem vorher noch wegen Athemnoth die Tracheotomie gemacht worden war u. s. w.

Die Gastrotomie hatte bisher immer kurze Zeit nach der Operation einen tödtlichen Ausgang. Sie wurde zuerst von Sodillot [9]) gemacht. Der Tod erfolgte

1) Pract. observat. on the treat. of strictures in the urotra and oesophagus II. 1821. p. 395. — 2) Gaz. méd. de Par. 1847. Nr. 11. — 3) Aneolon, Rev. de Thérap. 1858. 19. — 4) Hannov. Annal. N. F. V. 1845. 5. — 5) Bei Sodillot s. unten. — 6) Gaz. méd. de Par. 1845. Nr. 26. — 7) Lotzbeck, deutsche Klin. 1859. S. 58 u. f. — 8) Schmidt, ib. 1865. 4 u. f. — 9) Gaz. méd. de Strassb. 1849. 12. 1853. 3.

schon 21 Stunden nach der Operation, in einem zweiten Falle erst zehn Tage nachher durch *Peritonitis*. Er gab der Operation den Namen *Gastrotomie fistuleuse*. Fernere Operationsfälle endeten tödlich von Fenger[1]) nach 58 Stunden, von Forster[2]) nach 44 Stunden, von Sydney Jones[3]) nach 36 Stunden, in einem zweiten Falle[4]) erst am zwölften Tage, von Curling[5]) nach 32 Stunden, von Thaden[6]) nach 47 Stunden u. s. w. Berücksichtigen wir die von Sydney Jones ausgeführte Operation, nach welcher der Operirte, ein 61jähriger Mann, erst am zwölften Tage unter pneumonischen Erscheinungen starb, so wurde nach localer Anästhesirung ein 3½" langer Schnitt von dem neunten linken Rippenknorpel an senkrecht nach abwärts geführt, der Rand des linken *Rectus* nach innen gezogen, das hintere Blatt seiner Scheide und das Peritoneum eingeschnitten. Der unter den linken Leberlappen eingeführte Finger konnte den Magen leicht hervorziehen. Nach Anlegung zweier Hefte wurde er geöffnet und die Umsäumung der Hautwunde mit der Magenschleimhaut durch sechs Suturen ausgeführt. Durch eine Röhre, die nicht liegen blieb, machte man 2—3 stündlich ernährende Einspritzungen, welche sehr gut ertragen wurden. Oertliche Schmerzen an der Operationsstelle konnten durch wiederholte subcutane Morphium-Injectionen beseitigt werden. Am achten Tage zeigte sich zuerst etwas Blut im Auswurf, das sich in den folgenden Tagen mit zunehmender Pulsfrequenz vermehrte und unter zunehmenden pneumonischen Erscheinungen trat der Tod ein, nachdem sich noch in den letzten 24 Stunden ein Vorfall der Magenschleimhaut eingestellt hatte.

Kann der Kranke nichts mehr schlucken und abstrahirt man von den so eben erwähnten Operationen, so beschränkt man sich auf eine palliative Behandlung durch nährende Klystire von Milch, Fleischbrühe u. dgl. in einer Menge von wenigen Unzen, damit sie nicht wieder entleert werden, mehrmals täglich, lässt auch Bäder und Waschungen gebrauchen, sowie den Mund fleissig mit Wasser spülen, um dem so quälenden Durste einigermassen zu begegnen. Auf längere Zeit jedoch kann das Leben dadurch nicht erhalten werden.

Capitel IX.

Verschluss der Speiseröhre.

Eine blinde Endigung des Speiserohrs in verschiedener Höhe ist mehrmals als Bildungsfehler beobachtet worden. Hirschsprung[7]) hat 14 Fälle zusammengestellt, darunter 4 von ihm selbst in Kopenhagen beobachtete. — Der obere, blind endigende Theil des Speiserohres bildet immer einen grossen, von den normalen Häuten der Speiseröhre zusammengesetzten Sack in verschiedener Höhe. Das untere ösophageale Ende steigt vom Magen in die Höhe und mündet

1) Archiv f. patholog. Anat. VI. 1854. 3. — 2) Guy's Hosp. Rep. 3. Ser. IV. 1858. — 3) Med. Times and Gaz. 1860. Febr. 4. — 4) The Lancet, II. 1866. Dec. — 5) Lond. Hosp. Rep. III. 1866. p. 218. — 6) Scharffenberg, Diss. de Gastrotomia propter oesophagi stenosin instituta. Kiel, 1867. — 7) Den medfödte Tillukning of Spiseröret samt bidrag etc. Diss. Kjöbenhavn, 1861.

in die Luftröhre, in ihre Bifurcation, oder in einen Bronchialast. Der Abstand zwischen den zwei Stücken der Speiseröhre betrug in den obigen 14 Fällen 1—18‴. Oefters sind noch andere Missbildungen vorhanden als *Atresia ani*, Atelectasie der Lungen, hydrocephalische Kopfbildung u. s. w. Kommen die Kinder lebend zur Welt, so sterben sie nach wenigen Tagen. In einem von Tilanus [1]) mitgetheilten Falle lebte das Kind fünf Tage. Dieser Zustand macht sich dadurch bemerkbar, dass das Kind nur geringe Mengen einer Flüssigkeit aufzunehmen vermag, und dann das Uebrige unter Erstickungserscheinungen, indem ein Theil der Flüssigkeit in den Kehlkopf gelangt, gewaltsam auswirft. Die eingeführte Schlundsonde stösst in verschiedener Tiefe auf ein unüberwindliches Hinderniss. Der Tod erfolgt aus Schwäche. Als Hilfsmittel könnte nur die Anlegung einer Magenfistel in Vorschlag gebracht werden.

Capitel X.

Erweiterung des Schlundes und der Speiseröhre.

Pathologisch-Anatomisches. Erweiterungen des Speiserohres kommen als beschränkte und ausgedehnte vor. — Die beschränkten sind häufiger und stellen entweder eine sackige Ausbuchtung sämmtlicher Häute dar, oder es ist nur die Schleimhaut durch eine Spalte in der Muscularis hervorgetreten, einen herniösen Zustand bildend in Gestalt eines Divertikels (Pharyngocele). Die sackige Erweiterung findet sich meistens über verengten Stellen, und ihre Localität ist daher von diesen abhängig. Die Divertikel sind meistens pharyngeale und kommen vorzugsweise am untern Theil des Pharynx vor, zumal an dessen hinterer Wand und lagern sich zwischen Wirbelsäule und Oesophagus, diesen nach vorwärts drängend. — Die ausgedehnten Erweiterungen betreffen entweder das ganze Speiserohr oder wenigstens den grössten Theil desselben, und sind im ersten Fall cylindrisch, im letztern mehr spindelförmig. Sie erreichen mitunter eine monströse Grösse.

Hanney [2]) berichtet von einem Oesophagus, der mehr als 6″ im Umfang hatte, und Rokitansky [3]) sagt von einem Falle der Wiener Sammlung, dass die Speiseröhre wurstförmig war und einen Mannsarm fassen konnte. Bei solcher colossaler Grösse ist gewöhnlich Verdickung der Wandungen vorhanden.

Entstehung. Der totalen Erweiterung ist zuweilen heftige Erschütterung des Thorax durch einen Stoss vorhergegangen, in andern

1) Verhandlingen von het Genootschapter bevordering der Genees- un Heelkunde. I. Amst. 1844. St. 2. — 2) Edinb. med. and surg. Journ. 1833. July. — 3) Lehrb. d. pathol. Anat. III. Wien, 1861. S. 125.

Fällen habituelles, heftiges Erbrechen. Die beschränkten sackförmigen Ectasien, welche sich meistens über verengten Stellen des Speiserohres finden, werden durch das hier stauende Deglutitum hervorgebracht. Zur Divertikelbildung geben zuweilen stecken gebliebene Fremdkörper, oder auch gewaltsame Einführung festerer Schlundsonden Anlass, die weitere Ausbildung bedingt dann das Hineingelangen von Nahrungsmitteln. Bezüglich ösophagealer Divertikel macht Rokitansky auf Verwachsungen des Oesophagus mit intumescirten, in der Bifurcation der Trachea und am Bronchialstamme lagernden Drüsen aufmerksam, nach deren Involution die verwachsene Oesophaguswand trichterförmig nachgezogen werde. Häufiger kommen diese Erweiterungszustände bei Männern als bei Weibern vor. Unter 19 von Evans Reeves[1]) gesammelten Fällen waren 16 Männer und nur 3 Weiber.

Erscheinungen und **Folgen.** Immer wird durch solche Erweiterungszustände der Mechanismus der Deglutition mehr oder weniger behindert und geben jene, auch absehend von Strieturen, zu Stauungen und Ansammlungen der *Ingesta* Anlass. In Divertikel treten anfänglich, wenn sie noch klein sind, nur geringe Mengen der Nahrungsmittel und verbleiben daselbst längere oder kürzere Zeit, worauf sie regurgitirt werden. Nach und nach vergrössert sich der Anhang und der grösste Theil des Genossenen dringt in denselben, wodurch die Ernährung beträchtlich leidet. Zuweilen muss das Divertikel zuerst gefüllt werden, ehe die Nahrungsmittel in den Magen gelangen, oder umgekehrt, es muss der Kranke während des Essens den angefüllten Sack durch äussern Druck mit den Fingern von Zeit zu Zeit entleeren oder comprimirt erhalten, um besser schlingen zu können. Durch Verderbniss der angesammelten Stoffe, oder auch durch Verwundung von Seiten verletzender Gegenstände können Entzündung und Ulceration der Divertikelwandungen bedingt werden.

Diagnose. Sie ergibt sich aus den angeführten Erscheinungen, aus dem Umstande, dass man die durch das Divertikel gebildete Geschwulst von aussen her fühlen, zuweilen auch entleeren kann und aus der Untersuchung mit der Schlundsonde. Besonders wichtig ist das Ergebniss, dass, wenn man in das Divertikel gelangt, die Sonde nicht mehr weiter geführt werden kann, während das möglich ist, wenn die Sonde in anderer Richtung, namentlich einer andern Schlundwand entlang, eingeführt wird.

Behandlung. Dieser Zustand kann nur palliativ durch Anwendung der Schlundsonde behandelt werden.

1) Monthly, Journ. 1855. March.

Zweiter Abschnitt.

Chirurgische Krankheiten des Kehlkopfs und der Luftröhre.

Fig. 87.

Fig. 87. Kehlkopf mit dem obersten Theil der Traehea. Knorpel: a) Epiglottis, b) Cart. thyreoidea, c) Incisura thyreoidea, d) Cornua superiora, e) Cornua inferiora, f) Cart. arieoidea, g) Annuli tracheales. — Bänder: 1) Lig. arieothyreoideum medium, 2) Lig. arieothyreoideum laterale, 3) Lig. arieotracheale.

Anatomisches. Der Kehlkopf, *Larynx*, in der Mitte der vordern Halsgegend unter dem Zungenbein, vor dem untern Theil des Schlundkopfes und vor dem 4ten bis 6ten Halswirbel gelegen, bildet hier eine sicht- und fühlbare Vorragung, *Protuberantia laryngea*, welche nur von der Haut und der oberflächlichen Halsfascie bedeckt ist. — Die den Kehlkopf zusammensetzenden Knorpel sind der Schildknorpel, Ringknorpel, die Giessbeckenknorpel und die Santorinischen Knorpel. Nicht constant sind die *Cartilagines Wrisbergii s. cuneiformes* und die *Cart. sesamoideae*. Der Schildknorpel, *C. thyreoidea*, ist mit dem Zungenbein durch die *Membrana obturatoria laryngis s. Lig. thyreo-hyoideum medium*, und durch die *Lig. thyreo-hyoidea lateralia* verbunden, und mit dem Ringknorpel, *C. arieoidea*, vorn durch das *Lig. erico-thyreoideum medium*, hinten mit den untern Schildknorpelhörnern durch die *Lig. erico-thyreoidea lateralia*. Mit dem ersten Traehealring hängt der Ringknorpel durch das *Lig. erico-tracheale* zusammen u. s. w. Der Kehldeckel, *Epiglottis*, ist mit seiner Wurzel durch das *Lig. thyreo-epiglotticum* an die innere Schildknorpelfläche nahe unter dem Ausschnitt geheftet. — Im Innern des Kehlkopfs befinden sich die Stimmbänder, zwei obere und zwei untere. Die oberen bilden die obere oder falsche Stimmritze *(Glottis spuria)*, die unteren die wahre *(Glottis vera)*. Sämmtliche Bänder entspringen vom Winkel des Schildknorpels und setzen sich an die Giessbeckenknorpel, die oberen an deren vorderen Rand, die unteren an die *Proc. vocales*. Zwischen beiden Bänderpaaren besteht eine Ausbuchtung, der *Sinus laryngeus s. Ventriculus Morgagni*. Die Kehlkopfschleimhaut, nach oben mit der Rachen- und Mundschleimhaut in Verbindung, ist sehr nervenreich, trägt ein Flimmerepithel mit Ausnahme des Ueberzuges der Stimmbänder, welcher ein Pflasterepithel hat, enthält namentlich in den genannten Ventrikeln zahlreiche Schleimdrüsen, und bildet mehrere Falten, nämlich die *Lig. glosso-epiglottica, aryepiglottica* und das *Lig. epiglottico-palatinum*. — Von Arterien kommen in Betracht 1) die *Laryngea superior*, $^3/_4$‴ dick, aus der *thyreoidea s.*, welche in Begleit des *N. laryngeus s.*, durch die *Membrana hyothyreoidea*, oder durch ein Loch im Schildknorpel in den Kehlkopf tritt, und sich hier mit einem obern und untern Aste verbreitet; 2) die *Crieothyreoidea*, ein Endast der *thyreoidea superior*, der quer vor dem *Lig. erico-thyreoideum med.* mit dem anderseitigen anastomosirt; 3) die *Laryngea inferior*, $^1/_2$‴ dick, zwischen Schild- und Ringknorpel zur hintern Larynxwand gehend und mit der *Laryngea s.* anastomosirend. — Die Venen entsprechen den Arterien. — Die Lymphgefässe gehen zum *Plexus jugularis*. — Die Nerven sind 1) der *Ramus internus* des *N. laryngeus superior* aus dem *Vagus*, er begleitet die *Art. laryngea s.* und versorgt die Schleimhaut des Kehlkopfs bis zur Stimmritze herab, sowie die hintere Fläche der *Epiglottis;* 2) der *N. la-*

Fig. 88.

ryngeus inferior s. recurrens ebenfalls aus dem *Vagus*. Er versieht die Kehlkopfmuskeln und die Schleimhaut unterhalb der Stimmritze.

Die Luftröhre, *Trachea*, eine Fortsetzung des Kehlkopfs, läuft in der Mitte der vordern Halsgegend vor der Speiseröhre herab. Ihre Grundlage bilden 16—20 $^3/_4$—$^5/_4$‴ von einander entfernt liegende knorplige Halbringe, welche in dem vordern Umfang liegen und durch elastische Bänder miteinander verbunden sind, die hintere knorpelfreie und platte Wand wird durch eine feste elastische Membran gebildet, hinter welcher eine Lage organischer Muskelfasern sich befindet, die quer verlaufen. Die Schleimhaut trägt ein Flimmerepithel und enthält an den knorpellosen Stellen kleine acinöse Drüsen. Die Weite der Trachea beträgt von einer Seite zur andern 9‴—1″, von vorn nach hinten 7—9‴.

Vor dem Kehlkopf und der Luftröhre von aussen nach innen befinden sich das oberflächliche Blatt der Halsfascie, die *M. sternohyoidei*, deren innere Ränder nahe bei einander liegen, die *M. sternohyoidei*, dünn und breit, oben nahe beisammen liegend, unten einen spitzen Winkel zwischen sich lassend, die noch in gleicher Schicht liegenden *M. hyothyreoidei*, der mittlere Theil *(Isthmus)* der Schilddrüse vor dem Ringknorpel und den 3—4 obersten Trachealringen gelegen, und das tiefe Blatt der Halsfascie. Zwischen dem vordern Bogen des Ringknorpels und dem Schildknorpel liegen die *M. cricothyreoidei*. Weiteres ergibt sich aus der oben stehenden Figur 87 auf S. 543.

Untersuchung des Kehlkopfs und der Luftröhre. Diese Untersuchung kann von aussen her durch das Gefühl und Gehör (stethoskopisch), und von innen her durch das Gesicht (laryngoskopisch) geschehen und sich vorzugsweise auf den Kehlkopf (Laryngoskopie), oder auf die Trachea beziehen (Tracheoskopie). Nur die beiden letzteren bedürfen einer näheren Erörterung.

Laryngoskopie[1]). Bezüglich des Geschichtlichen darüber verweise ich auf Verneuil[2]). — Die Geräthschaften, welche man zu dieser Untersuchung bedarf, sind hauptsächlich Kehlkopfspiegel und ein Beleuchtungsapparat. Die Kehlkopfspiegel sind unter einem Winkel von 45 Graden an einem Stiel befestigte kleine Glasspiegel von ovaler, rundlicher oder abgerundet viereckiger Form und von verschiedener Grösse, je nach der Räumlichkeit des Rachens, wie aus der Fig. 88 (nach

1) Türck, Pract. Anleit. zur Laryngoscopie. Wien, 1860. — Czermak, der Kehlkopfspiegel u. seine Verwerthung f. Phys. u. Med. Leipzig, 1860. — v. Bruns, die Laryngoscopie und die laryngoscopische Chir. Mit einem Atlas von 8 Tafeln. Tübingen, 1865. — Tobold, Lehrb. d. Laryngoscopie. 2. Aufl. Berl. 1869. — 2) Gaz. hebdom. de med. et de chir. X. 1863. p. 203.

Fig. 89.

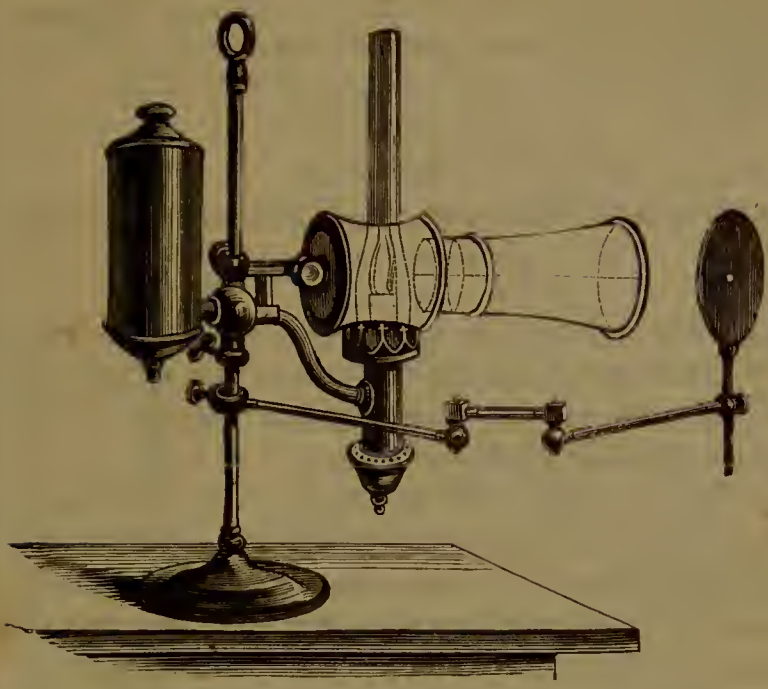

Türck und Tobold) zu ersehen ist. Als Beleuchtungsapparat ist der von Tobold nach dem Dreilinsensystem construirte zu empfehlen (Fig. 89). — Technik. Der Kranke sitzt auf einem Stuhle mit etwas rückwärts gebeugtem Kopfe, welcher je nach der Individualität des Patienten und nach den Zwecken des Laryngoscopie frei gelassen, von einem Gehilfen gehalten, oder durch einen Apparat, wie ihn die Photographen gebrauchen, gestützt wird. Der Beleuchtungsapparat wird etwas vor und zur rechten Seite des Kranken so gestellt, dass die Flamme in der Höhe der Mundöffnung sich befindet. Der Untersuchende setzt sich dem Kranken so gegenüber, dass er in den möglichst weit geöffneten Mund desselben freien Einblick hat, und stellt den Reflexspiegel so ein, dass derselbe einerseits die Strahlen des Beleuchtungsapparates aufnimmt und dieselben in den Rachen wirft, so dass dieser dem mit dem rechten Auge bei geschlossenem linken durch die Centralöffnung oder rechts am Rande des Reflexspiegels hinblickenden Arzte hell erleuchtet erscheint. Während der Untersuchung muss der Kranke ruhig fortathmen, dabei einen *a* oder *ae* Laut angeben, weil dadurch die Rachenenge sich erweitert, und die vorgestreckte, mit einem Tuche bedeckte Zunge mit der rechten Hand halten, oder der Untersuchende macht das mit der linken Hand selbst. Der Kehlkopfspiegel, wie eine Schreibfeder in der rechten Hand gehalten, wird zuerst über dem Lampencylinder erwärmt, mit einem weichen Tuche glatt abgewischt, und nun mit nach abwärts gerichteter Spiegelfläche ruhig und leicht in den Rachen geführt, so dass die Uvula auf die Rückseite des Spiegels zu liegen kommt. Durch entsprechende Stellungen, die man dem Spiegel gibt, besichtigt man nun die einzelnen Theile des Kehlkopfs, was natürlich zuerst eingeübt werden muss, zumal die Spiegelbilder die Theile in umgekehrter Lage präsentiren.

Trachcoscopie. Sie kann vom Rachen aus laryngoscopisch und durch tracheale Oeffnungen geschehen. Vom Rachen aus lässt sich bei entsprechender Hals-, Kopf- und Spiegelstellung bis in die Trachea, selbst bis zur Theilungsstelle derselben, ja sogar noch bis in den einen oder andern Bronchus blicken (Türck), was freilich zum Theil glücklicher Zufall ist, zum Theil grosse Uebung voraussetzt, und keineswegs bei allen Individuen gelingt. Der Hals muss dabei gestreckt sein und der Kopf eine gerade Stellung haben, so dass die Ränder der obern Schneidezähne der Mitte der Uvula ungefähr gegenüber stehen. Die Speculirung von einer

tracheotomischen Oeffnung aus[1]) ist nur von einer eingelegten Canüle aus möglich, die nach Form, Grösse und Construction den bei der Tracheotomie gebräuchlichen entsprechen muss. In diese Canüle führt man ein gestieltes Spiegelchen ein. Die Ergebnisse solcher Untersuchungen waren bis jetzt noch nicht von grossem Belang.

Capitel I.

Entzündung und Geschwüre der Schleimhaut des Kehlkopfs und der Luftröhre.

Es gibt verschiedene entzündliche und geschwürige Zustände dieser Schleimhaut, welche unter gewissen Verhältnissen eine chirurgische Behandlung erheischen können, und daher hier berücksichtigt werden müssen. Wir machen auf folgende aufmerksam:

1) Die katarrhalische Entzündung, zumal in ihrer chronischen Form, bedarf sehr häufig einer topischen Behandlung. Laryngoscopisch erscheint die Schleimhaut bald in ihrer Totalität, bald hauptsächlich nur an einzelnen Stellen intensiv geröthet, zuweilen bräunlich pigmentirt in Folge früherer Ekchymosen, ferner mehr oder weniger verdickt, gewulstet, auch wie granulirt oder mit papillären Wucherungen besetzt. Die Aufwulstung ist bisweilen so bedeutend, dass die Stimmbänder nur als schmaler Saum erscheinen und die laryngealen Sinus fast verschwunden sind. Vorhandene Geschwüre sind meist oberflächlich, häufig nur Erosionen. Unter solchen Verhältnissen ist nun die locale Anwendung von milden oder vielmehr reizenden und adstringirenden Medicamenten als von Calomel, Silbersalpeter, Alaun, Tannin u. s. w. von entschiedenem Nutzen. Die Application dieser Mittel kann auf mehrfache Weise geschehen: a) durch Inhalation zerstäubter Flüssigkeiten mittels eines sogenannten Pulverisateurs. Einer der zweckmässigsten ist der von Sales-Girons construirte und von Lewin verbesserte, bei welchem ein feiner Wasserstrahl gegen eine kleine convexe Scheibe getrieben wird, so dass er zerstäubt. Höllensteinlösungen (ein halb bis drei Gran auf eine Drachme Flüssigkeit) lassen sich auf diese Weise nicht gut gebrauchen, wohl aber Alaun- und Tanninlösungen (auf zehn Unzen Flüssigkeit von ersterem ein bis vier Drachmen, von letzterem eine bis zwei Drachmen). Indessen hat dieses Verfahren den Erwartungen nicht ganz entsprochen, da hiedurch die Medicamente zu wenig local einwirken, und desshalb auch weniger stark in Anwendung gebracht werden können. b) Durch Einblasen pul-

1) Von Neudörfer (Oesterr. Zeitschr. f. prakt. Heilk. 1858 Nr. 46) zuerst vorgeschlagen, und von Czermak (Wien. med. Wochenschr. 1859 Nr. 11) zuerst ausgeführt.

Fig. 90.



verförmiger Mittel. Auf diese Weise kann man namentlich Pulver der obengenannten Substanzen, selbst auch Silbersalpeter mit Zucker vermengt, appliciren. Die einfachste Geräthschaft hiezu ist eine einfache Federspule, besser dient aber eine lange, vorn gekrümmte und durchlöcherte Röhre, in welche das Pulver gebracht und durch einen hinten befindlichen Gummiballon (Fig. 90, Pulverbläser nach Tobold) ausgeblasen wird, nachdem unter Anwendung des Kehlkopfspiegels das vordere Ende der Röhre über oder in den Kehlkopfeingang gebracht ist. Die Expulsion des Pulvers darf natürlich nicht während einer Exspiration geschehen. c) Durch Injection von Flüssigkeiten mittels einer Kehlkopfspritze. Türck hat eine solche an der Spitze mit einem kleinen Schwämmchen versehen (Schwammspritze). Sie wird wie der Pulverbläser gehandhabt, nur muss die Injection während der Angabe eines Exspirationstons geschehen (Tobold). d) Durch Aufdrücken oder Aufpinseln von Flüssigkeiten mittels eines Schwamm- oder Pinselträgers. Zweckmässiger dürfte im Allgemeinen die Anwendung eines Schwämmchens sein. Dieses Verfahren eignet sich vorzugsweise für ganz locale Applicationen, zumal wenn es sich um die Anwendung ätzender Flüssigkeiten, namentlich einer stärkeren Lösung von Silbersalpeter handelt. Die nächste Folge der Application ist meistens ein heftiger Hustenanfall.

2) Croupöse Laryngitis. Diese kann in doppelter Weise Gegenstand chirurgischer Behandlung werden, einmal durch Anwendung topischer Mittel auf die heftig entzündete Kehlkopfschleimhaut, wohin namentlich die von Bretonneau so sehr empfohlene Application einer starken Lösung von *Argentum nitricum* gehört, und von welcher, wenigstens in Deutschland, immer noch zu wenig Gebrauch gemacht zu werden scheint. Die Application geschieht in der oben angegebenen Weise mittels eines Schwammträgers. Und dann durch Ausführung der Tracheotomie, wenn Lebensgefahr durch drohende Erstickung eintritt. Auch bezüglich dieses Hilfsmittels sind es vorzüglich französische Aerzte, namentlich Trousseau[1]), welche der nicht zu späten

1) L'Union méd. 1851. Nr. 91.

Ausführung dieser Operation das Wort reden. Dass Tracheotomien, welche bei Croup erst in den letzten Zeiträumen, nachdem schon hochgradige Carbonisation des Blutes, Lungenhyperämie und Lungenödem sich eingestellt haben, einen viel häufiger ungünstigen Ausgang haben als früher unternommene Operationen, ist eben so sicher [1]) als erklärlich. Den Zeitpunkt zur Operation halte ich für eingetreten, wenn sich bereits croupöse Auflagerungen gebildet haben, die durch Brechen nicht mehr entfernt werden können. Und ich halte unter solchen Umständen die Operation um so mehr indicirt, als dieselbe bei mehrjährigen Kindern ganz füglich unter Anwendung des Chloroforms gemacht werden kann, wie ich selbst mehrmals erfahren habe.

3) Die diphtheritische Laryngitis tritt gewöhnlich nicht primär im Kehlkopf auf, sondern verbreitet sich meistens vom Rachen aus auf den Larynx, und sind es daher zunächst die oberen Parthien desselben, welche von dieser Affection ergriffen sind. Da dieser Process bei weiterer Entwicklung immer mit tiefgreifender Zerstörung der Schleimhaut verbunden ist und daher zu ausgebreiteten tiefen Ulcerationen führt, so können, im Falle das Leben erhalten bleibt, was jedoch unter solchen Verhältnissen selten der Fall ist, schwere Nachkrankheiten, Kehlkopfabscesse, Nekrose der Knorpel, Stenose u. s. w. eintreten. Rücksichtlich der Behandlung mache ich auf das bei der pharyngealen Diphtheritis bereits Mitgetheilte aufmerksam, namentlich auf die Anwendung des *Liquor ferri sesquichlorati* in Form von Inhalationen.

4) Larynxödem [2]) (Glottisödem). Unter gewissen Umständen schwellen die am Kehlkopf befindlichen Schleimhautfalten, namentlich die aryepiglottischen und die Taschenbänder so an, dass sie den Kehlkopfeingang fast verschliessen und Erstickung droht. Am häufigsten sind die aryepiglottischen Falten dieser Schwellung unterworfen, seltener die Stimmbänder, und noch seltener die morgagnischen Ventrikel, so dass die Gegend derselben nicht blos ausgeglichen, sondern sogar vorgetrieben erscheint. Die Anschwellung findet sich gewöhnlich auf beiden Seiten, freilich öfters von ungleicher Grösse, selten nur auf einer. — Die Anschwellung ist bedingt durch Infiltration des submucosen Bindegewebes und der Schleimhaut, selbst mit einer meistens purulenten, seröspurulenten, seltener rein serösen Flüssigkeit. Im erstern häufigeren Falle sind immer mehr oder weniger deutliche Entzündungserscheinungen vorhanden, im letztern können diese ganz fehlen. Dieser

1) S. meine statistischen Angaben in der 2. Aufl. dies. Lehrbuchs II. S. 843. — 2) Einschlägige Literatur s. in der 2. Aufl. dies. Lehrb. II. S. 845.

Infiltration liegen bald heftige Entzündungen der Kehlkopfschleimhaut zu Grund, bald hat der eigentliche Entzündungs- und Eiterungsheerd entfernteren Sitz am Rachen, in den Mandeln, in der Zungenwurzel u. s. w., und das Larynxödem hat den gleichen Charakter wie andere, in der Nähe von Abscessen auftretende Oedeme. Bald ist die wässrige Infiltration aber auch Folge eines allgemeinen hydropischen Zustandes, z. B. nach Scharlach, bei *Morbus Brightii* u. s. w. — Aus dieser verschiedenen Entstehungsweise erklärt es sich, warum dieses Uebel bald acut, bald schleichend, mit und ohne Begleit von Entzündungserscheinungen, auf den Kehlkopf beschränkt oder mit entzündlichen Affectionen benachbarter Theile in Verbindung beobachtet wird. — Die Diagnose ergibt sich aus der Veränderung der Stimme, welche anfangs rauh, später umschleiert ist und zuletzt erlischt, aus der behinderten Respiration, wobei die Inspiration viel schwieriger als die Exspiration geschieht, weil sich bei ersterer die am Eingang des Larynx befindlichen Wulste wie aneinanderlegen, und dann ganz besonders aus der directen Untersuchung der leidenden Stelle durch die Laryngoscopie und durch das Gefühl mittels eines hinter die Zungenwurzel an den Larynxeingang gebrachten Fingers, welcher zuweilen die Wülste der *Lig. aryepiglottica* fühlen kann, während man laryngoscopisch die blasenartig aufgetriebenen Wülste, welche mit einem serös infiltrirten Präputium Aehnlichkeit haben, sehen kann. — Sich selbst überlassen wird das Oedem meistens tödtlich, bald allmählig unter Eintritt von Asphyxie, bald plötzlich durch einen Stickanfall. Die chirurgische Behandlung besteht in der Scarification [1]) der Wülste, oder in der Zerreissung derselben mit der Fingerspitze [2]), und, wenn dadurch der Zweck nicht erreicht werden kann, in der Ausführung der Tracheotomie. Nach Valleix [3]) wurde unter 40 von ihm zusammengestellten Fällen die Tracheotomie neunmal gemacht, und dreimal mit Erfolg, so dass also gerade ein Drittel der Operirten gerettet wurde, während von den übrigen 31 Kranken nur sechs davonkamen.

Capitel II.

Phlegmonöse Entzündung des Kehlkopfs und Kehlkopfabscess [4]).

Erscheinungen und Folgen. Die diesen Abscessen vorangehende Entzündung hat ihren ursprünglichen Sitz bald in dem submucosen

1) Schon von Lisfranc (Journ. gén. Vol. 83. 1825) empfohlen. — 2) Tuillier, Essai sur l'ang. oedemat. Par. 1815. — 3) Bullet de Thérap. 1850. Juil. — 4) Einschlägige Literatur u. Fälle s. in d. 2. Aufl. dies. Lehrb. II. S. 831.

Bindegewebe der Kehlkopfschleimhaut (*Laryngitis submucosa*), bald im Perichondrium der Kehlkopfknorpel (*Perichondritis laryngea*), bald in dem den Kehlkopf mit den umliegenden Theilen verbindenden Bindegewebe, oder in hier befindlichen Lymphdrüsen, und bieten daher die der Abscessbildung vorangehenden Entzündungserscheinungen nach Sitz und Charakter die mannigfaltigsten Verschiedenheiten dar, und tritt auch die Affection bald in acuter, bald in chronischer Weise auf. Namentlich aber ergibt sich im weiteren Verlaufe der Abscessbildung die in chirurgischer Beziehung wichtige Verschiedenheit, dass entsprechend den verschiedenen Ausgangsstellen der Entzündung die Abscesse bald mehr an der innern Kehlkopfsfläche unter der Schleimhaut, bald am äussern Umfange des Larynx, zwischen diesem und dem Pharynx, oder mehr seitlich, oder an der vordern Fläche des Kehlkopfs sich zeigen. Bei weiterer Ausbildung der Abscesse findet gewöhnlich Perforation der Kehlkopfbänder, selbst auch der Knorpel statt, und sind diese dann auf beiden Flächen von Eiter umspült, ihrer Knorpelhaut beraubt und in verschiedener Weise verändert, bisweilen ganz frei in der Abscesshöhle liegend. Am häufigsten kommen solche Abscesse im Umfange des Ringknorpels vor, seltener am Schildknorpel, und noch seltener an den Giesskannenknorpeln. Selten sind auch circumscripte Eiteransammlungen im submucosen Bindegewebe im Innern des Kehlkopfs. Sich selbst überlassen werden diese Abscesse meistens tödtlich durch Respirationsbehinderung. Zuweilen öffnet sich der Abscess spontan in den Kehlkopf oder Pharynx, in seltenen Fällen auch nach aussen. Gleichwohl wird dadurch nur selten ein glücklicher Ausgang herbeigeführt.

Entstehung. Namentlich sind es tuberculöse und typhöse entzündliche Affectionen des Larynx, welche zu solchen laryngealen Abscessen und Zerstörungen am häufigsten führen.

Diagnose. Diese ist wegen der meistens verborgenen Lage der Abscesse mit mehr oder weniger Schwierigkeiten verbunden. Zuweilen sind die Erscheinungen während des Lebens so unbestimmt, dass der Abscess nicht einmal geahnt und erst bei der Section gefunden wird. Indessen muss jedes auf den Kehlkopf concentrirte entzündliche Leiden, das sich nicht als reines Schleimhautleiden qualificirt, Verdacht auf Bildung eines Laryngealabscesses erregen, und zwar um so mehr, wenn der Kehlkopf bei äusserem Drucke an irgend einer Stelle empfindlich ist. Gesellen sich dazu Heiserkeit, zunehmende Respirationsbeschwerden bis zum Eintritt von Stickanfällen beim Husten und Schlingen, und ist auch letzterer erschwert, so wird die Gegenwart eines Kehlkopfabscesses mehr als wahrscheinlich. Noch mehr Sicherheit erhält die Diagnose

durch Untersuchung des Kehlkopfs von aussen her, indem fast immer irgendwo in dessen nächster Umgebung eine Anschwellung, zuweilen selbst Fluctuation oder festere Adhärenz mit den umgebenden Theilen gefunden wird, und dann ist noch die laryngoscopische Untersuchung in Anwendung zu bringen, durch welche zuweilen den Abscess begleitende Oedeme, oder durch die Eiteransammlung selbst bedingte Vorwulstungen der Schleimhaut entdeckt werden können. So war z. B. in einem Falle von Fuchs[1]) die Schleimhaut des hintern Theils des Ringknorpels stark nach vorn als Eitersack in das *Cavum laryngis* getrieben.

Behandlung. Diese, nämlich eine chirurgische, wird häufig erst dann beansprucht, wenn Erstickungsgefahr droht und es sich um Tracheotomie handelt. Auch bleibt in der That zur Erhaltung des Lebens, wenn der Abscess nicht von aussen her oder laryngoscopisch durch kleine, in transversaler oder sagittaler Richtung schneidende Messer geöffnet werden kann, kein anderes Mittel übrig, und ist dieses um so mehr in Anwendung zu bringen, als es in manchen Fällen nicht blos zu palliativer, sondern radicaler Hilfe dienen kann, indem dadurch der Kehlkopfabscess für die künstliche Eröffnung zugänglich gemacht wird. Freilich hatte die Tracheotomie öfters keinen Erfolg, aber zum Theil aus vermeidlich gewesenen Gründen, weil man die Operation zu lange verschob, oder nur die Abscesshöhle und nicht die Luftwege öffnete, oder die Oeffnung oberhalb des Abscesses anlegte u. s. w. Man säume daher bei wahrscheinlicher Gegenwart eines Abscesses, wenn Stickzufälle sich einstellen, nicht lange mit der Operation, forsche dann sorgfältig nach der Lage des Abscesses, wobei die Tracheoscopie hilfreich sein kann, und erkennt man einen solchen an der vorgetriebenen Schleimhaut, so werde diese, wie schon erfolgreich geschehen ist, angestochen und der Abscess entleert, worauf man die Röhre einlegt. Bleibt in Folge der Destruction der Kehlkopfknorpel die Larynxhöhle verengt, so muss die Röhre verbleiben.

Capitel III.

Geschwülste des Kehlkopfs.

Pathologisch-Anatomisches. Seitdem man, durch die Laryngoscopie veranlasst, den Kehlkopfskrankheiten grössere Aufmerksamkeit geschenkt hat, ist auch die Zahl der Beobachtungen von neoplastischen

1) Bei Herff, Heidelb. Annal. XIII. 1847 u. 1848. 3.

Bildungen innerhalb des Kehlkopfs so beträchtlich geworden, dass dieselben keineswegs mehr zu den grossen Seltenheiten gehören, sondern im Gegentheil viel häufiger sind, als man seither angenommen hat. Was die Natur dieser Geschwülste betrifft, von welchen man die gestielten gemeinhin Polypen nennt, so ergeben genauere Untersuchungen, dass jene eine verschiedene ist, auch abgesehen von manchen als Kehlkopfspolypen beschriebenen Gewächsen, deren Natur nicht näher sich bestimmen lässt. Nicht minder wechselnd ist auch der Sitz dieser Neubildungen, worüber sich aber, ohne Berücksichtigung des histologischen Geschwulstcharakters, nichts allgemein Gültiges sagen lässt, da jener mit diesem in bestimmten Beziehungen steht.

Nach Klebs[1]) waren von 44 Larynxgeschwülsten, die er nach Sitz und Natur untersuchte, 21 Papillome, 12 Fibrome, 9 Epitheliome (heutzutage Epithelialkrebse) und 2 Lipome.

Die Papillome finden sich am häufigsten in den Morgagnischen Taschen und an den wahren Stimmbändern, zumal an ihrer vordern Commissur, seltener an den falschen Stimmbändern, an der untern Epiglottisfläche u. s. w. Meistens sind sie in Mehrzahl vorhanden und nicht selten in diffuser Verbreitung. Oefters sind ihrer Bildung entzündliche Processe, zumal exanthematische (variolöse, scarlatinöse und morbillöse) vorhergegangen. Nach Waller[2]) scheinen auch condylomatöse Bildungen zuweilen an der Kehlkopfschleimhaut vorzukommen. — Die Fibrome haben einen ziemlich bestimmten und beschränkten Sitz, finden sich nämlich weitaus in der Mehrzahl an der Mitte der wahren Stimmbänder, einzeln nur an der obern Epiglottisfläche, an den aryepiglottischen Bändern und in den Morgagnischen Taschen. Sie wurzeln stets tiefer in dem an elastischen Fasern reichen submucösen Gewebe. Ihre Grösse überschreitet selten die einer Erbse. — Die Epithelialcarcinome finden sich am häufigsten an den wahren und falschen Stimmbändern, seltener an der untern Epiglottisfläche, und nur in vereinzelten Fällen noch an andern Stellen, (Morgagnische Taschen, aryepiglottische Bänder, Trachea und obere Epiglottisfläche). Sie haben eine grössere flächenartige Ausbreitung. — Die Lipome wurden hinten an der *Cart. crycoidea* und in den Bronchien gefunden. — Eine Sarkomgeschwulst will Balassa[3]) exstirpirt haben. — Auch kommen Schleimpolypen vor. — Lupöse Wucherungen hat Türck viermal beobachtet. Stets waren dabei Geschwüre am Kehldeckel und zwar mit Verlust eines Theils seines freien Randes. — Auch Lepra wurde gesehen von Wolff. Dabei waren

1) Archiv f. patholog. Anat. XXXVIII. 1867. S. 202. — 2) Prag. Vierteljahrsschr. V. 1848. 2. — 3) Wien. med. Wochenschr. 1868. Nr. 91.

papilläre Schleimhautwucherungen auf der innern Epiglottisfläche, den Taschen- und Stimmbändern vorhanden, welche schliesslich exulcerirten und zu ausgedehnten Substanzverlusten, Narben u. s. w. führten.

Eines Falles von Hydatidenbildung erwähnt Schüssler[1]). Theils wurden einigemale erbsengrosse, mit einer klaren wässerigen Flüssigkeit gefüllte Blasen ausgehustet, theils fand man bei der Section des nach den Masern gestorbenen Kindes die Schleimhaut des Kehlkopfs und der Luftröhre lebhaft geröthet und jederseits an der Wurzel der Epiglottis zwei solcher Hanfkorngrosser Blasen mit zarten Filamenten an die Schleimhaut geheftet. — Als *Elephantiasis* beschreibt Gibb[2]) einen Fall, wo fast völliger Verlust der Epiglottis und der wahren Stimmbänder mit Hypertrophie der Taschen- und aryepiglottischen Bänder vorhanden war u. s. w.

Erscheinungen und Folgen. Bei der Verschiedenartigkeit der laryngealen Geschwülste nach Sitz, Grösse, Zahl, Gestalt und Wachsthum ist leicht einzusehen, dass die klinischen Erscheinungen höchst erhebliche Verschiedenheiten darbieten müssen. Zu den allgemeinsten Symptomen gehören Veränderungen in der Stimme oder Stimmlosigkeit, hartnäckiger Husten, zumal bei allen stärkeren In- und Exspirationen, das Gefühl eines beständigen Kitzels oder Fremdkörpers im Kehlkopf, zeitweise eintretende Stickanfälle, fortwährende Zunahme dieser Erscheinungen in langsamerer oder rascherer Weise u. s. w. Zuweilen treten auch Blutungen ein, oder werden Geschwulsttheile ausgehustet. Ohne Kunsthilfe gehen die Kranken auch bei gutartigen Gewächsen früher oder später unter den Symptomen einer ***Laryngitis chronica*** oder Laryngostenose zuweilen plötzlich an Erstickung zu Grunde, und noch ungünstiger natürlich ist die Prognose bei Krebs.

Diagnose. Lässt sich auch aus den angeführten Erscheinungen mit mehr oder weniger Wahrscheinlichkeit auf die Gegenwart eines laryngealen Gewächses schliessen, so ist eine sichere Diagnose, wenn nicht etwa ein hochgelegenes Gewächs vom Munde aus gesehen oder durch eine Digitaluntersuchung gefühlt werden kann, nur durch die Laryngoscopie zu gewinnen, und hat diese hier unbestreitbaren Werth, weshalb sie auch in keinem Falle unterlassen werden darf, wo Verdacht auf ein solches Uebel besteht.

Behandlung. Die Entfernungsmethoden dieser Gewächse sind im Wesentlichen mit wenigen Ausnahmen dieselben, wie bei andern Neoplasmen, nämlich Cauterisation, Excision und Discision, Ausreissung, Abquetschung, galvanokaustische Abtrennung u. s. w. Die Lage innerhalb des Kehlkopfs setzt aber der Anwendung dieser chirurgischen Hilfsmittel grosse Schwierigkeiten ent-

1) Würt. Corr. Blt. 1848. 10. — 2) On diseases of the throat and windpipe. Lond. 1864. p. 271.

gegen, und sind verschiedene Wege eingeschlagen worden, um jene in Ausführung bringen zu können, nämlich vom Munde aus, oral, oder innerhalb des Kehlkopfs, laryngoscopisch, oder durch Spaltung des Kehlkopfs, laryngotomisch, oder endlich durch Eröffnung der Luftröhre, tracheotomisch.

1) Der orale Weg kann natürlich nur dann eingeschlagen werden, wenn das Gewächs am obersten Umfange des Kehlkopfs wurzelt, oder wenigstens mit seiner grössten Masse ausserhalb des Kehlkopfs gelagert ist und vom Munde aus gesehen werden kann, was jedoch nur in den seltensten Fällen zutrifft. Auf diesem Wege ist von Middeldorpf[1]) ein gestieltes Gewächs mittels der galvanokaustischen Schlinge entfernt worden.

Es war ein Pfarrer von 42 Jahren. Bei weit vorgestrekter und tief gefurchter Zunge sah man in der Tiefe dicht hinter der Epiglottis eine blassrothe, etwa fünfbeerige Geschwulst von der präsumptiven Grösse einer grossen Wallnuss. Auch mit dem Finger liess sich die Geschwulst fühlen. Am 20. Mai 1853 wurde die Operation gemacht. Nach manchen vergeblichen Versuchen und nachdem man die Zunge mit einer Museux-schen Hakenzange fixirt hatte, gelang es endlich, die Schlinge über das Gewächs zu bringen und damit abzubrennen. Leider stellte sich später ein Recidiv ein.

2) Der laryngoscopische, intralaryngeale Weg ist in der neueren Zeit am häufigsten eingeschlagen worden, und sind es namentlich Geschwülste, bei welchen die laryngoscopische Chirurgie am meisten sich versucht und auch anerkennungswerthe Resultate erlangt hat. Indessen lässt sich nicht verhehlen, dass diese Operationsweise immerhin eine sehr schwierige, und auch in gewisser Beziehung unzuverlässige ist, so dass man sanguinischen Hoffnungen nicht allzusehr sich hingeben darf. Die Schwierigkeit der Einführung und Handhabung der laryngoscopischen Instrumente ist so gross, dass eine wahre Virtuosität dazu gehört, welche immer nur Einzelnen, die sich lange darauf eingeübt haben, zukommen wird, hier mit einiger Sicherheit zu operiren, und dann ist es immerhin noch ein Glücksfall, wenn ein vollständiger Erfolg erreicht wird. Nächstdem können die Geschwulstentfernungen meistens nur in unvollständiger Weise geschehen, da eigentlich blos die vorragenden Geschwulsttheile angreifbar sind, und immerhin noch Reste zurückbleiben, welche zahlreiche Nachoperationen erheischen, die häufig genug Recidive doch nicht verhindern. Jedenfalls ist es nur eine kleinere Zahl von gutartigen Geschwülsten, welche für diese Operationsweise sich eignen, und dazu gehören namentlich solche, die mehr oder weniger vorragen und gestielt sind. Die Art der Ent-

1) Die Galvanokaustik. Breslau, 1854. S. 176. Ausführlich ist der Fall auch mitgetheilt in d. 2. Aufl. dies. Lehrb. II. S. 864.

fernung muss sich wesentlich richten nach Form, Grösse, Consistenz, Sitz und Zusammenhang des Neugebildes mit dem Mutterboden. Bezüglich des Näheren über diesen Gegenstand verweise ich auf die oben angeführten Specialschriften, und beschränke mich hier zu einiger Orientirung auf folgende Bemerkungen: — a) Das Zerquetschen und Abquetschen setzt voraus, dass der Tumor klein, von weicher Consistenz ist und mit dem Mutterboden nicht fest zusammenhängt.

Fig. 91.



Fig. 92.

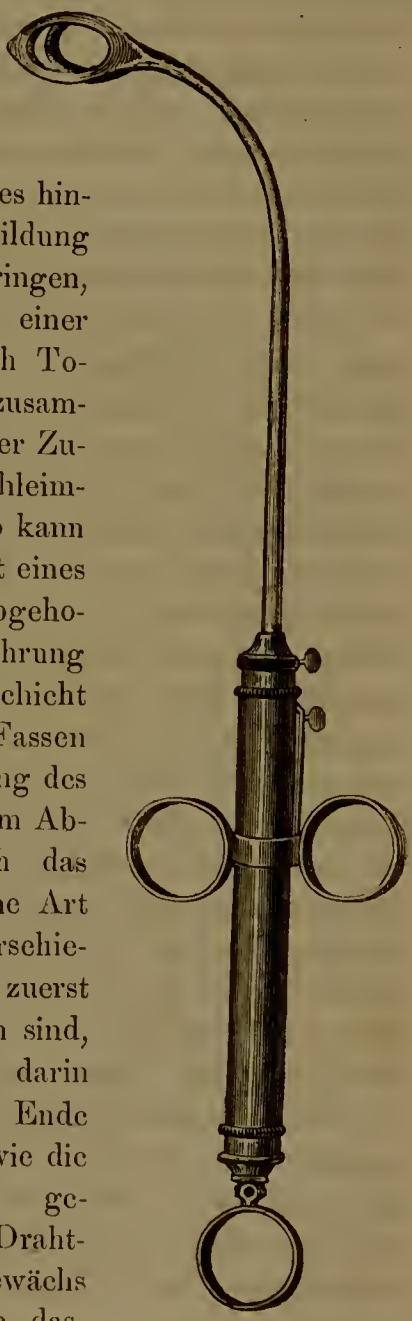

In solchen Fällen kann es hinreichen, um die Neubildung zur Mortification zu bringen, dieselbe mehrmals mit einer Art Zange (Fig. 91 nach Tobold) oder Pincette zusammen zu drücken. Ist der Zusammenhang mit der Schleimhaut nur ein lockerer, so kann der Tumor oder ein Rest eines solchen auch zugleich abgehoben werden. Die Einführung des Instrumentes geschieht geschlossen, und das Fassen unter scharfer Beachtung des Spiegelbildes. — b) Dem Abquetschen schliesst sich das Abschnüren an, eine Art Ecrasement, wozu verschiedene Instrumente, eines zuerst von Gibb[1]), angegeben sind, welche im Allgemeinen darin übereinkommen, dass aus dem vorderen Ende einer mit Fingergriffen versehenen und wie die andern laryngoscopischen Instrumente gekrümmten Röhre eine contrahirbare Drahtschlinge vorsteht, in welcher man das Gewächs zu fangen sucht und durch welche man das-

1) L. c. p. 138.

selbe abschnürt. Eine für gewisse Fälle zweckmässige Modification dieser Instrumente ist die von Stoerk[1]) angegebene, indem er der Schlinge einen Schlingendecker gab in Form einer festen in sagittaler Richtung gespaltenen Oese (Fig 92, pag. 555), um Formveränderungen der Schlinge beim Einführen und Anlegen zu verhüten. Dass für diese Operation nur kleinere und gestielte, oder wenigstens zapfenartig gestaltete Tumoren sich eignen, versteht sich von selbst. — c) Für Schnitt- und Stichoperationen sind gleichfalls eine Menge von Instrumenten angegeben, die theils den Messern, theils den Scheeren angehören. Die letzteren haben indess eine viel beschränktere Anwendung als die ersteren, weil sie einen grösseren Raum beanspruchen, und daher einen weiten Kehlkopf voraussetzen. Von den Messern gibt es freie und gedeckte, spitzige und geknöpfte, sagittal und lateral schneidige u. s. w. Ein lanzenförmiges Messer ist bei Fig 93 nach Tobold abgebildet. Die erste Schnittoperation wurde von Bruns[2]) im Jahr 1861 bei einem Polypen im untern Kehlkopfabschnitt ausgeführt. Schnittoperationen eignen sich hauptsächlich für Gewächse, welche an den Seitenwandungen des obern Kehlkopfraumes oder an den Stimmbändern haften. Wo möglich trennt man das Gewächs ganz ab, zuweilen aber muss man sich mit theilweiser Abtrennung oder mit Durchstechung der Basis begnügen, oder man zerschneidet das Gewächs in verschiedenen Richtungen. Die Stichoperationen finden hauptsächlich bei Larynxödem und Kehlkopfabscessen Anwendung. — d) Ein sehr ausgedehnter Gebrauch kommt den Cauterisationen zu, theils für sich allein bei Ulcerationen, Granulationen und Hypertrophien, theils in Verbindung mit andern vorher gemachten Operationen, namentlich um Geschwulstreste zu zerstören. Als Aetzmittel verwendet man besonders Höllenstein, und für stärkere Wirkungen crystallisirte Chromsäure. Die ersten Cauterisationen hat Stoerk im Jahr 1849 ausgeführt. Die Instrumente zur Aetzung bestehen in Aetzmittelträgern, von welchen man freie und gedeckte hat. — e) Die Anwen-

Fig. 93.

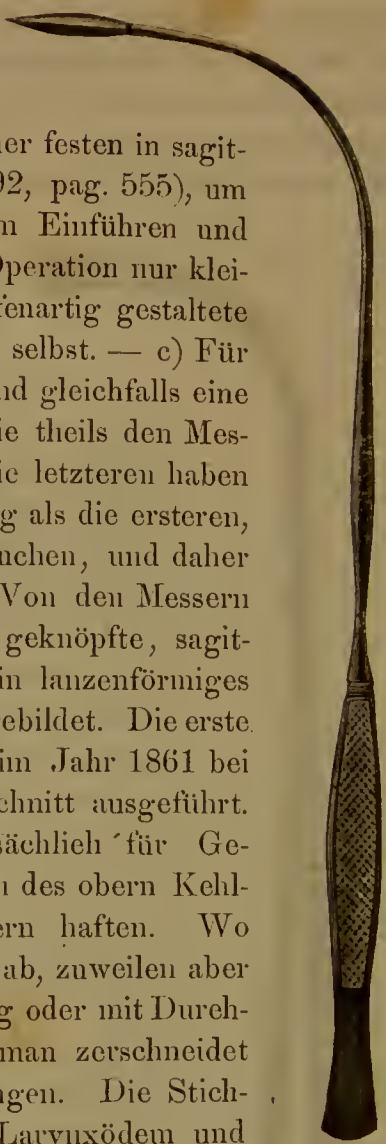

1) Wien. medic. Wochenschr. 1869. Nr. 78. — 2) Die erste Ausrottung eines Polypen u. s. w. Tübing. 1862.

dung der galvanokaustischen Schlinge ist so schwierig und umständlich, dass sie bis jetzt nur selten in Gebrauch gezogen worden ist. Um den Instrumentenapparat hat sich vorzüglich Schnitzler verdient gemacht. Eine besondere Indication für dieselbe bilden sehr blutreiche Gewächse.

Die Vornahme aller dieser intralaryngealen Operationen erheischt die Beachtung gewisser allgemeiner Regeln. Immer muss der Patient vorerst an den Kehlkopfspiegel und das Einführen von Gegenständen einigermassen gewöhnt werden, was je nach der Individualität sehr verschieden langer Zeit bedarf. Als Einübungsinstrument verwendet man eine Sonde. Weder allgemeine noch locale Anästhesirung ist anwendbar. Die Situation des Kranken und Operateurs ist dieselbe wie bei der Laryngoscopie. Die vorgestreckte Zunge hält der Kranke selbst mit seiner rechten Hand, nöthigenfalls verwendet man dazu einen Gehilfen. Der Operateur hält den Kehlkopfspiegel mit der linken Hand. Zuweilen sind vor der Operation noch Maassnahmen nöthig, um die Epiglottis für einige Zeit sicher aufgerichtet zu erhalten. Man hat das durch Anwendung von Sonden, Spateln, Haken, Pincetten, oder auch mittels eines durchgezogenen Fadens zu bewerkstelligen gesucht. Das letztere Verfahren bietet mehrere Vortheile, und ist das von Türck construirte und von Tobold veränderte Instrument zum Fadendurchzug ein ganz geeignetes.

3) Der extralaryngeale, laryngotomische Weg besteht in der Spaltung des Kehlkopfs in der Mittellinie (Laryngofission), um die Afterbildung dadurch für die Ausrottung zugänglich zu machen, eine Operation, welche nach mehreren hierüber gemachten Erfahrungen, alle Beachtung verdient, da nicht blos auf diesem Wege intralaryngeale Gewächse unter leichter Zugänglichkeit vollständig beseitigt werden konnten, sondern auch die laryngeale Spaltwunde so gut verheilte, dass die Stimme verblieb. Eine hieher gehörige Operation machte zuerst Brauer [1]), allein die Geschwulst war ein Epithelialkrebs und der Fall endete ungünstig. Eine zweite ähnliche Operation unternahm Ehrmann [2]), nachdem vorher die Tracheotomie zur Sicherstellung der Respiration gemacht worden war, allein der Operirte blieb aphonisch, so dass auch dieser Fall zur Wiederholung der Operation nicht veranlassen konnte. Erst Gilewsky [3]) konnte einen Operationsfall mittheilen, bei welchem die Stimme unverändert geblieben war,

1) Journ. f. Chir. u. Augenh. XXI. 1834. S. 534. — 2) Laryngotomie pratiquée dans un cas de polype du larynx. Strassbourg 1844. Beide Fälle sind mitgetheilt in der 2. Aufl. dies. Lehrb. II. S. 864. — 3) Bei Balassa l. c.

und mit Bekanntmachung weiterer günstiger Operationsfälle folgten Balassa[1]), Navratil u. A. Balassa theilte vier Operationsfälle mit, die insgesammt glücklich verliefen, was zunächst die Laryngofissionen betraf. Wichtig für die Operation ist, dass der Kehlkopf exact in der Mitte gespalten wird, um die Stimmbänder nicht zu verletzen. Dieses Operationsverfahren hat noch um so grössere Bedeutung, als es viel leichter und sicherer als das laryngoscopische ausgeführt werden kann, und dieses überhaupt durchaus nicht in allen Fällen anwendbar ist und zum Ziele führt.

4) Die Traeheotomie wurde öfters in Verbindung mit der vorigen Operation gemacht, wie schon von Ehrmann zur Sicherstellung der Respiration. Indessen dürfte es auch Fälle geben, wo unterhalb der Stimmbänder wurzelnde Bildungen lediglich von einer tracheotomischen Oeffnung aus entfernbar wären.

Capitel IV.

Wunden des Kehlkopfs und der Luftröhre[2]).

Entstehung. Zusammenhangstrennungen dieser Gebilde können von aussenher durch Schnitt-, Hieb-, Stich- und Schusswaffen hervorgebracht worden, von innenher durch fremde, in sie gelangte Körper. Von den Verwundungen der letztern Art wird bei den Fremdkörpern die Rede sein. Ausserdem kommen auch noch Rupturen in den membranösen Zwischenräumen des Luftrohres vor, herbeigeführt durch rasche und heftige Bewegungen des Halses, wie sie namentlich bei krampfhaften Hustenanfällen bisweilen stattfinden. Die Schnittwunden sind meistens in selbstmörderischer Absicht beigebracht, in Folge dessen sie eine ziemlich übereinstimmende, nämlich transversale Richtung haben.

Erscheinungen und Folgen. Die Zusammenhangstrennung kann zwischen Zungenbein und Kehlkopf, an diesem selbst, oder an der Trachea, oder an beiden zugleich sich befinden. — Schnittwunden zwischen Zungenbein und Schildknorpel gehen, da hier nur Weichtheile sind, öfters tief bis in den Pharynx und kann auch der Kehldeckel verletzt sein. Die obern Zungenbeinmuskeln ziehen den obern Wundrand nach aufwärts, die Brustschildknorpelmuskeln nach abwärts, so dass die Wunde stark klafft. Die Blutung ist meistens unbedeutend, dagegen treten bei penetrirenden Wunden die in den Mund genommenen Flüssigkeiten durch die Wunde in den Kehlkopf, die heftigsten

1) L. c. — 2) Literatur und Fälle s. in der 2. Aufl. dies. Lehrb. II. S. 881.

Hustenanfälle erregend. Bei diesen Wunden kann es vorkommen, dass die *Lig. glossoepiglottica* durchschnitten sind, das *Lig. thyreoepiglotticum* aber unverschrt geblieben ist, und dann fällt der Kehldeckel herab, verschliesst den Kehlkopfeingang, und der Tod erfolgt rasch durch Erstickung. Wunden des Kehlkopfs und der Trachea selbst finden sich bald in den Knorpeln, bald in den häutigen Zwischenräumen derselben. Da der Schildknorpel der Trennung grössern Widerstand entgegensetzt, zumal wenn er theilweise verknöchert ist, so gehen die Wunden selten so tief, wie die in die häutigen Zwischenräume fallenden, und ist daher auch bei Schildknorpelwunden das Speiserohr viel seltener mitverletzt, als bei Wunden tiefer unten. Aus demselben Grunde findet man bei Selbstmördern, welche an den Schildknorpel gerathen, diesen bisweilen durch mehrere Schnitte verletzt, ja in viele Stücke zerschnitten. Bei penetrirenden Wunden dringt sogleich die Luft ein und aus und verliert sich die Stimme, welche wiederkehrt, wenn die Wunde geschlossen wird, vorausgesetzt, dass die unteren Laryngealnerven nicht durchschnitten sind. Auch ist das Wundklaffen bedeutend, wenn vollständige Quertrennung stattgefunden hat. Das obere Stück wird durch die obern Zungenbeinmuskeln hinaufgezogen, das untere sinkt tief herab, so dass die umgebenden Weichtheile höher stehen, wodurch das Einfliessen von Blut begünstigt wird. Die wichtigsten Complicationen sind Blutung und gleichzeitige Trennung des Schlundes oder der Speiseröhre. Findet erstere aus einem grösseren Gefässe statt, so kann das in das Luftrohr theils spontan, theils durch Aspiration eindringende Blut schnell durch Erstickung tödten, zumal wenn eine Rückenlage des Verletzten das Blutcinfliessen begünstigt. Gewöhnlich wird das Blut durch krampfhafte Hustenanfälle theilsweise ausgeworfen. Bei gleichzeitiger Trennung der Speiseröhre dringen verschluckte Flüssigkeiten aus der Wunde und gelangen theilweise in das Luftrohr. Das unmittelbare Lufteindringen in die Luftwege hat immer mehr oder weniger Reizung der Respirationsschleimhaut, selbst bis zu heftiger Entzündung im Gefolge, wodurch der Hustenreiz vermehrt und eine bedeutende Schleimabsonderung veranlasst wird. Grössere penetrirende Querwunden des Kehlkopfs und der Luftröhre heilen in der Regel nicht durch erste Vereinigung, sondern grösstentheils durch Granulation. Auch können Laryngostenosen, selbst gänzlicher Verschluss des Larynx zurückbleiben, wovon Bose [1]) eine Zusammenstellung einschlägiger Fälle gegeben hat. — Stichwunden

1) Die Verengerung und Verschliessung des Kehlkopfes, als Complication u. s. w. Diss. Giessen, 1865. S. 9.

haben öfters Emphysem zur Folge, indem die aus dem Lufrohr tretende Luft wegen aufgehobenem Parallelismus der äussern und innern Wunde in dem Bindegewebe sich verbreitet und eine mehr oder weniger bedeutende Geschwulst bildet, die sich bisweilen über die benachbarten Körpertheile ausdehnt. Eine kleinere Luftgeschwulst verschwindet von selbst mit der Verheilung der Luftröhrenwunde. Ist ein grösseres Gefäss verletzt, so kann das Blut nicht frei nach aussen fliessen und ergiesst sich in die Wunde des Kehlkopfs oder der Luftröhre, in Folge dessen rasch Erstickung eintritt. — Rupturen machen sich besonders durch den Eintritt einer Luftgeschwulst bemerkbar. — Schusswunden, welche nicht blos streifen, sondern penetriren, sind immer mit einem grösseren oder kleineren Substanzverlust verbunden und lassen daher leicht eine fistulöse Oeffnung zurück.

Behandlung. Vorerst gibt man dem Verletzten eine für die Respiration und den Blutausfluss möglichst günstige Lage, und sucht die Blutung zu stillen. Würde bei hoher, über dem Kehlkopf gelegener Wunde Erstickungsgefahr durch Herabfall des Kehldeckels bedingt sein, so müsste dieser vom Munde aus rasch erhoben, oder sofort die Tracheotomie gemacht werden. Nach Stillung der Blutung bringt man die verwundeten Theile möglichst in Ordnung, heftet die Winkel der Hautwunde bis in die Nähe des Luftrohrs, und nähert die Wundränder der Trachea oder des Kehlkopfs einander durch eine nach vorn herab geneigte Kopfstellung mittels der Köhler'schen Mütze oder eines ähnlich wirkenden Verbandes. Die Anlegung von blutigen Heften ist nicht anzurathen, weil erste Vereinigung doch nicht eintritt, die Naht zu Hustenanfällen reizt, und öfters in den ersten Tagen wegen Respirationsbeschwerden und zum leichteren Auswurf von Blut und Schleim die Wunde mehr oder weniger offen gelassen werden muss. Nur bei ganz getrennter Trachea, wenn deren unterer Theil sehr tief steht, kann es zweckmässig sein, zu beiden Seiten eine nicht penetrirende Naht anzulegen. Ueber die offene Wunde legt man ein mit Wasser befeuchtetes Leinwandläppchen, hält die Zimmertemperatur in höheren Graden, und lässt fleissig die in der Wunde sich sammelnden Secrete entfernen. Ist zugleich die Speiseröhre verletzt, so sind die bei den Wunden dieser angegebenen Maassnahmen zu berücksichtigen. Des Weiteren verfährt man nach den eintretenden Zufällen. Stichwunden mit Blutung können Erweiterung der Wunde erheischen, dasselbe kann auch bei bedeutender Emphysembildung nothwendig werden. Zurückbleibende Heiserkeit verliert sich meistens nach und nach von selbst.

Capitel V.

Frakturen der Kehlkopfknorpel und des Zungenbeins.

1. Fraktur der Kehlkopfknorpel [1]).

Entstehung. Nur die grösseren Knorpel, Schild- und Ringknorpel, brechen, während bei den kleineren mehr Dislocationen und Luxationen vorkommen. Häufiger bricht auch der Schildknorpel als der Ringknorpel, zuweilen kommen Brüche derselben in Combination vor. — Als veranlassende Momente wirken theils solche, welche eine vorzugsweise seitliche Compression der Knorpel bedingen, theils solche, welche den Kehlkopf mehr von vorn treffen, und ihn in dieser Richtung, d. h. von vorn nach hinten, zusammendrücken. Zu den Veranlassungen der ersten Art gehört besonders das Würgen mit den Fingern, zu denjenigen der letztern Art das Hängen, Erdrosseln, ein Stoss, Schlag, Fall, Wurf, auf die vordere Halsfläche, oder auch Ueberfahrenwerden u. s. w. Bei der seitlichen Compression entstehen am Schildknorpel vorzugsweise mediane Längsbrüche, am Ringknorpel entweder ein vorderer Medianbruch oder zwei laterale Brüche. Bei der Compression von vorn nach hinten sind die Bruchverhältnisse meist complicirter und unregelmässiger. — Von körperlichen Dispositionen kommen besonders Alter und Geschlecht in Betracht, indem bei älteren Individuen die Knorpel weniger elastisch und daher brüchiger sind, und bei männlichen Individuen der grössere und mehr vorragende Kehlkopf natürlich ausgesetzter ist. Indessen sind diese Brüche auch bei jugendlichen und weiblichen Individuen beobachtet worden.

Erscheinungen und Folgen. Die Zufälle, welche diese Brüche veranlassen, wenn nicht sofort der Tod durch Erstickung eintritt, können sehr verschieden sein nach allfälligen Nebenverletzungen und nach bestehenden Dislocationen der Bruchstücke. Fehlen solche, so können gar keine Gefahr drohenden Zufälle eintreten. Der Verletzte empfindet bei Druck nur einen Frakturschmerz und hustet etwas Blut aus. In andern Fällen ist anfangs die Respiration nur erschwert, und erst später mit der entzündlichen Schwellung der Schleimhaut treten Erstickungsanfälle ein. In den meisten Fällen jedoch ist die Räumlichkeit des Kehlkopfs durch Ortsveränderungen der gebrochenen Knor-

1) Literatur und Fälle s. in der 2. Aufl. dies. Lehrb. II. S. 889. Ferner: Cavasse, Essai sur les fract. traumat. des cartilages du Larynx. Thèse. Par. 1859. — Hunt, Wm. Americ. Journ. N. S. CII. 1866. p. 378. — Wales, Ib. CV. 1867. p. 269. — Hamilton, Ib. CVI. 1867. p. 567. Alle diese Fälle mit Section.

pel und durch Blutextravasate gleich von Anfang an mehr oder weniger beschränkt, und sind Respirationsbeengung, krampfhafter Husten, Blutauswurf, Veränderung der Stimme, Schlingbeschwerden, zuweilen auch Emphysem vorhanden. Im weitern Verlaufe, wenn keine Hilfe geschafft wird, nimmt die Respirationsbeengung mit dem Eintritte entzündlicher Anschwellung zu, und der Fall endet früher oder später durch Erstickung tödtlich. Dass derartige Brüche aber auch heilen können, ist durch mehrere Fälle erwiesen, über die Art der Verwachsung hingegen fehlen noch anatomische Untersuchungen.

Diagnose. Aus der vorausgegangenen Gewaltseinwirkung, aus den soeben geschilderten Zufällen und aus der Besichtigung und Befühlung des Kehlkopfs, durch welche zuweilen eine Dislocation einzelner Knorpeltheile und abnorme Beweglichkeit derselben zu erkennen sind, lässt sich die Gegenwart eines Bruches wohl meistens feststellen.

Behandlung. Sind keine Gefahr drohenden Zufälle vorhanden, so sind vorläufig Eiscompressen anzuwenden. In solchem Falle kann eine erhebliche Dislocation nicht vorhanden sein. In allen andern Fällen dagegen, und auch, wenn erst später Erstickungszufälle eintreten, muss die künstliche Eröffnung der Luftwege gemacht werden, es müsste denn auf laryngoscopischem Wege eine bestehende Dislocation von Bruchstücken zu heben sein, wovon jedoch noch kein Fall bekannt ist. Was die Stelle der Eröffnung betrifft, so dürfte wohl die Tracheotomie am gerathensten sein, indem dadurch am meisten die Respiration gesichert ist, und von der trachealen Wunde aus immerhin die Reposition dislocirter Kehlkopfknorpel versucht, nöthigenfalls auch noch der Larynx selbst gespalten werden kann.

2. Fraktur des Zungenbeins [1]).

Entstehung. Frakturen des Zungenbeins, zu welchen wir auch die Zusammenhangstrennungen der Verbindung der grossen Hörner mit dem Körper des Zungenbeins zählen, kommen theils für sich allein, theils in Verbindung mit laryngealen Brüchen vor. Erstere sind häufiger als die letzteren. Der Brechungsmechanismus kann ein doppelter sein, je nachdem der hufeisenförmige Knochen seitlich zusammengedrückt wird; so dass die Seitentheile des Knochens einander genähert werden, oder umgekehrt eine Gewalt von vornher wirkt, so dass der nach hin-

1) Der in der 2. Aufl. dies. Lehrb. II. S. 887 angeführten Literatur füge ich noch bei: Helwig, Casper's Vierteljahrsschr. XIX. 1861. S. 340. — Gibb, On the diseases and injuries of the hyoid etc. Lond. 1862. — Gurlt, Handb. d. Lehre von den Knochenbr. II. Hamm, 1864. S. 316.

ten offene Zungenbeinbogen mit seinen Seitentheilen gewaltsam auseinander getrieben wird. Der erste Mechanismus ist der häufigere, und findet namentlich statt beim Würgen mit den Händen, welches auch die häufigste Veranlassung dieser Brüche ist. Zu den Veranlassungen, welche den zweiten Brechungsmechanismus herbeiführen können, gehören ein Fall auf den Hals, ein Stoss oder Schlag gegen denselben. Eine seltene Veranlassung ist die durch blosse Muskelwirkung, indessen sprechen einzelne Beobachtungen für ein solches Vorkommniss, indem Frakturen dieses Knochens bisweilen zu Stande gekommen sind, ohne dass der Hals in irgend einer Weise von einer äussern mechanischen Einwirkung betroffen wurde. Es gehören dahin die Fälle von Ollivier, Gründer u. A.

Erscheinungen und Folgen. Oefters vernimmt der Verletzte im Momente des Brechens ein krachendes Geräusch. Zugleich stellt sich ein lebhafter Schmerz an der Bruchstelle ein mit Anschwellung und Sugillation derselben. Schlingen und Sprechen sind mehr oder weniger erschwert, selbst unmöglich. In Gründers Fall gelangte die eingenommene Flüssigkeit in den Kehlkopf, weil, wie die Section ergab, das gebrochene grosse Horn, zwischen Kehldeckel und Stimmritze eingeklemmt, ein Niederlegen der Epiglottis verhinderte. Bisweilen stand das gebrochene Horn im Rachen vor und konnte hier durch den eingebrachten Finger gefühlt werden. Meistens findet sich nur das eine oder andere grosse Horn gebrochen und zwar an der Verbindungsstelle desselben mit dem Körper, während dieser selbst nur selten betheiligt ist. Die weiteren Folgen bestehen hauptsächlich in Entzündung der Zungenbeingegend, des Kehlkopfs und der Luftröhre. Bei der Verletzten von Ollivier bildete sich ein Abscess, und das hintere Fragment des grossen Horns nekrotisirte und ging nach drei Monaten durch die von dem Abscesse zurückgebliebene fistulöse Oeffnung ab. Gründer verlor den Verletzten neun Tage nach dem Falle durch plötzliche Zunahme eines chronischen Bronchialkatarrhes. Zuweilen bleiben längere Zeit noch Schlingbeschwerden, Rauhigkeit der Stimme, Schiefstand der Zunge u. s. w. zurück.

Diagnose. Sie bietet meist keine grossen Schwierigkeiten dar, indem das Zungenbein von aussen gefühlt und eine abnorme Beweglichkeit und Verschiebung des einen oder andern grossen Horns, wenn der umgebende Bluterguss nicht zu mächtig ist, wohl gefühlt werden kann. Auch kann eine Rachenuntersuchung mit dem Finger und die Pharyngo-Laryngoscopie zu Hilfe genommen werden.

Behandlung. Besteht eine Dislocation des gebrochenen Horns gegen den Rachen hin und ist dasselbe hier erreichbar, so muss es nach

vorn und aussen in seine Lage gedrückt werden, während man von aussen her zum Gegendrucke die Finger ansetzt (Lalesque, Auberge). Im Uebrigen wendet man Eiscompressen an und lässt soviel als möglich Bewegungen der Zungenmuskeln vermeiden, daher den Kopf ruhig halten, wenig sprechen und nur selten flüssige Nahrungsmittel nehmen. Sollte das Schlingen sehr beschwerlich oder gar unmöglich sein, so müsste die Schlundsonde in Anwendung gebracht werden.

Capitel VI.

Fisteln des Kehlkopfs und der Luftröhre.

1. Angeborene Trachealfisteln.

Diese Fisteln, von Dzondi [1]) zuerst erwähnt, sind viel seltener als die angeborenen Pharyngealfisteln und beruhen, worauf besonders Lusehka [2]) aufmerksam gemacht hat, auf medianer Spaltung in Folge von unvollständiger Vereinigung der Visceralwülste. Man findet daher diese Continuitätstrennung in der Mittellinie des Halses in Form einer mehr oder weniger langen und tiefen Spalte, welche in einen meist blind endigenden Fistelgang führt. Ist die Fistel penetrirend, so lässt sich bisweilen die Sonde bis in das Luftrohr führen, oder es dringen bei starker Ausathmung, wenn Mund und Nase geschlossen werden, Luftblasen aus der Fistel. Wegen der vorhandenen Fissur, die bisweilen den grössten Theil der Medianlinie des Halses einnimmt, ist dieser Bildungsfehler sehr entstellend, bewirkt im Uebrigen aber wenig Beschwerden.

2. Erworbene Luftfisteln des Halses.

Entstehung. Kehlkopffisteln sind bisweilen Folge von Kehlkopfabscessen, am häufigsten jedoch entstehen jene, sowie Trachealfisteln und Fisteln zwischen Zungenbein und Kehlkopf durch Wunden mit Substanzverlust, zumal wenn dabei Knorpelstücke verloren gegangen sind, wie das bei Schusswunden sich öfters ereignet.

Erscheinungen und Folgen. Nach der verschiedenen Entstehungsweise besteht die Luftfistel bald nur in einer kleinen Oeffnung des Luftrohres, bald fehlt ein ganzes Stück desselben, so dass die hintere Tracheal- oder Kehlkopfwand freiliegt. Im ersten Fall dringt nur ein Theil der Respirationsluft durch die Fistel und ist der Luftzug

1) De fistulis tracheae congenitis. Halae, 1829. — 2) Arch. f. phys. Heilk. VII. 1848. 1.

bisweilen so schwach, dass er nur durch Vorhalten eines Lichtes oder einer Flaumfeder u. dgl. erkannt wird. Bei grossen Oeffnungen dagegen respirirt der Kranke allein durch die Fistel und ist die Stimme verloren, welche nur beim Zuhalten der Oeffnung wieder eintritt, vorausgesetzt, dass der Kehlkopf wegsam ist. Bei Fisteln zwischen Zungenbein und Schildknorpel ist der Luftstrom durch die Fistel stets ein schwächerer, und dringen ausserdem noch Mundschleim, Speichel und ein Theil der eingenommenen Getränke aus derselben. Die Reizerscheinungen der Schleimhaut, welche anfänglich bei fistulösen Oeffnungen bestehen, verlieren sich allmählig. Unvollständige Fisteln des Kehlkopfs und der Trachea, wie solche durch Abscesse in der nächsten Umgebung bisweilen hervorgebracht werden, veranlassen mehr oder weniger Emphysem der vordern Halsgegend (Luftkropf) und Ergiessung von Eiter in die Luftwege, welcher durch Husten ausgeworfen wird.

Behandlung. Luftfisteln, welche unterhalb der Stimmritzenbänder sich befinden, dürfen nur dann geschlossen werden, wenn das Luftrohr oberhalb der Fistel frei ist. Entgegengesetzten Falls muss die Fistel zur Unterhaltung der Respiration verbleiben, und, wenn die Form des Defectes es gestattet, mit einer Scheibenröhre versehen werden, deren Oeffnung mit einem Flor bedeckt wird. Ist die Erhaltung der Fistelöffnung zu diesem Zwecke nicht nothwendig, und kann dieselbe aus was für Gründen nicht geheilt werden, so lässt man eine gut anliegende Deckplatte von Metall, Horn, Guttapercha u. dgl. tragen.

Die organische Schliessung solcher Fisteln ist besonders dann schwierig, wenn ein erheblicher Verlust von Knorpelsubstanz besteht. Fisteln zwischen Zungenbein und Kehlkopf lassen sich daher in der Regel leichter schliessen, weil hier nur Weichtheile fehlen. Auch ist der Luftstrom weniger stark. Heilungen wurden bereits auf verschiedenen Wegen erzielt. Watson[1]) verwundete einfach den Rand der Oeffnung, indem er ein ringförmiges Stück ausschnitt und heftete die Wunde mit der umschlungenen Naht. Die Heilung gelang. Eine Transplantation machte Velpeau[2]) bei einer Fistel zwischen Zungenbein und Kehlkopf. Er schnitt aus der Haut des Kehlkopfs einen 1″ breiten und 20‴ langen Lappen, klappte ihn aufwärts, rollte ihn nach seiner äussern Fläche zusammen und brachte ihn perpendiculär in die zuerst angefrischte Perforation. Das ganze wurde mit zwei langen Nadeln durchstochen. Nur eine kleine Oeff-

1) Edinb. Journ. 1844. April. — 2) Journ. hebdom. 1834. Nr. 32 u. 33.

nung blieb zurück. Bei einer Oeffnung im Kehlkopf machte Balassa [1]) gleichfalls eine Transplantation. Der Defect wurde in viereckiger Form angefrischt, dann 1/2" unterhalb der Oeffnung gegen das Brustbein hin ein viereckiger Lappen 1 1/2 mal so gross als der Defect ausgeschnitten, gerade nach aufwärts geschlagen, der untere Rand mit dem untern Rand der Wunde durch die Knopfnaht vereinigt, das so gedoppelte Hautstück auf die Wunde gelegt und die Umbeugungsstelle mit dem obern Wundrand durch die Knopfnaht vereinigt. Die Seitenränder heftete man durch die umschlungene Naht, und auch die Seitenränder der untern Wunde wurden durch Nähte einander genähert. Am 20. Tage war der Lappen angewachsen, worauf der zurücklaufende Theil des Lappens an den obern Verwachsungsstellen durchschnitten und damit die untere Wunde gedeckt wurde u. s. w. [2])

Capitel VII.

Verengung des Kehlkopfs und der Luftröhre. Laryngo- und Tracheostenose.

Entstehung. Diese Stenose kann in acuter und chronischer Weise bestehen und durch mancherlei Krankheitszustände bedingt sein, welche theils innerhalb, theils ausserhalb des Luftrohrs ihren Sitz haben. Zu den ersteren gehören das Larynxödem, der Croup, Abscesse und Geschwülste des Kehlkopfes und der Luftröhre, Aufwulstung, Verdickung, narbige Zusammenziehung und Verwachsung der laryngealen Schleimhaut in Folge vorausgegangener entzündlicher und ulcerativer Zustände u. s. w. Krankheiten der letztern Art sind Vergrösserung und Verhärtung der Schilddrüse, welche weitaus die häufigste Veranlassung namentlich trachealer Stenosen sind, ferner Geschwülste des Schlundes und der Speiseröhre, Aneurysmen u. s. w.

Erscheinungen und **Folgen.** Nach diesen verschiedenen Veranlassungen zeigen diese Stenosen die verschiedensten Grade und Erscheinungen, und sind entweder nur vorübergehend, oder permanent. Von den meisten bedingenden Krankheitszuständen und ihren Erscheinungen war schon früher die Rede, auf welche daher verwiesen wird. Die allgemeinsten, auf Rechnung der Stenose kommenden Symptome sind behinderte Athmung, welche theils permanent ist, theils paroxysmenweise in höheren Graden bis zum Eintritt von

1) Oesterr. med. Wochenschr. 1844. Nr. 20. — 2) Noch ein anderes Verfahren übte Roux, L'Union méd. 1855. 129. S. 2. Aufl. dies. Lehrb. II. S. 894.

eigentlichen Stickanfällen erscheint, ferner geräuschvolle, pfeifende oder keuchende Athmung, Veränderung der Stimme, welche heiser, rauh oder fistulirend ist. Können die veranlassenden Ursachen nicht beseitigt werden, so ist der Ausgang, wenigstens bei den acuten Laryngostenosen, meistens ein lethaler. Bei den durch chronische Krankheiten bedingten Verengungen kommt es hauptsächlich auf den Grad derselben an, ob sie kürzere oder längere Zeit bestehen können. Bei den durch äussere Druckmomente bedingten Stenosen, wie namentlich bei den strumatösen, ist die Trachea manchmal in der Art comprimirt, dass sie ihre rundliche Form vollständig verloren hat und in transversaler oder sagittaler Richtung platt gedrückt ist. Das erstere ist viel häufiger als das letztere, und dabei ist die Trachea meistens dislocirt, nach der einen oder andern Seite hin ausgebogen, gekrümmt, wie ich manche Fälle gesehen habe.

Diagnose. Sie ergibt sich aus den begleitenden Erscheinungen aus der stethoscopischen und laryngoscopischen Untersuchung, und aus der äussern Besichtigung und Befühlung des Halses.

Behandlung. Hochgradige, Erstickung drohende Stenosen, wohin namentlich die acuten gehören, erheischen chirurgische Hilfe, sei es, dass man auf operativem Wege das verengende Moment zu beseitigen sucht, z. B. ein Larynxödem durch Scarification oder einen Abscess durch Eröffnung desselben, oder dass man die Tracheotomie ausführt. Bei chronischen Stenosen hängt es hauptsächlich von der Natur derselben ab, ob hier auf operativem Wege, namentlich durch eine Kropfoperation, Hilfe geschafft werden kann.

Capitel VIII.

Fremdkörper in den Luftwegen[1]).

Aetiologisches. Von aussen können Fremdkörper auf verschiedene Weise in die Luftwege gelangen. Häufig kommt dieses Ereigniss beim Essen vor, indem Speisetheile, wenn während des Hinabschlingens gesprochen oder gelacht, überhaupt der Kehldeckel erhoben wird, in den Kehlkopf dringen. Ferner kommt das bei Wunden des Luftrohres vor, indem Blut in dasselbe dringt, oder bei gleichzeitiger Verletzung der Speiseröhre verschluckte Flüssigkeiten dahin gelangen, oder ein verwundender Körper in den Luftwegen zurückbleibt, wie z. B. in dem merkwürdigen von Lamartinierc beobachteten Falle. In noch andern Fällen dringen im Mund gehaltene oder unverschens in denselben gefallene leichte Körper, wie Bohnen, Erbsen, Glasperlen, Kirschensteine,

1) Literatur und Fälle s. in der 2. Aufl. dies. Lehrb. II. S. 927.

Mandeln, ausgezogene Zähne u. s. w., durch Aspiration in die Luftwege, was besonders bei Kindern geschieht, und besonders diese Art der Fremdkörper ist es, welche hier näher berücksichtiget werden soll. In den Annalen der Chirurgie sind bereits mehrere Hundert solcher Fälle verzeichnet.

Erscheinungen und Folgen. Diese sind verschieden nach der Beschaffenheit der Fremdkörper und nach dem Orte, wohin sie gelangen. Es können dieselben zwischen Kehldeckel und Stimmritze, in dieser, in den Morgagnischen Ventrikeln, in der Trachea und in den Bronchien sich befinden. Der erste Fall tritt ein, wenn der Fremdkörper wegen seiner Grösse oder Form die Glottis nicht passiren kann. Die dadurch bedingte Verschliessung der Stimmritze hat sofort die heftigsten Stickanfälle, und, wenn der Körper nicht durch einen Hustenanfall ausgeworfen wird, Erstickung zur Folge. Dasselbe ereignet sich bei Einklemmung des Fremdkörpers in der Stimmritze. Sitzt der Gegenstand in den Morgagnischen Ventrikeln, so hat derselbe permanente Reizung des Kehlkopfes mit continuirlichen Hustenanfällen und mehr oder weniger Dyspnoe zur Folge, welche mitunter durch Eintritt von Stimmritzenkrampf bis zu Stickanfällen sich steigert. Fremde Körper in der Trachea sind in derselben, wenigstens anfänglich, meistens beweglich, so dass sie auf- und niedersteigen, dadurch an die Stimmritze gelangen und zeitweise die heftigsten Hustenanfälle, Veränderung der Stimme und grösste Athemnoth veranlassen. Es zeigt sich hier in den Erscheinungen eine auffallende Periodicität. Kleinere Gegenstände gelangen aus der Trachea zuweilen in den einen oder andern Bronchus, häufiger in den rechten weiteren als in den linken.

Im Weiteren werden solche Fremdkörper zuweilen durch Hustenanfälle bald sogleich, bald erst in den folgenden Tagen ausgeworfen. Meistens jedoch endet der Fall tödtlich, wenn nicht schleunige Kunsthilfe geleistet wird. In einzelnen Fällen bleibt der Fremdkörper lange Zeit in den Luftwegen, namentlich in den Bronchien oder in den Morgagnischen Taschen. Man kennt Beispiele, dass solche Körper mehrere Jahre verblieben sind. Sie bewirken Entzündung, Schwärung, Eiterung, und können dadurch zu verschiedenen Krankheiten der Respirationsorgane führen.

Diagnose. Da plötzlich eintretende Erstickungszufälle und heftiger Husten auch durch fremde im Schlunde, namentlich in den schifförmigen Gruben, stecken gebliebene Körper hervorgerufen werden können, so ist zur Begründung der Diagnose immer noch eine genauere, namentlich pharyngo- und laryngoscopische, unter Umständen auch stethoscopische Untersuchung nothwendig, wobei man weiterhin, zumal wenn

die Zufälle weniger stürmisch sind und über das Vorgefallene kein genügender Aufschluss erhalten werden kann, berücksichtigt, ob der Kranke an irgend einer Stelle des Luftrohrs Schmerzen empfindet, oder bei äusserem Druck empfindlich ist, oder das Gefühl eines fremden Körpers hat. Bisweilen fühlt der Kranke das Auf- und Niedersteigen des Körpers in der Trachea und ist dasselbe auch durch ein besonderes Geräusch mit dem Stethoscop bemerkbar. Besonders charakteristisch ist auch bei nicht irgendwo festsitzenden Körpern das Intermittirende in den Stick- und Hustenanfällen, das plötzliche Auftreten und die Heftigkeit derselben. Sitzt der Fremdkörper in dem einen oder andern Bronchus, wodurch dieser mehr oder weniger verstopft wird, so ist auf dieser Seite das Athmungsgeräusch schwächer und man vernimmt bisweilen ein ventilartiges Geräusch. Doch können die stethoscopischen Zeichen auch ganz fehlen.

Fig. 94.

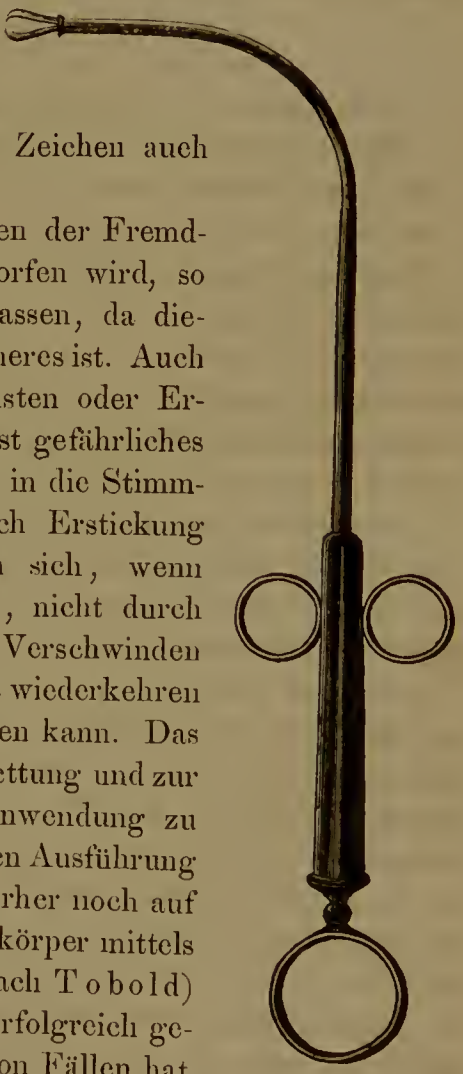

Behandlung. Obschon bisweilen der Fremdkörper durch Hustenanfälle ausgeworfen wird, so darf man sich darauf doch nicht verlassen, da dieses glückliche Ereigniss nur ein selteneres ist. Auch ist die künstliche Erregung von Husten oder Erbrechen ein unzuverlässiges und selbst gefährliches Mittel, da der Fremdkörper dadurch in die Stimmritze getrieben werden und plötzlich Erstickung bewirken kann. Ferner darf man sich, wenn einmal Stickanfälle eingetreten sind, nicht durch den Nachlass oder das momentane Verschwinden derselben beruhigen lassen, indem sie wiederkehren und jeder neue Anfall den Tod bringen kann. Das sicherste Mittel, welches zur Lebensrettung und zur Entfernung des Fremdkörpers in Anwendung zu bringen ist, besteht in der ungesäumten Ausführung der Tracheotomie, wenn nicht vorher noch auf laryngoscopischem Wege der Fremdkörper mittels einer Zange oder Pincette (Fig. 94 nach Tobold) entfernt werden könnte, was bereits erfolgreich geschehen ist [1]). Eine grosse Anzahl von Fällen hat

1) Schrötter, Beiträge z. laryngoskop. Chirurgie. Fieber, Wien. med. Wochenschr. 1869. Nr. 86.

den Nutzen der Tracheotomie erwiesen. Auch ist dieselbe bei für den Augenblick weniger bedrohlichen Zufällen angezeigt, wenn die Gegenwart eines Fremdkörpers sicher ist, da dieser auch nach längerer Zeit noch zu tödtlichen Krankheiten führen kann. Nur wenn man annehmen müsste, dass der Fremdkörper in dem einen oder andern Bronchialast festsitzt, wäre der Erfolg der Operation zweifelhaft, da der tiefe Sitz ihn für die Extraction unerreichbar macht, und der feste Sitz einen spontanen Austritt kaum erwarten lässt.

Capitel IX.

Eröffnung des Kehlkopfs und der Luftröhre. Laryngotomie und Tracheotomie. Bronchotomie.

Indicationen. Die Operationsstelle ist theils nach anatomischen und physiologischen Rücksichten, theils nach dem Sitze und der Natur des die Operation indicirenden pathologischen Zustandes zu bestimmen, wobei folgende Bemerkungen zur Orientirung dienen mögen. Der Kehlkopf ist seiner oberflächlichen Lage wegen leicht zu treffen und von Arterien kommt dabei nur die *Cricothyreoidea* ins Schnittgebiet, während die Trachea von der Halsoberfläche entfernter liegt und zwar um so mehr, je tiefer unten man sie aufsucht, wo auch die grossen Halsgefässe und eine *Thyreoidea ima*, selbst auch der *Truncus anonymus*, wenn er anomalen Verlauf hat, Gefahr bringen können. Ferner ist die Trachea von dem mittleren Theil der Schilddrüse bedeckt, so dass Anastomosen der Schilddrüsenarterien verletzt werden können, was besonders bei vergrösserter und blutreicher Drüse in Betracht kommt. Auch liegt weiter unten der *Arcus venosus*, welcher die beiden äussern Jugularvenen miteinander verbindet. Dagegen ist die Kehlkopfschleimhaut viel empfindlicher als die Trachealschleimhaut, kommt bei Spaltung des Kehlkopfs viel eher die Stimme in Gefahr, ist eine in den Ringknorpel gemachte Verticalspalte wegen der Vollständigkeit und grösseren Festigkeit des Knorpelringes nur schwer zu eröffnen, und eignet sich der Kehlkopf überhaupt nicht zur Einlegung einer Canüle, was sehr oft nothwendig ist. In Berücksichtigung dieser Verhältnisse wird man daher, wenn es die Umstände nur irgend zulassen, zunächst den obersten Theil der Trachea wählen, also die Tracheotomie ausführen, und nur wenn noch eine grössere Ausdehnung der Wunde nothwendig und eine tiefere Spaltung der Trachea bedenklich wäre, den untersten Theil des Kehlkopfs bis höchstens zum untern Rande des Schildknorpels, also noch den Ringknorpel und das *Lig. crico-*

thyreoideum, natürlich mit Berücksichtigung der *Art. crico-thyreoidea* spalten. Sieht man die Nothwendigkeit einer solchen Spaltung schon voraus, so kann man mit der Trennung von oben herab beginnen. (Laryngo-Tracheotomie). Die Laryngotomie für sich wird nur in Ausnahmsfällen gemacht, wenn im Kehlkopf selbst Etwas zu thun ist, wovon schon bei den Geschwülsten desselben die Rede war. Daher berücksichtigen wir hier nur die Tracheotomie.

Diese Operation ist in allen Fällen angezeigt, wo Unwegsamkeit des Kehlkopfs Erstickungsgefahr droht. Diese Fälle sind sehr mannigfaltig und grösstentheils schon bei den einzelnen Kehlkopfskrankheiten berührt worden. Indessen wollen wir der Uebersichtlichkeit wegen die einzelnen, die Tracheotomie indicirenden Krankheits- und Verletzungszustände kurz zusammenstellen: — 1) Fremde, von aussen eingedrungene Körper, welche Erstickungsgefahr drohen und durch intralaryngeale Operationen nicht entfernt werden können; — 2) innerhalb des Kehlkopfs befindliche und denselben mehr oder weniger obturirende Entzündungsproducte, sei es dass sie der Schleimhaut aufliegen, oder im Gewebe derselben sich befinden, wie bei Croup, Diphtheritis, Larynxödem, intralaryngealen Abscessen u. s. w. — 3) Neubildungen, welche Erstickung drohen und auf laryngoscopischem Wege oder durch die Larynxfission nicht zu entfernen sind; — 4) Compression des Kehlkopfs durch extralaryngeale Halsgeschwülste, oder durch fremde in Schlund und Speiseröhre stecken gebliebene Körper, wodurch Erstickungsgefahr herbeigeführt wird. — 5) Rachen- und Nasenrachengeschwülste, welche den Kehlkopfseingang verlegen und nicht zeitig genug entfernt werden können; — 6) Frakturen der Kehlkopfknorpel mit Dislocation derselben, wodurch die Höhle des Kehlkopfs verengt wird; — 7) Stimmritzenkrampf, der mit Erstickung droht u. s. w.

Die Operation bezweckt in diesen Fällen bald nur der Luft für kürzere oder längere Zeit Eingang zu den Lungen zu verschaffen, bald ist damit zugleich die Absicht verbunden noch anderweitige Operationen, als Extraction fremder Körper, Exstirpation von Geschwülsten, Einrichtung von Knorpelbrüchen u. s. w. innerhalb des Kehlkopfs vorzunehmen, was auf den Operationsmodus Einfluss hat.

Technik. Die Tracheotomie ist an der Leiche eines Erwachsenen mit normalen Halsverhältnissen durchaus nicht schwierig auszuführen. Ganz anders kann es sich aber bei Operationen an Lebenden verhalten, und sind als besondere, die Operation erschwerende Umstände hervorzuheben: — 1) dass dieselbe fast immer vorgenommen werden muss bei Personen, die in der höchsten Athemnoth

sich befinden und daher unruhig sind; — 2) dass sehr häufig bei Kindern operirt werden muss, bei welchen zur Unruhe noch Kürze des Halses und Kleinheit der Trachea hinzukommen; — 3) dass in Folge der behinderten Respiration in der Regel höhere Grade von venöser Hyperämie bestehen, welche eine sehr reichliche Blutung bedingen aus zerschnittenen Halsvenen, wenn diese auch klein sind; — 4) dass öfters bei vergrösserter Schilddrüse operirt werden muss, deren Verschiebung schwierig ist und deren Anschnitt zu starken Blutungen Anlass gibt; — 5) dass wegen der drohenden Erstickungsgefahr öfters möglichst rasch die Trachea geöffnet werden muss, so dass man nicht hinreichend Zeit hat, gegen die Blutung die nöthigen Vorkehren zu treffen.

Von Instrumenten hat man zur vermeintlichen Erleichterung der Operation, namentlich zur Eröffnung des Luftrohres, eine ganze Menge angegeben, wohin namentlich verschiedene Bronchotome gehören, deren Empfehlungen bis in die neueste Zeit reichen. Indessen konnte ich von dem Nutzen derselben mich nicht überzeugen, und finde die Ausführung der Operation mit ganz einfachen Instrumenten am leichtesten. Dagegen halte ich eine Operationsregel für sehr wichtig, nämlich die, dass man die Tracheotomie so unblutig als möglich macht und nach vollständiger Durchschneidung der Haut die schichtweise Entblössung des Luftrohres mehr durch Verdrängung der Theile, als durch scharfe Schnitte zu bewerkstelligen sucht.

Der zu Operirende muss liegen, oder wenn das wegen Athemnoth nicht thunlich ist, eine halbsitzende Stellung einnehmen mit nach rückwärts gebogenem Kopfe, damit die vordere Halsfläche verlängert wird und der Kehlkopf mit der Trachea möglichst vortritt. Das Chloroformiren rathe ich für Kinder sehr an. Mit den Fingern der linken Hand fixirt man den Kehlkopf und spannt die Haut. Der Hautschnitt wird in der Höhe des Ringknorpels begonnen und in der Medianlinie anderthalb bis zwei Zoll weit herabgeführt. Ebenso durchschneidet man das subcutane Bindegewebe, die oberflächliche Halsfascie und das Bindegewebe zwischen den innern Rändern der *M. sterno-thyreoidei*, worauf diese mit breiten stumpfen Haken auseinander gezogen werden. Die Schilddrüse sucht man je nach ihrer Lage nach oben oder nach unten zu drängen. Eine allfällig vorhandene Thymusdrüse wird gleichfalls nach unten verdrängt. Die tieferen Bindegewebslagen werden durch den Scalpellstiel unter Mithilfe der stumpfen Haken auseinander gezerrt, so dass nach und nach die Luftröhre, ohne dass ein tieferes Gefäss verletzt worden

wäre, frei erscheint. Während die Wundränder durch stumpfe Haken auseinandergehalten werden, schreitet man zur Eröffnung der Trachea, indem ein gerades, spitzes Messer, mit dem Rücken der Luftröhre zugewandt, in einem Zwischenraume der Trachealringe eingestochen und von innen nach aussen zwei, drei und mehr Ringe, wie es die Umstände erheischen, von unten nach oben oder auch von oben nach unten gespalten werden. Würde die Bewegung der Luftröhre der exacten Eröffnung der Luftröhre hinderlich sein, so fixirt man sie oben mit einem scharfen Haken. Unmittelbar nach der Eröffnung der Luftröhre strömt unter hörbarem Geräusch die Luft aus und ein.

Das weitere Verfahren richtet sich nach den pathologischen Zuständen, wegen welcher die Operation gemacht wurde, und heben wir Folgendes hervor: — 1) Wird die Operation wegen Unwegsamkeit des Kehlkopfs gemacht, um die Respiration zu unterhalten, so bringt man eine Respirationsröhre in den Kehlkopf von einer der Weite der Trachea entsprechenden Grösse. Zur leichteren Einführung müssen diese Röhren an ihrem untern Ende schräg abgesetzt sein [1]). Ferner muss die Röhre nach oben gefenstert sein, damit der Luftdurchgang durch den Kehlkopf nicht abgesperrt ist, und endlich bietet die Einlegung einer Doppelröhre (Fig. 95), von welcher die innere zur Reinigung herausgenommen werden kann, die grössten Vortheile dar und ist bei Croupkranken eigentlich unerlässlich. Die äussere Mündung der Röhre wird mit einem Flor bedeckt, und bei Croupkranken muss in der ersten Zeit eine sehr fleissige Reinigung der innern Röhre stattfinden. Die Entfernung der Röhre darf erst geschehen, wenn das Respirationshinderniss im Kehlkopf gehoben ist. Die Schliessung der Oeffnung geschieht durch Granulation. — 2) Wird die Operation wegen eines Fremdkörpers gemacht, so sucht man denselben von der Wunde aus zu extrahiren oder erregt Hustenanfälle, damit er von selbst ausgeworfen wird und hält die Oeffnung möglichst weit offen. Tritt der Fremdkörper nicht sogleich aus, so muss die Wunde offen gelassen werden.

Fig. 95.

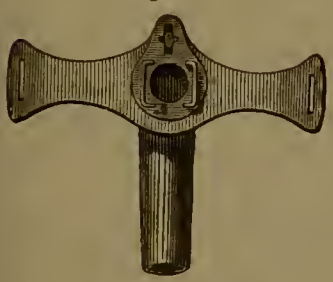

Bisweilen gelangen nach der Operation beim Verschlucken von Flüssigkeiten oder auch festen Stoffen dieselben in den Kehlkopf und weiterhin unter heftigen Hustenanfällen durch die Wunde.

1) S. Fig. 161 auf S. 816. B. II. d. 2. Aufl.

Dieser Zufall tritt ein, wenn der Kehlkopf wieder wegsam geworden und die Respiration beschleunigt ist und hat seinen Grund darin, dass die durch die Canüle athmenden Kinder auch während des Niederschlingens die Inspirationen fortsetzen und dadurch einen Theil des Genossenen in den Larynx einziehen, denn verschliesst man während der Deglutition mit dem Finger die Canüle, so ist die Dysphagie gehoben [1]).

Dritter Abschnitt.

Chirurgische Krankheiten der Schilddrüse [2]).

Anatomisches. Die Schilddrüse, *Gl. thyreoidea*, liegt mit ihrem mittleren Theil (*Isthmus*) vor dem Ringknorpel und vor den 3—4 obersten Ringen der Trachea. Zuweilen ragt noch ein kleiner Fortsatz (*Cornu medium*) bis zum Schildknorpelausschnitt hinauf. Die Seitentheile der Drüse (*Cornua lateralia*) umfassen die Seitenfläche der obern Luftröhrenringe und des Schildknorpels und decken einen Theil des hier befindlichen Gefässbündels. Die Drüse ist von einer bindegewebigen Scheide umgeben und von den *M. sternohyoideis* und *sternothyreoideis* bedeckt. Ihre Grösse ist sehr wechselnd. Bei Kindern ist sie verhältnissmässig bedeutender als bei Erwachsenen. Auch kommen verschiedene Anomalien vor [3]). Der wesentlichste Bestandtheil der Schilddrüse besteht aus runden geschlossenen Drüsenbläschen, welche durch ein bindegewebiges Stroma zu rundlichen oder länglichen Drüsenkörnern vereinigt werden, die hinwiederum zu grösseren Läppchen und Lappen zusammentreten. An den Follikeln konnte Peremeschko [4]) eine *Membrana propria* nicht finden, während Kölliker [5]) sie aus einer solchen, aus einem Epithel und einem flüssigen Inhalt bestehen lässt. Die Hülle, mag man sie nun als besondere Membran oder nach Peremeschko nur als umgebende Grenzschicht auffassen, ist hell, zart und gleichartig; an der innern Fläche sitzt eine einfache Epithelschicht aus polygonalen feinkörnigen Zellen mit einfachen Kernen. Der Hohlraum ist von einer klaren, etwas zähen, sehr eiweisshaltigen Flüssigkeit erfüllt. Nach dem Tode zerfallen die Epithelialzellen sehr rasch. Mit zunehmendem Alter vergrössern sich die Drüsenblasen. Die Vermehrung derselben soll nach Peremeschko durch Theilung erfolgen. Der Blutreichthum ist sehr bedeutend. Die Hüllen der Blasen sind von Capillaren umsponnen. Das Lymphgefässsystem ist sehr entwickelt u. s. w.

Capitel I.

Entzündung der Schilddrüse. Thyreoadenitis. Thyreoiditis.

Entstehung. Spontan auftretende Entzündungen der Schilddrüse sind selten, und meistens wird die Entzündung nur an vergrösserten

1) Archambault, L'Union méd. 1854. 81. — 2) Lebert, die Krankheiten d. Schilddrüse und ihre Behandlung. Breslau, 1862. — 3) Kuhn, Unters. u. Beob. a. d. Geb. d. Anat., Phys. u. s. w. Heidelb. 1849. Taf. VII. Fig. 6. — 4) Zeitschr. f. wissensch. Zoologie. XVII. 1867. 2. p. 279. — 5) Handb. der Gewebelehre. 5. Aufl. 1867. p. 480.

Drüsen beobachtet und gewöhnlich nur an einzelnen Parthien derselben. Als Veranlassungen wirken am häufigsten jähe Erkältungen und Verletzungen der Drüse (Quetschung, Verwundung). Eine sehr ausgebreitete und heftige Entzündung, welche den Tod zur Folge hatte, beobachtete ich nach einer Jodinjection. Auch können sich Entzündungszustände des Kehlkopfs und der Trachea auf die Drüse, wenigstens auf ihre bindegewebige Umhüllung, verbreiten. Bisweilen tritt die Entzündung auch metastatisch auf. In allen diesen Fällen ist hauptsächlich das interstitielle und umhüllende Bindegewebe betheiligt.

Erscheinungen und Folgen. Je nach dem Sitze und der Ausdehnung der Entzündung und je nachdem letztere auf die Drüse beschränkt bleibt oder auf das umgebende Bindegewebe sich ausdehnt, und je nach der Grösse, welche die Drüse vor dem Entzündungseintritt hatte, sind die begleitenden Zufälle verschieden. Bei Entzündungen eines Seitenlappen nimmt die Geschwulst die eine oder andere Halsseite ein, bei Entzündung des Mittelstückes liegt die Geschwulst unter dem Kehlkopfvorsprung vor der Trachea bis zum Brustbein herab. Ist mehr die Oberfläche der Drüse entzündet mit der aufliegenden Bindegewebe, so entwickelt sich die Geschwulst mehr nach aussen und es kommt auch Hautröthung dazu. Ist hingegen das die Drüse an den Kehlkopf, die Luft- und Speiseröhre heftende tiefe Bindegewebslage ergriffen, so kann die Hautröthung ganz fehlen, die Affection ist aber in viel höherem Grade mit Respirations- und Schlingbeschwerden bis zur Erstickungsgefahr und gänzlichen Unfähigkeit zu schlingen verbunden. Auch bewirkt der Druck der Entzündungsgeschwulst auf die Halsgefässe Zufälle von Hirnhyperämie. Acute Entzündungen der Schilddrüse führen meistens zur Eiterung und es bildet sich ein Abscess, oder es entstehen mehrere Eiterheerde zwischen den einzelnen Drüsenlappen, die durch Fistelgänge zuweilen in Communication stehen. Je nach der Lage des Abscesses bricht dieser bald nach aussen auf, oder entleert sich nach innen in die Speiseröhre [1]) oder in die Trachea [2]). Zögert der Aufbruch, so können sich Eitersenkungen in die Brusthöhle oder auch nach den Obersehlüsselbeingegenden hin bilden. Mit der Entleerung des Abscesses wird der Krankheitsprocess öfters günstig entschieden und ein früher bestandener hypertrophischer Zustand der Drüse beseitigt. Man hat durch Vereiterung schon umfangreiche Kropfgeschwülste verschwinden gesehen, wovon mir selbst ein Fall bekannt ist. Auch kam es vor,

1) Schöninger, Schmidt's Jahrb. Bd. 39. S. 383. — 2) Ruppius, Hufel. Journ. 1844. Mai.

dass ein Theil der Drüse brandig zu Grunde gieng und gleichwohl Heilung eintrat [1]). Aber auch ein tödtlicher Ausgang kann herbeigeführt werden durch Erstickung, Apoplexie, Eitersenkung u. s. w. Chronische Entzündungen können zu Indurationen einzelner Drüsenabschnitte führen.

Eine heftige tödtlich gewordene Schilddrüsenentzündung beobachtete ich [2]) im folgenden Falle. Ein Arzt wollte einen grossen hypertrophischen Kropf nach Art der Balgkröpfe behandeln und machte in der Mitte des Halses in die Kropfgeschwulst einen tiefen Lancettstich, durch welchen er zu wiederholten Malen Jodtinctur injicirte. Es entwickelte sich eine ausgebreitete, höchst acute Entzündung der Schilddrüse, welche nach wenigen Tagen durch Erstickung tödtlich wurde. Bei der Section, die ich machte, fand man die Schilddrüse ausserordentlich aufgetrieben, so dass sie vom Kinn bis zum Brustbein reichte, und auch an den Seiten des Halses, namentlich rechterseits, beträchtlich vorstand. Das Gewebe der Schilddrüse war durchweg von Eiter infiltrirt und theilweise brandig, an verschiedenen Stellen fanden sich grössere Eiteransammlungen, die durch Fistelgänge communicirten und auch hinter dem Brustbein hatte sich ein Theil des Eiters in das vordere Mediastinum gesenkt. In der Trachea fand sich eine Oeffnung, von der es zweifelhaft war, ob sie durch unvorsichtiges Sondiren mit einer Stricknadel, welches stattgefunden haben soll, oder durch spontane Perforation entstanden war.

Behandlung. Acute Entzündungen erheischen eine sehr strenge antiphlogistische Behandlung mit Eis, Blutegeln u. s. w. Kommt es gleichwohl zur Eiterung und Abscessbildung, so ist die möglichst frühzeitige künstliche Eröffnung des Abscesses durch eine hinreichend grosse Incision stets gerathen. Nur ganz oberflächlich liegende Abscesse dürften dem Selbstaufbruch überlassen bleiben.

Capitel II.

Hypertrophie und Geschwülste der Schilddrüse.

1. Hypertrophie der Schilddrüse. Struma.

Pathologisch-Anatomisches. Obschon die Kröpfe in ihren verschiedenen Stadien der Ausbildung mancherlei histologische Verschiedenheiten darbieten, nach welchen man und zwar ganz begründet, eine Reihe von Kropfarten unterschieden hat, wie den hypertrophischen, cystischen, gelatinösen, colloiden, vasculären Kropf u. s. w., so hängen dieselben, wie namentlich Virchow [3]) exponirte, genetisch doch so zusammen, dass alle diese Kropfarten sich auf einen hypertrophischen oder hyperpla-

1) Löwenhardt, Prouss. Vereinszeit. 1843. Nr. 13. — Knuppel. Ib. 1852. Nr. 6. — 2) Mein Lehrb. d. Chir. 1. Aufl. II. 1851. p. 768. — 3) Die krankh. Geschwülste. III. S. 2.

stischen Zustand der die Drüse componirenden Gewebstheile zurückführen lassen, und die späteren Verschiedenheiten sich nur daraus ergeben, dass einerseits bei der Entwicklung des Kropfes neben der follicnlären Hypertrophie auch noch andere Gewebstheile der Drüse sich betheiligen, namentlich das interstitielle Bindegewebe und die Gefässe, andererseits durch Eintritt secundärer Vorgänge, welche zum Theil den Character von regressiven Metamorphosen haben, die hyperplastischen Gewebstheile mancherlei Veränderungen erleiden. Wir heben für den chirurgischen Zweck, in mehrfacher Uebereinstimmung mit unserer schon in der zweiten Auflage gegebenen Darstellung [1]), hauptsächlich folgende Kropfformen hervor, wobei wir noch vorausschicken, dass höchst selten die ganze Drüse oder auch nur der grösste Theil derselben afficirt ist, sondern meistens nur einzelne Parthien derselben, die zuweilen so peripherisch an der Drüse liegen, dass sie nicht zu derselben zu gehören scheinen (*Struma accessoria*).

1) Der eigentliche Drüsenkropf (*Struma glandulosa, parenchymatosa, hyperplastica follicularis n. Virchow*) stellt eine eigentliche Wucherung der drüsigen Elemente, nämlich der Follikel dar, welche analog ihren Wachsthumsverhältnissen durch Theilung sich vermehren und in Form zapfenartiger Auswüchse eine Vergrösserung einzelner Drüsenparthien, sei es nur einzelner acinöser Haufen oder einzelner Läppchen oder auch ganzer Lappen bedingen, wodurch die sogenannten Kropfknoten entstehen, deren Grösse höchst verschieden sein kann. Diese Knoten, zumal die neu entstandenen, sind gewöhnlich weich, elastisch, selbst fluctuirend, später werden sie fester, abgegrenzter durch Verdichtung ihrer bindegewebigen Umhüllung. Man hat das hin und wieder als abgekapselten Drüsenkropf [2]) bezeichnet.

2) Der Bindegewebskropf, Faserkropf (*Struma fibrosa*), zuerst von Albers [3]) aufgestellt, besteht in hyperplastischer Vermehrung und Verdichtung des interstitiellen Bindegewebes mit Verminderung der follicnlären Drüsensubstanz. Nach Rokitansky [4]) soll diese Kropfform auf einer secundären Veränderung eines schon bestandenen Kropfes durch einen entzündungsartigen Vorgang beruhen, eine Ansicht, welcher auch Virchow beistimmt. Durch die Wucherung und Verdichtung des bindegewebigen Fachwerkes atrophirt die Drüsensubstanz, so dass schliesslich nur

1) B. II. S. 848. — 2) Stromeyer, Arch. f. phys. Heilk. IX. 1850. S. 85. — 3) Erläuterungen z. d. Atlas d. patholog. Anat. II. Bonn, 1839. S. 309. — 4) Zur Anat. des Kropfes. p. 7.

das Fasergewebe zurückbleibt, oder die Follikel blos noch rudimentär als Fettkörnchenhaufen zu erkennen sind. Diese Kröpfe bilden ebenfalls Knoten von verschiedener Grösse und sind öfters mehrzählig vorhanden, auch sind es fast immer ältere Kröpfe, in deren Umgebung übrigens neue Hyperplasien von Drüsensubstanz bestehen können.

3) Der Gallertkropf (*Struma gelatinosa, colloides*) ist diejenige Kropfform, wo von Anfang an bei der folliculären Hyperplasie eine Neigung zu Ablagerungen von Gallertkörnern besteht. Dieselbe ist zuerst von Tourtual[1]) genauer untersucht worden. Diese Hyperplasie bildet die grössten und gleichmässigsten Anschwellungen der Schilddrüse. Auf Durchschnitten sieht man eine Menge kleinerer und grösserer Räume, welche mit gallertartiger Substanz erfüllt sind. Das interstitielle Zwischengewebe wird durch diese Massen auseinandergedrängt, selbst ganz zum Verschwinden gebracht, und es entstehen grössere mit der gelatinösen Masse gefüllte Hohlräume (cavernöser Drüsenkropf, *Struma cavernosa*) und schliesslich kann sich daraus ein Cystenkropf entwickeln. Der Inhalt solcher Geschwülste kann grosse Verschiedenheiten darbieten durch Verflüssigung der Gallertmasse in eine sehr eiweissreiche Flüssigkeit, durch Hinzutritt von Hämorrhagien, wodurch die Flüssigkeit eine röthliche, bräunliche oder chocoladebraune Farbe erhält. Das Hämatin kann theilweise durch Zersetzung in Gallenfarbstoff übergehen, während noch vorhandene Zellenmassen durch Fettmetamorphose zerfallen und zur Ausscheidung von zuweilen massenhaften Cholestearinkrystallen Anlass geben, so dass der Tumor einigermassen Aehnlichkeit mit einem Atherom erhält [2]).

4) Der Balgkropf[3]) (*Struma cystica*) entsteht theils auf die vorhin angegebene Weise, theils auch ohne das Mittelglied der Gallertbildung durch Schwellung einzelner Follikel mit Ansammlung einer eiweissartigen Flüssigkeit und fettigem Zerfall der Zellenmassen, während durch Druck die Zwischenwände atrophiren und schwinden und so grössere cystische Hohlräume entstehen. Anfänglich sind immer mehrere solcher Hohlräume vorhanden, es besteht ein Aggregat von Cysten, durch weiteres Schwinden der Zwischenwände kann aber eine anfangs multiloculäre Cyste zu einer grossen uniloculären werden, wozu mitunter intracystische Hämorrhagien den Anlass geben, indem dadurch eine einzelne Cyste bedeutend ausgedehnt wird. Ueberhaupt tragen solche Blutungen sehr häufig zu der weiteren

1) Archiv f. Anat., Phys. u. s. w. 1840. S. 240. — 2) Virchow, l. c. S. 31. — 3) S. 2. Aufl. dieses Lehrb. II. S. 871.

Vergrösserung solcher Cysten bei nebst seröser Absonderung von den Höhlenwandungen. Diese sind meistens mehr oder weniger uneben, ausgebuchtet und durch verschieden geformte Reste der früheren Scheidewände durchsetzt. Solche Cystenkröpfe erreichen mitunter eine ganz monströse Grösse.

5) Gefässkropf [1]) (*Struma vasculosa*). Bisweilen sind die Gefässe der Schilddrüse, welche bekanntlich sehr zahlreich sind, in einer Weise entwickelt, dass man ganz füglich von einem Gefässkropf sprechen kann, und zwar gibt es Fälle, in welchen eine hyperplastische Vergrösserung der Drüsensubstanz in so untergeordneter Weise vorhanden ist, dass die Gefässentwicklung als das wesentlichste Moment der Schilddrüsenvergrösserung angesehen werden muss, und der Zustand richtiger den aneurysmatischen und varicösen Zuständen beizuzählen wäre. Schon in der ersten Auflage dieses Lehrbuchs habe ich, auf fremde und eigene Erfahrungen gestützt, zwei Formen des Gefässkropfes unterschieden, je nachdem die Arterien und Venen vorwaltend entwickelt sind, nämlich einen aneurysmatischen und einen varicösen Kropf. Namentlich die aneurysmatische Form ist es, welche zuweilen in mehr selbstständiger Weise auftritt und überhaupt grössere Bedeutung hat. Indessen sind nicht blos die Arterien und Venen erweitert, sondern auch die kleineren Gefässe [2]).

Weitere Veränderungen, welche die verschiedenen Kropfarten mitunter erleiden, sind Verknöcherung, Verkalkung und amyloide Entartung. Verknöcherungen und Verkalkungen sind bei älteren Strumen keine seltene Erscheinung, namentlich bei Faserkröpfen und Cystenkröpfen. Letztere erhalten dadurch eine knöcherne Schale, in den ersteren kommen verschiedene Knochenformationen vor. Auf eine amyloide Entartung hat zuerst Friedreich [3]) aufmerksam gemacht. Sie betraf die Capillaren und kleineren Arterien. Man hat für diese Kropfart den Namen Wachskropf (*Struma amyloides*) vorgeschlagen [4]) u. s. w.

Sehr häufig finden sich in einer Schilddrüse verschiedene Entwicklungszustände und Stadien der Hypertrophie, was wir schon früher als gemischten Kropf bezeichnet haben.

Erscheinungen und Folgen. Die allgemeinste Erscheinung und Folge der thyreoidealen Hyperplasie ist Vergrösserung der Schilddrüse, sei es mehr oder weniger in ihrer Totalität, wie namentlich beim

1) S. 2. Aufl. II. S. 850 u. 854, woselbst auch die Literatur angegeben ist. — 2) Ecker, Zeitschr. f. rat. Med. VI. S. 132. — 3) Arch. f. path. Anat. XI. 1857. S. 389. — 4) Ib. XIII. 1858. S. 95.

Gallertkropf und Gefässkropf, oder nur in einzelnen Parthien derselben, so dass bald nur eine seitliche Drüsenparthie oder die mittlere vergrössert erscheint, oder nur einzelne mehr oder weniger umschriebene Knoten, Knollen oder Lappen bestehen. Auch ist die Consistenz dieser Anschwellungen sehr wechselnd, indem es ganz harte, feste, weiche und fluctuirende gibt. Nicht minder wechselnd ist das Volumen von nussgrossen Tumoren bis zu den Riesenkröpfen, welche grösser als der Kopf sind und oft weit herabhängen. Alle diese Verschiedenheiten erklären sich aus den pathologisch-anatomischen und genetischen Verhältnissen der Struma.

Ausser der Entstellung hat die Vergrösserung der Schilddrüse noch mancherlei Zufälle im Gefolge, je nach Lage, Form, Grösse und Consistenz des hyperplastischen Tumors. Besonders kommt in Betracht der Druck der Geschwulst auf die Trachea, Speiseröhre, die grossen Halsgefässe und Nerven, wodurch mehr oder weniger Respirationsbeschwerden mit Veränderung der Stimme und mit Husten, Deglutitionsbeschwerden und Zufälle von Hirnhyperämie veranlasst werden. Diese Störungen sind um so bedeutender, je fester die Geschwulst ist, je mehr dieselbe gerade vor der Luftröhre sitzt oder seitlich davon nach der Halstiefe zu sich entwickelt oder hinter dem *Sternum* Sitz hat und je fester ihre Adhärenzen mit den genannten Theilen sind. Es erklärt sich daraus, warum öfters verhältnissmässig kleine Kröpfe viel grössere Beschwerden verursachen als weit voluminösere Kropfgeschwülste. Aneurysmatische Kröpfe sind dem Träger besonders auch noch durch die Pulsationen in der Geschwulst lästig. Bisweilen kommt es vor, dass die Geschwulst ringförmig die Trachea umgibt, oder dass sie bis tief hinab in die Brusthöhle wuchert. Am häufigsten ist seitliche Compression der Trachea, wodurch eine hochgradige Stenose derselben, von der schon früher die Rede war, bedingt werden kann (*Tracheostenosis strumalis*). Nach aussen sich ausbreitende Geschwülste, wenn sie eine bedeutende Grösse erreichen und dann der Schwere nach herabhängen, können dadurch gestielt werden. Bei Cystenkröpfen kommen zuweilen auch Perforationen der Trachea, des Pharynx und Oesophagus vor, sowie ein Aufbruch nach aussen, wodurch öfters fistulöse Zustände bedingt werden. Auch können Kröpfe durch Behinderung der Respiration und des Blutrückflusses vom Kopfe Herzerweiterung, Herzhypertrophie, Bronchiectasie, Lungenemphysem u. s. w. zur Folge haben, oder sie bedingen durch Stick- und Schlagfluss ein plötzliches Ende [1]), zumal wenn entzündliche Krankheiten hinzutreten.

1) Guillot, Arch. génér. 1860. Nov. p. 513. — Hanuschke, Chirurgisch-operative Erfahrung. Leipz. 1864. S. 79.

Was den Zusammenhang des Kropfleidens mit Exophthalmie betrifft (*Struma exophthalmica*), eine Combinationskrankheit, welche am vollständigsten Basedow [1]) beschrieben hat, so verweisen wir desshalb auf die innere Medicin.

Aetiologisches. Was zuerst prädisponirende Momente betrifft, so hat entschieden das weibliche Geschlecht eine grössere Disposition als das männliche, wie sich aus verschiedenen statistischen Zusammenstellungen [2]) ergibt, und es mag das wesentlich begründet sein in den Beziehungen der Schilddrüse mit den weiblichen Geschlechtsorganen, wie das aus der so häufigen Coincidenz von thyreoidealen Anschwellungen mit dem Menstruationseintritte und mit der Schwangerschaft zu folgern ist. Eine weitere Disposition begründet das jugendliche Alter. Die meisten Kröpfe, wenigstens die Anfänge derselben, entstehen schon in den jüngeren Jahren und zwar nach den meisten Beobachtungen hauptsächlich in den Jahren, welche der Pubertätsentwicklung vorhergehen. Ob es eine hereditäre Anlage zu Kropfbildung gibt, ist schwierig zu bestimmen, da sich Familienkröpfe sehr häufig auf endemische Einflüsse zurückführen lassen. Dagegen kommen Kröpfe, und zwar mitunter von sehr bedeutenden Umfange, angeboren vor, worüber ich in der 2. Aufl. dieses Lehrbuchs S. 852 einschlägige Beobachtungen mitgetheilt habe.

Als veranlassende Momente sind hervorzuheben: — 1) Solche, welche eine Blutanhäufung in den Kopf- und Halsgefässen oder überhaupt in dem aus dem Aortenbogen entspringenden Arteriensystem und den entsprechenden Venen begünstigen, als: a) Hemmungen der Respiration, wie sie in vorübergehender Weise bei körperlichen Anstrengungen, beim Geburtsgeschäft, beim Heben schwerer Lasten, beim Spielen von Blasinstrumenten u. s. w., oder in anhaltender Weise bei mit Unwegsamkeit der Luftwege verbundenen Lungenkrankheiten, wie bei chronischen Catarrhen, bei Emphysem, Tuberculosis u. s. w. stattfinden; b) Störungen der freien Blutcirculation in der untern Körperhälfte, wie solche durch Schwangerschaft, Bauchwassersucht, durch grosse Geschwülste in der Unterleibshöhle u. dgl. hervorgebracht werden; c) stärkerer Trieb der Blutwellen und Vermehrung des Blutdrucks in den Gefässen der obern Körperhälfte in Folge von Herzhypertrophie. — 2) Endemische Einflüsse, deren Annahme bei dem

1) Caspers Wochenschr. 1840. Nr. 13. S. 198. — 2) Rapport de la commission créé par S. M. le roi de Sardaigne pour étudier le crétinisme. Turin, 1848. — Tourdes, Du goître à Strasb. et dans le départ. du Bas-Rhin. Strasb. 1854. — Laycock, Edinb. med. Journ. 1863. July.

so häufigen Vorkommen der Kropfgeschwülste in einzelnen Gegenden unabweisbar ist. Es gibt Districte, in welchen die Bewohner fast sämmtlich mit Kröpfen behaftet sind, und auch die Hausthiere leiden daran[1]), während umgekehrt der Kropf in manchen Gegenden eine Seltenheit ist. Ein solcher, an gewisse Ortsverhältnisse gebundener Einfluss zeigt sich auch noch dadurch, dass kropflose Eingewanderte in Kropfgegenden Strumen bekommen, während Ausgewanderte mit Kröpfen behaftete diese mitunter verlieren. An dem Factum lässt sich daher nicht zweifeln, aber eine genügende Erklärung fehlt noch. Man hat das Wasser, namentlich einen grossen Gehalt desselben, an kohlensaurem und schwefelsaurem Kalk, und die Gegenwart von Magnesia beschuldigt. Andere suchten die Ursache vorzüglich in einer gewissen Beschaffenheit der Atmosphäre, zumal in der Feuchtigkeit derselben, allein keine dieser Ansichten hat bis jetzt alle Thatsachen für sich.

Diagnose. Für chirurgische Zwecke sind bei Kropfgeschwülsten mehrere Verhältnisse genauer festzustellen, die mehr oder weniger Schwierigkeiten haben. Grösse, Form und Umfang der Geschwulst ergeben sich schon aus der Besichtigung. Zur Bestimmung des Sitzes aber, der Beweglichkeit und Consistenz ist ein genaueres Befühlen und Umgreifen der Geschwulst nothwendig. Um die Art des Zusammenhanges der Geschwulst mit Schlund und Speiseröhre zu bestimmen, dient ausser der Digitaluntersuchung, das Schluckenlassen des Kranken, um die Bewegungen der Drüse zu studiren. Besonders schwierig ist oft die Bestimmung, ob der Tumor solid ist oder eine Flüssigkeit enthält, also eine Cyste darstellt, indem die Fluctuation bei multilocularen Cysten, bei sehr dickflüssigem Inhalt und bei dicken hypertrophischen Wandungen öfters undeutlich ist. Rundliche Form der Geschwulst, oder wenigstens eines Theils derselben, und eine elastische Consistenz sprechen auch bei undeutlicher Fluctuation für eine Cyste. Der Gefässkropf ist leicht zu erkennen, der aneurysmatische an den sicht- und fühlbaren Pulsationen der Arterien und an den blasenden Geräuschen beim Auscultiren, der varicose an den sehr sichtbaren erweiterten Venen u. s. w.

Behandlung. Die Indicationen zu Kropfoperationen gründen sich theils auf das Verlangen der Kranken, von der durch den Kropf bedingten Entstellung befreit zu sein, theils auf wesentliche Functionsstörungen, welche die Struma bereits zur Folge hat, oder bei ihrer Vergrösserung nach sich ziehen würde. Da manche Kropfoperationen keineswegs ungefährlich sind, ist diese Verschiedenheit der Indicationen wohl zu berücksichtigen.

---

1) Baillarger, Gaz. hebd. 1862. Sept.

Dass bei Strumen, welche nur durch ihre Entstellung unangenehm sind, der Wunsch besteht, die Geschwulst auf nicht operativem Wege zu beseitigen, ist leicht einzusehen und muss diesem Wunsche um so mehr entsprochen werden, als man im Jod ein Mittel besitzt, das unter gewissen Verhältnissen Kröpfe zum Verschwinden bringen oder wenigstens verkleinern kann. Zu diesen Verhältnissen gehören, dass die Struma nicht alt ist und entweder der folliculären oder gelatinösen Form angehört. Die äusere Jodanwendung geschieht durch Einreibungen von Jodsalbe, Jodopodeldoc oder Jodspiritus. Für den innern Gebrauch habe ich die Art der Anwendung sehr angenehm und wirksam gefunden, dass man eine gewisse Menge (1—2 Scrupel) Jodkalium täglich im Trinkwasser verbraucht. Auf den Gefässkropf wirkt die Anwendung der Kälte günstig.

Operativ hat man die Strumen auf die mannigfaltigste Weise behandelt. Indessen haben nur einzelne Operationsverfahren allgemeinere Anwendung, wohin die Exstirpation, Incision, Punction mit Jodinjection und die Unterbindung der Thyreoidealarterien gehören, und dabei muss die Art der Struma wohl berücksichtiget werden.

1) Die Exstirpation[1]) ist das radicalste Mittel, setzt aber gewisse Geschwulstverhältnisse voraus, wenn man den Kranken nicht zu sehr in Gefahr bringen will, und dahin gehören namentlich, dass der hypertrophirte Theil der Schilddrüse oberflächlich liegt, beweglich, abgegrenzt und nicht in höherem Grade vasculös ist. Besonders gehören dahin abgesackte Drüsenkröpfe, sogenannte Kropfknoten, ferner Faserkröpfe, unter Umständen auch cavernöse Kröpfe, wenn die gelatinöse Strume nicht diffus ist. Am meisten zu fürchten ist bei grösseren Kropfexstirpationen die Blutung, da die Schilddrüse schon im normalen Zustande aus der untern und obern Schilddrüsenschlagader viel Blut erhält und sehr häufig bei hypertrophischen Zuständen auch das Gefässsystem in höherem Grade entwickelt ist. Es sind mehrere Operationsfälle bekannt, in welchen wegen Blutung die Operation gar nicht beendigt werden konnte, oder die Abbindung zu Hilfe genommen werden musste. Und dass auch bei kleinen Kröpfen die Gefässentwicklung schon sehr bedeutend und die Blutung stark sein kann, davon habe ich als Beispiel einen eigenen Operationsfall mitgetheilt[2]). Auch besteht bei Kröpfen mit sehr entwickeltem Venensystem die Gefahr des Lufteindringens in die eine oder andere Vene. Klein[3]) scheint dadurch einen

1) Literatur s. in der 2. Aufl. d. Lehrb. II. S. 855. — 2) 2. Aufl. II. S. 856. — 3) Journ. f. Chir. u. Augenh. I. 1820. S. 106.

11jährigen Knaben plötzlich während der Operation verloren zu haben. Was die Technik der Operation betrifft, so verfährt man wie bei andern Geschwulstexstirpationen. Manchmal bieten diese Exstirpationen, wie ich mehrfältig selbst erfahren habe, gar keine besonderen Schwierigkeiten dar, und hat man nur sehr wenige Gefässe zu unterbinden, während in anderen Fällen die Operation die Anlegung einer Menge von Ligaturen, und zwar doppelter am centralen und am peripherischen Ende, erheischt. Würde man die Exstirpation nicht vollenden können, so müsste man die Ligatur, das Ecrasement oder die galvanokaustische Schlinge zu Hilfe nehmen.

2) Die Incision der Kropfgeschwulst, von Lemaire[1]) zuerst und später noch von manchen Anderen empfohlen, eignet sich hauptsächlich für cavernöse Drüsenkröpfe und für multiloculäre Cysten. Dadurch werden eine oder mehrere Cavernen oder Cysten geöffnet, die festweichen oder flüssigen Inhaltsmassen entleert, die Wandungen der Höhle zur Eiterung und weiterhin zur schrumpfenden Vernarbung gebracht. Man eröffnet die Geschwulst an der vorragendsten und am deutlichsten fluctuirenden Stelle, entleert den Inhalt, erweitert die Wunde nach Bedürfniss, und lässt die Wunde mit Einlegung eines Fremdkörpers durch Eiterung heilen. Die Hauptgefahr bei dieser Operation besteht in der Blutung theils aus dem Schnitträndern, theils aus den Höhlenwandungen, und diese Gefahr ist um so grösser, je umfangreicher und vasculöser die Geschwulst ist, welcher letztere Zustand sich nicht immer mit Sicherheit vorher bestimmen lässt. Daher ist es der Vorsicht angemessen, wenigstens bei dickwandigeren Cavernen, die Perforation mit dem Messer nicht in einem Tempo, sondern durch schichtweise Spaltung der Gewebe auszuführen, um von dem Blutreichthum der hyperplastischen Drüse vor der Eröffnung der Hohlräume Kenntniss zu erhalten. Der von Einigen[2]) gegebene Rath, den Cystenbalg mit der Haut zusammen zu heften, ist theils nicht immer ausführbar, weil bei manchen gelatinösen Kröpfen gar kein festerer zusammenhängender Balg besteht, theils aber auch ohne weiteren praktischen Werth. Bluten die Schnittränder, so kann man sie nöthigenfalls immer noch umstechen. Bedenklicher ist die Höhlenblutung, da hier zur Hämostasie der Druck nur in beschränktem Maasse anzuwenden ist, und zu-

1) Journ. de méd. X. 1821. p. 25. — 2) Chelius jun., Verhandl. d. naturh. med. Vereins z. Heidelb. I. 1857. — Patruban, Allg. Wien. med. Zeit. 1867. Nr. 52. Bezüglich meiner Annahme eines ästigen Aneurysmas der Schilddrüsenarterien oder eines aneurysmatischen Kropfes möge Hr. Patruban lesen, was auf S. 24 Bd. III von Virchows Geschwulstbuch steht. Auch würde es mich interessiren, von ihm zu vernehmen, welcher pathologische Zustand in Oestorreich unter Blähhals verstanden wird.

weilen tiefere Ausbuchtungen bestehen, die nicht immer sehr zugänglich liegen. Als Hämostaticum ist vorzüglich das Eisenchlorid zu berücksichtigen.

3) Die Punction mit Jodinjection[1]), wie bei den Hydrocelen, ist bei ausgebildeten uniloculären Cysten das zweckmässigste Verfahren. Solche Kröpfe können dadurch auf ziemlich gefahrlose Weise beseitigt werden, nur wird die Kropfgeschwulst keineswegs immer vollständig gehoben, weil die Cystenkröpfe meistens gemischte Strumen sind, d. h. neben der Cyste bestehen gewöhnlich noch folliculäre und gelatinöse Hyperplasien anderer Schilddrüsenparthien. Die Operation wird wie bei der Hydrocele gemacht. Ich spritze meist reine Jodtinctur ein und lasse einen Theil derselben zurück. Ruhe und kalte Compressen sind die einzigen nachher zu treffenden Maassnahmen in gewöhnlichen Fällen.

4) Die Unterbindung der Schilddrüsenarterien[2]) ist beim aneurysmatischen Kropfe versucht worden. Meistens hat man nur die obern Schilddrüsenarterien unterbunden und hatte die Operation in mehreren Fällen insofern Erfolg, als bleibende Verkleinerung der Geschwulst eintrat. Oefters bleibt die Operation aber auch ohne dauernden Erfolg, weil durch die untern Schilddrüsenarterien die Blutströmung unterhalten wird. Man müsste daher bei ausgebreiteter Angiektasie auch noch die untern Schilddrüsenarterien unterbinden. Aber auch dann noch könnte der Erfolg bei den häufig hier vorkommenden Gefässanomalien durch die Gegenwart einer erweiterten *Thyreoidea ima* vereitelt werden. Endlich ist zu berücksichtigen, dass die Operation mehrmals einen tödtlichen Ausgang hatte und zwar durch eingetretene Blutungen an der Ligaturstelle, indem das erweiterte unterbundene Gefäss nicht gehörig obliterirte. Bei solchen von der Wunde aus nicht zu stillenden Blutungen hat man mehrmals die *Carotis communis* unterbunden, aber gleichwohl dadurch den Operirten nicht immer gerettet.

Von andern Operationsmethoden erwähne ich noch: — 1) Das Einziehen eines Haarseils[3]), um die Kropfgeschwulst zur Entzündung und Vereiterung zu bringen. Es sind mir mehrere Fälle bekannt, in welchen durch dieses Verfahren selbst grosse gelatinöse und cystische Kröpfe beseitigt wurden. Dagegen kenne ich auch andere, wo die Kranken durch nicht zu stillende Blutungen zu Grunde giengen. Immerhin ist diese Art der Kropfbehandlung, welche indessen stets noch ihre Empfehler findet, eine unsichere und, wenigstens bei grossen Kröpfen, für den Kranken lebensgefährliche. — 2) Die Abbindung[4]) ist theils mit Hautschnitt theils subcutan gemacht worden.

1) Einschlägige Literatur s. in der 2. Aufl. dies. Lehrb. II. S. 875. — 2) S. die Operationsfälle in der 2. Aufl. dies. Lehrb. II. S. 854. — 3) S. 2. Aufl. dies. Lehrb. II. S. 857. — 4) S. 2. Aufl. dies. Lehrb. II. S. 858.

Gegenwärtig wird man aber dieses Verfahren nur noch als Hilfsoperation in Anwendung bringen bei Exstirpationen, wenn diese nicht vollständig wegen Blutung ausgeführt werden können, und dasselbe gilt auch — 3) von dem Ecrasement. — 4) In der neueren Zeit sind auch Jodinjectionen nach Art der hypodermatischen Methode bei parenchymatösen Kröpfen versucht worden. Welche Folgen eine solche Operation, wenn sie in unvorsichtiger Weise gemacht wird, haben kann, ergibt sich aus dem oben S. 576 von mir erwähnten Falle. Als Operationsmethode bei Kröpfen führte diese Art der Injection, welche man die intraparenchymatöse nennen kann, Luton[1]) ein. Sie besteht darin, dass man mittelst einer kleinen Spritze, wie man sie auch für hypodermatische Injectionen in Anwendung bringt, und wie solche nach dem Vorbilde der Pravaz'schen Spritze in zweckmässiger Verbesserung von Leiter, Luer, Mathieu, Bresgen[2]) u. A. bekannt sind, ganz kleine Mengen Jodtinctur, schwächere und stärkere, in das Parenchym der hypertrophischen Drüse injicirt, und diese Injection in angemessenen Zwischenräumen wiederholt. Im günstigsten Falle tritt an dieser Stelle eine Schrumpfung des Gewebes ein. Bis zu dem Augenblick, in welchem ich dieses schreibe, habe ich 27 Injectionen bei drei Personen gemacht und der Eindruck, welchen ich von den Wirkungen dieser Injectionen in Bezug auf Kropfheilung erhalten habe, ist der, dass ich mich gerade nicht sehr günstig darüber aussprechen kann. Allerdings kann eine Geschwulstverkleinerung hervorgebracht werden, aber es bleibt eine eingezogene Stelle zurück, alsdann ist das Verfahren sehr langwierig, denn bei grösseren Geschwülsten müssen eine ganze Menge von Injectionen gemacht werden, ferner ist man der Reaction nie sicher, zuweilen bleibt dieselbe aus, oder sie ist zu stark, es entsteht locale Entzündung, selbst Abscessbildung, ja auch eine diffuse Entzündung kann dadurch hervorgerufen werden. Nach Luton haben noch manche Andere experimentirt[3]). Sehr günstig spricht sich R. Demme über diese Jodinjectionsmethode aus, die er bei 55 Kröpfen in Anwendung gebracht habe. Der Erfolg sei weitaus in der Mehrzahl der Fälle ein sehr günstiger und die vollständige Heilung sicher. Natürlich kann bei der Neuheit dieses Verfahrens endgültig noch nicht abgesprochen werden. — 5) Bei Kropfgeschwülsten, welche die Trachea comprimiren, empfiehlt Bonnet[4]), was übrigens schon früher Bouchacourt[5]) gethan hat, die Durchschneidung des *M. sterno-cleidomastoideus*, oder die Deplacirung der Kropfgeschwulst durch lange Nadeln, welche hinter der Geschwulst durchgestochen werden. Die Muskeldurchschneidung habe ich subcutan auch versucht, aber keinen Erfolg davon gesehen.

2. Geschwülste der Schilddrüse.

Andere Geschwulstarten als hyperplastische scheinen in der Schilddrüse nicht häufig vorzukommen. — Der Krebs der Schilddrüse geht theils von benachbarten Gebilden, namentlich von der Speiseröhre, zuweilen auch vom Kehlkopf, von den Lymphdrüsen des Halses u. s. w. aus, theils entwickelt er sich ursprünglich in der Drüse und die vorhin genannten Theile werden secundär ergriffen. Dieser

1) Archiv génér. 1867. Oct. — 2) Die Lanzennadelspritze. Köln u. Leipz. 1870. — 3) Z. B. Bertin, Lücke (Berl. klin. Wochenschr. 1868. Nr. 25. 52), R. Demme, (Sechster Jahresber. über d. Jenner'sche Kindersp. Bern, 1869. S. 20) u. s. w. — 4) Philipeaux, Gaz. méd. de Par. 1851. Nr. 48. — 5) Journ. de méd. de Lyon, Revue méd. 1845. Mars.

thyreoideale Krebs bildet zuweilen sehr ansehnliche Geschwülste, welche leicht mit Strumen verwechselt werden können. Bei einer älteren Frau behandelte ich einmal einen colossalen Schilddrüsenkrebs linkerseits, welcher aufgebrochen war und eine fast tellergrosse Geschwürsfläche darbot. Uebrigens scheinen öfters Strumen vorher bestanden zu haben, in welchen erst später der Krebs sich entwickelte. Nach den meisten Autoren ist der Schilddrüsenkrebs sehr selten, was jedoch nach hier zu Land gemachten Beobachtungen nicht in dem Maasse der Fall zu sein scheint. Foerster [1]) beschreibt einen Fall von Cancroid mit Perforation der Trachea und des Oesophagus. — Einen Fall von Sarcom in der Schilddrüsse hat gleichfalls Foerster [2]) mitgetheilt. — Das Vorkommen von Enchondromen hält Virchow [3]) nach den vorliegenden Beobachtungen noch nicht für gesichert. — Dagegen kommen zuweilen Echinococcusblasen in der Schilddrüse vor [4]), die zuweilen die Grösse einer Orange erreichen.

Capitel III.

Verletzungen der Schilddrüse.

Schnitt- und Hiebwunden der Schilddrüse können durch Blutung gefährlich werden, wenn die Drüse hyperplastisch vergrössert und vasculös ist. Lässt sich die Blutung durch Kälte, Druck und styptische Mittel nicht stillen, so muss wie bei Verletzungen der Schilddrüsenarterien verfahren werden. — Stichwunden, wenn nicht gerade ein grösseres Gefäss verletzt ist, sind von geringerer Bedeutung. — Schussverletzungen der hypertrophischen Drüse können durch Blutung, heftige Entzündung und ausgebreitete Eiterung gefährlich werden, doch hat man durch letztere auch ohne besondere Zufälle die Kropfgeschwulst schwinden gesehen [5]). — Quetschungen vergrösserter Schilddrüsen, zumal wenn cavernöse Räume bestehen, können erhebliche Blutergüsse im Innern der Drüse zur Folge haben, wodurch diese bedeutend anschwillt und durch Druck auf die Trachea Respirationsbeschwerden bis zu Erstickungsgefahr, ja selbst Erstickung zur Folge haben kann. Ruhe, soviel als möglich Compression und Eiskälte sind die wirksamsten Mittel zur Stillung der Blutung.

1) Würzburg. med. Zeitschr. I. 1860. S. 24. — 2) Ib. — 3) L. c. S. 18. — 4) Gurlt (Ueber die Cystengeschwülste des Halses. Berl. 1855) hat 7 hieher gehörige Fälle gesammelt. — 5) Beck, die Schusswunden. Heidelb. 1850. S. 151.

Es sind mir drei solcher Fälle von bedeutenden Blutergüssen in die vergrösserte Schilddrüse bekannt. — Ein Fall betraf eine 29jährige geistesschwache Person, welche überfahren worden und sofort als Nothfall in den Spital gebracht worden war. Die Schilddrüse bildete gerade an der vordern Halsfläche eine vom Kinn bis zum Brustbein herunter gehende länglich ovale, stark gespannte, etwas livide Geschwulst, die undeutlich fluctuirte, und dabei war die grösste Athemnoth. Ruhe und Anwendung von Eiskälte beschwichtigten bald die dringendsten Zufälle, die Geschwulst nahm ab und es blieb nur eine etwas grössere Struma als früher zurück. — Ein anderer Fall betraf einen jungen Bauernburschen, der einen Faustschlag auf die vordere Halsfläche erhalten hatte, in Folge dessen die auch schon vorher etwas vergrösserte Schilddrüse sofort bedeutend anschwoll und eine grosse, pralle, nur sehr undeutlich fluctuirende Geschwulst bildete. Die Athemnoth war in hohem Grade bedenklich, so dass ich an die Spaltung der Geschwulst dachte. Indessen liessen doch die Zufälle auf fortgesetzte Anwendung von Eis nach und die Geschwulst zertheilte sich nach und nach. — In einem dritten Falle wurde die *intrathyreoideale* Blutung tödtlich, jedoch erst nach 24 Stunden durch eine Nachblutung. Es war ein älterer Mann, welcher auf die vordere Halsfläche einen Steinwurf erhalten hatte. Unmittelbar nachher war die Anschwellung der Schilddrüse nicht bedeutend. Am folgenden Tag stieg er etwas steil bergauf, kam in die grösste Athmennoth, der Hals schwoll mehr an und er erstickte. Bei der Section fand sich ein bedeutendes, mehrere Unzen betragendes Blutextravasat im Innern der Schilddrüse. Ob vorher eine Struma vorhanden war, konnte nicht mit Sicherheit ermittelt werden.

Vierter Abschnitt.

Chirurgische Krankheiten der Gefässe und Nerven des Halses.

A. Gefässe.

a) Arterien.

Anatomisches. Die Arterien des Halses sind vorn die Carotiden und seitlich unten die Subclavien mit einem Theil ihrer Aeste. — Jede *Carotis* (*Carotis communis*) steigt aus der obern Brustapertur neben der Luft- und Speiseröhre bis zur Höhe des obern Kehlkopfrandes und theilt sich dann in eine *Carotis externa s. facialis* und eine *Carotis interna s. cerebralis*. Am untern Theil des Halses liegen beide *Carotiden* näher beisammen, und die rechte der Mittellinie etwas näher als die linke. Sie sind hier bedeckt von dem Sternaltheil der Kopfnicker und von dem *Omohyoideus*. Nach aussen befindet sich der *Scalenus anticus*. Ungefähr in der Mitte des Halses liegen auf den Gefässen die Seitenlappen der Schilddrüse und gehen die *Omohyoidei* darüber hin. Ueber der Kreuzungsstelle des *Sternocleidomastoideus* und *Omohyoideus* liegt die Arterie am hintern Rande des Schildknorpels und an der Seitenwand des Pharynx nur von der Halsfascie bedeckt. Die *V. jugularis interna* liegt an der äussern und vordern Seite der Arterie, während der *N. vagus* an der äussern hintern Seite derselben verläuft. Alle diese Theile sind von einer bindegewebigen Scheide umgeben und dadurch mit den Nachbartheilen verbunden. Auf der vordern Fläche dieser Scheide steigt der *R. descendens* des *N. hypoglossus*

herab. Die *Carotis facialis*, im *Trigonum cerviale sup.* befindlich, steigt in der Richtung der *Carot. c.* längs des *Lig. hyo-thyreoideum*, hier in der Länge von 1" nur von der Haut mit dem *Platysma*, von der oberflächlichen Halsfascie und von der *V. facialis communis* bedeckt, weiterhin hinter dem hintern Bauch des Biventers und dem *Stylohyoideus* vor dem *Styloglossus* nach aufwärts und gelangt hinter der Parotis bis zur Höhe des Gelenkfortsatzes des Unterkiefers, wo sie hinter demselben in die Endäste *Temporalis* und *Maxillaris interna* ausläuft. Auf diesem Wege gibt sie die *Thyreoidea s.*, *Lingualis*, *Maxillaris externa*, *Pharyngea ascendens*, *Occipitalis* und *Auricularis posterior*. Die *Thyreoidea s.* entspringt der Theilungsstelle der *Carotis c.* ganz nahe aus dem vordern Umfange der *C. facialis* in der Höhe des grossen Zungenbeinhorns und steigt hinter dem *Omohyoideus* und *Sternohyoideus* zum obern Ende der Schilddrüse herab. Ein Ast dieser Arterie die *Laryngea s.* dringt durch die *Membrana hyothyreoidea* oder eine Oeffnung im Schildkorpel ins Innere des Kehlkopfs und ein anderer Ast, die *Cricothyreoidea*, verläuft quer vor dem gleichnamigen Bande nach der andern Seite. Bisweilen entspringt noch eine dritte Schilddrüsenarterie, die *Thyreoidea ima*, aus dem Aortenbogen, aus der *Anonyma*, aus der *Carotis c.*, aus der *Thyreoidea infer.*, oder aus der *Mammaria interna* und steigt an der vordern Fläche der Luftröhre zur Schilddrüse hinauf [1]). — Die *Subclavia* (4—5‴ dick) entspringt rechterseits mit der *Carotis* aus der *Anonyma*, linkerseits unmittelbar aus dem Aortenbogen. Beide steigen nach auf- und auswärts aus der Brusthöhle und verlaufen in einem Bogen hinter der *Artic. sternoclavicularis* und hinter dem *Scalenus anticus* über die erste Rippe unter dem Schlüsselbein durch gegen die Aehselhöhle. Die rechte ist etwas kürzer als die linke. Diesseits des Scalenus entspringen die meisten Aeste aus ihr, auch laufen hier vor ihr der *Vagus* und *Phrenicus* herab. Jenseits des *Scalenus* ist die Arterie am zugänglichsten. Von ihren Aesten sind zu erwähnen: a) die aufwärts gehenden, *Vertebralis* und *Cervicalis ascendens*. Die *Vertebralis* (gegen 2‴ dick) entspringt in der Höhe des ersten Brustwirbels und steigt vom 6. Halswirbel an in den Löchern der Querfortsätze nach aufwärts bis zum *Foramen magnum*. Die *Cervicalis ascendens* (3/4‴ dick) geht zwischen *Scalenus* und *Longus colli* hinter der *V. jugularis interna* und vor den Querfortsätzen der Halswirbel bis zum dritten, wo sie sich theilt, fast senkrecht in die Höhe; b) die auswärts gehenden Aeste *Cervicalis superficialis*, *Transversa colli* und *Transversa scapulae*. Die *Cervicalis superficialis* (1‴ dick) hat oft mit der *Thyreoidea inferior*, *Cervicalis ascendens* und *Transversa scapulae* einen gemeinschaftlichen *Truncus (thyreo-cervicalis)* und geht vor den *Scalenis* etwa 1" oberhalb des Schlüsselbeins und vom untern Bauche des *Omohyoideus* bedeckt nach aussen zum *Cucullaris*. Die *Transversa colli* (1 1/2‴ dick) begibt sich vor dem *Scalenus medius*, etwa 1/2" oberhalb des Schlüsselbeins, hinter dem fünften und sechsten Halsnerven nach hinten und aussen unter dem *Cucullaris* hinweg zum obern Rande des Schulterblatts. Die *Transversa scapulae* (1 1/4‴ dick) läuft vor dem *Scalenus anticus* dicht hinter dem Schlüsselbein nach aussen zur *Incisura scapulae*. c) Die rückwärts gehende *Cervicalis profunda* (3/4‴ dick) steigt hinter der *Thyreoidea inferior* etwas auf- und auswärts und wendet sich dann zwischen den Querfortsätzen des sechsten und siebenten Halswirbels oder unterhalb dieses nach hinten zu den tiefen Nackenmuskeln. d) Die einwärts

1) Nach Gruber (Oesterr. Jahrb. 1845. Mai, Juni) kommt diese Arterie meistens auf der rechten Seite vor und entspringt aus der Anonyma.

gehende *Thyreoidea inferior*, zweiter Ast der Subclavia, steigt an der äussern Seite der *Carotis* etwa 1½" lang aufwärts, dann hinter der *Carotis* geschlängelt ein- und aufwärts zum untern Schilddrüsentheil. Nach Hyrtl [1]) soll diese Arterie weder mit der *Thyreoidea superior*, noch mit der *inferior* der andern Seite anastomosiren.

Capitel I.

Wunden der Halsarterien.

1. Wunden der Carotis communis und ihrer Aeste.

1) Wunden der *Carotis communis*. Die Lage dieser Arterie unter dem Kopfnicker einerseits und neben dem vorstehenden Larynx und der Trachea andererseits bringt es mit sich, dass selbst bei tief dringenden Querschnittwunden des Halses, wie sie am häufigsten von Selbstmördern beigebracht werden, jener Gefässstamm öfters doch nicht durchschnitten ist. Uebrigens wird eine Verwundung dieses Stammes durch die im Strome erfolgende Blutung meist rasch tödtlich, wenn nicht sofort durch Compression der Arterie an der Verwundungsstelle oder unterhalb dieser, indem man das Gefäss gegen die Wirbelsäule drückt, der Blutstrom unterbrochen wird, bis man die Carotis von der Wunde aus oder unterhalb dieser unterbunden hat, wozu alsobald geschritten werden muss. Bei Unterbindung von der Wunde aus sollten wo möglich beide Gefässenden unterbunden werden wegen der vielen Anastomosen des Carotidensystems.

2) Wunden der *Carotis facialis* und ihrer Aeste. Diese Wunden, namentlich diejenigen der letztern, haben eine weniger rasch tödtliche, bisweilen durch eintretende Ohnmacht oder grosse Schwäche unterbrochene Blutung zur Folge, so dass mehr Zeit zur Rettung des Verletzten gewährt ist. Bisweilen kann die Blutung durch Tamponiren der Wunde oder durch genaues und tiefes Schliessen derselben mit der umschlungenen Naht bemeistert werden. Ist das aber nicht der Fall, und kehrt die Blutung wieder, so muss das blutende Gefäss in der Wunde aufgesucht und womöglich an beiden Enden unterbunden werden, was immer das sicherste aber häufig nicht ausführbare Mittel ist, in welch letzterm Falle dann nichts übrig bleibt, als die Unterbindung der *Carotis facialis*, wenn es einer ihrer Aeste ist, oder, wozu man wegen der Schwierigkeit dieser Operation und wegen der häufigen Unsicherheit in der Bestimmung des verletzten Gefässes meistens geschritten ist, die Unterbindung der *Carotis communis*. Nach Stich-

1) Lehrb. d. Anat. 9. Aufl. Wien, 1866. S. 907.

wunden und Schussverletzungen kann es vorkommen, dass, wenn die primäre Wundblutung durch Druck und Wundvereinigung auch gestillt worden ist, die Blutung in einer späteren Periode, nachdem durch unvorsichtige Bewegungen des Verletzten oder durch eingetretene Eiterung, die obturirenden Blutpfröpfe gelöst worden sind, wiederkehrt, und die Unterbindung der *Carotis* nothwendig macht. Bei Stichwunden besteht ausserdem noch die Gefahr, wenn die Blutung ohne Unterbindung gestillt worden ist, dass sich ein *Aneurysma traumaticum* entwickelt. Trotz der grossen Zahl vorliegender Beobachtungen solcher Verletzungen ist es doch nicht leicht thunlich, dieselben nach den Verwundungen der einzelnen Aeste der facialen Carotis zu ordnen, da in sehr vielen Fällen das verletzte Gefäss nicht genauer angegeben werden konnte, und wir beschränken uns desshalb darauf, einzelne interessantere, verschiedene Verhältnisse repräsentirende Fälle als Beispiele solcher Verwundungen zur besseren Orientirung aufzuführen.

Abernethy [1]) unterband einem Manne, dem eine Kuh mit dem Horn die linke Seite des Halses aufgerissen hatte, so dass alle Hauptzweige der äussern Carotis und auch die innere Carotis zerrissen waren und bald nachher, nicht unmittelbar nach der Verletzung, eine Blutung entstand, welche durch Andruck der Carotis gegen die unteren Halswirbel gestillt werden konnte, die *Carotis communis*, doch der Operirte starb 30 Stunden nach der Verletzung unter Convulsionen. — Collier [2]) unterband die Carotis wegen einer Blutung, die am fünften Tage nach einem Degenstiche am linken Winkel des Kinnbackens in die Zunge wiederkehrte und weder durch Unterbindung von der Wunde aus, noch durch Druck gestillt werden konnte. Der Erfolg war glücklich. — Ellis [3]) unternahm wegen einer Schusswunde der Zunge bei einem 21jährigen Soldaten in einem Zwischenraum von 4½ Tagen die Unterbindung beider Carotiden. Die Kugel drang über der *Spina* der linken Scapula in den Hals gegen den hintern Rand des Kopfnickers, ging durch das Centrum der Zunge, zerbrach drei Zähne der rechten Seite und trat hier durch die Oberlippe aus. Am siebenten Tage heftige Blutung aus der Zungenwunde, Stillung durch Compression der *Carotis c.* Wiederkehr der Blutung in der Nacht. Unterbindung der *Carotis c.* unter dem *Omohyoideus*. Am elften Tage eine Blutung, die durch Compression der rechten Carotis gestillt wurde, was aber fortgesetzt der Verletzte nicht ertrug, daher Unterbindung auch der rechten Carotis. Heilung. — Larrey [4]) erzählt, dass Arrighi, Herzog von Padua, bei der Belagerung von St. Jean d'Acre einen Flintenschuss durch die rechte Halsseite erhielt, welcher die äussere Carotis nahe an ihrem Ursprung verletzte. Es trat eine sehr beträchtliche Blutung aus beiden Schussöffnungen ein, die ein Kanonier durch Einlegen seiner Finger in die beiden Oeffnungen stillte. Larrey legte mit einer graduirten Compresse einen Druckverband an und die Blutung kehrte nicht wieder. — Engel [5]) berichtet von einer mit dem Messer beigebrachten Wunde von 5½″ Länge, die sich halbmondförmig vom Kieferwinkel zum Kehlkopf erstreckte, und wobei der

1) Surgical observations. Lond. 1804. p. 115. — 2) Medico-chir. Transact. VII. 1. p. 107. — 3) The New-York Journ. of med. 1845. Sept. — 4) Chirurg. Klin. I. Leipz. 1831. S. 274. — 5) Oesterr. med. Wochenschr. 1842. Nr. 22.

Kopfnicker quer ein-, der *Omohyoideus* und *Scalenus anticus* durch- und die Speiseröhre eingeschnitten waren. Schon waren neun bis zehn Pfund Blut vergossen und noch immer strömte dasselbe hervor. Die blutenden Gefässmündungen konnte man nicht finden, daher wurden zwei in Masse gefasste Bündel Weichtheile, welche die *Thyreoidea super.* und die *Carot. externa* enthielten, unterbunden. Die Wunde heilte. — Nach Browne [1]) erhielt ein 35jähriger Mann am 7. Juni 1817 mit einem stumpfen Federmesser eine Stichwunde in die rechte Halsseite vor dem Rande des Kopfnickers und fünfviertel Zoll unter dem Kieferwinkel bis zu einer Tiefe von 2″. Schnell strömten einige Unzen arterielles Blut aus. Der Blutfluss stand aber durch Aufdruck mit den Fingern. Man verband mit Heftpflaster. Reichliche Eiterung. Am 14. Abends floss viel Blut aus der Wunde und nach Wegnahme des Verbandes sprang Arterienblut in einem grossen Strahle hervor. Erweiterung der Wunde auf der Hohlsonde, die in einen unter der Haut gebildeten Fistelgang gebracht wurde. Als man aus dem Grunde der eigentlichen Stichwunde ein Coagulum entfernte, sprang ein fast fingerdicker Blutstrom hervor und B. überzeugte sich, dass die gemeinschaftliche Carotis verletzt war. Die Wunde wurde nun nach unten erweitert und die *Carot. communis* unterbunden. Nach 38 Tagen vollständige Heilung. — Debron [2]). Messerstichwunde bei einem 31jährigen Manne an der rechten Seite des Halses, beginnend am *Proc. mastoideus* und 16 Centim. weit in der Richtung des Larynx sich heraberstreckend. Beträchtliche Blutung. In der Tiefe der Wunde die pulsirende *Carotis c.* fühlbar. Man nahm eine Verletzung eines oder mehrerer Aeste der *Carot. externa* an, da wo die *Maxillaris externa*, *Thyreoidea s.* und *Lingualis* abgehen. Unterbindung der *Carotis c.* Heilung [3]).

2. Wunden der Subclavia und ihrer Aeste.

1) Wunden der Subclavia. Sie scheinen sehr selten zu sein, was sich aus der so sehr geschützten Lage der grossen Arterie erklärt. Meistens werden derartige Verletzungen durch die starke Blutung sofort tödtlich, doch hat man auch die Bildung aneurysmatischer Zustände beobachtet, bezüglich welcher ich auf diese verweise. Zuweilen sind operative Verletzungen vorgekommen. So erzählt Adelmann [4]), dass Bünger vor nun 30 Jahren wegen einer Durchhauung der *Axillaris dextra* die *subclavia* dicht unterhalb des Schlüsselbeines unterband, während der Durchführung der Deschamp'schen Nadel aber die Arterie verletzte, indem plötzlich eine arterielle Blutung auftrat. Sogleich machte er einen zweiten Einschnitt oberhalb des Schlüsselbeins und unterband hier die *Subclavia* glücklich.

2) Wunden der Aeste der Subclavia. Der Verwundung sind namentlich die mehr oberflächlich liegenden nach aussen verlaufenden Aeste (*Cervicalis superficialis*, *Transversa colli* und *Transversa scapulae*) ausgesetzt, welche am untern Theil des Halses liegen. Die aufsteigen-

1) The Dublin hosp. reports. I. 1818. — 2) Gaz. des Hôp. 1867. 145. — 3) Eine grössere Zahl weiterer Fälle s. in der 2. Aufl. dies. Lehrb. II. S. 880. — 4) Arch. f. klin. Chir III. 1862. S. 8

den Aeste (*Vertebralis* und *Cervicalis ascendens*) liegen sehr tief, und erstere ist ausserdem noch durch die Querfortsätze der Halswirbel geschützt, so dass Verletzungen dieser Aeste zu den Seltenheiten gehören. Immerhin setzt die Verletzung dieser Arterien eine tief gehende Verwundung voraus, welche gegen die Seitentheile der Halswirbelsäule gerichtet ist. In diagnostischer Beziehung wird es kaum möglich sein, bei nicht ganz zugänglichen Wunden zu unterscheiden, welche von beiden Arterien verletzt ist. Aus der Stärke der Blutung kann man das allein nicht schliessen, da diese nicht blos von dem Kaliber des Gefässes, sondern auch von der Art der Verwundung und noch von manchen andern Umständen abhängt. Uebrigens können diese aufsteigenden Halsgefässe, da sie der ganzen Länge des Halses nach verlaufen, in jeder Höhe desselben verletzt werden.

Capitel II.

Aneurysmen der Halsarterien.

1. Aneurysmen der Anonyma[1]).

Aetiologisches. Von 20 durch Crisp[2]) zusammengestellten Aneurysmen der *Anonyma* kamen 15 bei Männern und 5 bei Frauen vor. Die grösste Frequenz des Vorkommens fiel in die Jahre 40—50.

Erscheinungen und Folgen. Die Lage des Gefässes hinter dem Sternum bedingt es, dass anfänglich die aneurysmatische Geschwulst nicht sicht- und fühlbar ist, und man deren Gegenwart nur aus dem dumpferen Ton dieser Gegend, aus dem hier vernehmbaren blasenden Geräusch, aus der Beschaffenheit des rechten Carotiden- und Radialpulses, und aus allfälligen Druckerscheinungen auf die Trachea, den rechten Bronchus und die *V. jugularis communis* vermuthen kann. Erst nach der Vergrösserung der aneurysmatischen Geschwulst tritt diese hinter der rechten Hälfte des Brustbeins empor und kann nun direct untersucht werden. Dabei ist jedoch zu berücksichtigen, dass auch Aneurysmen des Aortenbogens bisweilen an dieser Stelle erscheinen. Auch sind bei Aneurysmen der *Anonyma* zugleich die Anfänge der *Carotis* und *Subclavia* erweitert. Sich selbst überlassene Aneurysmen dieser Arterie führten meistens durch Druck auf die *Trachea* oder durch hinzugetretene Entzündung der Pleuren und des Herzbeutels den Tod herbei. Auch kam Berstung des aneurysmatischen Sackes nach aussen vor.

---

1) Holland, Dublin Journ. 1852. Febr. May. Zusammenstellung von 45 Fällen. — 2) Krankheiten und Verletzungen der Blutgefässe. A. d. Engl. 1848. S. 217.

Behandlung. Durch Valsalvas Curmethode konnte Lucke[1]) ein Aneurysma der Anonyma zur Obliteration bringen. Als der Geheilte mehrere Jahre später an Phrenitis starb, fand man die aneurysmatische Erweiterung mit dichtem, festem Coagulum angefüllt, von der Grösse eines Taubeneies und völlig unwegsam für den Blutdurchgang. Die Unterbindung lässt sich natürlich nur jenseits der Geschwulst nach Brasdors Methode an der Carotis oder Subclavia, oder an beiden zugleich anwenden, was auch in mehreren Fällen geschehen ist, allein bei 10 auf diese Weise operirten Aneurysmen hatte nur dreimal die Operation einen günstigen Erfolg, wobei einmal die Carotis (Morrison), das anderemal die Subclavia (Wardrop), und das drittemal beide Arterien (Fearn) unterbunden wurden. Porter[2]) wollte bei einem Aneurysma der Anonyma dieses Gefäss unterbinden, hielt aber, nachdem er bis zu demselben gedrungen war, die Umlegung der Ligatur nicht für rathsam, worauf gleichwohl wahrscheinlich in Folge von Entzündung des Sackes die Pulsation in demselben gänzlich aufhörte.

2. Aneurysmen der Carotis communis.

Aetiologisches. Die meisten Aneurysmen dieses Gefässstammes sind spontane, welche zwar an verschiedenen Stellen desselben vorkommen, am häufigsten jedoch in der Nähe der Bifurcation der Carotis. In 25 Fällen (nach Crisp[3])) kam das Aneurysma bei 13 Männern und 12 Frauen vor. Bezüglich des Alters fiel die grösste Frequenz auf das Alter zwischen dreissig und vierzig Jahren mit 7 Fällen, je 5 Fälle kamen auf die Jahre zwischen vierzig und fünfzig und zwischen fünfzig und sechzig. Etwas häufiger zeigte sich die Gefässerweiterung auf der rechten als auf der linken Seite, in zwei Fällen waren beide Carotiden afficirt. Traumatische Aneurysmen sind sehr selten. Ist gleichzeitig die Jugularvene mit verletzt worden, so kann ein *Varix aneurysmaticus* oder ein *Aneurysma varicosum* sich entwickeln. Der erstere ist mehrfältig von Larrey[4]), Jobert[5]) u. A. beobachtet worden, von letzterem beschrieb Marx[6]) einen Fall. Den aneurysmatischen Varix sah Larrey zweimal nach Hiebwunden entstehen, Jobert einmal nach einer Schussverletzung u. s. w.

Erscheinungen und Folgen. Kleinere Aneurysmen erregen manchmal keine erheblichen Beschwerden und können daher öfters längere Zeit bestehen, ohne dass sie der Kranke bemerkt, ja zuweilen werden

1) Bei Crisp, l. c. p. 219. — 2) Ib. — 3) L. c. S. 227. — 4) Chirurg. Klin. II. Leipz. 1831. S. 197. — 5) Gaz. méd. de Par. 1840. Nr. 29. — 6) Dupuytrens chirurg. Klin. III. Leipz. 1843. S. 138.

solche Erweiterungen nur zufällig bei der Section gefunden (Burns [1]). Grössere Aneurysmen dagegen belästigen durch die Pulsationen, comprimiren die innere Jugularvene und begünstigen dadurch Hirnhyperämie, können auch die Respiration und Deglutition behindern, durch Druck auf den Vagus oder seine rücklaufenden Aeste Husten, Veränderung der Stimme, Stimmritzenkrampf u. s. w. bewirken. Traumatische Aneurysmen, wenn die Blutgeschwulst sich rasch entwickelt, tödten bisweilen durch Erstickung [2]. Andererseits sind auch einzelne Fälle bekannt von spontaner Heilung kleinerer Aneurysmen durch Coagulation des Blutes und Obliteration des Sackes [3]. Bezüglich des *Varix aneurysmaticus* verweise ich auf die folgenden Fälle von Larrey.

L., 41 Jahre alt, erhielt einen Säbelhieb über dem rechten Brust-Schlüsselbeingelenk. Es war die Wunde $^1/_2$" lang, der vordere Theil des Kopfnickers durchschnitten, die *V. jugular. interna* durchbohrt und die gemeinschaftliche Carotis nahe am Ursprung aus der Anonyma verletzt. Eine bedeutende Blutung wurde durch Druck gestillt. Bald bildete sich im Umkreise der Wunde eine eiförmige, faustgrosse, pulsirende Geschwulst von bläulicher Farbe, und die *Vena jugularis externa* war sehr ausgedehnt und sichtbar pulsirend. Aderlass, Eisumschläge u. s. w. Am fünften Tage der Puls gehoben und starkes Kopfweh. Aderlass an der rechten Temporalarterie, Eisumschläge auf den Kopf u. s. w. Am zehnten Tage der Umfang der Geschwulst vermindert und die sie bedeckende Ekchymose sich verlierend, die Pulsation aber gleich. Am 15ten Tage die Geschwulst noch kleiner geworden, Kopfschmerz und Schwindel, wiederholte Aderlässe. Am 60ten Tage die aneurysmatische Geschwulst verschwunden, die Vermischung des arteriellen Blutes mit dem venösen der innern Jugularvene aber fortdauernd, und wie bisher ein eigenthümliches knisterndes Geräusch verursachend. Gleichwohl wurde der Verwundete als geheilt entlassen, der seinen Dienst wieder verrichtete. — Im zweiten Falle verschwand die aneurysmatische Geschwulst auch allmälig, das knisternde Geräusch jedoch verblieb in geringem Grade und nach zwei Monaten trat der Verletzte wieder in Dienst.

Diagnose. Diese ergibt sich zunächst aus den gewöhnlichen Erscheinungen der Aneurysmen, doch sind mitunter auch diagnostische Irrthümer vorgekommen, indem man kleinere Aneurysmen für angeschwollene Halsdrüsen, grössere für Abscesse gehalten hat. Auch kann man sich bei hoch oben und tief unten gelegenen Aneurysmen bezüglich der afficirten Gefässe täuschen, indem bei oberen Aneurysmen an der Bifurcationsstelle die Pulsadergeschwulst der *C. cerebralis* oder *facialis* angehören kann, welcher Irrthum jedoch für die Praxis ohne weitere Bedeutung ist, während tief unten, in der Gegend des Ursprunges der Carotis gelegene Aneurysmen bisweilen nicht mit diesem Gefässe, sondern mit der *Anonyma* oder mit dem Aortenbogen im Zusammenhang stehen (A. Cooper [4]). Um andere Geschwülste in der

1) Chir. Anat. des Kopfes u. Halses. Halle, 1821. S. 150. — 2) Crisp a. O. S. 231. — 3) Fälle s. in der 2. Aufl. dies. Lehrb. II. S. 897. — 4) Lectures. II. p. 33.

Tiefe der Halsseiten von Carotidenaneurysmen zu unterscheiden, achtet man darauf, ob bei Schlingbewegungen die Geschwulst dem Auf- und Niedersteigen des Larynx und der Trachea folgt, was bei Carotidenaneurysmen nicht der Fall ist, wohl aber bei andern Tumoren, die mit der Schilddrüse, dem Luft- und Speiserohr zusammenhängen. Ausserdem ist noch die stethoscopische Untersuchung in Anwendung zu bringen.

Behandlung. Da die Anbringung einer methodischen Compression am Halse Schwierigkeiten hat, so wird die Heilung durch Druck nur in den wenigsten Fällen gelingen. Doch hat die Erfahrung bewiesen, dass auf diesem Wege die Heilung kleinerer, namentlich traumatischer Aneurysmen wenigstens möglich ist.

Nach Acrel [1]) hatte sich bei einem jungen Officier in Folge einer Schusswunde, wobei die Kugel vorn am Halse zwischen der Trachea und der gemeinschaftlichen Carotis eingedrungen, an den Querfortsätzen der Halswirbel vorbeigegangen und am Rücken in der Höhe des Schulterblattes bis unter den Trapezius gelangt war, ein Aneurysma der Carotis von der Grösse einer halben Wallnuss gebildet. Man wandte eine graduelle und so starke Compression als möglich an. Nach fünf bis sechs Monaten war die aneurysmatische Geschwulst verschwunden.

In den meisten Fällen ist die Unterbindung der Carotis das zweckmässigste Hilfsmittel, und nach zahlreichen Erfahrungen hatte diese Operation in der Mehrzahl der Fälle günstigen Erfolg, selbst diejenigen Fälle mitgerechnet, wo die Carotis wegen zu tiefer Lage des Aneurysmas oberhalb desselben unterbunden werden musste [2]). Man wird freilich immer, wenn es nur irgend möglich ist, die Carotis unterhalb der Gefässgeschwulst zu unterbinden suchen, kann das aber nicht geschehen, so darf die jenseitige Unterbindung nach den bekannten Erfahrungen hier wohl empfohlen werden, vorausgesetzt, dass der Fall überhaupt für eine derartige eingreifende Operation sich eignet.

3. Aneurysmen der Carotis facialis.

Bei der Kürze dieses Gefässtheiles sind auf denselben beschränkte aneurysmatische Erweiterungen sehr selten. Vorkommenden Falls erheischen sie die Unterbindung der gemeinschaftlichen Carotis. Die Aneurysmen der Aeste dieser Arterien sind bei den einzelnen Organen berücksichtigt, zu welchen sie gehen.

4. Aneurysmen der Carotis cerebralis.

Patrick Manson [3]) berichtet über 12 Fälle von Aneurysmen der *Carotis interna*. Das Durchschnittsalter der beobachteten Fälle

1) Chir. Vorfälle. 1. Götting. 1777. S. 255. — 2) S. Allgem. Chir. 2. Aufl. S. 1053. — 3) Med. Times and Gaz. 1866. March 31.

war 45 Jahre. Die Ektasie betraf stets die Ursprungsstelle der Arterie und war meistens $^3/_4$" lang. Die äussere Form war eine spindel-, pyramiden- oder einseitig sackförmige. Die Gefässhäute waren an der erweiterten Stelle atheromatös. In mehreren Fällen waren Erscheinungen von Hirnlähmung vorhanden. Auch diese Aneurysmen erheischen die Unterbindung der gemeinschaftlichen Carotis. Syme [1]) hat ein solches Aneurysma operativ behandelt:

Eine 60jährige schwächliche Dame hatte eine Geschwulst im Halse, wo die Tonsillarabscesse zu sitzen pflegen, die seit fünf Monaten nach heftigen Hustenanfällen sich bemerklich gemacht hatte. Die Geschwulst erreichte nach und nach den Umfang einer grossen Wallnuss, pulsirte stark und erschwerte das Schlingen. Man unterband die *C. communis* unter der Kreuzung des *Omohyoideus*. Am andern Morgen anhaltendes Erbrechen, Durchfall, grosse Schwäche und Tod 30 Stunden nach der Operation. Die aneurysmatische Erweiterung der Cerebralarterie war durch eine $^1/_2$" lange Spalte in der innern Wand des obern und vordern Theils der Arterie veranlasst, wodurch die äussere Wand ausgedehnt wurde, welche den aneurysmatischen Sack bildete.

5. Aneurysmen der Subclavia [2]).

Aetiologisches. Aneurysmen der Schlüsselbeinschlagadern erscheinen, wie die Carotidenaneurysmen, häufiger auf der rechten als linken Seite, kommen aber entschieden häufiger beim männlichen als weiblichen Geschlechte vor. Bezüglich des Alters fällt die stärkste Frequenz des Vorkommens in die mittleren Lebensjahre. Fast immer sind es spontane Aneurysmen, höchst selten traumatische, unter diesen zuweilen arteriell-venöse, wovon Larrey [3]), Robert u. A. Beobachtungen mitgetheilt haben.

Erscheinungen und Folgen. Im Allgemeinen erlangen diese Aneurysmen wegen der etwas beengten Lage keine sehr grosse Ausdehnung. Betrifft die Erweiterung hauptsächlich den jenseits des *Scalenus* gelegenen Theil der Arterie, so entwickelt sich die Geschwulst über und unter dem Acromialende des Schlüsselbeins, hebt diesen Knochen in die Höhe, drängt auch wohl das Schulterblatt nach hinten und drückt auf das Armgeflecht. Die genannten Knochen können durch den Druck der Geschwulst theilweise zerstört werden, und dasselbe kann auch bezüglich der unterliegenden Rippen geschehen. Selten dringt ein Theil der Geschwulst durch den ersten Zwischenrippenraum in die Brusthöhle. Aneurysmen des innern Theils der Arterie drängen die Kopfnickerursprünge und das Sternalende

1) Lond. and Edinb. monthly Journ. of med. sc. 1842. Nov. — 2) A. Robert, Des anévrysmes de la région sous-claviculaire. Thèse. Paris, 1842. — Koch, Arch. f. klin. Chir. X. 1869. S. 349. — 3) L. c.

des Schlüsselbeins nach vorn und können mehr oder weniger die Trachea sowie den untern Kehlkopfnerven comprimiren, wodurch Athmungsbeschwerden und Hustenanfälle bewirkt werden. In Folge des Druckes auf den *Plexus brachialis* und die Schlüsselbeinvene entstehen Schmerzen, Krämpfe oder Lähmungserscheinungen im entsprechenden Arme und derselbe schwillt ödematös an. Bei Geschwülsten, die sich vorzüglich nach innen und hinten entwickeln, kommen auch Zufälle von Druck auf die Speiseröhre, auf die *V. jugularis* und *Carotis communis*, auf den *N. sympathicus* und *Vagus* vor.

Diagnose. Sie ist öfters mit Schwierigkeiten verbunden, so dass mehrmals Täuschungen vorgekommen sind, sei es dass man hier gelegene Geschwülste anderer Art für Aneurysmen hielt (Earle), oder dass die aneurysmatische Geschwulst gar nicht der *Subclavia*, sondern der *Anonyma* oder dem Aortenbogen angehörte (Burns, Crisp u. A.) u. s. w. Das erstere ist besonders dann leicht möglich, wenn in der Nähe der *Subclavia* gelegenen Geschwülsten die Pulsationen dieser Arterie mitgetheilt werden, während das letztere bei solchen Aneurysmen der *Anonyma* und Aorta möglich ist, welche sich hauptsächlich nach oben und aussen entwickelt haben. In solchen Fällen ist es daher immer von grosser Wichtigkeit, in Erfahrung zu bringen, von welcher Stelle die erste Entwicklung der Geschwulst ausgegangen ist.

Earle [1]) unterband die *Subclavia s.* am äussern Rande des *Scalenus anticus* wegen eines vermeintlichen Aneurysmas. Bei der einige Monate später gemachten Section fand sich eine aus graulicher Substanz bestehende Massengeschwulst, die auf dem Achselnervengeflechte lag und mit der *Axillaris* durch Zellgewebe zusammenhing.

Behandlung. Da diese Aneurysmen in den wenigsten Fällen eine jenseitige Unterbindung der *Subclavia* an der gewöhnlichen Stelle jenseits des *Scalenus anticus* zulassen, so hat man mehrmals versucht, theils unter diesem Muskel, theils auf der Trachealseite desselben die Arterie zu unterbinden, oder hat sich an die *Anonyma* gewandt, oder ist nach der Brasdor'schen Methode verfahren [2]); allein es haben wie aus den bei den Unterbindungen angegebenen Resultaten derselben sich ergibt, diese Operationen in den meisten Fällen einen unglücklichen Ausgang gehabt, so dass bei diesen Aneurysmen durch die Ligatur nicht viel zu leisten ist, und mancherlei andere Heilversuche in Anwendung gebracht wurden. So will Yeatman [3]) ein Aneurysma der linken Subclavia durch Druck in Verbindung mit Valsalvas Methode nach 18 Monaten geheilt haben. Die Electropunctur wandte in einem Falle

1) Lond. med. Gaz. XVI. 1835. Jul. 11. — 2) S. Allgem. Chir. 2. Aufl. S. 762. — 3) Med. and phys. Journ. Vol. 33.

Abeille [1]) mit Erfolg an. Durch Cauterisation mit Chlorzink will Bonnet [2]) ein traumatisches Subclaviculararaneurysma, das nach einem Messerstich entstanden war, geheilt haben. In mehrfacher Hinsicht bemerkenswerth ist folgende, von Larrey mitgetheilte Beobachtung eines arteriell-venösen Aneurysmas der Subclavia.

C., 32 Jahre alt, erhielt den 20. November 1811 einen Säbelhieb über dem linken Brust-Schlüsselbein-Gelenk. Ein Theil des Kopfnickers, der *Scalenus anticus*, die *Art.* und *Vena subclavia* und wahrscheinlich ein Theil des *Plexus brachialis* waren durchschnitten. Eine fürchterliche Blutung bis zur Ohnmacht trat ein. Druckverband auf die Wunde. Am andern Morgen der Verwundete kalt, blass, mit gebrochenen Augen und schwacher Stimme. Die Wunde nicht mehr blutend. Oberhalb und unterhalb des Schlüsselbeins eine bedeutende Geschwulst, pulsirend. Etwas tiefer in der Richtung der Axillarvene hörte und fühlte man ein eigenthümliches Reibungsgeräusch. Der Arm eiskalt, unempfindlich, unbeweglich, ohne Pulsation. Die Respiration frei. Abends der Verwundete etwas aufgeregt, die aneurysmatische Geschwulst gleich, die Jugularvenen der verwundeten Seite angeschwollen und pulsirend. Am 22. November die Geschwulst stärker pulsirend, die Jugularvenen dieser Seite bedeutend erweitert und sichtbar pulsirend. Das Gesicht geröthet, klopfende Schmerzen im Kopf. Aderlass, Eisblase auf die Geschwulst. Am 23. starkes Fieber, heftige Kopfschmerzen und Delirien. Aderlass aus der linken Jugularvene. Den 24. Verschlimmerung aller Symptome. Aderlass am Arm. Am 8. Tage die Wunde vernarbt. Am 10. Anschwellung und Pulsation der Venen des kranken Armes bemerkbar; dieser bis zur Armbuge unempfindlich geworden. Die aneurysmatische Geschwulst kleiner, aber das Knistern in derselben stärker. Nachlass der Kopfschmerzen. Allgemeine Besserung. Nur die Hand noch unbeweglich und ein schmerzhaftes Ameisenkriechen darin. Am 20. Tage die aneurysmatische Geschwulst ganz verschwunden, aber Fortdauer des knisternden Geräusches, sowie der Pulsation der Hals- und Armvenen. Nach dem 55. Tage leichte Pulsationen in der Radial- und Cubitalarterie des kranken Armes fühlbar. Das Knistern zum Theil verschwunden, die Venen weniger angeschwollen und pulsirend. Im Jahr 1815 folgender Zustand: Die Axillar-, Radial- und Cubitalarterie des kranken Armes ohne die geringste Pulsation, es musste sich ein neues Circulationssystem gebildet haben. Die Pulsationen der Arm- und Halsvenen verschwunden, überhaupt diese nicht mehr sichtbar. Die Finger der Hand zum Theil contrahirt und unbeweglich.

6. Aneurysmen der Vertebralis.

Aneurysmen dieser Arterie kommen selten vor, was bei der verborgenen Lage der letzteren im Knochencanal der Querfortsätze der Halswirbel wohl zu erklären ist. Die meisten waren traumatischen Ursprungs und Folge von Stich- oder Stich-Schnittwunden. Die Geschwulst lag bald tiefer, bald höher am Halse, je nach der Verletzungsstelle der Arterie. Mehrmals hat man solche Aneurysmen verkannt, und die Unterbindung der *Carotis communis* vorgenommen, welche

1) Annal. de Thérap. 1847. Nov. Der Fall ist in der 2. Aufl. dies. Lehrb. II. S. 899 mitgetheilt. — 2) Gaz. méd. de Par. 1853. Nr. 26. Der Fall ist gleichfalls in der 2. Aufl. dies. Lehrb. l. c. mitgetheilt.

natürlich nichts half. Uebrigens sind nicht alle als Vertebralaneurysmen beschriebenen Fälle sicher als solche constatirt. Die Behandlung derselben ist misslich, da die Unterbindung der Arterien selbst oder der Subclavia, welche diesseits des *Scalenus anticus* geschehen müsste, ihre grossen Schwierigkeiten hat. Auch würde die Hunter'sche Methode bei den Anastomosen der beiden Vertebralarterien nicht einmal sicher den Bluteinfluss in das Aneurysma abschliessen, indem dieser von oben herab stattfinden könnte. Man ist daher wohl meistens auf eine locale Behandlung durch Druck, Eiskälte, Injection coagulirender Flüssigkeiten, Electropunctur oder Spaltung der Geschwulst angewiesen.

In der 2. Aufl. dieses Lehrbuchs [1]) habe ich auf die Fälle von Nuntiante Ippolito, Möbus und South verwiesen. Denselben reiht sich ein von Lücke[2]) als *Aneur. traumaticum* der *Art. vertebralis s.* beschriebener Fall an. Derselbe ist auch mir aus den Acten unseres Sanitätscollegiums näher bekannt, da er gerichtlich war und von diesem Collegium oberbegutachtet wurde. Die Section wurde von den Herren Aerzten Küpfer und Schärer gemacht. Die pulsirende Geschwulst entwickelte sich nach einem Messerstich in der Gegend des linken *Processus mastoideus* und erreichte nach sieben Wochen die Grösse einer Faust. Weil sich die Geschwulst durch Compression der *Carotis c.* verkleinerte, hielt man einen der Endäste der facialen Carotis für betheiligt und unterband, wie in Souths Fall, die Carotis natürlich ohne Erfolg. Auch Injectionen von Eisenchlorid halfen nichts. Schliesslich brach die Narbe auf, so dass man die Geschwulst spalten und die starke Blutung durch Ausstopfen des Sackes mit in Eisenchlorid getränkter Charpie stillen musste. Der Verletzte starb zwölf Tage nach diesem Vorfall unter Erscheinungen von Cerebrallähmung. Bei der Section konnte man die Verletzungsstelle der *Vertebralis* nicht auffinden, so dass die Annahme einer solchen Verletzung des anatomischen Beweises entbehrte. Leider wurde auch nach der *Cervicalis ascendens*, welche in der Gegend des Atlas mit der *Pharyngea asc.* anastomosirt, nicht gesehen, so dass möglicherweise eine Verletzung dieser Arterie stattgefunden haben konnte, wobei sich auch der Umstand leichter erklären liesse, dass auf Compression der *Carotis* die Pulsationen der Geschwulst sich verminderten, da die *Cervicalis ascendens* vor den Enden der Querfortsätze, also oberflächlicher als die *Vertebralis* und nicht in einem Knochencanal verläuft.

Capitel III.

Unterbindung der Halsarterien.

Wir schicken voraus, dass Lister[3]) auch für die Arterienunterbindung seine antiseptische Methode empfohlen hat und zwar so, dass er mit einem in Carbolsäure getränkten Seidenfaden ligirt, die Fadenenden kurz abschneidet und die Wunde in der bekannten Weise antiseptisch verbindet. Er unterband so mit Erfolg die linke Carotis bei einem Pferde, und bei einer 51jährigen Frau die linke *Iliaca externa.* Auch Maunder [4]) unterband in dieser Weise mit Erfolg die *Carotis c.* Bickersteth [5])

1) Bd. II. S. 900. — 2) Arch. f. klin. Chir. VIII. 1867. S. 78. — 3) The Lancet, I. 14. 1869. Apr. — 4) Ib. 4. Jan. — 5) Ib. 22. May. 24. June.

und Spence [1]) gebrauchten statt der Seide Darmsaiten u. s. w. Wir finden den Hauptvortheil dieses Verfahrens darin, dass man die Wunde zu erster Vereinigung schliesst und die Ligatur dadurch gleichsam zu einer trockenen macht und Eiterung an der Ligaturstelle vermeidet, wozu die Tränkung der Ligatur mit Carbolsäure etwas beitragen mag. Sie begünstigt aber auch die Conservirung der Ligatur. Lister fand nach sechs Wochen bei dem Pferde die Ligatur noch vollständig aber trocken in festes Gewebe eingebettet, und bei der Frau nach zehn Monaten ebenfalls noch den Knoten und die Fadenenden. Absehend von der Phenylsäure, deren Wirksamkeit in Bezug auf die Art der Wundheilung nach meinen Erfahrungen entschieden überschätzt wird, hat man dieses Unterbindungsverfahren, namentlich bei Amputationswunden, um die erste Vereinigung zu begünstigen, schon längst geübt und zwar mit sehr gutem Erfolge [2]), so dass ein solcher noch keineswegs der Ligaturtränkung mit Carbolsäure zugeschrieben werden kann. Bedenklich aber ist nach dem Falle von Spence, trotz der Einwürfe von Lawric [3]), die Anwendung von Darmsaiten, weil diese durch gelatinöse Erweichung zu früh nachgeben können, wie das eben in dem False von Spence, der die rechte *Carotis c.* unterband, geschah, wo dann wahrscheinlich durch Forttreibung schon gebildeter Coagula in einzelnen Bezirken des Carotidensystems Embolien entstanden. 30 Stunden nach der Unterbindung traten Convulsionen auf, hernach linkseitige Hemiplegie und am 4. Tage der Tod. Bei der Section fand man die Ligatur gelockert, keine Einschnürung an der Arterie und in der *Art. meningea media* einen Embolus.

1. Unterbindung der Anonyma [4]).

Indicationen. Diese Unterbindung wurde bei Aneurysmen der Subclavia und ***Carotis communis*** gemacht, wo an diesen Gefässen selbst auf der Herzseite keine Ligatur angelegt werden konnte. Burns hat am Leichnam durch Injectionen in die Aorta bei unterbundener ***Anonyma*** nachgewiesen, dass sowohl rechte Herzhälfte, als rechte obere Extremität durch Anastomosen hinreichend mit Injectionsmasse versehen werden, und dass daher die Unterbindung der ***Anonyma*** an Lebenden, welche zuerst im Jahr 1818 Mott ausgeführt hat, möglich wäre. Gleichwohl haben alle Unterbindungen dieses Gefässes (v. Mott, Graefe, Arndt, Hall, Bujalksky, Blaad, Lizars, Kuhl, Key, Pirogoff u. A.) keinen günstigen Erfolg gehabt. Es starben die Operirten bald früher, bald später nach der Unterbindung, theils an wiederholten Blutungen, theils an Entzündungsfolgen des aneurysmatischen Sackes, seiner Umgebungen, der Pleura und der Lungen, theils an Pyämie. Es kann demnach diese Operation, mit welcher man sich eine Zeit lang viel beschäftigt hat, unter keinen Umständen je indicirt sein, was auch neuerdings E. S. Cooper [5]) erfahren hat, der wegen

1) Ib. 22. June. — 2) S. 2. Aufl. dies. Lehrb. IV. S. 97. — 3) The Lancet I. 24. 1869. June. — 4) Einschlägige Literatur s. in der 2. Aufl. dies. Lehrb. II. S. 796. — 5) American Journ. of the med. sc. Nr. 5. Vol. 38. 1859. p. 395.

Aneurysma der *Carotis* und *Subclavia dextra* die Unterbindung machte, seinen Operirten aber am neunten Tage an Pyämie verlor.

Technik. Die Verfahren zerfallen in solche, welche an Lebenden ausgeführt worden sind, und in solche, welche nach Versuchen an Leichen empfohlen wurden, indessen enthalten wir uns hier einer weiteren Darstellung dieser Verfahren, da die Operation obsolet ist, und verweisen den sich hiefür Interessirenden auf die 2. Auflage dieses Lehrbuchs, woselbst diese Verfahren im Einzelnen angegeben sind.

2. Unterbindung der Carotis communis.

Indicationen. Seit Abernethy [1]) im Jahr 1803 und A. Cooper [2]) im Jahr 1805 und 1808 die ersten Unterbindungen der *Carotis communis*, ersterer wegen Verwundung der *Carotis facialis*, letzterer wegen aneurysmatischer Zustände der *Carotis* gemacht haben, ist diese Operation vielfältig wiederholt und dadurch zur Genüge dargethan worden, dass theils durch die anderseitigen Carotidenzweige, theils durch die Vertebralarterien Gesicht und Schädel sammt Inhalt auf der Unterbindungsseite hinreichend mit Blut versehen werden. Ja es ist bereits eine erhebliche Zahl von Fällen bekannt, in welchen die Unterbindung beider Carotiden nach einem bald längeren, bald kürzeren Zwischenraume ertragen wurde [3]). Die einzelnen Krankheits- und Verletzungszustände, wegen welcher diese Unterbindung gemacht wurde und angezeigt sein kann, sind:

1) Blutungen aus der gemeinschaftlichen Carotis selbst oder aus ihren Aesten, der *Carotis cerebralis* und *facialis*, sowie aus Aesten dieser letzteren, wenn die Blutung nicht auf anderem Wege gestillt werden kann. Zwar wäre in Fällen, wo die Arterienverletzung die faciale Carotis betrifft, an diese die Ligatur zu legen, so dass die cerebrale Carotis ausgeschlossen bleibt, allein die Schwierigkeit dieser Operation einerseits, zumal bei Verletzungszuständen dieser Arterie und ihrer Aeste, und die Leichtigkeit, mit welcher die *Carotis communis* unterbunden werden kann, andererseits haben die meisten Chirurgen veranlasst, an den Hauptgefässstamm sich zu wenden.

2) Aneurysmatische Zustände der *Carotis communis*, *cerebralis*, *facialis* und der Aeste dieser. Es ist keinem Zweifel unterworfen, dass durch diese Unterbindung jene Zustände am leichtesten beseitigt werden können, aber noch mehr als bei den Verletzungen sollte

1) Surgical observat. Lond. 1804. p. 115. — 2) Medic. chir. Transact. I. p. 1 u. p. 222. — 3) Eine Zusammenstellung mehrerer Fälle s. in d. 2. Aufl. d. Lehrb. II. S. 799.

man bei Aneurysmen an Aesten der *Carotis facialis* an diese Arterie selbst sich wenden.

3) Angiome des Halses, Gesichtes und des Schädels in Geschwulstform, sowie sehr blutreiche Krebse und Sarcome, zumal wenn dabei die zuführenden Arterien in grösserer Ausdehnung erweitert sind. Der Erfolg der einseitigen Unterbindung wird indessen hier öfters durch die Anastomosen der anderseitigen Carotis vereitelt.

4) Geschwülste im Stromgebiete der Corotiden, wenn bei der Exstirpation derselben eine nicht zu bemeisternde Blutung eintritt, wie das bei Exstirpationen von Parotidengeschwülsten, grossen blutreichen Halsgeschwülsten, Kiefergeschwülsten u. s. w, vorgekommen ist.

5) Geschwülste, bei deren Exstirpation voraussichtlich eine bedeutende Blutung stattfinden wird. Hier hat man öfters die prophylaetische Unterbindung der *Carotis communis* gemacht. Indessen geschah das früher viel häufiger als jetzt, namentlich bei Ober- und Unterkieferresectionen und bei Exarticulationen der Mandibula. In der Regel erheischen aber derartige Operationen, wenn nicht der Gefässreichthum der Geschwulst selbst ein sehr bedeutender ist, eine solche prophylactische Unterbindung nicht.

Ich selbst habe bei einer 65jährigen Frau unmittelbar vor einer Resection des rechten Oberkiefers wegen einer Krebsgeschwulst, die sich von der Kieferhöhle aus entwickelt und zu wiederholten Blutungen Anlass gegeben hatte, die rechte *Carotis communis* unterbunden. Indessen überzeugte ich mich während der Operation, dass diese Vorsichtsmassregel nicht nothwendig gewesen wäre. Die Unterbindungswunde heilte zwar ohne weiteren Unfall, nachdem die Ligatur am 13ten Tage gefallen war, allein nach 6 Wochen starb die Frau unter Erscheinungen von Hirnlähmung. Die Section konnte nicht gemacht werden.

6) Mehrfältig ist diese Operation auch bei mancherlei Hirn- und Nervenkrankheiten gemacht worden, namentlich bei Cephalalgien, Prosopalgien und Epilepsien. In den wenigsten Fällen jedoch ist dadurch Heilung erzielt worden, zuweilen trat Besserung ein und öfters blieb die Operation auch ohne Erfolg.

Was die Lebensgefährlichkeit dieser Operation anbetrifft, so geben statistische Zusammenstellungen der Operationsfälle, wie sie von Velpeau, Norris[1]), Wood[2]), Pilz[3]) u. A. gemacht worden sind, hierüber nur theilweisen Aufschluss, weil bei den meisten dieser Operationen an und für sich schon lebensgefährliche Krankheits- und Verletzungszustände bestanden, oder, wie bei Geschwülsten, noch andere operative Eingriffe gemacht wurden, die zum Theil sehr erheblich wa-

1) Americ. Journ. 1847. July. — 2) New-York. Journ. 1857. July. — 3) Arch. f. klin. Chir. IX. 1867. S. 257.

ren. Es ist nur eine Klasse von Operationen und sie ist gerade die am wenigsten zahlreiche, welche hierüber einigen Aufschluss geben kann, nämlich die, wo die Unterbindung wegen Nervenkrankheiten gemacht wurde, indem hier keine andern Verletzungszustände miteoncurrirten, und nach den Resultaten dieser Operationen in Bezug auf Lebensgefährlichkeit kann diese nicht hoch angeschlagen werden, denn es ist eigentlich von solchen Operationen, von welchen Velpeau 3, Norris 8 und Pilz 34 ausmittelte, kein auf die Operation zu beziehender Todesfall bekannt. Andere statistische Ergebnisse übergehen wir als weniger wichtig und zuverlässig. Auch ist Mehreres davon schon in der Allgemeinen Chirurgie bei den Aneurysmen berührt worden.

Technik. Die *Carotis communis* kann an jeder Stelle ihres Verlaufes unterbunden werden. Bald ist die Wahl der Unterbindungsstelle frei, bald ist man rücksichtlich dieser durch die Krankheits- oder Verletzungsverhältnisse gebunden. Am oberflächlichsten liegt die Arterie oberhalb der Kreuzungsstelle des *Sternocleidomastoideus* mit dem *Omohyoideus* im *Trigonum cervicale super.* und ist desshalb bei freier Wahl die Arterie vorzugsweise hier aufzusuchen. Unterhalb der erwähnten Kreuzungsstelle und unmittelbar über dem Sternalende des Schlüsselbeins liegt die Arterie tiefer, vom *Sternocleidomastoideus*, *Sternohyoideus* und *Sternothyreoideus* bedeckt. Auch ist die Jugularvene hier mehr vor der Arterie gelegen. Bezüglich der linken Carotis ist zu berücksichtigen, dass diese etwas dünner als die rechte und namentlich unten etwas weiter nach aussen und unten gelegen ist, und dass, freilich ganz unten am Halse in der Höhe des 7. Halswirbels, der *Ductus thoracicus* in die linke innere Jugular- oder Schlüsselbeinvene mündet. Immer ist es aber der innere Rand des *Sternocleidomastoideus*, an welchen man sich für die Einschnitte zu halten hat. Zur Operation liegt der Kranke mit leicht erhöhtem Kopfe, der etwas nach der entgegengesetzten Seite gekehrt ist.

1) Hohe Unterbindung oberhalb des *Omohyoideus*. Man macht einen $2^1/_2$ — 3″ langen Hautschnitt längs des innern Randes des *Sternocleidomastoideus*, dessen Mitte ungefähr der Höhe der *Cartilago cricoidea*, welcher gegenüber der Kreuzungsstelle des *Omohyoideus* und *Sternocleidomastoideus* liegt, entspricht, dringt hierauf mit wiederholten Messerzügen durch das Platysma, das unterliegende Bindegewebe und die oberflächliche Fascie zum innern Rande des Kopfnickers. Im untern Theil der Wunde sehe man nach dem *Omohyoideus*, sowie nach dem äussern Rande des *Sternohyoideus*. Durch stumpfe Haken wird nun der *Sternocleidomastoi-*

deus nach aussen, die zum Zungenbein und zum Schildkorpel gehende Muskulatur, nebst der aus ihrer Scheide etwas gelösten Schilddrüse nach innen gezogen und die nun sichtbare Bindegewebsscheide der Carotis, wo möglich mit Vermeidung derjenigen der innern Jugularvene, vorsichtig geöffnet, worauf man letztere nach aussen schiebt, die etwas tiefer liegende Arterie noch mehr isolirt und von aussen nach innen mit Vermeidung der Vene und des Vagus mit einer Ligatur umgibt.

2) Tiefe Unterbindung unterhalb des ***Omohyoideus.*** Bei dieser wird der Schnitt von gleicher Länge und in derselben Richtung geführt, nur beginnt er weniger hoch, etwa im Niveau des untern Schildknorpelrandes oder des Ringknorpels. Den ***Omohyoideus*** sucht man im obern Theil der Wunde, unten trennt man den ***Sternocleidomastoideus*** vom ***Sternothyreoideus***, zieht den ersteren stark nach aussen, da die Arterie unter ihm durchläuft, den letzteren nach innen und die Schilddrüse nach auf- und einwärts. Bei der Eröffnung der Gefässscheide ist zu berücksichtigen, dass die Jugularvene, zumal wenn sie durch unterbrochene Athmung geschwellt ist, mehr vor, als an der äussern Seite der Arterie liegt. Sollte bei etwas höherer Unterbindung der ***Omohyoideus*** hinderlich sein, so wird derselbe durchgeschnitten. Bei tiefer Unterbindung der linken Carotis muss man bei der Eröffnung der Gefässscheide besonders vorsichtig sein, um den dicht hinter derselben gelegenen dünnwandigen ***Ductus thoracicus*** nicht zu verletzen

Die Schnürung der Ligatur muss langsam geschehen, damit nicht allzurasch die Blutzufuhr zum Gehirn abgeschnitten wird. Hat man das Gefäss in etwas grösserer Ausdehnung von seiner Scheide entblöst, so ist es gerathen, an den Grenzen der präparirten Stelle je eine Ligatur anzulegen. Würde die Jugularvene verletzt worden sein, so müsste diese unterbunden werden [1]). Bei der hohen Unterbindung, welche technisch die viel leichtere ist, hat man daran zu denken, dass die Theilung der ***Carotis communis*** zuweilen tiefer unten stattfindet. Auch sind bei dieser Unterbindung, eher als bei der tiefen, nach Durchschneidung der Ligatur aus dem obern Ende Nachblutungen zu fürchten u. s. w.

3. Unterbindung der Carotis facialis.

Indicationen. Obgleich diese Arterie eigentlich oberflächlicher liegt als die ***Carotis communis,*** so ist ihre Unterbindung doch

1) Simmons, Cyclopaedia of pract. surgery I. p. 262. — Barovero, Edinb. med. and surg. Journ. XLIII. p. 483.

schwieriger, weil sie von mehreren Venen und Nerven umgeben, gleichsam von denselben umstrickt ist und nur in kurzen Zwischenräumen von der Arterie Zweige abgehen. Gleichwohl hat man die daraus erwachsenden Schwierigkeiten zu hoch angeschlagen und desshalb nicht hinreichend begründet die Unterbindung dieser Arterie verworfen, denn nicht blos ist bereits eine Reihe von Fällen bekannt, in welchen dieselbe ohne üble Ereignisse bei der Operation unterbunden wurde, sondern es ist auch diese Unterbindung wegen Ausschlusses der *Carotis cerebralis* eine in ihrer Rückwirkung weniger eingreifende Operation, als diejenige der *Carotis communis* und würde noch dringender empfohlen werden können, wenn nicht wegen der so vielen Abgangsäste in kurzen Zwischenräumen so leicht Nachblutungen zu fürchten wären. Die speciellen Indicationen für diese Operation geben ähnliche Krankheits- und Verletzungszustände, wie sie für die Unterbindung der gemeinschaftlichen Carotis angegeben worden sind, wenn dieselben nur das Stromgebiet der facialen Carotis betreffen. Bushe[1]) unterband diese Arterie zuerst im Jahr 1827 bei einem 2½ Jahr alten Kind wegen eines *Aneur. anastomoticum* der rechten Schläfenseite, das ausgeschnitten worden war, worauf zu wiederholten Malen Blutungen aus der Wunde sich einstellten. In drei Wochen waren beide Wunden geheilt. Prophylactisch als Vorkehr gegen Blutungen wurde die Unterbindung gemacht von Mott[2]) vor einer Excision der Mandibula, von Lizars[3]) vor einer Resection des Oberkiefers, von Wutzer[4]) vor der Exstirpation einer Halsgeschwulst und vor der Exstirpation eines zwischen den Gaumenpfeilern der rechten Seite gelegenen Markschwammes u. s. w. Bei der Exstirpation einer Halsgeschwulst rechterseits unterband Claus[5]) diese Arterie wegen einer nicht zu stillenden venösen Blutung u. s. w.

Technik. Die anatomischen Details für diese Operation hat am genauesten Dietrich[6]) angegeben. Nach ihm wird ½" vom innern Rande des Kopfnickers gegen den Kehlkopf zu und ein Querfinger breit unter der Mandibula parallel mit dem Kopfnicker ein 2" langer Schnitt abwärts geführt, weiterhin das Platysma und die oberflächliche Halsfascie getrennt. Es erscheint nun am äussern Wundrande der Kopfnicker mit einigen Drüsen, am innern Wundrande fühlt man das

1) The Lancet, II. Nr. 252. p. 413. — 2) The Americ. Journ. of med. sc. II. p. 482. — 3) The Lancet, 1830. 10. April. — 4) Rheinische Monatsschr. 1847. Febr. Deutsche Klin. 1850. S. 171. — 5) Bei Brunswicker, Delectus casuum ligaturae principalium arteriarum. Diss. Bonnae, 1853. p. 24. — 6) Das Aufsuchen der Schlagadern. Nürnb. 1831. S. 186.

Zungenbein, im obern Mundwinkel sieht man die Submaxillardrüse und den Biventer, im untern den *Omohyoideus*. Die Grundfläche der Wunde ist mit Fett und Zellgewebe ausgefüllt, unter welcher die äussere Carotis liegt. Diese Masse wird vorsichtig getrennt, mehr nach aufwärts, um einer tiefer unten liegenden Venenverbindung der *Thyreoidea s.*, *Sublingualis* und *Faciatis* auszuweichen, und nun kommt die Arterie gegen den obern Mundwinkel laufend, theilweise von der *V. facialis c.* bedeckt, zum Vorschein. Oben wird die Arterie gekreuzt durch den *Biventer* und den *N. hypoglossus*, von dem an der innern Seite der Arterie einige Fäden herablaufen. Auch bemerkt man die *Art. thyreoidea s.* abwärts und die gleichnamige Vene aufwärts zur *Jugularis interna* steigend. An der äussern Seite der Arterie liegen *Carotis cerebralis*, *Jugularis interna* und *Vagus*. Die Unterbindung geschieht entweder oberhalb der *Art. thyreoidea s.* oder da, wo sie den untern Rand des Biventers kreuzt.

4. Unterbindung einzelner Aeste der Carotis facialis.

1) Unterbindung der *Thyreoidea superior.* Da diese Arterie meistens bei erweitertem Zustande, namentlich beim sogenannten aneurysmatischen Kropfe (S. 585) unterbunden wird, so macht sich ihre Lage gewöhnlich hinreichend bemerkbar durch sicht- und fühlbare Pulsationen, worauf gesehen werden muss, da die Arterie durch die Vergrösserung der Schilddrüsse mehr oder weniger aus ihrer Lage verdrängt ist. Ueber diese Stelle hin wird von unterhalb des Kieferwinkels längs des innern Randes des Kopfnickers ein Hautschnitt bis zum Niveau des Schildknorpelrandes geführt. Vorsichtig dringt man tiefer, gegen die in Folge der Ektasie oberflächlicher liegende Arterie und durchschneidet desshalb die unter dem Platysma befindlichen Bindegewebsschichten auf der Hohlsonde. Bei dieser Präparation hält man sich mehr an den innern Wundrand gegen das Zungenbein und den Kehlkopf hin. Im untern Winkel findet sich der *Omohyoideus*, welcher mit der Arterie sich kreuzt. Die gleichnamige Vene liegt bald neben der Arterie, bald etwas tiefer. Da die *Art. laryngea* meistens miterweitert ist, so legt man die Ligatur unterhalb dieses Astes an. Ueber die Erfolge solcher Operationen ist schon beim aneurysmatischen Kropfe berichtet worden.

Die von Jameson, Zang, Langenbeck, Bujalsky u. A. gegebenen Unterbindungsregeln sind mehr für den nicht erweiterten Zustand der Arterie und eine normale Lage derselben berechnet.

2) Unterbindung der *Lingualis* [1]). Schon bei den Zungen-

1) Adelmann, Arch. f. klin. Chir. III. 1862. S. 11. — Demarquay, Allgem. Wiener med. Zeit. 1869. Nr. 19.

affectionen haben wir auf die Fälle aufmerksam gemacht, in welchen Unterbindungen dieser Arterie vorgenommen wurden. Am häufigsten unterband man prophylactisch vor Zungenexstirpationen, selten wegen Aneurysmen, und niemals wegen traumatischer Blutungen. In den letzten Fällen, d. h. bei schweren Zungenblutungen, wandte man sich stets an die Carotis. Was den Nutzen einer prophylactischen Unterbindung betrifft, so kann die einseitige Unterbindung nur dann bei Zungenoperationen etwas helfen, wenn diese nur eine Zungenhälfte betreffen, was jedenfalls nicht sehr häufig ist und, wenn es vorkommt, so wird die Zungenaffection eine beschränktere sein, die überhaupt eine solche prophylactische Unterbindung nicht erheischt. Aneurysmen der Zunge sind sehr selten und bei starken Blutungen aus der Zunge wird es sehr schwierig, ja fast unmöglich sein, die Unterbindung auszuführen. Die Indicationen zu derselben sind daher jedenfalls sehr beschränkte, und ausserdem ist noch zu berücksichtigen, dass diese Operation in der Ausführung, namentlich bei den sie indicirenden Krankheitsverhältnissen, schwierig und keineswegs ohne Lebensgefahr ist.

Technik. Es gibt verschiedene Verfahren von Wise, Flaubert, Dietrich, Malgaigne u. s. w.[1]) Die meisten anatomischen Details gibt Dietrich. Sein Verfahren ist ähnlich demjenigen zur Aufsuchung der *Carotis facialis* und legt die Arterie ganz nahe ihrem Ursprung blos. Malgaigne sucht die Arterie in der Nähe des grossen Zungenbeinhorns auf und macht vier Millimeter über demselben und parallel mit ihm einen Einschnitt von drei Centimeter Länge durch Haut und Platysma. Dadurch gelangt man zum untern Rande der Submaxillardrüse. Diese wird nach oben gedrängt und es erscheint die Sehne des Digastricus. Einen Millimeter darunter findet man den *N. hypoglossus*, und zwei Millimeter tiefer theilt man die Fasern des *N. hyoglossus*, worauf man zur Arterie gelangt. Zu berücksichtigen ist, dass die Vene öfters vor der Arterie liegt und daher zuerst verschoben werden muss u. s. w.

5. Unterbindung der Subclavia [2]).

Die Unterbindung der Subclavia kann an drei Stellen geschehen: 1) Jenseits des *Scalenus anticus*, 2) hinter oder unter diesem Muskel und 3) diesseits von diesem Muskel. Die als Unterbindungen der Subclavia unterhalb des Schlüsselbeins beschriebenen Operationen rechnen wir zu den Unterbindungen der *Axillaris*.

---

1) S. 2. Aufl. dies. Lehrb. II. S. 804. — 2) Der Literatur in der 2. Aufl. II. S. 805 füge ich bei: Koch, Arch. f. klin. Chir. X 1869. S. 195.

a) Unterbindung der Subclavia jenseits des Scalenus anticus.

Indicationen. An dieser Stelle unterband zuerst Ramsden im Jahr 1809 die Subclavia, und auch späterhin wurde jene zur Unterbindung wo nur immer möglich gewählt, weil hier die Arterie am zugänglichsten ist und keinen ihrer Aeste abgibt. Weitaus am häufigsten waren es Aneurysmen der *Axillaris* oder der Subclavia selbst, welche zu dieser Unterbindung Anlass gaben, nächstdem auch Blutungen aus der *Axillaris* und *Subclavia*, sei es in Folge von Traumen oder von Krankheitszuständen, welche die Continuitätstrennungen der genannten *Vasa* herbeigeführt haben. Selten unterband man wegen Aneurysmen der Anonyma, oder bei Geschwülsten der Schultergegend, denen man die Blutzufuhr abschneiden wollte, oder prophylaktisch gegen Blutung vor der Exstirpation solcher Geschwülste mit Exarticulation des Humerus u. s. w.

Technik. Obschon an dieser Stelle die Operation am leichtesten ist, so muss doch hervorgehoben werden, dass diese bei aneurysmatischen Zuständen in der Regel ungleich schwieriger ist als bei normalen Verhältnissen, weil durch jene sehr oft die Räumlichkeit des Operationsgebietes erheblich beschränkt und namentlich auch durch Erhebung der Clavicula die Arterie tiefer gelegen ist. Zur Operation kann der Kranke sitzen oder liegen. Die Schulter der Operationsseite muss so tief als möglich herabgedrückt werden, damit das Schlüsselbein mit seinem Akromialende tief steht. Lisfranc zieht die Schulter zugleich nach vorn. Alsdann wird längs des obern Randes der *Clavicula* vom äussern Rande des Kopfnickers bis zum vordern Rande des Kappenmuskels ein Hautschnitt gemacht (Ramsden, Mayo, Wardrop, Syme u. A. fügten noch einen Verticalschnitt bei nach dem äussern Rande des *Cleidomastoideus*), das Platysma durchschnitten, die äussere Jugularvene nach aussen gehalten, jedenfalls aber an beiden Enden unterbunden, wenn sie durchschnitten würde, worauf man die oberflächliche Fascie spaltet und zur bessern Orientirung den äussern Rand des *Cleidomastoideus* entblöst. Mit grosser Vorsicht wird hierauf das subfasciale Bindegewebe, welches bisweilen sehr fetthaltig ist und Drüsen enthält, durchschnitten, bis man zur tiefen Halsfascie gelangt, unter welcher die gesuchte Arterie liegt in dem Winkel, welchen der vordere Scalenus mit der ersten Rippe bildet. Zur Trennung dieser Fascie geht man von dem als Anhaltspunkt dienenden Scalenus aus, isolirt dann die Arterie mit dem Scalpellhefte, und führt die Ligatur um den auf der Rippe gelegenen Theil der Arterie, damit die Pleura weniger

verletzt werden kann. Zur Auffindung der Arterie soll man nach Lisfranc sich vorzüglich an das *Turberculum costae* halten, wo der Scalenus sich festsetzt und neben welchem nach aussen zu die Subclavia liegt.

Die Umlegung der Ligatur hat mitunter grosse Schwierigkeiten und ist bisweilen gar nicht möglich, ohne noch andere Theile mitzufassen wie es A. Cooper ergieng. Auch kamen schon Verletzungen der Arterie selbst (Crisp) oder der Pleura (Colles u. A.) vor, oder es wurden mit der Arterie noch Zweige des *Plexus brachialis* (Ramsden, Desault, White u. A.) unterbunden. Auch kam es vor, dass gar nicht die Subclavia, sondern nur ein Zweig derselben mit der *V. Subclavia* in die Ligatur gefasst wurde (Wilhelm) u. s. w.

b) Unterbindung der Subclavia hinter dem Scalenus anticus.

Zu der Unterbindung an dieser Stelle kann man sich genöthigt sehen in Fällen, wo wegen Mangel an Raum jenseits des Scalenus, oder wegen bis zu diesem Muskel reichender Entartung der Subclavia diese näher gegen die Trachea hin unterbunden werden muss. Gegen diese Operationsstelle lässt sich freilich vom anatomischen Standpunkte aus einwenden, dass die Ligatur hier so nahe den abgehenden Aesten der Subclavia angelegt werden muss, dass die Bildung eines centralen Thrombus kaum möglich scheint, indessen ist die Möglichkeit eines solchen Verschlusses nicht blos durch einige Sectionen (Auehincloss [1]), Langenbeck [2]) u. A.) nachgewiesen, sondern spricht dafür auch der mehrfältige Erfolg solcher Operationen (Dupuytren, Liston, Bullen [3]), Nichols [4]) u. s. w.). Unter den angeführten Verhältnissen hat daher diese Unterbindungsstelle entschieden ihre Berechtigung. Was die Operationstechnik betrifft, so beginnt man den Hautschnitt etwas weiter nach innen und kann auch, um freiere Einsicht zu gewinnen, die Clavicularportion des Kopfnickers vom Schlüsselbein lösen. Den *Scalenus anticus* durchschneidet man mit einem geknöpften Messer oder auf einer Hohlsonde ganz oder nur theilweise. Bei gänzlicher Durchschneidung ist darauf zu achten, dass der *N. phrenicus* nicht verletzt wird. Auch kann der Pleurasack so hoch stehen, dass er der hintern Fläche des Scalenus anliegt.

c) Unterbindung der Subclavia diesseits des Scalenus anticus.

Indicationen. Die Unterbindung der Subclavia an der Trachealseite des *Scalenus anticus* ist eine sehr schwierige und gefährliche Ope-

1) Edinb. med. and surg. Journ. 1836. p. 324. — 2) Schreff, De aneurysmate art. subclaviae traumatico. Diss. Berol. 1863. — 3) Lond. med. Repository. XX. 1822. Sept. — 4) The Lancet XXIII, p. 238.

ration, welche zwar von Colles, Cooper, Arendt, Bayer, Mott u. A. im Ganzen bis jetzt etwa 14mal ausgeführt wurde, aber auch nicht in einem Falle einen glücklichen Erfolg hatte. Unter diesen Fällen sind einige, in welchen auch noch die Carotis unterbunden wurde. Fast immer waren es rechtseitig gelegene Aneurysmen der Subclavia, welche zu dieser Unterbindung Anlass gaben, nur in einem Falle bestand ein Aneurysma der Anonyma. Die Schwierigkeit und Gefährlichkeit dieser Operation liegt darin, dass die Subclavia vor ihrem Eintritt zwischen die Scaleni eine Menge grösserer Aeste abgibt, dass der *N. vagus* vor der Arterie, das untere Cervicalganglion des sympathischen Nerven hinter derselben verlaufen, dass der *N. recurrens* rechterseits die Arterie umschlingt, linkerseits zwischen derselben und der Speiseröhre sich befindet, dass die *V. subclavia* unmittelbar vor der Arterie gelegen ist, und dass linkerseits die Arterie tiefer und unmittelbar auf der Pleura liegt und der *Ductus thoracicus* über sie hingeht, so dass wenigstens auf der linken Seite die Unterbindung kaum ohne Verletzung wichtiger Gebilde möglich ist. Auch ist sie bis jetzt nur zweimal von A. Cooper und Rodgers [1]) gemacht worden.

Technik. Wir berücksichtigen nur die rechtseitige Unterbindung. Zu dieser wird nach Colles und A. Cooper ein 3″ langer Horizontalschnitt unmittelbar über dem Sternalende des Schlüsselbeins durch Haut und Platysma gemacht, dann auf der Hohlsonde der Clavicularansatz des Kopfnickers getrennt, das unterliegende Bindegewebe bis zum Erscheinen des vordern Scalenus beseitigt, weiterhin der innere Rand dieses Muskels frei gemacht, bis man die hinter demselben verlaufende Arterie fühlt, die nun noch weiter nach innen verfolgt wird, um die Ligatur womöglich unterhalb des Abganges der *Vertebralis* und *Thyreoidea inferior* umlegen zu können, wobei man sich ganz besonders vor einer Verletzung der Pleura zu hüten hat. Nach Hodgson und Arendt trennt man auch noch den Sternalansatz des Kopfnickers, sucht die Carotis auf und verfolgt sie nach abwärts bis zum Ursprung der Subclavia. Dieses Verfahren ist besonders dann einzuschlagen, wenn man mit der Subclavia auch noch die Carotis unterbinden will.

6. Unterbindung einzelner Aeste der Subclavia.

1) Unterbindung der *Thyreoidea inferior*. Diese Operation ist bei aneurysmatischer Struma gemacht worden, wenn die Unterbindung der obern Schilddrüsenschlagader unzureichend gefunden

1) Bei Todd, Syclopaedia of anatomy and physiology. IV. p. 826.

wurde. Dietrich [1]), Laymann [2]), Velpeau [3]) u. A. haben für diese Operation besondere Verfahren angegeben freilich zunächst nur für normale anatomische Verhältnisse. Das Verfahren von Velpeau ist für eine höhere, dasjenige von Dietrich für eine tiefere Unterbindung der Arterie berechnet. Uebrigens ist das letztere wegen des *Ductus thoracicus* nur rechterseits ausführbar.

a) Nach Velpeau verfährt man wie zur Unterbindung der *Carotis communis* unterhalb des *Omohyoideus*, öffnet die Scheide derselben aber nicht, sondern zieht sie nach aussen, die Schilddrüse nach innen, den *Omohyoideus* nach oben und sucht nun die Arterie auf, die ganz nahe an jenem Muskel liegt. Bei Anlegung der Ligatur müssen der *R. cervicalis* des *N. lingualis*, welcher vor der Arterie und der *N. laryngeus inferior*, welcher hinter der Arterie liegt, geschont werden.

b) Dietrich macht einen 2½" langen Schnitt vom Schlüsselbein aufwärts längs des innern Randes des *Cleidomastoideus*, einen zweiten 1½" langen Schnitt vom Anfang des ersten nach aussen parallel mit dem Clavicularrande und trennt auf der Hohlsonde die Clavicularportion des Kopfnickers vom Schlüsselbein. Quer über die Mitte der Wunde spannt sich der *Omohyoideus*, unter demselben verläuft die *Transversa colli* und noch tiefer die *Transversa scapulae*. Man verfolgt nun diese Arterie nach innen und gelangt so zur *Thyreoidea inferior*, welche ungefähr 1" weit am innern Rande des *Scalenus anticus* emporsteigt und hier unterbunden wird.

2) Unterbindung der *Vertebralis*. Für die Unterbindung dieser Arterie hat man verschiedene Vorschläge gemacht. So hat namentlich Dietrich Verfahren angegeben für die Unterbindung zwischen Epistropheus und Atlas und zwischen diesem und Hinterhaupt [4]). Man sieht aber, auch abgesehen von der Schwierigkeit der Ausführung, nicht ein, unter welchen Verhältnissen eine so hohe Unterbindung indicirt sein könnte. Ausserdem ist nach den Versuchen von A. Cooper die Unterbindung dieser Arterien gar nicht gefahrlos. Eine tiefere Unterbindung in dem dreieckigen Raum zwischen äusserer Jugularvene, Kopfnicker und Schlüsselbein hat Nuntiante angegeben. An eine solche tiefere Unterbindung der Arterie vor ihrem Eintritt in die *Foramina* der Querfortsätze der Halswirbel könnte man bei Verletzungen und Aneurysmen dieser Arterie denken, wenigstens auf der rechten Seite, allein die Operation ist nicht leichter als die Unterbindung der Subclavia auf der innern Seite des *Scalenus anticus*. Dass sie aber ausführbar, ist durch den Fall Parkers [5]) erwiesen, der sie bei einem Aneurysma der Subclavia mit dieser Arterie und der *Caro-*

1) L. c. S. 95. — 2) De ligandis arteriis thyreoideis, praesertim inferioribus ad sanandam strumam. Diss. Bonnae. 1833. — 3) Traité d'Anat. chir. I. 1837. p. 446. — 4) S. 2. Aufl. dies. Lehrb. II. S. 810. — 5) American Journ. of med. sc. Nr. 5. Vol. 47. 1864. p. 562.

tis communis unterbunden hat. Indessen der Fall endete tödtlich. Das Verfahren ist im Wesentlichen dasselbe wie bei der Unterbindung der Subelavia diesseits des *Scalenus anticus*.

b) Venen.

Anatomisches. Von den Venen des Halses kommen hauptsächlich die Jugularvenen in Betracht, die *externa* und *interna*. — Die *V. jugularis externa (posterior)* ist der eigentliche Stamm der oberflächlichen Halsvenen. In der grossen Mehrzahl der Fälle beginnt sie nach Luschka [1]) vor dem äussern Ohr als eigentliche Fortsetzung der *Facialis posterior*. Von der Gegend des Kieferwinkels an steigt sie in fast verticaler Richtung den Kopfnicker kreuzend über die äussere Fläche dieses Muskels herab, nur von der Haut und dem *M. subcutaneus colli* bedeckt. Am hintern Rande der Clavicularportion des Kopfnickers bald vor, bald hinter dem hintern Bauch des *Omohyoideus* perforirt sie die oberflächliche Halsfascie, mit welcher sie verwachsen ist, so dass sie nicht collabiren kann, dringt in die Tiefe, wendet sich medianwärts gegen die *V. anonyma* und mündet in dem Winkel zwischen *Jugularis interna* uud *Subclavia* ein. An dieser Mündung oder etwas oberhalb hat sie eine zweitheilige Klappe. Auf diesem Wege nimmt sie theils von der vordern, theils von der hintern Halsgegend mehrere collaterale Aeste auf [2]). — Die *V. jugularis interna* folgt am Halse dem Laufe der *Carotis cerebralis* und *communis*, indem sie allmählig von der hintern Fläche der ersteren an die Seite der letztereu gelangt uud vor dieser etwas vorsteht. Unten liegt sie vor der *Art. subclavia* und der *Thyreoidea inferior* meist hinter der Spalte der beiden Portionen des Kopfnickers. Beide Jugularvenen sind hier 5,5 Ctmtr. von einander entfernt. Das untere hinter der *Clavicula* gelegene Ende bildet eine ovale Erweiterung, den sogenannten *Bulbus inferior*, jedoch nur rechterseits deutlich ausgebildet, welcher zwei Klappen hat. Wesentlich vergrössert wird die *V. jugularis interna* in der Gegend des Zungenbeins im *Trigonum cervicale s.* durch den Hinzutritt der *V. facialis communis*. — Durch das Zusammentreffen der *V. jugularis interna* und *V. subclavia* dicht hinter der *Articulatio sternoclavicularis* wird jederseits die *V. jugularis communis* oder *V. anonyma* gebildet, welche weiterhin die *V. cava superior* zusammensetzen [3]). — Die *V. jugularis externa* und *interna* führen das durch die *Carotis communis* ausgeströmte Blut zurück und zwar so, dass die *V. jugularis interna* zunächst das Blut aus der Schädelhöhle, die *V. jugularis interna* zunächst das Blut der Hinterhaupts- und Ohrgegend aufnimmt, und dass dann beide weiterhin in sehr wechselnder Weise in der Gegend des Kieferwinkels das Blut der oberflächlichen und tiefen Gesichtsvenen aufnehmen.

Capitel I.

Entzündung der Jugularvenen. Phlebitis jugularis.

Bis jetzt ist dieser Localaffection keine besondere Aufmerksamkeit geschenkt worden, wohl desshalb, weil eine Veranlassung zu der-

1) Denkschr. d. math. naturw. Classe d. k. Akad. z. Wien. XX. S. 199. — 2) Ueber Abweichungen dieser Venen s. Gruber, Bull. de l'Acad. de St. Petersbourg. XII. Nr. 3. p. 247. — 3) Eine sehr gute Abbildung dieser Venen s. bei Henle, Handb. d. Gefässlehre. Braunschw. 1868. S. 328. Fig. 140.

selben, der Aderlass an der *V. jugularis externa*, selten gemacht wird und andere durch traumatische Einwirkungen auf die Jugularvenen bedingte Entzündungen, wie sie nach Geschwulstexstirpationen am Halse so häufig vorkommen, entweder von keinen weiteren nachtheiligen Folgen begleitet sind, oder, wenn auch solche eintreten, wie Thrombose, eiteriger Zerfall der Thromben, Embolie, Pyämie u. s. w., dieselben häufig auf andere Vorgänge im Wundverlauf bezogen werden. Interessant ist, dass gerade der Aderlass an der *V. jugularis* bei Pferden Hunter [1]) den ersten Anlass gegeben hat zu seiner Lehre von der Phlebitis. Von Entzündung der äussern Jugularvene durch Aderlass beim Menschen hat Balling [2]) drei Fälle mitgetheilt. Albers [3]) berichtet von einer solchen Entzündung in Folge eines Abscesses der Parotis u. s. w. Bei den innern Jugularvenen sind es ausser zufälligen Verletzungen hauptsächlich Operationen am Halse, namentlich Geschwulstextirpationen und Gefässunterbindungen, welche zu ihrer Entzündung führen. In Langenbecks [4]) werthvoller Abhandlung, die chirurgische Pathologie der Venen betreffend, sind mehrere hieher gehörige Fälle mitgetheilt. In andern Fällen scheint die jugulare Phlebitis mit primärer und secundärer Thrombenbildung von Schädelverletzungen, und zwar von Thrombirung oder Entzündung der Sinus der harten Hirnhaut, ausgegangen zu sein, und noch in andern Fällen scheint eine Verbreitung der Entzündung in entgegengesetzter Richtung, nämlich vom Herz aus stattgefunden zu haben, wohin einige von Ramirez [5]) mitgetheilte Fälle gezählt werden mögen. Uebrigens spielt die jugulare Phlebitis meistens nur die Rolle einer complicirenden und nicht einer für sich allein bestehenden Krankheit.

In therapeutischer Hinsicht ergibt sich aus solchen Vorkommnissen die Regel, bei Halsoperationen die grösseren Venenstämme nicht allzusehr durch Entblössung, Zerrung, Quetschung u. s. w. zu insultiren, auch nicht ohne Noth zu durchschneiden und zu unterbinden. Periphlebitische Abscesse sollten wo möglich frühzeitig eröffnet werden.

Capitel II.

Verletzungen der Jugularvenen.

Entstehung. Diese Verletzungen bestehen am häufigsten in Stich-, Schnitt- und Schusswunden, seltener in Quetschungen und Zerreis-

1) Med. Transact. I. 1793. p. 18. — 2) Zur Venenentzündung, Würzb. 1829. S. 270. — 3) Rust's Mag. Bd. 41. S. 135. — 4) Archiv f. klin. Chir. I. 1861. S. 1. — 5) Gaz. méd. de Par. 1867. 47.

sungen. Die Wunden sind bald in selbstmörderischer Absicht beigebracht, bald durch fremde Hand zufällig oder absichtlich bewirkt, bald sind es operative Verwundungen bei Geschwulstexstirpationen und Arterienunterbindungen zufällig oder absichtlich hervorgebracht. Quetschungen und theilweise Zerreissungen kommen auch bei den letztgenannten Operationen zuweilen vor. Solchen Verletzungen ist seit Travers [1]) Abhandlung über die Wunden und Unterbindung der Venen nur wenig Aufmerksamkeit geschenkt worden. In der neueren Zeit hat Langenbeck in der schon oben erwähnten Arbeit die Bedeutung der Venenverletzungen überhaupt hervorgehoben und durch Mittheilung einschlägiger Fälle begründet, während Gross [2]) speciell die Verletzungen der *Jugularis interna* durch Zusammenstellung einer Reihe von Fällen einlässlicher behandelte.

Erscheinungen und Folgen. Die Gefahren, welche Zusammenhangstrennungen der Jugularvenen im Gefolge haben können, sind dieselben wie bei andern grösseren Venen, Phlebitis, Thrombose, Blutungen, primäre und secundäre, Lufteintritt in die Venen, weiterhin Brand, Pyämie u. s. w. Unter 20 von Gross zusammengestellten Fällen erfolgte der Tod durch primäre Blutung 4mal, durch Lufteintritt 4mal, durch secundäre Hämorrhagien 5mal, durch Pyämie 4mal, durch Gehirnerweichung 1mal und durch Eclampsie ebenfalls 1mal. Die Hirnerweichung kann Folge ausgedehnter Thrombose der *Jugularis interna* oder eines embolischen Vorganges gewesen sein. Secundäre Hämorrhagien traten besonders häufig bei Schussverletzungen auf, primäre Hämorrhagien fast ausschliesslich bei Schnittverletzungen. Dem Lufteintritt sind besonders die Jugularvenen ausgesetzt, zumal bei Verwundungen am untern Theil des Halses wegen der Nähe des Thorax und wegen ihrer Verbindungen mit den Halsfascien beim Durchtritt durch dieselben, die einen Collapsus der Venenwandungen verhindern. — Dass Blutungen aus der *Jugularis interna* rasch tödtlich werden können, habe ich in drei Fällen beobachtet.

Zwei Fälle betrafen Selbstmörder, welche sich die rechte *Jugularis interna* in der Höhe des Kehlkopfes in schräger Richtung theilweise durchgeschnitten hatten. Der Tod schien rasch durch Verblutung eingetreten zu sein. Im dritten Falle wurde gleichfalls die rechte innere Jugularvene durch einen Messerstich an der rechten Halsseite verletzt. Das Messer war unter dem Kieferwinkel rechterseits eingedrungen und hatte die Vene etwas unterhalb des Kehlkopfs in einer Ausdehnung von nicht ganz einem halben Zoll angeschnitten. Nicht nur war die Blutung nach aussen sehr bedeutend, sondern auch in der Umgebung der Venenwunde war

1) Surgical Essays. I. Lond. 1818. p. 286. — 2) Amer. Journ. of med. sc. CV. 1867. Jan. p. 19. Apr. p. 305.

eine höchst beträchtliche Blutansammlung, welche die Trachea dermassen comprimirte, dass der Verletzte sich theils verblutete, theils erstickte.

Die Blutung erfolgt bei durchschnittener Vene aus beiden Enden, aus dem peripherischen continuirlich, aus dem centralen mehr absatzweise bei jeder stärkeren Exspiration. Die *V. jugularis interna* kann auch von der Mundhöhle aus verletzt werden. Nach Langenbeck [1]) hatte ein junger Mann bei einem Pistolenduell einen Schuss in den Mund erhalten. Die Kugel war von rechts nach links in die Mundhöhle gedrungen und unter den linkseitigen Nackenmuskeln stecken geblieben. Eine starke Blutung von kurzer Dauer trat im Augenblick der Verletzung ein. Am achten Tage plötzlicher Eintritt einer starken Blutung aus dem Munde, welcher der Verletzte erlag. Die innere Wand der linkseitigen *Jugularis interna* war zerrissen. — Aber auch Verwundungen der *Jugularis externa* können durch Blutungen tödtlich werden, was, wie Langenbeck ganz richtig bemerkt, in forensischer Beziehung von Wichtigkeit ist. Casper [2]) untersuchte einen Selbstmörder, welcher sich mit einem Rasirmesser den Kehlkopf und beide externe Jugularvenen durchschnitten hatte. Die umgebende Blutlache und die Blutleere des ganzen Körpers, mit Ausnahme der Hirnvenen, constatirten den Verblutungstod. Einen ähnlichen Fall theilte schon Pelletan [3]) mit. Er betraf eine junge Frau, welche sich mit einem Messer gleichfalls beide *Jugulares externae* durchschnitten hatte. — Noch gefährlicher als Verletzungen der *Jugulares internae* sind diejenigen der *Jugulares communes*, und zwar nicht blos wegen ihrer bedeutenderen Grösse, sondern auch wegen ihrer viel schwierigeren Zugänglichkeit.

Behandlung. Prophylactisch ist bei Halsoperationen gegenüber den Venen das zu beachten, was wir schon bei der Phlebitis angeführt haben, und fügen wir noch bei, dass jeder Chirurg, der Geschwulstoperationen oder Unterbindungen am Halse ausgeführt hat, die Erfahrung gemacht haben wird, dass die grösseren Venen ganz füglich blosgelegt und zur Schonung dislocirt werden können, ohne dass desshalb nachtheilige Folgen, gefährliche Entzündung, Thrombose u. s. w. eintreten, wenn nur dabei mit einer gewissen Vorsicht und Schonung verfahren wird.

Ist aber am Halse eine grössere Vene verletzt worden, so ist der erste Zufall, gegen welchen man Vorsichtsmassregeln zu ergreifen hat, der mögliche Lufteintritt in die Vene und dagegen hat man sich auch prophylactisch zu schützen, wenn eine solche Vene nothwendig durch-

1) L. c. S. 22. — 2) Handb. d. ger. Med. Thanatolog. Thl. 1857. S. 365. — 3) Clin. chir. I. p. 34.

schnitten werden muss. Die einfachste Vorkehr dagegen ist die sofortige Compression des centralen Venenendes, wodurch zugleich die Blutung aus diesem Ende gestillt wird. Da aber auch das peripherische Ende blutet, so muss auch ein Druck auf dieses ausgeübt werden. Das weitere einzuschlagende Verfahren, da die Digitalcompression nicht allzulange fortgesetzt werden kann, besteht in der Anlegung der Ligatur oder eines comprimirenden Verbandes. Bei gänzlich durchschnittener Vene ist die Anlegung einer Ligatur und zwar an beiden Enden, wobei das centrale nicht vorher gelüftet werden darf, entschieden das sicherste Hilfsmittel. Hat man bei Operationen eine Vene zu durchschneiden, so ist es immer zweckmässig, dieselbe vorher an zwei Stellen zu unterbinden, nachdem sie vorsichtig entblösst worden ist, und diese Vorsichtsmaassregel ist am Halse nicht blos an den innern Jugularven, sondern auch an den subcutanen Venen zu befolgen, wenn diese erweitert sind, da mitunter auch durch sie Lufteintritt vermittelt werden kann. Ist die *Jugularis interna* nur angeschnitten oder angestochen, so hat man statt der ganzen Ligatur nur eine seitliche angerathen, was zuerst Wattmann [1]) ausgeführt hat. Durch die seitliche Ligatur wird jedoch die grössere Vene zwar nicht ganz verschlossen, aber doch mehr oder weniger verengert, wodurch zu Thrombirung derselben und ihren weiteren nachtheiligen Folgen gleichwohl Anlass gegeben werden kann, wie es in einem von Wattmann operirten Fall zugetroffen zu sein scheint, wo nach der Unterbindung vorübergehende Lähmung, Schmerzen und Krämpfe in den Extremitäten der entgegengesetzten Seite eintraten. Ausserdem besteht in hohem Grade die Gefahr der Abstreifung der Ligatur und traten mehrmals mit dem Abgang derselben Nachblutungen ein, wovon Malgaigne [2]) drei Fälle erwähnt. Ich stimme daher Langenbeck vollkommen bei, wenn er den Werth dieser Unterbindungsmethode als einen höchst zweifelhaften bezeichnet. Ein comprimirender Verband, insoweit er am Halse ausgeführt werden kann, mit genauer Schliessung der Wunde und sicherer Ruhigstellung des Kopfes, darf immerhin versucht werden, wenn es dadurch gelingt, die primäre Venenblutung zum Stillstand zu bringen. Dass natürlich hiebei alle den Blutlauf im peripherischen Venentheile hemmenden Einflüsse fern gehalten werden müssen, was sich namentlich auch auf den anzulegenden Verband bezieht, versteht sich von selbst. Für den Fall, dass durch Compression die Blutung nicht gestillt werden könnte, hält Langenbeck [3]) die Unterbindung der entsprechenden Arterie für indicirt gestützt auf eine glückliche Unterbindung der *Art. femoralis*

1) Heilverfahren bei Lufteintritt in die Venen. Wien, 1843. S. 110. — 2) Gaz. des Hôp. 1858. p. 508. — 3) L. c. p. 52.

bei einer Blutung aus der verletzten gleichnamigen Vene. Indessen hat gerade in Bezug auf die innere Jugularvene Bardeleben [1]) in einem Falle gesehen, dass durch Unterbindung der Carotis die Blutung nicht gestillt wurde.

Capitel III.

Erweiterungen der Jugularvenen.

Erweiterungszustände kommen an den Jugularvenen unter verschiedenen Verhältnissen vor und haben bald, mehr bald weniger Bedeutung.

1) Sehr häufig sind Erweiterungen der subcutanen Venen, also der *V. jugularis externa* und ihrer Aeste. Sie fehlen fast nie bei grossen Halsgeschwülsten, zumal wenn dadurch die Respiration erschwert ist. Auch starke körperliche Anstrengungen, bei welchen die Respiration sehr unregelmässig von Statten geht, können solche Varicositäten bedingen, namentlich ist hier die Geburtsarbeit zu erwähnen, von welcher Zeit an häufig solche Erweiterungszustände datiren. Eine ganz selbstständige und isolirte Erweiterung der rechten äussern Jugularvene sah Puchelt [2]) bei einem einjährigen Kinde. Ueber die Entstehungsart ist nichts angegeben. Solche Varicositäten entstellen ohne von weiteren nachtheiligen Folgen begleitet zu sein und werden daher auch nicht leicht Gegenstand einer chirurgischen Behandlung.

2) Erweiterungen der innern Jugularvenen betreffen bald nur einzelne Aeste derselben, bald den Stamm selbst. Von den Aesten ist es namentlich die *V. Thyreoidea superior*, welche öfters bei Kropfgeschwülsten eine abnorme Erweiterung zeigt und die sogenannte *Struma varicosa* begründet, von welcher schon bei den Strumen die Rede war. Von Varicositäten des Venenstammes selbst sind als besondere Arten zu erwähnen:

a) Der *Varix verus*. Von solcher partieller Ausdehnung der Venenwände sind mehrere Fälle bekannt. Dzondi [3]) sah einen Varix von der Grösse eines Hühnereies. Den Fall einer spontanen Berstung eines solchen Venensackes mit tödtlicher Blutung theilt Cline [4]) mit. Eine Frau hatte eine grosse pulsirende Geschwulst am

1) Brochmüller, De ligatura carotidis c. in exstirp. tumor. colli necessaria. Diss. Gryphiswaldiae. 1866. — 2) Das Venensystem in sein. krankh. Verhältnissen. 2. Aufl. II. Leipz. 1844. S. 438. — 3) Lehrb. d. Chir. Halle, 1824. S. 395. — 4) Bei Hodgson, a. O. S. 553.

Halse, dieselbe barst und der Blutverlust war tödtlich. Ein Sack dehnte sich von der innern Jugularvene aus, an dessen hinterer Wand die Carotis sich eine Grube gebildet hatte. Indem solchen Geschwülsten durch die Carotis pulsatorische Bewegungen mitgetheilt werden können, wäre eine Verwechslung mit einem Carotidenaneurysma möglich.

b) *Varix spurius.* Hieher kann ein Fall von Travers [1]) gerechnet werden, wo ein Kranker vor seinem Tode Blut und Eiter durch Mund und Mastdarm entleert hatte. Bei der Section fand sich an der rechten Seite der Trachea ein mit Eiter gefüllter Sack, welcher durch eine ulceröse Oeffnung mit der innern Jugularvene communicirte. Unterhalb dieser Oeffnung war die Vene thrombirt. Der Sack stand auch durch eine andere ulceröse Oeffnung mit der Speiseröhre in Verbindung. Wahrscheinlich hat eine Periphlebitis *suppurativa* zur Perforation der Vene geführt, nachdem deren centraler Theil thrombirt war.

c) *Varix aneurysmaticus.* Gross hat sieben Fälle von dieser Art des *Varix* aus der Literatur gesammelt. Die Verbindung des Varix mit der Arterie betraf theils die *Carotis communis*, theils die *Carotis cerebralis*. Schon früher bei den Aneurysmen der Carotis haben wir diesen Gegenstand behandelt und als Beispiele zwei Fälle von Larrey angeführt.

3) Von Erweiterungszuständen der *Vena subclavia* ist der Fall eines *Varix aneurysmaticus*, welchen Larrey beobachtet hat, bereits oben bei den Aneurysmen der *Art. subclavia* S. 599 mitgetheilt worden.

B. Nerven.

Anatomisches. Von Nerven kommen vorzüglich diejenigen der vordern und seitlichen Halsgegend in Betracht, nämlich der *Vagus*, *Phrenicus*, *Sympathicus* und der obere Theil des Armgeflechts. — Der *Vagus* steigt an der innern Seite der *Carotis cerebralis* bis zur *Carotis c.* herab und begleitet diese als ein Stamm von $1^1/_2$‴ Dicke zwischen ihr und der *Vena jugularis interna* liegend und durch eine bindegewebige Scheide von ihnen getrennt bis zur Basis des Halses, wo er vor der *A. subclavia* und hinter der *V. anonyma* in die Brusthöhle sich begibt. Von Aesten des *Vagus* geht der *N. recurrens. s. laryngeus inferior* rechterseits gleich unterhalb der *A. subclavia*, linkerseits etwas tiefer vor dem Aortenbogen ab, schlägt sich um diese Gefässe nach hinten, und steigt in der Furche zwischen Trachea und Oesophagus, diesen Theilen Aeste gebend, zum Larynx hinauf. — Der *Phrenicus*, Ast des 4. Cervicalnerven, geht auf dem *Scalenus anticus* vor dem *Plexus brachialis* und vor der *A. subclavia*, hinter der *V. subclavia* in die Brusthöhle herab. — Der Halstheil des *Sympathicus* liegt am tiefsten (s. Fig. 82) vor den Querfortsätzen der Halswirbel, oben vor dem *M. rectus capitis*

1) Chir. Abhandl. u. Versuche. 2. Abth. S. 457. — 2)

anticus major, weiter unten vor dem *Longus colli* hinter dem *Vagus* etwas mehr nach innen. — Der obere Theil des *Plexus brachialis (P. supraclavicularis)* liegt zwischen dem *Scalenus anticus* und *medius* und wird von der *Transversa colli* durchsetzt.

Capitel I.

Verletzungen der Halsnerven.

Verletzungen des *N. vagus* haben keine tödtlichen Folgen, wenn der Nerv nur auf einer Halsseite getrennt ist. Sind aber beide herumschweifenden Nerven getrennt, so tritt bald Tod durch Erstickung ein in Folge von Lähmung der Kehlkopfmuskeln und Verschliessung der Stimmritze. Dasselbe erfolgt, wenn nur der *N. recurrens* durchschnitten ist. Verletzungen des *N. laryngeus superior* können nur insofern nachtheilig wirken, als sie die Kehlkopfschleimhaut unempfindlich machen und daher die zum Auswerfen des im Kehlkopf sich ansammelnden Schleimes, Blutes u. s. w. nothwendigen Hustenanfälle ausbleiben. Ist durch den Verletzungszustand der *Vagus* nur gereizt, aber nicht gelähmt, so entsteht Veränderung der Stimme, Husten und Stimmritzenkrampf, wodurch Suffocationszufälle bedingt werden können, welche die Tracheotomie erheischen. Natürlich können isolirte Verletzungen des *N. vagus* seiner Lage wegen nur selten bei Stichwunden oder Schusswunden, oder bei operativen Eingriffen, namentlich Geschwulstexstirpationen oder Gefässunterbindungen, vorkommen, denn bei Schnittwunden des Halses, welche diese Nerven betreffen, sind auch noch Kehlkopf, Trachea und die grossen Halsgefässe betheiligt, so dass der Tod schon auf dem Wege der Verblutung rasch eintritt [1]).

Von viel geringerer Bedeutung sind Verletzungen des *N. phrenicus*. Er ist motorischer Nerv des Zwerchfells, aber nicht der einzige. Thiere, denen beide Zwerchfellsnerven am Halse durchschnitten werden, leben noch lange nur mit geringerer Action des Zwerchfells. Hat die Verletzung nicht Lähmung, sondern Irritation des Nerven zur Folge, so macht sich diese durch Schmerzen in der entsprechenden Schulter, da der Phrenicus nicht rein motorisch ist, durch krampfhafte Bewegungen des Zwerchfells und durch schnellere Herzbewegung bemerkbar. Bei Unterbindungen der *Art. subclavia* hinter dem Scalenus anticus und an der innern Seite dieses Muskels ist dieser Nerv gefährdet und daher zu berücksichtigen.

Verletzungen des *Sympathicus* können bei Stich- und Schusswunden des Halses vorkommen. Der gefährlichste Zufall bei denselben

1) Einschlägige Fälle s. in der 2. Aufl. dies. Lehrb. II. S. 881.

ist je nach der Art der Verletzung Herzkrampf oder Herzlähmung, wodurch die Verletzung, wenn sie doppelseitig ist, tödtlich werden kann. Verengung der Pupille ist als diagnostisches Zeichen für Sympathicusverletzungen zu betrachten.

Verwundungen des *Plexus brachialis* können natürlich je nach der Ausdehnung und nach dem Sitze der Nerventrennung in sehr verschiedener Weise Lähmungszustände der oberen Extremitäten oder Schmerzen und Krämpfe zur Folge haben.

Fünfter Abschnitt.

Chirurgische Krankheiten der Haut, Muskeln, Schleimbeutel, des Bindegewebes und der Lymphdrüsen des Halses.

Anatomisches. Die Haut ist an der vordern Halsgegend zart und dünn und durch kurzes Bindegewebe mit dem *Platysmamyoides* (*Subcutaneus colli*) verbunden, so dass dieser in aufgehobenen Hautfalten enthalten ist. Seine Fasern verlaufen von unten und aussen nach oben und innen. Die Nackenhaut dagegen ist dick, oben behaart und hat besonders gegen die Mittellinie hin eine starke Lage dichten Bindegewebes unter sich.

Die Halsmusculatur ergibt sich grösstentheils aus der Durchschnittsfigur des Halses (Fig. 82) und aus der Seitenansicht desselben (Fig. 83).

Von Schleimbeuteln unterscheidet an der vorderen oberen und mittleren Halsgegend Verneuil[1]) folgende: — 1) Eine *Bursa antethyreoidea subcutanea* über dem vorstehenden Winkel des Schildknorpels (v. Béclard zuerst erwähnt). — 2) Eine *Bursa profunda subhyoidea*, welche in der Mitte durch eine verticale Scheidewand getheilt ist und unterhalb des Zungenbeins auf dem *Ligam. hyothyreoideum* von den *M. sternohyoideis* bedeckt liegt. — 3) Eine *Bursa suprahyoidea* in der Dicke der Zungenwurzel, über dem obern Rande des Zungenbeins zwischen dem *M. geniohyoideus* und *genioglossus*.

Fascien und Bindegewebsscheiden. An der vordern Hälfte des Halses, welcher die wichtigsten Theile enthält, lassen sich zwei grössere bindegewebige Ausbreitungen oder Fascien unterscheiden, eine oberflächliche, *F. superficialis*, und eine tiefe, *Fasc. profunda*. Die *Fasc. superficialis* ist oben an der Unterkieferbasis, unten am Brust- und Schlüsselbein angeheftet. Der obere Theil hat eine festere Anheftung am Zungenbein, wodurch für subfasciale Ansammlungen die Oberzungenbeingegend einigermassen von der Unterzungenbeingegend abgeschlossen ist. Oberhalb des Brustbeins besteht die Fascie aus zwei Blättern, wovon das äussere von der äussern Fläche des Brustbeins, das innere von der innern Fläche dieses Knochens ausgeht. Der dadurch gebildete Suprasternalraum ist mit Fettbindegewebe ausgefüllt und erscheint bei mageren Individuen eingesunken. Seitlich geht diese Fascie über das *Trigonum cervicale inferius* hinweg zum vordern

1) Archiv. génér. 1853. Févr. Avril.

Rande des *Cucullaris*, und hat hier gleichfalls eine grössere Menge von Fettgewebe unter sich, so dass bei Schwund desselben die Oberschlüsselbeingegenden gleichfalls eingesunken erscheinen. Die *Fascia profunda* ist eine bindegewebige Ausbreitung vor der Wirbelsäule und den tiefen Halsmuskeln hinter Schlund, Speiseröhre und den grossen Halsgefässen. Nach aussen zu an den Seiten des Halses steht diese Fascie in unmittelbarem Zusammenhange mit den oberflächlichen Fascien. Mit diesen Fascien in Verbindung stehen die bindegewebigen Scheiden, von welchen die zwischen liegenden Theile, Muskeln, Schilddrüse, Halsgefässe u. s. w. umgeben und dadurch gegenseitig verbunden, sowie abgeschieden sind. Bezüglich der Gefässscheide bemerken wir, dass dieselbe theils aus einer gemeinschaftlichen Umhüllung für *Carotis*, *V. jugularis* und *N. vagus*, theils aus besonderen Scheiden für diese einzelnen Gebilde besteht, was bei Gefässunterbindungen zu beachten ist.

In der anatomischen Unterscheidung der Halsfascien liegt viel Willkührliches, daher auch wenig Uebereinstimmung unter den Schriftstellern. Froriep, Malgaigne u. A. unterscheiden 4 Blätter, indem sie die Scheiden der zwischen der oberflächlichen und tiefen Fascie gelegenen Theile als mittlere Aponeurosen betrachten, während Hyrtl diese nur für ein Blatt nimmt, welches an einzelnen Stellen auseinandertritt, die *Sternohyoidei*, *Sternothyreoidei*, die grossen Gefässbündel des Halses, die *Scaleni* aufnimmt, unter dem Schlüsselbein in die Achselhöhle gelangt und in die *Fascia brachii* sich verliert. Froriep [1]) macht auf verschiedene Zwischenräume am Halse aufmerksam, die von Fettzellgewebe angefüllt und bei Abscessen Bedeutung haben, sie sind: 1) der bereits erwähnte Raum über dem Sternum, 2) hinter diesem ein grösserer Raum, von jenem durch eine feste Zellhaut getrennt 3) über diesen beiden ein nach oben sich erstreckender Raum zwischen Schilddrüse und Trachea einerseits und der Scheide für die Halsgefässe andererseits, 4) ein Raum zwischen hinterem Kopfnickerrand, hinterer Seite der Halsgefässe und vorderer Fläche der Scaleni, worin die meisten oberflächlichen Lymphdrüsen des Halses liegen. Nach unten führt dieser Raum längs *Carotis* und *Subclavia* ins Mediastinum, nach oben zwischen Kieferast und Nackenmuskeln, 5) ein Raum zwischen den *Scalenis* und dem Rande des *Cucullaris*, welcher den *Plexus brachialis* enthält und mit dem Zellgewebe der Achselhöhle in Verbindung steht.

Die Lymphdrüsen sind am Halse sehr zahlreich vertreten. Ihrer Lage nach unterscheiden wir: 1) *Gl. submaxillares: a) Superficiales*, 8—10, unter der *Fascia superficialis* längs des untern Randes der Mandibula, sie nehmen die Saugadern des Gesichts, des Bodens der Mundhöhle, der Zunge u. s. w. auf, b) *Profundae (Jugulares superiores, Cervicales profundae superiores)* 10—16, längs der *V. jugularis interna* vom *Foramen jugulare* an bis zur Theilungsstelle der *Carotis c.* im *Trigonum cervicale superius*, sie nehmen die Lymphgefässe des Gehirns, Schlund- und Kehlkopfs, der Zunge u. s. w. auf; 2) *Gl. cervicales* a) *mediales*, vor und auf dem Kopfnicker und auf den *M. sterno-hyoideis*, b) *laterales* auf dem *Cucullaris;* beide nehmen die oberflächlichen Saugadern des Halses auf; 3) *Gl. supraclaviculares*, 15—20, in der *Fossa supraclavicularis*, sie nehmen sämmtliche Lymphgefässe des Kopfes und Halses auf, die meistens schon andere Drüsen passirt haben.

1) Preuss. Vereinsz. 1834. Nr. 28.

Capitel I.

Entzündungen und Abscesse des Halsbindegewebes [1]).

Absehend von den bereits abgehandelten Kehlkopfs-Schilddrüsen- und Retropharyngealabscessen führen wir nachfolgende auf:

1. Beschränkte Entzündungen und Abscesse.

1) Subcutane Abscesse können an den verschiedensten Stellen des Halses sich bilden, sei es, dass der Eiter ursprünglich sich hier gebildet hat nach Localreizen der Haut oder nach Lymphdrüsenentzündungen, oder dass er von tieferen Stellen her durch Perforation der oberflächlichen Halsfascie dahin gelangt ist. Solche Abscesse geben leicht wegen der lockeren Anheftung der vorderen Halshaut zu Senkungsabscessen Anlass, wodurch dieselbe in grösserer Ausdehnung unterminirt und destruirt werden kann, was dann weiterhin eine hässliche Narbenbildung zur Folge hat. Subcutane Abscesse sind daher immerhin frühzeitig zu eröffnen, und besteht ein Senkungsabscess, so ist entweder die unterminirte Haut zu spalten, oder an der tiefsten Abscessstelle eine Gegenöffnung anzulegen.

2) Subfasciale Abscesse der Oberzungenbeingegend gehen häufig von daselbst gelegenen Lymphdrüsen, von der Submaxillardrüse (*Periadenitis*) oder von der Beinhaut des Unterkiefers aus. Gewinnt die Entzündung an Ausbreitung, so entsteht nebst der äussern Anschwellung auch eine solche des Bodens der Mundhöhle. Nach unten ist die Geschwulst an der Zungenbeingegend begrenzt. Die Bewegungen des Unterkiefers und der Zunge sind beschränkt und schmerzhaft, ebenso die Schlingbewegungen, und die Speichelabsonderung ist meistens vermehrt. Gewöhnlich besteht die Entzündungsgeschwulst nur einseitig. Ist die entzündliche Reizung vom Unterkiefer ausgegangen, so hängt die Entzündungsgeschwulst unmittelbar mit diesem zusammen. Im Falle der Abscessbildung kann der Aufbruch nach aussen und nach der Mundhöhle zu geschehen, je nachdem die Ansammlung unterhalb oder oberhalb des *M. mylohyoideus* und der Submaxillardrüse sich bildet. Nur in Ausnahmsfällen bahnt sich der Eiter einen Weg gegen den Pharynx hin und perforirt diesen oder gelangt an der Seite des Schlund- und Kehlkopfs tiefer herab, auf welchem Wege er bis in das Mediastinum gelangen kann. Der Aufbruch nach aussen erfolgt stets

1) S. 2. Aufl. dies. Lehrb. II. S. 823.

in zögernder Weise, weil die zu durchbrechende Fascie hier ziemlich fest und das subcutane Bindegewebe mehr oder weniger plastisch infiltrirt und daher mächtiger ist. Auch kann nach der Perforation der Fascie ein subcutaner Senkungsabscess am Halse sich bilden. Bei periostealem Ursprung der Entzündungsgeschwulst bleibt mitunter partielle Nekrose oder Caries der Mandibula zurück, wodurch der Krankheitsprocess sehr in die Länge gezogen wird. Allen diesen Uebelständen beugt man am besten durch rechtzeitige Eröffnung des Abscesses von aussen her oder von der Mundhöhle aus vor.

3) Abscesse der Gefässscheiden sind selten, übrigens meistens theils Folge einer vorausgegangenen Periphlebitis oder einer nahe gelegenen Lymphadenitis. Die Hauptgefahren solcher Abscesse bestehen darin, dass der Eiter nach dem Laufe der Gefässe sich senken und schliesslich in das Mediastinum gelangen oder die Jugularvene perforiren kann, wovon theils der schon früher S. 619 angeführte Fall von Travers, theils die nachstehenden Beispiele geben.

Froriep. Ein 30jähriger Mann hatte längst der linken Seite der Luftröhre von der Mitte des Halses bis zum *Manubrium sterni* mehrere Fistelöffnungen, wodurch längere Zeit Eiter entleert wurde. Eines Tages hörte dieser Ausfluss plötzlich auf, und zwischen dem Sternalende des 3. und 4. Rippenknorpels bildete sich eine kleine Geschwulst, nach deren Eröffnung der Eiter frei aus dem *Mediastinum anticum* sich ergoss. Bald bildete sich auch auf der Mitte des Brustbeins eine Fistel, die durch eine runde Oeffnung im Brustbein nach dem Mediastinum führte. — Bloxam [1]). Ein Kind von 5 Jahren bekam nach einem Scharlach einen Abscess an der rechten Halsseite, welcher seinen Ausgangspunkt in einer Entzündung der Lymphdrüsen unterhalb des Kieferwinkels hatte und sich später spontan öffnete. Anfangs entleerte sich mit dem Eiter etwas Blut, später eine bedeutende Menge venösen Blutes. Die Hämorrhagie wurde durch Compression gestillt, kehrte aber bald wieder und der Tod erfolgte fünf Tage nach der Abscessöffnung. Man fand an der *V. jugularis interna* im Zusammenhang mit dem Eiterheerde eine Verschwärung längs der Vene, welche ungefähr 5‴ in ihrem grössten Durchmesser betrug u. s. w.

4) Abscesse der Supraclaviculargegenden können theils nach innen hinter dem Kopfnicker durch gegen die *V. jugularis communis* hin, theils nach aus- und abwärts nach der Achselhöhle hin und an der Seite des Thorax herab sich verbreiten.

Froriep. Ein 28jähriger Mann hatte an der rechten Halsseite über der *Clavicula* unter dem Kopfnicker einen Abscess, welcher geöffnet wurde. Nach mehreren Seiten, besonders gegen die Schulter hin, fanden sich Eitergänge, welche gespalten wurden. Nach einigen Monaten trat der Tod durch Lungenlähmung ein. Die Abscessmündung befand sich auf der rechten Halsseite 1½″ über der vordern Hälfte der *Clavicula*. Durch sie gelangte man in einen etwa 1″ langen Canal nach der Seite hin unter den Kopfnicker. Von hier führte ein Fistelgang gerade in den Winkel der Vereinigung der *V. Subclavia* mit der *Jugularis interna*. Hier war die Venenhaut durch eine raben-

1) Medico-chir. Transact. VIII. 2. Ser. Centralarchiv. 1845. S. 316.

federgrosse Oeffnung durchbohrt. Ausserdem führten noch zwei Fistelgänge in den obern Theil des *Mediast. anter.* — Ein 11jähriger Knabe war die Treppe heruntergefallen und hatte die rechte Schulter gequetscht. Nach längerer Zeit bildete sich ein Abscess am Halse und der Knabe starb. Man fand eine Eiterhöhle an der rechten Halsseite zwischen Kopfnicker und Kappenmuskel, die nach vorn und innen an der *Clavicula* und über der ersten Rippe durch eine kleine Oeffnung mit einem sehr grossen Eitersack an der Aussenseite des Thorax verbunden war u. s. w.

5) In der Mitte des Halses, vor der Trachea und hinter den *M. sternothyreoideis* und *sternohyoideis* gelegene Abscesse brechen nicht leicht nach aussen über dem Brustbein durch, sondern senken sich eher hinter das Brustbein hinab vor das *Mediast. anticum* oder in dasselbe, und können weiterhin in einem Zwischenrippenraume einen Senkungsabscess bilden, Caries und Nekrose des Brustbeins und der angrenzenden Rippen veranlassen, auch die Trachea, die Aorta [1]) u. s. w. perforiren. Bisweilen verbreitet sich der Eiter mehr nach der einen oder andern Seite hin unter dem Kopfnicker durch, und gelangt durch die Oberschlüsselbeingegend bis in die Achselhöhle. Solche Abscesse veranlassen nie eine erhebliche Geschwulst nach aussen und müssen durch schichtweise Spaltung der Theile geöffnet werden, sobald ihre Gegenwart erkannt ist.

2. Diffuse, brandige Bindegewebsentzündung des Halses.

Brandige Zellgewebsverhärtung des Halses nach Ludwig, *Pseudoerysipelas subtendinosum colli* nach Sicherer u. s. w.

Entstehung. Seitdem Ludwig [2]) auf diese zwar seltene, aber in ihren Folgen sehr bedeutende Form der Bindegewebsentzündung des Halses, welche ein eigentliches *Pseudoerysipelas colli* darstellt, aufmerksam gemacht hat, sind von den Aerzten eine ganze Reihe von Fällen [3]) publicirt worden, zu welchen auch wir einen Beitrag gegeben haben [4]). Diese diffuse, die tieferen Bindegewebslagen des Halses einnehmende, rasch zu plastischer Infiltration, daher zu Induration des Gewebes und weiterhin zu nekrotischem Zerfall desselben führende Entzündung zeigt sich vorzugsweise zur Zeit herrschender rheumatischer und erysipelatöser Krankheitsprocesse, sowie im Verlaufe exanthematischer, typhöser, puerperaler Zustände u. s. w. Häufig sind der Affection Erkältungen oder locale Reizzustände von Gesichtstheilen, namentlich des Unterkiefers, der Zähne, Ohren, des Rachens u. s. w. vorhergegangen.

Erscheinungen und Folgen. Am häufigsten beginnt die Entzündung in der *Regio suprahyoidea*, was mit den angegebenen ätiologischen Verhältnissen in Uebereinstimmung ist. Gewöhnlich ist zuerst die eine

1) Fall von Busk, Med. chir. Transact. XI. 2. Ser. 1846. — 2) Würtemb. med. Corresp.-Bl. VI. 1836. 4. — 3) 2. Aufl. dies. Lehrb. II. S. 834. — 4) Ib. S. 837.

oder andere Seite der Oberzungenbeingegend ergriffen. Hier bildet sich eine feste, selbst harte, schmerzhafte Geschwulst, die bald an Ausdehnung gewinnt und sich nach verschiedenen Richtungen hin ausdehnt, sei es mehr im Gebiete der Oberzungenbeingegend oder an der Seite des Halses herab. In den bedeutendsten Fällen erstreckt sich die Entzündungsgeschwulst über die ganze vordere Fläche des Halses bis zum Brust- und Schlüsselbein, ja bis über die Schulter herab. Der Hals erreicht dadurch einen enormen Umfang, so dass alle Form desselben schwindet und er von der Unterkieferbasis bis zum Thorax gerade herabtritt. Immer leiden auch das subcutane Bindegewebe und die Haut mit. Letztere erscheint erysipelatös geröthet, ersteres ist ödematös oder plastisch infiltrirt und bedeutend verdickt. Die bedeutendsten Zufälle bedingt die harte Anschwellung des die wichtigen Halstheile umgebenden Bindegewebes, wodurch dieselben comprimirt werden, so dass Respirations- und Schlingbeschwerden hohen, selbst höchsten Grades entstehen, der Rückfluss des Blutes aus der innern Jugularvene gehemmt und Hirnhyperämie bewirkt wird, der Unterkiefer in der harten Masse eingelagert, unbeweglich steht u. s. w. Der Localaffection entsprechend ist Fieber vorhanden. Der Ausgang in Zertheilung, wenn einmal plastische Infiltration des Bindegewebes eingetreten, ist nicht zu erwarten, entweder bleibt Induration zurück, oder, der häufigste Fall, es entsteht schmelzende Eiterung mit massenhafter Nekrotisirung der infiltrirten Massen zuerst heerdweise, dann durch Confluenz der einzelnen Heerde mit Bildung grosser Eiterhöhlen, die zuweilen gegen die Mundhöhle hin oder in den Pharynx, in die Trachea oder nach aussen aufbrechen. Der Ausgang ist häufig ein tödtlicher durch Asphyxie oder Pyämie, Septicämie u. s. w.

Bei der Section findet man am Halse das Bindegewebe zwischen den Muskeln, Gefässen, Nerven, der Luft- und Speiseröhre mehr oder weniger zerstört, an verschiedenen Stellen brandige Eiterheerde, in welchen nekrotische Bindegewebsfetzen liegen, Eitergänge nach verschiedenen Richtungen hin, die entblössten Muskeln erweicht, braunröthlich, das Neurilem verdickt, schmutzig röthlich, bisweilen Nekrose des Unterkiefers, Perforationen der Trachea und Speiseröhre, dunkle Röthung und Auflockerung der Schleimhaut des Rachens, Schlundes, Kehlkopfs und der Trachea u. s. w.

Behandlung. Sie erheischt bei der Lebensgefährlichkeit des Uebels alle Aufmerksamkeit von Seiten des Arztes, und ist namentlich die Zeit nicht mit unwirksamen Mitteln zu verlieren, wohin wir unter Anderem die Anwendung erweichender Umschläge, zertheilender Salben, hautreizender Mittel, von Mund- und Gurgelwässern, schweisstrei-

bende Mitteln u. s. w. rechnen. Können Localreize, z. B. schadhafte Zähne, entfernt werden, so muss das geschehen. Alsdann ist die Kälte in vollem Maasse anzuwenden nebst örtlichen Blutentleerungen je nach der Individualität des Kranken. Das wichtigste Hilfsmittel indessen ist, so bald Spuren eingetretener Eiterung entdeckt werden können, wobei aber nicht deutliche Fluctuation abgewartet werden darf, ergiebige Incision der Entzündungsgeschwulst, so dass die meist tiefliegenden Eiter- und Brandheerde eröffnet werden und Entspannung der Theile eintritt. Nach der gehörigen Eröffnung und Entleerung der Entzündungsgeschwulst lassen die Zufälle manchmal in überraschend schneller Weise nach, wovon unter mehreren mir vorgekommenen Fällen der folgende ein Beispiel gibt.

Am 26. März 1845 wurde ich zu einem 18jährigen Mädchen aufs Land berufen wegen eines Halsübels, das jeden Augenblick Erstickung drohte. Ich fand die Kranke auf einem Stuhle sitzend, da die grosse Athemnoth das Liegen nicht zuliess. Die Athemzüge waren röchelnd, das Gesicht kühl und livid, die Augen glanzlos und die Vorderarme pulslos. Die ganze vordere Hälfte des Halses war ungeheuer angeschwollen, so dass Kinn und Kehlkopf keine Vorsprünge mehr bildeten. Der Kiefer war unbeweglich, das Schlingen unmöglich. Die Haut der linken Halsseite erschien braunröthlich gefärbt, auf der rechten Seite war die Röthe heller und die Anschwellung geringer. Ueberall liess sich die Geschwulst brettartig anfühlen. Dieser Zustand hatte sich seit acht Tagen, angeblich nach einer Erkältung, entwickelt. Es wurden Cataplasmen und einige ausleerende Mittel dagegen angewandt. Ich öffnete zuerst an beiden Armen mit der Lancette eine Vene, erhielt aber keinen Blutstrom; sofort machte ich nun an der linken Seite des Halses, wo die Anschwellung am stärksten und die Hautröthe am dunkelsten war, in der anatomischen Richtung des Kopfnickers einen über 3″ langen Hautschnitt, welcher viel dunkles Blut gab, drang dann mit wiederholten Messerzügen durch das über ½″ dicke, infiltrirte und gleichfalls dunkles Blut ergiessende subcutane Bindegewebe, bis ich auf die Fasern des Kopfnickers kam, dessen innern Rand ich nun entblösste. Nun vergrösserte ich unter Leitung der Hohlsonde die Wunde nach auf- und abwärts, worauf bald Eiter im Strome, unter augenscheinlicher Erleichterung der Athemnoth sich ergoss. Binnen kurzer Zeit entleerten sich mehrere Gläser voll Eiter, wobei die Athmung immer freier wurde und die Venenwunden an den Armen stärker zu bluten anfingen, die nun verbunden wurden. Die weitere Behandlung war einfach und nach drei Wochen die Wunde bis auf eine kleine Oeffnung geheilt, die nur noch wenig Eiter gab.

Capitel II.

Entzündung der Lymphdrüsen des Halses.

Entstehung. Bei der grossen Zahl von Lymphdrüsen, welche sich am Halse befinden, und bei den vielen Reizungen, welchen dieselben hier ausgesetzt sind, ist Lymphadenitis ein sehr häufiges Vorkommniss, und sind es namentlich die Drüsen unter dem Mandibularrande und die an der Halsseite gelegenen, welche am häufigsten erkranken. Als dis-

ponirende Momente sind jugendliches Alter und scrophulöse Constitution hervorzuheben. Die veranlassenden Ursachen sind sehr zahlreich und bestehen theils in entzündlichen und geschwürigen Affectionen der Schädel- und Gesichtshaut, der Schleimhäute der Nasenhöhlen, des Mundes, Rachens, Schlundes und Kehlkopfs, in entzündlichen Affectionen der Zähne und Kiefer, zumal des Unterkiefers. Auch jähe Erkältungen können Veranlassung zur Entzündung sein. Nach Larrey[1]) soll die Halsdrüsenentzündung in Militärspitälern sehr häufig und speciell in Erkältung begründet sein, welcher auf Posten befindliche Soldaten zwischen den beiden Löchern des Schilderhauses ausgesetzt sind. Nicht immer jedoch lassen sich bestimmte äussere Veranlassungen auffinden.

Erscheinungen und Folgen. Jenachdem diese oder jene Gelegenheitsursache wirkt, entzünden sich nur einzelne Drüsen oder ganze Reihen solcher, oberflächliche oder tief gelegene, dem Unterkiefer oder den Halsseiten entlang und hat die Entzündung einen chronischen oder acuten Verlauf, Neigung zur Zertheilung oder entschiedene Tendenz zur Eiterbildung. Chirurgische Bedeutung erhalten diese Entzündungen hauptsächlich durch ihre verschiedenen Ausgänge, namentlich in Hypertrophie und Vereiterung der Drüsen, welcher häufig eine Verkäsung des Drüseninhalts vorhergeht. Von der Hypertrophie oder Hyperplasie dieser Drüsen ist noch später die Rede. Die suppurative Entzündung, wobei das umgebende Bindegewebe stets mehr oder weniger Theil nimmt, hat öfters Infection benachbarter Drüsen zur Folge, so dass manchmal ganze Conglomerate von Drüsen in Mitleidenschaft gezogen werden und dann grössere Entzündungsgeschwülste bilden. Oberflächliche Drüsenabscesse, wenn sie sich selbst überlassen bleiben, haben öfters Eitersenkungen am Halse oder hässliche, eingezogene Narben zur Folge. Bei tieferliegenden Drüsenabscessen sind Eitersenkungen noch mehr zu fürchten und können auch, je nach ihrer Lage, Perforationen wichtiger Halsgebilde entstehen, wohin z. B. die innern Jugularvenen gehören, wie aus mehreren bereits früher angeführten Fällen sich ergibt.

Behandlung. Leichtere hyperämische und entzündliche Schwellungen der Drüsen, welche durch transitorische Reizungen bei gesunden Individuen bedingt sind, z. B. bei Kindern in der Dentitionsperiode, verschwinden öfters von selbst wieder mit der Abnahme der ursprünglichen Reizung. Immer muss solchen ätiologischen Verhältnissen eine besondere Aufmerksamkeit geschenkt und deren Beseitigung erstrebt

1) Journ. des Conn. méd. chir. 1850. p. 247.

werden. Die Entzündung selbst erheischt eine dem Grade derselben entsprechende antiphlogistische Behandlung mit Berücksichtigung der constitutionellen Verhältnisse. Was die Behandlung der Abscesse betrifft, so ist eine künstliche Eröffnung derselben meistens angezeigt, um bei subcutanen Abscessen umfangreichere Hautablösungen durch Eitersenkung und hässliche Narben zu verhüten. Bei tiefliegenden Abscessen, namentlich in der Nähe wichtiger Organe, ist diese Eröffnung noch um so nothwendiger.

Capitel III.

Geschwülste des Halses mit Ausnahme der thyreoidealen.

Pathologisch-Anatomisches. Die am Halse vorkommenden Geschwülste, hyperplastische und neoplastische, sind sehr mannigfaltiger Art und gehen zu einem grossen Theil von dem Lymphdrüsensystem aus.

Zu den häufigsten Geschwülsten am Halse gehören jedenfalls die hyperplastischen Vergrösserungen der Lymphdrüsen, die sogenannten Lymphome, welche bald nur einzelne bald ganze Conglomerate von Tumoren an verschiedenen Stellen des Halses, vorzugsweise jedoch an der Submaxillar- und Cervicalgegend, bilden aus Gründen, die schon bei der Lymphadenitis angegeben worden sind. Diese Hyperplasien bilden sich fast ausschliesslich bei Kindern und jüngeren Individuen. Anfänglich erscheinen die Drüsen als bohnen- oder nussgrosse, rundliche oder ovale Geschwülste mit glatter Oberfläche, die verschieblich sind, später können sie sich zu umfangreicheren, selbst faustgrossen Tumoren entwickeln, die oft mehr oder weniger fest zusammenhängen und dann eine grössere, wie aus mehreren Knollen zusammengesetzte Geschwulst darstellen. Sie können Jahre lang in solchem Zustande bestehen, aber auch verschiedene Metamorphosen eingehen, ihr Inhalt kann verkäsen, theilweise durch Resorption schwinden, theilweise verkalken. Die Verkäsung führt häufig zur Vereiterung der Drüse. Durch Aplasie kann dieselbe in einen fibrösen oder lipomatösen Knoten umgewandelt werden u. s. w.

Dieser Drüsenhypertrophie schliesst sich die Drüsentuberculose an, welche gleichfalls im jugendlichen Alter am häufigsten ist, indessen auch bei älteren Individuen vorkommt. Vorzugsweise ist es die obere Halsgegend unterhalb der Mandibula, wo sie am häufigsten meist mehrzählich als kleinere, harte und höckerige Geschwülste erscheinen. Der gewöhnliche Ausgang ist Verkäsung und Vereiterung der Drüsen, wodurch hässliche, unregelmässige Narben am Halse ge-

bildet werden. Der Vereiterungsprocess solcher Drüsen kann sich Jahre lang hinziehen.

Nächstdem sind die Lymphosareome zu erwähnen, welchen Namen man öfters auch den Lymphomen gegeben hat. Diese Geschwülste kommen primär und secundär an den vordern und seitlichen Halsdrüsen ziemlich häufig vor, meistens bei jüngeren Individuen, und waehsen mitunter zu äusserst umfangreichen Tumoren aus, die man früher als Markschwämme aufgefasst hat.

Diesen Geschwülsten, welche gleichsam einen Bindegewebskrebs repräsentiren, reiht sich der Epithelialkrebs an, der häufig als secundärer Drüsenkrebs am Halse erscheint, aber auch primär auftritt und theils weichere, theils festere Geschwülste von verschiedenem Umfange bildet.

Enchondrome sind, absehend von den Parotidengeschwülsten, selten am Halse. In einem Falle von Enchondrom der Scapula hat Virchow[1]) neben einer ausgedehnten Verbreitung auf die Weichtheile die umfangreichste Enchondrombildung in den Lymphdrüsen des Halses gefunden.

Fibrome scheinen sehr selten von den Lymphdrüsen auszugehen, dagegen entwickeln sie sich öfters von den Halsfascien oder von der Beinhaut der Halswirbelsäule und der am den Grenzen des Halses befindlichen Knochen, Schlüsselbein[2]) und Scapula, aus. Sie bilden mitunter sehr grosse und feste Geschwülste.

Lipome sind namentlich an der Nackengegend nicht selten, hier zuweilen grosse hängende Geschwülste bildend. Alsdann reichen auch diffuse Lipome der Schulter und vordern Thoraxwand öfters mehr oder weniger weit an den Seiten oder an der vordern Fläche des Halses hinauf.

Auch cystische Bildungen verschiedener Art sind am Halse keine seltene Erscheinung, und einzelne von ihnen kommen angeboren vor. — Dass bisweilen sublinguale Hygrome bis zur Oberzungenbeingegend herabtreten und hier vorspringende Geschwülste bilden, ist bereits früher erwähnt worden. Aber auch an der Unterzungenbeingegend liegen Schleimbeutel, welche bisweilen zu Hygromen entarten und eine besondere Art von Cysten an dem obern mittleren Theile des Halses begründen[3]). Bald ist es der im Ausschnitt des Schildknorpels liegende Schleimbeutel, welcher ausgedehnt ist, und die Geschwulst

1) Die krankh. Geschwülste. I. Berl. 1863. S. 499. — 2) Fall von Langenbeck, Arch. f. klin. Chir. I. 1861. S. 8, in operativer Hinsicht sehr bemerkenswerth. — 3) Verneuil, Archiv. génér. 1853. Avril.

sitzt dann gerade in der Mitte des Halses über oder auf dem obern Theil des Schildknorpels. Bald sind die zwischen Zungenbein und Schildknorpel unter den *M. hyo-thyreoideis* und *sterno-thyreoideis* befindlichen Schleimbeutel entartet, und die fluctuirende Geschwulst sitzt unter den Seitentheilen des Zungenbeins nur auf einer oder auf beiden Seiten. Diese Cysten kannte schon Boyer [1]), indem er bei den Balggeschwülsten des Halses sagt: Bisweilen bildet sich zwischen Zungenbein und Schildknorpel auf der Haut, welche beide vereinigt, hinter dem Schildzungenbeinmuskel eine Balggeschwulst, welche eine zähe, gelbliche Masse enthält. — Nicht seltene Cysten des Halses sind ferner Dermoidcysten, bezüglich welcher wir schon früher [2]) darauf aufmerksam gemacht haben, dass sie nicht mit Hautfollicular- oder Atheromcysten zusammengestellt werden dürfen. Solche Cysten sind mehrfältig an der vordern Halsfläche, und zwar ohne Zusammenhang mit der Haut, namentlich in den Gefässscheiden beobachtet worden. Sie sind ohne Zweifel fötale Bildungen und beruhen auf Einstülpungen und Abschnürungen gewisser Parthien des äussern Keimblattes, daher haben sie auch ihre Prädilectionsstellen im *Trigonum cervicale superius*. Auch lässt sich, seitdem man weiss dass die Geschlechtsdrüsen ebenfalls dem äussern Keimblatte entstammen, nun mehr die Eigenthümlichkeit dieser Cysten, dass sie zur Zeit der Pubertätsentwicklung häufig wachsen, sehr wohl begreifen. — Zu den congenitalen Cysten des Halses gehören auch die Cystenhygrome [3]), sie liegen bald oberflächlicher nur subcutan, bald tiefer [4]) und erreichen mitunter eine sehr bedeutende Grösse. Diese Geschwülste, welche die nebenliegenden Theile nur verdrängen, haben so grosse Aehnlichkeit mit lymphangiektatischen oder lymphangiomatösen Bildungen [5]), welche an andern Körperstellen, namentlich an der Leistengegend, in der Achselgrube u. s. w. beobachtet worden sind [6]), und in welchen man das Innere theilweise mit einem Lymphgefässepithel ausgekleidet fand (Recklinghausen, Klebs), dass es im höchsten Grade wahrscheinlich ist, dass diese Cystenhygrome des Halses auch den Character und die Bedeutung von Lymphangiomen haben.

Erscheinungen und Folgen. Diese sind hauptsächlich verschieden nach der Lage, Grösse und Dichtigkeit der Geschwülste. In allen Fällen wird durch dieselben eine Entstellung bewirkt. Geschwülste,

1) Chirurg. Krankh. VI. S. 35. — 2) Allg. Chir. 2. Aufl. S. 591. — 3) Ib. S. 588. — 4) J. Arnold, Arch. f. patholog. Anat. XXXIII. S. 209. — 5) S. Allgem. Chir. 2. Aufl. — 6) Meine allgem. Chir. 2. Aufl. S. 851. Weitere Fälle: — Petters, Prag. Vierteljahrsschr. IV. 1861. Leistengeschwulst. — Lücke, Lehre v. d. Geschw. Erlang. 1869. S. 284. Achselhöhlengeschwulst.

die unter dem Kopfnicker liegen und nachgiebig sind, erscheinen durch diesen öfters wie getheilt, wobei der Muskel selbst bandartig abgeplattet wird. Sehr grosse Halsgeschwülste mit dehnsamen Verbindungen können durch ihr Gewicht hängend werden, und belästigen dann weniger durch Druck, als vielmehr durch ihr Gewicht und ihren Zug an einzelnen Halstheilen. Auch Stellungsveränderungen des Halses sind mitunter Folge solcher Geschwülste, sei es durch Spannung oder Verschiebung einzelner Muskeln, oder durch Druck auf die Halswirbelsäule, oder durch Ausfüllung des ganzen Raumes zwischen Unterkiefer und Thorax u. s. w.

Geschwülste der Oberzungenbeingegend dehnen sich öfters gegen die Parotidengegend hin aus, ragen in die Mundhöhle, oder hängen mit dem Unterkiefer zusammen, so dass die Bewegungen desselben behindert sind und erschweren das Kauen, Schlingen und Sprechen, ja können selbst durch Zurückdrängung der Zunge Erstickungszufälle hervorbringen.

Seitlich gelegene Halsgeschwülste üben mehr oder weniger Druck auf die grossen Halsgefässe namentlich die Venen aus, sowie auf die hier gelegenen Nerven, auf die Luft- und Speiseröhre, und haben demgemäss Zufälle von Blutanhäufung im Gehirn, Respirations- und Deglutitionsbeschwerden, auch mancherlei Nervenzufälle im Gefolge.

Geschwülste der Supraclavicular gegenden können durch Druck auf die Armgeflechte und die Schlüsselbeinvenen Schmerzen, Lähmungserscheinungen in den obern Extremitäten, ödematöse Anschwellung und Brand derselben veranlassen.

Geschwülste der Antetrachealgegend, wenn sie unter den Brustschildknorpel- und Brustzungenbeinmuskeln liegen, belästigen gleich Vergrösserungen des mittleren Theils der Schilddrüse durch ihren Druck auf die Trachea. Vergrössern sich hier gelegene Geschwülste, so dehnen sie sich meistens theils nach den Seiten, theils nach abwärts gegen die Brusthöhle zu aus.

Am wenigsten belästigen Tumoren der Nackengegend.

Diagnose. Hiezu müssen nicht blos die den einzelnen Geschwulstarten überhaupt zukommenden Eigenthümlichkeiten nach Entstehung, Wachsthum, Grösse, Form, Consistenz u. s. w. berücksichtiget werden, um die Natur der Geschwulst kennen zu lernen, sondern sind namentlich für operative Zwecke auch noch einige andere Verhältnisse zu bestimmen, die besonders ihren Sitz, ihre Beziehungen zu den einzelnen Halsorganen, und die Art ihres Zusammenhanges mit den umgebenden Theilen betreffen. Die Beschaffenheit der zugewandten Geschwulstfläche ist meistens leicht zu erforschen, auch ihre gröberen Beziehungen

zu einzelnen Halsorganen ergeben sich theils aus vorhandenen functionellen Störungen, theils aus der Lage der Geschwulst, aus ihrer Grösse und Form, schwierig dagegen ist die Erforschung der Art ihres Zusammenhanges mit den tiefergelegenen Halstheilen. Hiezu ist die Beweglichkeit und Verschiebbarkeit der Geschwulst zu berücksichtigen, ferner die Möglichkeit ihrer Umgreifung und die Beachtung, in wiefern die Geschwulst an Bewegungen einzelner Halsorgane Theil nimmt oder nicht. Geschwülste, die auf den Carotiden liegen, erhalten durch dieselben mitunter eine pulsatorische Bewegung, Geschwülste, welche mit Schlund und Speiseröhre zusammenhängen, betheiligen sich an Schlingbewegungen, Geschwülste, die mit Knochen Verbindungen haben, sind wenig verschiebbar, wenigstens an ihrer Basis u. s. w.

Behandlung. Nur bei den wenigsten Geschwülsten ist von einer medicamentösen externen und internen Behandlung einiger Erfolg zu erwarten. Dahin gehören namentlich hyperplastisch vergrösserte und tuberculöse Lymphdrüsen. Gegen erstere zeigt sich mitunter die Anwendung der Kälte und der Jodpräparate von Nutzen. Gegen tuberculöse Drüsen ist der Leberthran zu versuchen mit einem entsprechenden diätetischen Verhalten. Von operativen Hilfsmitteln ist die intraparenchymatöse Jodinjection bei hypertrophischen Lymphdrüsen wie bei der Struma versucht worden [1]), und zwar, wie es scheint, mit Erfolg. Doch liegt bis jetzt noch zu wenig Beobachtungsmaterial vor, um darüber urtheilen zu können. Bei Cystengeschwülsten, namentlich Hygromen, kann die Jodinjection versucht werden. Das in den meisten Fällen passendste operative Hilfsmittel ist die Exstirpation der Geschwulst, wovon das folgende Capitel handelt.

Capitel IV.

Exstirpation der Halsgeschwülste [2]).

Indicationen. Bei Geschwülsten, die nur entstellen, kann die Operation lediglich einen kosmetischen Zweck haben und ist dann um so mehr darauf zu sehen, dass keine entstellende Narbe zurückbleibt. Auch sollte unter solchen Verhältnissen die Operation nur dann unternommen werden, wenn sie voraussichtlich nicht mit besonderen Gefahren verbunden ist. — Bei Geschwülsten, welche erhebliche Functions-

1) R. Demme, Sechster mediz. Jahresber. über das Jenner'sche Kindersp. im J. 1868. S. 20. — 2) Pirogoff, Annal. d. chir. Abtheil. des Clinic. z. Dorpat. 1839. S. 167. — Dieffenbach, Operat. Chir. II. 1848. S. 321. — De la Vacherie, Bull. de l'Acad. de méd. de Belg. XI. 1848. Nr. 9. — Langenbeck, Arch. f. klin. Chir. I. 1861. S. 65.

störungen bedingen, z. B. auf Luft- und Speiseröhre oder auf die grossen Halsgefässe drücken, kann zu ihrer Entfernung eine *Indicatio vitalis* bestehen, und kommt dann hauptsächlich die Rücksicht in Betracht, ob der Tumor seiner Lage und Verbreitung nach auch wirklich in der Weise entfernt werden kann, dass jene Störungen beseitigt werden. — Bei malignen Geschwülsten endlich, wie namentlich bei Epithelialkrebsen und Lymphosareomen, kann die Exstirpation nur dann angezeigt sein, wenn voraussichtlich die Entfernung der ganzen Geschwulst möglich ist.

Technik. Man drängt bei angemessener Halsstellung die Geschwulst, wie es am leichtesten sich thun lässt, möglichst weit hervor und macht über den vorragendsten Theil derselben einen Hautschnitt in verticaler oder etwas schräger Richtung, wobei man den Verlauf der oberflächlichen Halsmuskeln insofern berücksichtigt, als man mit diesen den Schnitt mehr oder weniger parallel führt, an der Halsseite also schräg nach dem Rande des Kopfnickers, in der Mitte vertical nach dem Laufe der Brustschildknorpel und Brustzungenbeinmuskeln. Dabei werden die äussern Jugularvenen womöglich vermieden, oder, wenn sie in erweitertem Zustande sich befinden und gerade ins Schnittgebiet fallen, vorher unterbunden. Bei Hautüberfluss oder veränderter Haut wird ein elliptisches Hautstück mit ausgeschnitten. Bei sehr grossen Geschwülsten, die mit den Muskeln u. s. w. in grosser Ausdehnung verwachsen sind, trennt Langenbeck [1]) die Hautdecken in Form eines Lappens ab mit nach abwärts gerichteten Rändern, beginnt z. B. den Schnitt an der Seite des Larynx, führt ihn bis zur *Clavicula* hinab und von da bis zur Gegend des *Proc. mastoideus* aufwärts.

Durch wiederholte Messerzüge und mit seitlicher Verschiebung der aufliegenden Theile, die mit stumpfen Haken von Gehilfen auseinander gehalten werden, dringt man tiefer bis auf die Oberfläche des Tumors, die man nun möglichst vollständig entblösst. Der schwierigere Theil der Operation beginnt erst jetzt, nämlich die Lösung der rückwärts gelegenen Verbindungen der Geschwulst mit den tiefer gelegenen Halstheilen. Man löst womöglich zuerst den untern Theil der Geschwulst, die Hauptregel ist aber die, nur immer an den Stellen den Tumor zu lösen, welchem man augenblicklich am leichtesten beikommen kann. Führen seine Verbindungen zu den grossen Gefässen, so ist diesen, wie wir schon bei der Parotisexstirpation in den früheren Auflagen dieses Lehrbuchs hervorgehoben haben, nicht ängstlich auszuweichen, sondern

1) L. c. p. 65.

sie sind vielmehr aufzusuchen, und von dem Tumor mit möglichster Schonung der Gefässscheide abzulösen, worauf die weitere Auslösung der Geschwulst in viel sicherer und vollständigerer Weise geschehen kann. Rückständige, tiefe Adhäsionen des Tumors werden am besten unter Leitung der Finger mit einer stumpfen, übers Blatt gebogenen Scheere getrennt.

Haben seitliche Halsgeschwülste, namentlich in querer Richtung, grosse Dimension, so dass sie einerseits an die Luftröhre grenzen, andererseits bis unter die Nackenmuskeln sich erstrecken, so lässt sich die Exstirpation ohne Durchschneidung des Kopfnickers dadurch erleichtern, dass nach Dieffenbach zwei Längsincisionen gemacht werden, die eine vor dem Kopfnicker und die andere in der Richtung des vordern Kappenmuskelrandes, von welchen aus man in die Tiefe dringt. Nur selten wird man in den Fall kommen, zur Exstirpation hoch gelegener Halsgeschwülste die temporäre Resection des Mandibula zu Hilfe zu nehmen, um das Operationsgebiet zugänglicher zu machen.

Capitel V.

Haut- und Muskelwunden des Halses.

Bei Schnitt- und Hiebwunden kommt besonders die Richtung des Wundspaltes in Betracht, indem sich Längs- und Schrägwunden viel leichter als Querwunden heilen lassen. Bei ersteren reicht die Schliessung durch Heftpflaster- oder Collodiumstreifen aus, bei letzteren muss die blutige Naht in Anwendung gebracht werden. In beiden Fällen ist der Hals in einer der Wundrichtung entsprechenden Stellung durch einen der von uns als Richtungsverbände des Halses[1]) beschriebenen Bandagen zu fixiren. — Bei Wunden der Oberzungenbeingegend, welche tief gehen, wie sie von Selbstmördern bisweilen gemacht werden, können die hier gelegenen Speicheldrüsen und ihre Ausführungsgänge verletzt, auch die Mundhöhle geöffnet sein, so dass Speichel und Getränke aus dem Munde sich ergiessen.

Bei unregelmässigen Wunden welche eitern und bei Wunden mit Substanzverlust ist während der Narbenbildung ganz besonders auf eine richtige Stellung des Halses zu achten, damit nicht Contractur desselben entsteht.

Tief dringende Stichwunden können zur Bildung tiefliegender Halsabscesse führen, zumal wenn der Hals bis zur Verheilung der Wunde nicht ruhig gehalten wird.

---

1) S. 2. Aufl. dies. Lehrb. II. S. 792

Bei Schusswunden kann der Hals auf mannigfache Art verletzt sein. Es kommen Streifschusswunden vor, bei welchen ein grösserer oder kleinerer Theil der Haut und auch noch Muskeltheile mit hinweggenommen sind, oder das Projectil hat den Hals einfach oder doppelt perforirt in dieser oder jener Richtung, wobei manchmal auffallend ist, dass keine Röhrengebilde verletzt sind[1]). Oefters sind diese Wunden durch Fremdkörper complicirt.

Nach tiefgehenden Nackenwunden hat man bisweilen Schwäche der ganzen Körpers, Lähmung der untern Extremitäten, Schwinden des Testikel, kurz Symptome von Lähmung des Rückenmarks und des kleinen Gehirns beobachtet, ohne dass diese Nerventheile direct verwundet gewesen wären, so dass jene wohl nur der Erschütterung des Hinterkopfes und der Halswirbelsäule zugeschrieben werden können, welche bei der Entstehung solcher Wunden leicht stattfinden kann, wenn das verletzende Werkzeug auf die vorstehenden Dornfortsätze der Halswirbel trifft.

---

1) Einschlägige Fälle ibid. p. 877.

Drittes Buch.

Chirurgische Krankheiten der Brust.

Die Brust, *Thorax*, grenzt nach oben an die Schultern und den Hals, nach unten an den Bauch und stellt einen theils von Knochen, theils von Weichtheilen umschlossenen Hohlraum dar, in welchem die Centralorgane des Respirations- und Circulationssystems liegen. Ihre Form gleicht derjenigen eines Kegels, dessen Basis nach unten, dessen stumpfe Spitze nach oben gerichtet ist. Mit den Schultern jedoch erscheint die Brust oben breiter als unten. Zur näheren Beschreibung der hier vorkommenden chirurgischen Krankheitszustände und Verletzungen unterscheiden wir die Brüste, die Brustwandungen, die Brusthöhle und die innern Brustorgane.

Erster Abschnitt.

Chirurgische Krankheiten der Brüste [1]).

Anatomisches. Die Brustdrüse, Mamma, welche einen höheren Grad der Ausbildung nur beim erwachsenen weiblichen Körper hat, sitzt auf dem grossen Brustmuskel von der 3—6—7 Rippe. Auf der vordern Fläche ist sie convex, auf der hintern platt, übrigens höckerig und in grossmaschiges, fetthaltiges Bindegewebe gehüllt, das zwischen die einzelnen Drüsenlappen, 16—24 an der Zahl, Fortsetzungen gibt. Einzelne [2]) lassen die Drüse von einer eigenen oberflächlichen und tiefen Fascie umgeben sein. Zwischen Drüse und Brustmuskel befindet sich mehr oder weniger Bindegewebe. Die Haut der Brustdrüsengegend ist dünn und zart. Auf ihrer Mitte erhebt sich die Brustwarze [3]), *Papilla mammae*, umgeben von dem bräunlichen Warzenhof. Die Warze, ein erectiles Gebilde, enthält die Ausführungsmündungen der 15—20 nach derselben convergirenden Milchgänge, die als enge Oeffnungen zwischen den Hautrunzeln der Warzenspitze zu erkennen sind. Die Haut des Hofes enthält grosse Talgdrüsen mit Haarbälgen und Schweissdrüsen. Die Arterien der Drüse sind Zweige der *Thoracicae*, der *Mammaria interna* und der *Intercostales*. Die subcutanen Venen bilden um die Warze einen kreisförmigen Plexus, *Circulus venosus areolae*. Die Lymph-

1) Velpeau, Traité des maladies du sein. Par. 1854. — J. Hoffmann, zur Pathologie d. männlichen Brustdrüsen. Diss. Giessen. 1855. — 2) Z. B. Pétrequin, Journ. de Toulouse. 1845. Juill. — 3) Momberger, Unters. üb. d. Brustwarze u. d. Warzenhof. Diss. Giessen. 1860. — Duval, Du mamelon et de son aureole. Par. 1861.

gefässe sind sehr zahlreich und bilden oberflächliche und tiefe Plexus. Die aus denselben hervorgehenden *Vasa* gehen grösstentheils zu den Achseldrüsen. Die Nerven werden durch die vorderen Aeste der Brustnerven geliefert und auch die Supraclavicularnerven reichen bis zur Haut der Brüste. Die Drüse gehört nach ihrem Bau zu den grösseren traubenförmigen, und stellt eigentlich eine grosse Fettdrüse der Haut dar, die jedoch nur periodisch als solche functionirt. Die terminalen Drüsenbläschen bestehen aus einer Basalmembran und einer epithelialen Auskleidung von cylindrischen Zellen. Die Form der Acini ist vollkommen rund. In der Mitte befindet sich ein kleines Lumen. Auch die Gänge sind von einem Epithel ausgekleidet, unter dem Warzenhofe bilden dieselben eine kleine Anschwellung, die Milchsäckchen. — Die männliche Brustdrüse[1]) besteht nur in verkümmertem Zustande. — Die Entwicklung der Brustdrüse beruht, wie diejenige anderer Hautdrüsen, ursprünglich auf einer Wucherung des *Rete Malpighii*[2]).

Capitel I.

Entzündung der Brüste, Mastitis[3]).

Entstehung. Am häufigsten entsteht die Mastitis bei Wöchnerinnen und zwar gewöhnlich bald nach der Geburt. Einzelne Individuen haben eine besondere Disposition zu solchen Entzündungen, so dass sie fast jedesmal im Wochenbett davon befallen werden. Die Veranlassungen sind Erkältung, locale und allgemeine, Diätfehler, Gemüthsaffecte, Anhäufung von Milch in den Brüsten, mechanische Beschädigung derselben u. s. w. Oefters lässt sich auch keine bestimmte Veranlassung auffinden. Viel seltener kommt die Mastitis bei Frauen ausser dem Puerperalzustande vor als Folge von mechanischen Verletzungen, Erkältungen, dyskratischen Zuständen u. s. w. — Bei Kindern erscheint die Mastitis hauptsächlich in zwei Lebensperioden, einmal bald nach der Geburt, *Mastitis neonatorum*, und dann zur Zeit der Pubertätsentwicklung, *Mast. pubescentium*. Die *Mast. neonatorum*, wovon Albers[4]) zuerst einen Fall mitgetheilt hat, bei welchem sich ein Abscess bildete, soll nach Stümcke[5]) durch den üblen Brauch in gewissen Gegenden hervorgerufen werden, dem Neugeborenen den Milchsaft aus der Drüse zu drücken. Ich habe eine solche Entzündung bei einem 14tägigen Mädchen gesehen, die eine derartige Veranlassung nicht hatte. Die *Mast. pubescentium* wird meistens bei männlichen Individuen beobachtet[6]) und scheint auf Evolutionsvorgängen zu beruhen. Siegel[7]) hat eine solche Entzündung auch bei

1) Luschka, Müll. Arch. 1852. S. 402. — Gruber, Mém. de l'acad. imp. des sc. de St. Petersb. X. Nr. 10. — 2) Langer, Denkschr. d. Wien. Akad. III. Wien. 1851. — 3) Literatur s. in d. 2. Aufl. d. Lehrb. III. S. 24. — 4) Corresp.-Bl. rhein. u. westf. Aerzte. 1842. Nr. 2. — 5) Journ. f. Kinderkr. 1847. Dec. — 6) Albers a. O. — 7) Würtemb. Corresp.-Bl. XXXVI. 1866. 13.

einem 12jährigen Mädchen beobachtet. Dieselbe endete mit Abscessbildung.

Erscheinungen und **Folgen.** Die Erscheinungen bei der *Mastitis puerperarum* sind verschieden, je nachdem das die Drüse umhüllende Bindegewebe in diffuser Weise oder einzelne Parthien des interglandulären Bindegewebes entzündet sind. Im ersten Falle schwillt die Brust beträchtlich an, die Haut wird lebhaft geröthet und erscheint glänzend gespannt. Meistens jedoch ist die Entzündung nur auf einzelne Drüsenlappen beschränkt, die eine schmerzhafte, härtliche und höckerige, mehr oder weniger geröthete Geschwulst bilden. Da ein Theil der Drüse hier frei bleibt, so ist die Milchabsonderung gewöhnlich nur vermindert, nicht ganz aufgehoben. Am bedeutendsten sind die Zufälle, wenn das tiefe, unter der Brustdrüse gelegene Bindegewebe hauptsächlich und ursprünglich ergriffen ist. Hier empfindet der Kranke heftige, tiefsitzende und spannende Schmerzen, die bei jeder Bewegung des Armes gesteigert werden, auch erscheint die Drüse vorgetrieben, an ihrer Basis vergrössert und die Haut, wenigstens anfänglich, entweder gar nicht oder nur leicht geröthet. In der Mehrzahl der Fälle haben diese Entzündungen acuten Verlauf und führen zur Abscessbildung. Oberflächlich gelegene Abscesse perforiren gewöhnlich bald die Haut, nicht selten an mehreren Stellen zugleich. Tiefere, zwischen den einzelnen Drüsenlappen gelegene Abscesse zögern mit dem Aufbruche, perforiren zuweilen einzelne Milchgänge, so dass durch die Brustwarze Eiter entleert wird. Oefters sind mehrere Eiterheerde vorhanden, die erst nach und nach confluiren, und die Bildung eines grösseren Abscesses bedingen, wobei auch Eitersenkung vorkommen kann, wenn der Selbstaufbruch abgewartet wird. Am misslichsten sind die tiefen submammären Abscesse, indem der Eiter hier die meisten Schwierigkeiten hat, nach aussen zu gelangen, so dass bisweilen derselbe nach dem Rücken, der Achselhöhle, dem Brustbein oder nach dem Bauche hin sich verbreitet, selbst auch die Thoraxwandung perforirt und immerhin beim Aufbruch nach aussen die Brust von tiefgehenden fistulösen Gängen durchzogen ist. — Die viel seltener vorkommenden Entzündungen bei Frauen, die nicht im Puerperium sich befinden, sind meistens beschränkt, haben öfters chronischen Verlauf und führen leicht zu Induration einzelner Drüsenparthien oder zu schleichender Abscessbildung. — Die infantilen Entzündungen betreffen öfters die ganze Mamma, haben gewöhnlich keinen acuten Verlauf und führen nur selten zur Eiterung. — Endlich kommen auch Senkungsabscesse in der Brustdrüse vor, die mit cariösen oder

nekrotischen Zuständen der Rippen, der Clavicula und des Brustbeins [1]) in Verbindung stehen.

Diagnose. Nur in Ausnahmsfällen kann es vorkommen, dass Brustabscesse verkannt werden. Namentlich hat man solche bisweilen für Scirrhen gehalten. Richter [2]) z. B. amputirte eine sehr vergrösserte Brust, die er für scirrhös hielt und fand nur einen grossen, unter der Drüse gelegenen Abscess. Kirkland [3]) hielt bei einer Kranken einen harten Knoten in der Brust, in welchem öfters stechende Schmerzen empfunden wurden, für einen Krebsknoten, schnitt denselben aus und fand nur einen Sack voll guten Eiters u. s. w.

Behandlung. Frauen, welche nach früheren Vorgängen Disposition zu Entzündungen im Wochenbette haben, müssen sehr vorsichtig beim Säugungsgeschäfte sein, das Kind regelmässig ansetzen, die Brüste wohl aufgebunden halten, eine besondere Sorgfalt auf die Reinhaltung der Brustwarzen verwenden, damit sie nicht wund werden u. s. w. — Wird die Brust schmerzhaft, so ist die erste Frage, ob das Säuggeschäft fortgesetzt oder unterbrochen werden soll. Ich habe fast immer gefunden, dass bei Fortsetzung desselben, auch wenn nur die gesunde Brust dazu verwandt wird, die Zertheilung der Entzündung nicht gelingt, schon weil man in der Anwendung zertheilender Mittel durch das fortwährende Säugen gehemmt ist. Der Abbruch darf jedoch bei profuser Milchabsonderung nicht plötzlich, sondern erst nach und nach geschehen. Das wirksamste Mittel gegen die beginnende Entzündung und zur Beschränkung der Milchsecretion ist ausser strenger Diät und Darreichung leicht abführender Mittel die methodische Compression beider Brüste durch einen geeigneten Verband mit Baumwolle und Binden [4]). Macht die Entzündung trotzdem Fortschritte, so legt man statt der Baumwolle Bleiwassercompressen auf. — Bildet sich ein Abscess, so ist im Allgemeinen die möglichst frühzeitige Eröffnung desselben zweckmässig und kürzt den Verlauf ab. In der Regel soll aber nicht blos ein Einstich, sondern ein Einschnitt gemacht werden, damit der Abscess sich gehörig entleeren kann und eine Entspannung der Theile erfolgt. Die Richtung des Schnittes, wenn dieser bis in die Drüsensubstanz geführt werden muss, entspreche dem Verlaufe der nach der Brustwarze convergirenden Milchgänge, damit diese nicht durchschnitten werden. Nachher können Salben oder Cataplasmen in Anwendung gebracht werden. Tiefliegende Drüsenabscesse sind im-

---

1) Pitha, Prag. Vierteljahrsschr. I. 1845. — 2) Medic. u. chirurg. Bemerk. I. Linz, 1794. S. 50. — 3) An inquiry into the present state of med. surgery. II. Lond. 1786. — 4) S. in der 2. Aufl. dies. Lehrb. III. S. 12 und 13 meine Verbände.

mer ein hartnäckiges und langwieriges Uebel und meistens durch einen fistulösen Zustand complicirt. Nur die Eröffnung der einzelnen Eiterherde durch tiefe Spaltung der Brust kann die Heilungszeit abkürzen. — Die Behandlung der übrigen Entzündungen und Abscessarten bedarf keiner besonderen Besprechung. — Zurückbleibende Indurationen behandelt man mit Druck, Quecksilbersalbe, Jodmitteln u. s. w.

Capitel II.

Brustdrüsenfisteln.

Entstehung und Folgen. Nach Brustdrüsenabscessen bleiben mitunter Fisteln zurück, die bald nur Eiter (Eiterfisteln), bald auch noch Milch (Eiter-Milchfisteln) entleeren. Als eine besondere Art von Fisteln sind diejenigen zu betrachten, welche nur Milch entleeren (Milchfisteln) und nach Eröffnung von sogenannten Milchgeschwülsten entstehen, auf welche ich verweise. Da die Brustdrüsenabscesse am häufigsten während der Lactationsperiode vorkommen, so fällt auch die Fistelbildung meistens in diese Zeit und ist die Fistel der sich ergiessenden Flüssigkeit nach eine Eiter-Milchfistel. Besonders tiefe Drüsenabscesse und submammäre Abscesse sind es, welche zu einem länger dauernden fistulösen Zustande Anlass geben. Bisweilen drängt sich bei grösserem Substanzverlust der Bedeckungen die Drüsensubstanz als ein Milch gebender Schwamm hervor. Gewöhnlich sind mehrere Fistelgänge zugleich vorhanden und ist die Brust von solchen nach verschiedenen Richtungen hin durchzogen. Der Grund des Nichtheilens solcher Fisteln liegt bald hauptsächlich in den mechanischen Verhältnissen des fistulösen Zustandes, namentlich in der tiefen Lage des Eiterheerdes, in den höher als dieser gelegenen äussern Oeffnungen und in der Enge der letztern, bald aber auch in der Fortdauer der Milchabsonderung, in Folge welcher stets Milch aus der Fistel sich ergiesst, indem, wenn auch das Stillen an der kranken Brust ausgesetzt worden ist, gleichwohl die Milchabsonderung in derselben durch den Gebrauch der andern Brust fortwährend unterhalten wird.

Behandlung. Sind die Fisteln ausschliesslich oder wenigstens vorwaltend Eiterfisteln, so ist das wirksamste Mittel zur Heilung derselben Spaltung der fistulösen Gänge bis auf den Eiterheerd, so dass der Eiter frei abfliessen kann. Hernach sucht man durch einen Druckverband die Eiterabsonderung zu vermindern und die Abscesswandungen zur Verwachsung zu bringen. Bei vorwaltenden Milchfisteln

ist es Hauptsache, die Milchsecretion aufzuheben, was durch Unterbrechung des Säuggeschäftes und durch Anwendung eines Druckverbandes am wirksamsten geschieht.

Capitel III.

Wunden und Geschwüre der Brustwarzen.

Entstehung. Bei säugenden Frauen entstehen bisweilen an den Brustwarzen in Folge des Säugens Excoriationen und weiterhin Geschwüre. Diesem Wundwerden sind Frauen, welche zum erstenmal stillen, am meisten ausgesetzt. In einzelnen Fällen besteht eine besondere Disposition dazu, so dass in jeder Stillungsperiode dieses lästige Uebel auftritt. Veranlassung zur Verwundung ist zunächst der mechanische Act des Saugens, wobei die in Erection befindliche Warze von den Saugorganen des Kindes abwechselnd angezogen und gedrückt wird. Je stürmischer und unregelmässiger die Saugbewegungen des Kindes sind, und je feiner und spröder die Oberhaut der Warze ist, desto leichter entstehen Abschälungen derselben und Einrisse, während die fortdauernde Reizung der Wundstelle durch die Erection der Warze, durch das Saugen des Kindes und durch die Einwirkung des Speichels die Heilung verhindern, so dass schliesslich ein Geschwür entsteht. — Seltenere Geschwürsarten sind syphilitische und ekzematöse. Erstere kommen primär und secundär vor.

Erscheinungen und Folgen. Meistens sitzen die Lactationsgeschwüre an der Basis der Warze in den Vertiefungen der Hautfalten, wo die Epidermis feiner ist. Anfangs ist die Schwärung nur oberflächlich, bei längerer Dauer aber entstehen tiefere Einkerbungen, und bei genauerer Untersuchung mit der Loupe habe ich öfters in dem Geschwürsgrunde die entblössten Röhrchen einzelner Milchgänge gesehen. Diese Geschwüre sind gewöhnlich äusserst schmerzhaft, so dass dadurch das Säugen qualvoll, selbst unmöglich wird. Wird das Stillungsgeschäft ausgesetzt, so heilen diese Geschwüre in der Regel leicht und schnell. Bisweilen geschieht dies auch während des Säugens, meistens jedoch dauert der Schwärungsprocess dann fort, und muss schliesslich jenes doch ausgesetzt werden.

Behandlung. Zur Verhütung des Wundwerdens, namentlich bei Erstgebärenden und bei solchen Frauen, welche schon öfters an diesem Uebel gelitten haben, ist es zweckmässig, einige Zeit vor der Niederkunft die Brustwarzen täglich mit frischem Wasser zu waschen und, wenn die Warzen klein und eingezogen sind, durch Anwendung

eines Saugglases oder Warzenhütchens mehr zu entwickeln. Dasselbe empfehlen neuerdings auch Andere [1]). Während des Stillens versäume man nicht jedesmal, nachdem das Kind angesetzt worden ist, die Warzen mit frischem Wasser zu reinigen. Zur Heilung wunder Brustwarzen sind eine Menge von Localmitteln empfohlen und angepriesen worden [2]), die, insofern es flüssige Mittel sind, eigentlich nur dadurch günstig wirken, dass sie zur Reinigung der Brustwarzen veranlassen. Zur Linderung der Schmerzen dient das Bestreichen mit einer milden ölig-schleimigen Flüssigkeit. Auch kann man sich eines Warzenhütchens bedienen. Zur Beförderung der Heilung sind Cauterisationen mit Höllenstein wirksam, aber häufig für die Betreffenden zu schmerzhaft. — Syphilitische Geschwüre erheischen eine antisyphilitische Behandlung.

Capitel IV.

Hypertrophie und Geschwülste der Brustdrüse [3]).

1. Diffuse Hypertrophie der weiblichen Brustdrüse und Gynäkomastie.

1) Ein diffuser hypertrophischer Zustand der weiblichen Brüste, wobei nach Birkett [4]) eine abnorme Vermehrung und Vergrösserung der Drüsenläppchen mit gleichzeitiger Hyperplasie des interacinösen Bindegewebes besteht, kommt nicht häufig vor. Das Volumen und Gewicht, welche solche Brüste erreichen können, ist mitunter ganz ausserordentlich, so dass dieselben bis über den Bauch herabhängen und viele Pfunde wiegen. In der zweiten Auflage dieses Lehrbuchs [5]) haben wir mehrere Beispiele solcher hypertrophisch vergrösserten Drüsen mitgetheilt. Man beobachtete den Eintritt dieses Zustandes unter verschiedenen Verhältnissen, bald zur Zeit der Pubertätsentwicklung, bald nach Unterdrückung der Menstruation, oder auch nach dem Aufhören derselben in späteren Lebensjahren. In andern Fällen sah man sie in Folge eingetretener Schwangerschaft oder nach geschlechtlichen Aufregungen sich entwickeln u. s. w. Zu unterscheiden von dieser diffusen glandulären Hypertrophie ist, wie wir es schon früher [6]) gethan haben, die lipomatöse Brustvergrösserung, welche übrigens mit jener verbunden sein kann. Die Fettanhäufung,

---

1) Klein (Deutsche Kl. 1861. 39) empfiehlt zugleich die Anwendung einer weinigen Galläpfelinfusion. — 2) S. 2. Aufl. d. Lehrb. III. S. 86. — 3) Der Literatur in der 2. Aufl. dies. Lehrb. III. S. 33 füge ich bei: Billroth, Arch. f. pathalog. Anat. XVIII. — 4) The diseases on the Breart and their treatment. Lond. 1850. p. 108. — 5) Bd. III. 1862. S. 36. — 6) 2. Aufl. dies. Lehrb. III. S. 33.

eine eigentliche Polysarcie, findet sich hier im Umfange der Mamma, gleichsam als eine Art Fettkapsel. Die Brustwarze ist bei solchem Zustande eingezogen, während die ganze Brust eine grosse gleichmässig elastisch gespannte Halbkugel darstellt, in welcher man die festere, unebene Brustdrüse fühlen kann. — Die Behandlung besteht in der Beseitigung allfällig entfernbarer Ursachen, in der Anwendung von Jodmitteln und eines Druckverbandes. Bei Drüsenvergrösserung nach der Stillungsperiode hat sich nach Fingerhut [1]) das öftere Ansetzen eines Milchglases nützlich erwiesen. Oefters aber bleiben alle diese Mittel fruchtlos, und man muss schliesslich bei sehr grossen Brüsten zur partiellen oder totalen Exstirpation derselben seine Zuflucht nehmen, wobei man unter Umständen, wie ich in einem Falle bei einer rechtseitigen hypertrophischen Vergrösserung der Brust gethan habe, um eine geringere Entstellung zu bewirken, die Brustwarze erhalten kann. Ich führte zwei halbmondförmige Schnitte am äussern und untern Umfange der Brust, um zugleich einen Theil der Haut mit hinwegzunehmen. Sind beide Brüste vergrössert, so ist zu berücksichtigen, dass nach der Wegnahme der einen Brust die andere zuweilen sich verkleinert, und die anderseitige Operation dann unterbleiben kann.

2) Die Gynäkomastie, eine der weiblichen Brust ähnliche Bildung der männlichen, hat man theils angeboren [2]), theils erworben beobachtet, und im letztern Fall bald zur Zeit der Pubertätsentwicklung bald in verschiedenen Perioden des Lebens, zuweilen nach Verletzungen des Rückenmarks [3]) mit gleichzeitiger Atrophirung der Hoden entstehen gesehen. Der angeborene gynäkomastische Zustand ist öfters mit mangelhafter Ausbildung der Genitalien verbunden. Gruber [4]) hat mehrere Fälle der Art zusammengestellt, wo Kleinheit der Hoden und des Penis, Hypospadie, Epispadie, *Hermaphroditismus lateralis* u. s. w. vorhanden waren. Auch haben derartige Individuen mitunter den Habitus weiblicher Bildung. In den Fällen, in welchen die Geschlechtstheile wohl gebildet waren, scheint in der Mehrzahl der Fälle keine Absonderung stattgefunden zu haben, und endigten nach Grubers Untersuchungen die Milchgänge mit zwei oder drei Enden blind. Drüsenbläschen kamen nie vor. In andern Fällen dagegen fand eine wirkliche Milchabsonderung statt, und dahin gehört namentlich der von Schmetzer [5]) mitgetheilte Fall bei einem 22jährigen Soldaten. Streng genommen

1) Hamb. Zeitschr. III. 1836. II. 2. — 2) Hillor, Prouss. Veroinszeit. 1844. Nr. 43. — 3) Gorham, Lond. med. Gaz. XXVI. p. 659. — Gorringe, Prov. Journ. III. 1846. 18. — 4) Mémoir. do l'acad. impér. des sc. de St. Potersbourg. VII. Séric, T. X. 1866. Nr. 10. — 5) Würtomb. Corresp.-Bl. VI. Nr. 33.

gehören nur diese letztern Fälle zur Drüsenhypertrophie. Auch sind von dieser diejenigen Fälle zu trennen, wo die Brustvergrösserung nur auf Fettanhäufung im *Paniculus adiposus* beruht.

2. Circumscripte Hypertrophie der Brustdrüse. Adenom.

Hier findet eine Hyperplasie der epithelialen Elemente der Drüsenacini statt in einem gewissen Bezirke der Mamma, wobei die Epithelien die Drüsenbläschen ganz ausfüllen und ausdehnen, aber nicht, wie bei der Lactation, eine physiologische Fettmetamorphose durchmachen, sondern zu kolbigen acinösen Bildungen auswachsen, die persistiren (Förster) und so einen partiellen hypertrophischen Zustand einzelner Drüsenparthien darstellen. Diese Bildungen stellen gewöhnlich kleinere, rundliche, ziemlich feste und circumscripte Geschwülste dar, welche an den verschiedensten Stellen der Brustdrüse, zuweilen auch in einiger Entfernung von derselben, jedoch immerhin an vorher dagewesenem Drüsengewebe vorkommen. Sie erreichen selten die Grösse einer Faust, bleiben oft längere Zeit stationär. Mitunter sind sie mehrzählig vorhanden. Durch fettigen Zerfall der epithelialen Elemente und Confluenz mehrerer Acini können sich atheromatöse Cysten bilden. Auch scheint es vorzukommen, dass diese adenoiden Geschwülste in Krebsknoten sich umwandeln, und sind dieselben daher immerhin als suspecte Geschwülste zu betrachten. Was die Genesis derselben betrifft, so scheint ihre Bildung in den meisten Fällen auf physiologischen und pathologischen Erregungen der Drüse zu beruhen, indem jene öfters in die Zeit der Pubertätsentwicklung, der Schwangerschaft und Lactation fällt, oder nach leichten Verletzungen namentlich Quetschungen der Brustdrüse auftritt, oder auch im Gefolge von Menstruationsanomalien erscheint. In therapeutischer Hinsicht ist es wohl immer gerathen, solche Geschwülste zu exstirpiren, was in der Regel keine Schwierigkeiten hat, da dieselben meistens klein und circumscript sind, so dass sie sich leicht ausschälen lassen.

3. Krebs der Brustdrüse.

Nach Waldeyers [1]) Untersuchungen sind die Brustkrebse immer Epithelialcarcinome. Die epitheliale Wucherung geht meistens von den Drüsenbläschen, seltener von den Milchgängen aus (Cornil [2])). Bei der acinösen Wucherung werden die Acini von epithelialen

1) Arch. f. patholog. Anat. Bd. 41. 1867. S. 470. — 2) Journ. de l'anat. et de la physiol. 1865. p. 268.

Zellen ausgefüllt, sie verlieren ihre runde Gestalt, werden grösser, länglich und ausgebuchtet. Immer ist damit auch eine periacinöse kleinzellige Bindegewebswucherung verbunden. Mit der Zunahme der epithelialen Elemente geht die scharfe Begrenzung durch die Basalmembran verloren, es bilden sich grössere Epithelialmassen ohne bestimmte typische Form, die schliesslich in einem alveolären Bindegewebsstroma eingelagert erscheinen. Zu einem ähnlichen Resultat führt auch die epitheliale Wucherung der Milchgänge. Je massenhafter die epitheliale Zellenbildung ist, desto mehr hat die Geschwulst den Charakter eines *Carcinoma medullare*. Beim Brustdrüsenkrebs kommt es aber ganz besonders häufig vor, dass auch die Stromawucherung excessiv wird, und zwar in dem Maasse, dass die Bindegewebsmasse überwiegt und die Geschwulst einen fibrösen Charakter erhält, welcher dem sogenannten Scirrhus entspricht. Zwischen beiden Extremen gibt es eine Menge von Zwischenstufen, die zuweilen in einer und derselben Geschwulst neben einander getroffen werden. Weitere Differenzen können sich ergeben aus der Art des Auswachsens der wuchernden Bindesubstanz, welche nicht blos fibrös, sondern auch myxomatös, chondromatös, sarkomatös u. s. w. werden und dadurch verschiedene Formen des (epithelialen) Brustkrebses begründen kann. Die mehr fibrösen Formen des Brustkrebses haben eine längere Dauer, oft von mehreren Jahren, bis es zu weiteren Infectionen kommt. Die zellenreichen medullären Formen dagegen wachsen sehr rasch zu grösseren Geschwülsten aus, denen aber auch sehr rasch der Zerfall und die allgemeine Infection folgen. Die gewöhnlichste regressive Metamorphose, welche die Epithelialmassen durchmachen, ist die der fettigen Degeneration, wodurch die Geschwulst den Anschein einer theilweisen Vereiterung erhält und der Krebs von einem eingeschlossenen nach und nach zu einem offenen und schwärenden wird. Beim fibrösen Krebs kommt als Ausgang auch eine Art von Verödung, Vertrocknung und Schrumpfung der kleinen epithelialen Zellenlager vor, und es entstehen dann in Folge des Schrumpfungsprocesses narbig eingezogene Stellen an der Brust. Kommt es auch zum Aufbruch bei dünner fettloser Haut, so ist die Absonderung doch sehr gering, und bleibt die fast trockene Schwärung beschränkt. Dass der Brustkrebs viel häufiger bei weiblichen als männlichen Individuen vorkommt, erklärt sich aus anatomischen Gründen. Unter 44 durch Marc d'Espines [1]) gesammelten Fällen von Brustkrebs betrafen nur 2 männliche Individuen. Mehrere Fälle von Krebs der männlichen

1) S. Allgem. Chir. 2. Aufl. S. 498.

Brustdrüse hat Milton [1]) gesammelt. Das mittlere Alter der an Brustkrebs leidenden Frauen betrug bei 52 theils von Lebert [2]), theils von d'Espines zusammengestellten Fällen in runder Zahl 51 Jahre. Von therapeutischen Hilfsmitteln kann nur die Exstirpation in Frage kommen, obschon dadurch das Leben nicht erheblich verlängert wird. Nach einer vergleichenden statistischen Zusammenstellung von Le Roy d'Etiolles [3]) ergab sich, dass die mittlere Lebensdauer nicht operirter Krebskranker bei Männern 5 Jahre, bei Frauen 5 Jahre 6 Monate, der operirten bei Männern 5 Jahre 2 Monate, bei Frauen 6 Jahre betrug. Indessen kann die Operation dazu beitragen, den Localzustand, auch wenn Recidive eintreten, erträglicher zu machen.

4. Geschwülste des mammären Bindegewebsstromas und des umhüllenden Bindegewebes.

Es gehören dahin Lipome, Fibrome, Chondrome, Myxome und Sarcome in mannigfaltigen Combinationen, wobei wir von den den Brustkrebs complicirenden oder begleitenden Bildungen der Art absehen. — Die Lipome haben meistens ihren ursprünglichen Sitz in dem die Brustdrüse umhüllenden Bindegewebe und sind theils diffus, theils circumscript. Mitunter entwickeln sich auch Lipome in dem hinter der Brustdrüse oder unter dem Pectoralmuskel gelegenen Bindegewebe, bei deren Vergrösserung die Brustdrüse dann vorgedrängt wird. Solche Geschwülste erreichen zuweilen eine sehr bedeutende Grösse. A. Cooper [4]) exstirpirte eine solche Geschwulst, welche 14 Pfund und 10 Unzen wog. Einen ähnlichen Fall theilte Hegetschweiler [5]) mit. Bei der Exstirpation superficieller Geschwülste ist womöglich die Brustdrüse und namentlich auch die Brustwarze zu schonen. Die submammären Lipome erheischen meistens die Wegnahme der ganzen gewöhnlich atrophirten Brustdrüse. — Selten sind die Fibrome und Chondrome. Lebert [6]) hat unter zahlreichen von ihm untersuchten Brustgeschwülsten keine fibröse Geschwulst gefunden und J. Müller fand unter 36 Fällen von Enchondrombildung nur einmal eine Knorpelgeschwulst in der Brustdrüse. Ein theilweise verknöchertes oder verkalktes Enchondrom, welches 14 Jahre bestanden hatte, exstirpirte A. Cooper. Die myxomatösen Geschwülste [7])

---

1) Medico-chir. Transact. XL. p. 141. — 2) S. Allgem. Chir. l. c. — 3) Bull. de l'acad. r. de méd. IX. — 4) Illustrations on diseases of the breart. Lond. 1829. — 5) Diss. Zürich, 1865. — 6) Abhandl. a. d. Geb. d. prakt. Chir. Berl. 1848. S. 267. — 7) Virchow, die krankhaften Geschwülste. I. Berl. 1863. S. 427.

sind früher vorzugsweise unter den Cystosarcomen aufgeführt worden. Sie kommen theils diffus über das ganze interstitielle Bindegewebe der Mamma verbreitet vor und bilden mitunter sehr umfängliche Geschwülste, theils treten sie circumscript nur auf einzelne Drüsenläppchen oder Lappen beschränkt auf in Form einzelner rundlicher Knoten. Oefters finden sich die myxomatösen Massen in Combination mit Sarcom und Fibrom vor. Die Drüsensubstanz kann dabei ganz verloren gehen, während ganz gewöhnlich verschiedenartige Erweiterungszustände der Milchgänge, zuweilen mit Abschnürung einzelner Hohlräume sich ausbilden, in Folge dessen die myxomatöse Geschwulst durch cystenartige Bildungen complicirt erscheint, welche öfters noch dadurch complicirter werden, dass myxomatöse Massen in den mannigfaltigsten Formen in diese Hohlräume hineinwachsen, was zur Unterscheidung von arborescirenden, blättrigen, polypösen Myxomen u. s. w. geführt hat. Innerhalb dieser Hohlräume geschieht das Wachsthum der Myxome in der Regel sehr schnell. — Zu den häufigsten Brustdrüsengeschwülsten dieser Gruppe gehören die Sarcome und sind es namentlich die sehr zellenreichen, weichen, medullären Formen, einen eigentlichen Bindegewebskrebs darstellend, welche oft sehr rasch zu umfangreichen Tumoren heranwachsen, die bald aufbrechen und zu allgemeiner Infection führen. Früher sind diese Geschwülste meistens als Markschwämme bezeichnet worden, die bekanntlich wegen ihres raschen Wachsthums, Aufbruchs und Umsichgreifens zu den bösartigsten Gesehwülsten gehören, und desshalb in klinischem Sinne auch zu den Krebsen gerechnet werden müssen. Die festeren Sarcomformen, die Fibrosarcome, zeigen diesen Grad der Bösartigkeit nicht, reihen sich in ihrem klinischen Charakter mehr den fibromatösen Geschwülsten an, und erscheinen in der Brustdrüse sehr häufig als sogenannte Cystosarcome, welche Combination mit cystischen Bildungen auf Ausdehnung von neugebildeten oder präexistirenden Drüsenbläschen und Ausführungsgängen durch Abschnürung derselben mit vermehrter intracanaliculärer schleimiger Absonderung beruht, wodurch jene zu rundlichen oder spaltförmigen, theils abgeschlossenen, theils communicirenden cystischen oder cystoiden Bildungen umgewandelt werden, in welche, wie schon oben bei den Myxomen angegeben worden ist, die sarcomatösen Massen hineinwuchern und dadurch zur Entstehung der Form nach sehr complicirter Tumoren, die mitunter eine sehr bedeutende Grösse erreichen, Anlass geben. Diese Bildungen hat man früher als hypertrophische Zustände der Brustdrüse dargestellt, was um so mehr Berechtigung hatte, als der sarcomatösen Wucherung des periacinösen und interstitiellen Binde-

gewebes gar nicht selten Adenombildung vorhergeht (Reinhardt)[1]). Die Behandlung dieser Geschwülste besteht in der Exstirpation.

5. Angiome der Brust.

Sowohl einfache Angiome als auch cavernöse Geschwülste scheinen an der Brust selten vorzukommen. Ein geschwulstförmiges subcutanes Angiom, welches nach aussen von der rechtseitigen Brust lag und ungefähr die Grösse der Hälfte eines kleinen Apfels hatte, exstirpirte ich bei einem $1^1/_2$jährigen Kinde [2]).

6. Cystische Bildungen der Brustdrüse.

Solche Bildungen ohne Combination mit parenchymatösen Geschwulstmassen können auf mehrfache Weise zu Stande kommen, wovon auch ihre verschiedene anatomische Beschaffenheit abhängt. Wir machen auf folgende Arten aufmerksam: — 1) Cysten mit schleimigem oder serösem Inhalt [3]). Dieselben gehören wohl meistens in die Kategorie der Retentionscysten, indem in einzelnen Acinis eine wahrscheinlich durch irgend eine Irritation vermehrte mucöse oder seröse Absonderung durch Verschluss der Ausführungsgänge zurückgehalten wird. Solche Cysten erreichen meistens nur eine unbedeutende Grösse und kommen theils bei jüngeren Individuen zur Zeit der Pubertätsentwicklung ihrer Pathogenese nach als Evolutionscysten, theils auch bei älteren Frauen als Involutionscysten vor. Sie sind zuweilen mehrzählig vorhanden, veranlassen keine besonderen Beschwerden, wachsen sehr langsam und lassen bei mehr oberflächlicher Lage Fluctuation erkennen. Ihre Exstirpation ist nicht nothwendig. Bei oberflächlichen Cysten könnte die Punction mit Jodinjection versucht werden. — 2) Milchcysten [4]) (*Galactocelen*). Sie sind gleichfalls Retentionscysten, welche sich aber nur während der Zeit der Milchsecretion in den Brüsten, also während der Schwangerschaft [5]) oder nach der Geburt bilden. Die Ansammlung kann einen Milchgang oder einen Acinus betreffen. Bisweilen sind mehrere solcher Cysten zugleich vorhanden [6]). Ihr Sitz ist bald nahe der Brustwarze, bald mehr im Umfange der Brust, selbst auch wie getrennt von der Brustdrüse, namentlich gegen die Achselhöhle hin, wie wenn die Ansammlung sich in einer isolirten, auf fötaler Bildung beruhenden Drüsenparthie gebildet

---

1) Patholog. anatom. Unters. Berl. 1852. S. 125. — 2) S. allgem. Chir. 2. Aufl. § 1075. — 3) Birkett, l. c. — Paget, Lectures on tumours. Lond. 1851. Lect. 2. 3. — 4) Literatur s. in der 2. Aufl. dies. Lehrb. III. S. 100. — 5) Barrier, Gaz. des Hôp. 1850. 15. — 6) Forget, Bull. de Thérap. 1844. Nov. 1845. Janv.

hätte und daher durch nach der Brustwarze hinführende Milchgänge sich nicht entleeren konnte. Die Ansammlung kann unter Umständen sehr bedeutend werden. Scarpa [1]) entleerte aus einer der Achselhöhle nahe gelegenen Cyste über 10 Pfd. Milch, welche nach Scapoli durchaus die Beschaffenheit einer normalen Milch hatte. Im Uebrigen sind diese Cysten fluctuirend, schmerzlos, an einzelnen Stellen wegen des anliegenden Drüsengewebes härtlich anzufühlen u. s. w. Sich selbst überlassen vergrössern sich diese Geschwülste in den folgenden Schwangerschaften und nehmen nach dem Entwöhnen öfters wieder etwas ab. Als Veranlassung zur Verschliessung des einen oder anderen Milchganges ergab sich in einem Falle eine Verwachsung durch vorausgegangene Verwundung [2]). In einem andern Falle war eine heftige Mastitis vorhergegangen [3]). Bei fötal abgeschnürten Drüsenparthien kann sich das gebildete Secret natürlich nicht entleeren. Behandlung. Sticht man die Geschwulst während des Säugens an, so entsteht eine Milchfistel [4]). In einem Falle wurde eine solche Fistel zur Ernährung des Kindes benutzt [5]). Man hat solche Cysten durch Einziehen eines Haarseils, durch Jodinjection und Exstirpation zu beseitigen gesucht. Die letztere ist jedenfalls das sicherste Heilverfahren. — 3) Echinococcuscysten sind selten in der Brustdrüse beobachtet. A. Cooper, Bérard [6]), Smith [7]) u. A. haben derartige Fälle mitgetheilt.

Capitel V.

Exstirpation der Brustdrüsengeschwülste und Amputation der Brust.

Technik. Die Kranke liegt zur Operation und wird chloroformirt. Den Arm der leidenden Seite lässt man in Abduction halten, damit die Haut der Brustdrüsengegend und der Pectoralmuskel gespannt werden. — Ist die Brustdrüse nur theilweise ergriffen, so kann die Operation in einer Exstirpation des entarteten Theils bestehen, wobei die Brustwarze, wenn der Tumor seitliche Lage hat, geschont wird. Bei kleineren Geschwülsten, wie bei Adenomen, Schleimcysten u. s. w. genügt die einfache Spaltung der Haut in verticaler oder schräger Richtung, worauf der Tumor auspräparirt wird. Bei grösseren Ge-

1) Neueste chirurg. Schrift. II. Loipz. 1831. S. 247. — 2) Sava, Filiatro-Sebez. 1843. Marzo. 67. — 3) Forget, l. c. — 4) Bonnot, Arch. génér. 1835. Dec. — 5) Sava, l. c. — 6) Diagnostic differentiel des tumeurs du sein. Par. 1842. — 7) Lond. med. Gaz. 1848. Dec.

schwülsten, wenn bei Hautüberfluss oder Entartung der Haut ein Theil derselben mit hinweggenommen werden muss, bildet man zwei elliptische Schnitte in verticaler oder schräger, dem Faserverlaufe des Pectoralmuskels entsprechender Richtung. — Ist die ganze Brustdrüse mit der deckenden Haut zu entfernen, Amputation der Brust, so wird diese an ihrer Basis mit zwei Bogenschnitten umgeben und von dem Brustmuskel abgelöst. Nöthigenfalls nimmt man auch noch diesen bis auf die Rippen weg. Krebse oder Medullarsarcome, bei welchen auch noch die Rippen und Intercostalmuskeln weggenommen werden müssten, was aus dem Festsitzen der Geschwulst auf der Thoraxwand erkennbar ist, wird man heutzutage kaum mehr operiren. — Grössere Arterien werden bei diesen Operationen nicht verletzt und kann die Exstirpation oder Amputation meistens vollendet werden, ohne mit der Unterbindung sich länger aufzuhalten, indessen ist es doch immer gerathen, nachher an blutende Gefässe Ligaturen anzulegen um Nachblutungen, die gerade hier leicht vorkommen, zu verhüten. — Ist noch die Exstirpation afficirter Achseldrüsen nothwendig, so verlängert man entweder den obern Wundwinkel gegen die Achsel hin längs des untern Randes des grossen Brustmuskels, oder macht bei grösserem Zwischenraum einen selbständigen Einschnitt über die Geschwulst hin, und schält die mit Haken gefassten und hervorgezogenen Drüsen vorsichtig aus. Würde man hiebei allzusehr in die Nähe der Aehselgefässe gelangen, so wendet man den Ecraseur oder die Ligatur an.

Capitel VI.

Einige Missbildungen der Brustdrüse und Mangel derselben.

1) Vielbrüstigkeit[1]) (*Polymastie*). Dieser Bildungsfehler besteht in dem Vorhandensein überzähliger Brustdrüsen und gehört keineswegs zu den seltensten Vorkommnissen. Meistens sind die überzähligen Brüste weibliche doch ist die Polymastie auch an männlichen Körpern gesehen worden. Petrequin sah einen Mann, welcher drei Brüste hatte, und dieselbe Missbildung zeigte sich auch an seinen fünf Kindern, drei Knaben und zwei Mädchen. Bertherand fand bei einem Lieutenant jederseits zwei übereinander liegende Brüste u. s. w. Zuweilen kommen entsprechend der fötalen Anlage von fünf Brustdrüsen (zwei an der gewöhnlichen Stelle, zwei in den Achselhöhlen und eine unter dem Sternum nach Meckel v. Hembsbach) eben so viele und

1) Der Literatur in der 2. Aufl. III. S. 123 füge ich bei: Bertherand, Gaz. méd. de Par. 1857. 14. — Chatard, Journ. de Bord. VI. 1861. Sept. p. 394.

an denselben Stellen vor (Gorré), oder es sind nur die Warzen vorhanden, wie Santerson an einem männlichen Individuum sah. Ueberzählige Drüsen kommen übrigens auch an andern Körperstellen, am Rücken, Schenkel u. s. w. vor. Diese überzähligen Brüste sind mehr oder weniger anatomisch ausgebildet, schwellen mit den normalen Brüsten in der Schwangerschaft an und sondern Milch ab. Da diese überzähligen Gebilde keine weiteren Beschwerden verursachen und auch so gelegen sind, dass sie verdeckt werden können, so wird die Exstirpation kaum je anbegehrt werden.

2) Ueberzählige Brustwarzen [1]). Bisweilen finden sich an der einen oder andern Brust überzählige Warzen, eine oder zwei, welche den normalen ganz ähnlich, nur meistens etwas kleiner sind und auch einzelne Milchgänge führen. Beim Säugen können solche Warzen die Unannehmlichkeit haben, dass Milch aus ihnen fliesst, doch möchte dieser Umstand kaum eine hinreichende Veranlassung zur Excision derselben sein, und müsste jedenfalls zuerst genauer untersucht werden, welche der vorhandenen Warzen die meisten Milchgänge enthält und für das Säuggeschäft die tauglichste ist. Auch könnte die Exstirpation Veranlassung zur Bildung einer Milchcyste geben.

3) Brustdrüsenmangel [2]) ist selten, zuweilen sind dabei auch noch der unterliegende *Pectoralis major* und die Rippen defect. Dem gänzlichen Mangel der Drüse schliesst sich die mangelhafte Entwicklung der weiblichen Brüste an, wovon mehrere Fälle beobachtet sind.

Zweiter Abschnitt.

Chirurgische Krankheiten der Thoraxwände.

Anatomisches. Die vordere Brustwand ist nur wenig gewölbt und die kürzeste, ihre mittlere Höhe beträgt 6½—7″. Die hintere Wand, 10½—11″ hoch, ist die breiteste und von oben nach unten concav. Die Seitenwände sind am längsten (12—12½″) und von fassartiger Wölbung. — Das knöcherne Gerüste wird durch das Brustbein, die 12 Brustwirbel und die 24 Rippen gebildet. Das Brustbein steht mit seiner *Incisura seminularis* dem Knorpel zwischen dem 2. und 3. Brustwirbel, mit seinem *Proc. xiphoideus* dem 9. Brustwirbel gegenüber. Die Brust-Schlüsselbeingelenke sind straffe Kapselgelenke mit einem Zwischenknorpel und zwei Hilfsbändern *(Lig. interclaviculare und rhomboideum)*. Die Rippen-Brustbeingelenke sind Kapselgelenke mit Ausnahme des obersten, das eine Synchondrose darstellt. Die hintern Gelenkköpfchen der Rippen sind mit

1) Davies, Lond. med. Gaz. 1844. Jan. — Fitzgibbon, Dubl. quart. Journ. 1860. Febr. — 2) Froriep, N. Notiz. X. 1839. Nr. 1.

je zwei Wirbelkörpern durch ein doppeltes Kapselgelenk verbunden, nur die elfte und zwölfte Rippe artieuliren mit gleichzahligen Wirbeln allein. Die erste Rippe articulirt mit dem siebenten Halswirbel und ersten Brustwirbel. Mit den Querfortsätzen der Wirbel ist das *Tuberculum costarum* durch ein dünnes Kapselband und durch das starke *Lig. transversarium extern.* verbunden. Die Knorpel der sieben obern Rippen gehen an das Brustbein, die drei folgenden hängen mit ihren Knorpeln zusammen, die zwei untersten sind frei. Die sechste und siebente Rippe sind die längsten, die oberste ist die breiteste und unbeweglichste und ihre äussere Fläche sieht nach oben. — Die Musculatur der Brustwandungen wird gebildet durch die Intercostalmuskeln, den grossen und kleinen Brustmuskel, den Schlüsselbeinmuskel, den *Serratus magnus*, die Rückenmuskeln und die Ansätze einiger Bauch- und Halsmuskeln. Die Fasern der äussern Intercostalmuskeln verlaufen von oben und hinten nach unten und vorn, die innern von oben und vorn nach unten und hinten. — Von Arterien sind die bedeutendsten die *Mammaria interna* die *Intercostales* und *Thoracicae*. Die *Mammaria interna*, aus der *Subclavia*, $1^1/_2$‴ dick, läuft dicht hinter den Rippenknorpeln von der Pleura und dem *Triangularis sterni* bedeckt, einige Linien vom Brustbeinrande entfernt bis zum sechsten Intercostalraum, sich hier in ihre Endäste (*Musculo-phrenica* und *Epigastrica superior*) theilend. Die Intercostalarterien (Fig. 96) kommen für den ersten und zweiten Intercostalraum aus der *Subclavia*, für die übrigen aus der *Aorta thoracica*. Sie nehmen von oben nach unten an Stärke zu, wo sie eine Dicke von $1^1/_2$‴ erreichen. Ihr oberer stärkerer Ast verläuft zwischen äussern und innern Intercostalmuskeln in einer Rinne am untern Rande der Rippen nach vorn mit der gleichnamigen Arterie aus der *Mammaria intern.* sich verbindend. Von den thoracischen Arterien entspringen die *Thoracicae externae* aus der *Axillaris*, die *Thoracico-dorsalis* aus der *Subscapularis*. Venen. Die *Mammariae* ergiessen sich in die *Jugulares communes*,

Fig. 96.

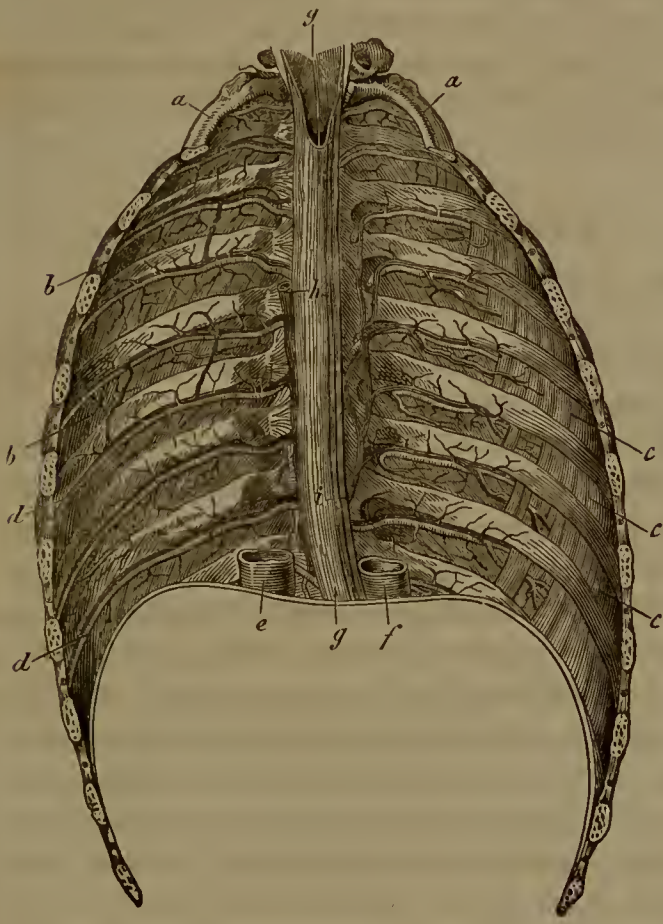

Fig. 96 stellt einen Durchschnitt der Brustwände dar, woran die innere Fläche der Thoraxwandungen mit den Intercostalgefässen zu sehen ist, a) erste Rippe, b) äussere Intercostalmuskeln, c) innere Intercostalmuskeln, d) Intercostalarterien, e) untere Jugularvene, f) Aorta, g) Speiseröhre, h) V. azygos, i) V. hemiazygos.

die *Intercostales* in die *Subclavia*, die untern in die *Azygos*. Saugadern. Die oberflächlichen verlaufen grösstentheils nach der Achselhöhle zu den Achseldrüsen, die tiefer liegenden gehen theils längs der Intercostalgefässe nach hinten, bilden mehrere *Gland. intercostales* und ergiessen sich in den *Duct. thoracicus*, theils steigen sie mit der *Mammaria interna* zu diesem *Ductus* auf. — Die Nerven werden grösstentheils durch die zwölf Brustnerven gegeben, die aus dem *Foramen intervertebrale* treten. Ausserdem gehen auch Aeste der Cervicalnerven zu den Thoraxwänden als: vom vierten Cervicalnerven die *N. supraclaviculares*, und von den drei untersten Cervicalnerven die *N. thoracici posteriores* und *anteriores*, die sich in *serratus anticus major*, *Pectoralis major* und *minor* verbreiten.

Capitel I.

Entzündungen und Abscesse der Thoraxwände.

Die Abscesse der Thoraxwandungen können ihrem ursprünglichen Sitze nach subcutane, periosteale und subpleurale sein.

1) Die subcutanen und intermusculären Thoraxabseesse sind ihrer Entstehung nach entweder symptomatische oder idiopathisehe. — a) Die symptomatisehen Abscesse haben bald den Charakter von Senkungsabscessen, indem der Eiter vom Halse, Schlüsselbein, oder von der Achselhöhle her an den Thoraxwandungen sich mehr oder weniger tief herabgesenkt hat, bald hat die Eiterverbreitung von der Tiefe aus stattgefunden, wie bei den folgenden Abscessarten oder bei Abscessen der Thoraxhöhle und der Brusteingeweide, namentlich der Lungen. Bei den ersteren ergibt sich die Diagnose aus der oberflächlichen Lage des Eiters unter der Haut oder unter einzelnen Muskeln, aus der Abwesenheit aller Erscheinungen, welche auf ein tieferes Leiden der Thoraxwände oder des Brusthöhlenraumes und seiner Eingeweide hinweisen, während ein höher gelegener Eiterheerd an den genannten Stellen sich wird auffinden lassen. Die Behandlung besteht in der Eröffnung dieser Abscesse an der abhängigsten Stelle und in der Freilegung des höher gelegenen Eiterheerdes. Bei den Abscessen der zweiten Art können sehr verschiedenartige Erscheinungen vorhanden sein, und sind andere Maassnahmen nothwendig, bezüglich welcher ich auf spätere Angaben verweise. — Die idiopathisehen Abscesse kommen an den verschiedensten Stellen der Thoraxwände vor und sind meistens traumatischen Ursprungs, oder haben den Charakter eines spontan entstandenen Pseudoerysipelas.

2) Periosteale Abscesse. Diese haben tiefere Lage und werden durch eine suppurative Entzündung der Beinhaut einzelner Rippen oder des Brustbeins bedingt. Die Veranlassung zu solchen Entzündungen geben theils Verletzungen, namentlich Contusionen und Commo-

tionen der Brustwand, Frakturen und Verwundungen der Rippen, theils sind es chronische, periosteale Entzündungen mit dyskratischer, besonders syphilitischer Grundlage, um welche es sich handelt. Der Ausgang ist häufig Caries und Nekrose der Rippen und des Brustbeins, und die Abscesse werden dann fistulös. Gewöhnlich leidet der angrenzende Theil der Costalpleura mit, welche sich verdickt und den Eiterheerd von dem *Cavum pleurae* abschliesst, so dass nach Perforation der Intercostalmuskeln der Eiter nach aussen zunächst unter die Haut gelangt und, ehe er diese durchbricht, einen Senkungsabscess bildet. Viel seltener bricht der periosteale Abscess nach innen auf und bildet eine intrathoracische Eiteransammlung. Um einen solchen Ausgang zu vermeiden und Eitersenkung zu verhüten, sind solche Abscesse wo möglich künstlich zu eröffnen. Die weitere Behandlung muss hauptsächlich gegen das Knochenleiden gerichtet sein.

3) Der subpleuralen Abscesse, bei welchen das subseröse Bindegewebe primär ergriffen ist, haben wir bereits in der ersten Auflage unseres Lehrbuchs [1]) Erwähnung gethan. Wunderlich [2]) hat später von dieser Affection zwei Fälle unter dem Namen *Peripleuritis* mitgetheilt, von welchen jedoch einer mehr den die Thoraxwände perforirenden Lungenabscessen angehört, und seitdem sind eine Reihe derartiger Fälle publicirt worden [3]). Nach den Fällen die ich gesehen habe, und mit Berücksichtigung derjenigen Anderer, werden solche Abscesse theils durch Verletzungen von aussen her, namentlich durch Contusionen der Brustwand, theils durch spontan aufgetretene pleuritische Affectionen veranlasst. Die subpleurale Eiteransammlung kann unter Umständen sehr bedeutend werden, so dass der nach innen von der Costalpleura begrenzte Eitersack in höherem oder geringerem Grade die Lunge comprimiren kann. Später werden die Intercostalräume öfters an mehreren Stellen perforirt und es wird auch äusserlich eine Eitergeschwulst gebildet, die öfters eine erhebliche Ausbreitung gewinnt und zu Perforationen der Haut an mehreren Stellen führt, wodurch eine meistens ganz unerwartet grosse Menge Eiters sich entleert und ein fistulöser Zustand zurückbleibt. Eine Entblössung der Rippen ist keineswegs immer vorhanden, doch kann eine solche mit folgender Caries und Nekrose die weitere Folge sein. Die Heilung ist meistens schwierig und öfters gehen die Kranken an den Folgen der beträchtlichen Eiterung, an diffuser Pleuritis, Empyem, Pyämie u. s. w. zu Grunde.

1) Bd. III. 1855. S. 30. § 1220. — 2) Arch. d. Heilk. 1861. S. 17. — 3) Billroth, Arch. f. klin. Chir. II. 1862. S. 133. — Suadieani, Periplouritidis specimen. Diss. Kiel, 1865. — Leplat, Arch. gén. V. 1865. Avril, Mai. Gaz. des Hôp. 1866. 32.

Die chirurgische Behandlung kann sich nur auf eine zweckmässige Eröffnung und Entleerung der Abscesse mit Berücksichtigung der complicirenden Krankheitsverhältnisse beschränken.

Capitel II.

Caries und Nekrose der Rippen und des Brustbeins.

1) Die costale Caries erscheint bald als selbständiges Uebel, bald in Begleit anderer und dann meist wichtiger Krankheitszustände, wohin krebshafte Geschwülste, Aneurysmen, subpleurale Abscesse, Empyeme u. s. w. gehören, so dass in diesen Fällen die Rippenaffection eine nur untergeordnete Rolle spielt. Die selbständige Rippencaries und Nekrose ist selten dyskratischen Ursprungs und meistens Folge traumatischer Einwirkungen, namentlich Folge von Contusionen der Thoraxwand, wodurch zu suppurativer Entzündung oder Verbrandung des Periosts Anlass gegeben wird. — Nach diesen verschiedenen Veranlassungen kann die cariöse oder nekrotische Affection die äussere oder innere Rippenfläche nur einer oder mehrerer Rippen an beschränkter Stelle oder in grösserer Ausdehnung betreffen. Ist keine Wunde vorhanden, so bildet sich eine tiefer liegende Eiterung, die zu einem Abscess führt, der, sich selbst überlassen, in fistulöser Weise nach aussen aufbricht. Die Oeffnungen finden sich häufig wegen stattgehabter Eitersenkung nach hinten oder nach unten zu mehr oder weniger von der afficirten Knochenstelle entfernt, so dass jene nicht immer leicht mit der eingeführten Sonde aufzufinden sind. Nach innen, gegen das *Cavum pleurae* hin, brechen solche Abscesse selten auf, da sie meistens durch die abgelöste und verdickte Beinhaut und durch die ebenfalls verdickte und ringsum fester adhärirende Costalpleura nach innen zu abgeschlossen sind. Im weiteren Verlaufe lösen sich mitunter nekrotische Knochenstücke ab, welche dann die Diagnose sicher stellen. — Die Aufgabe der Behandlung besteht hauptsächlich darin, möglichst nahe der afficirten Rippenstelle dem Eiter freien Abfluss zu verschaffen durch Erweiterung oder Spaltung bestehender fistulöser Oeffnungen, wobei man auf die äussere Rippenfläche zu kommen sucht. Widersteht die Heilung längere Zeit der einfachen exspectativen Behandlung, so kann durch Resection jene rasch herbeigeführt werden, wenn sowohl die örtlichen als allgemeinen Verhältnisse einer solchen Operation günstig sind.

2) Die sternale Caries und Nekrose kann auch die Folge traumatischer Einwirkungen sein und nach Contusionen, Commotionen und

Wunden des Sternums sich einstellen, viel häufiger jedoch hängt dieselbe mit constitutionellen und dyskratischen Leiden zusammen, und stellt eine wesentlich scrophulöse, syphilitische, mercurielle oder gichtische Affection dar, nachdem vielleicht eine anscheinend unbedeutende mechanische Einwirkung den Eintritt einer *Periostitis* oder *Ostitis* veranlasst hat. — Die Erscheinungen sind einigermassen verschieden, je nachdem die cariöse nekrotische Affection die äussere oder innere Brustbeinfläche betrifft und überhaupt peripherisch oder central ist. Bei externer peripherischer Caries bilden sich in der Regel bald auf dem Brustbein fistulöse Oeffnungen, durch welche man mit der Sonde auf den cariösen oder nekrotischen Knochen dringen kann. Bei innerer superficieller Affection kommt die Eiteransammlung gewöhnlich spät zu Tage, nachdem vorher im vordern Mediastinum sich eine Eiteransammlung gebildet hat. Die fistulösen Oeffnungen finden sich gewöhnlich in der Nähe der Ränder des Brustbeins in den Zwischenrippenräumen, zuweilen auch auf dem Knochen selbst in Folge von Perforation desselben, oder weil der Eiter durch eine vorhandene natürliche Lücke austreten konnte. Fast immer sind mehrere Oeffnungen vorhanden und liegen einzelne derselben mitunter ziemlich entfernt von der schadhaften Knochenstelle, indem der Eiter sich vor dem Durchbruche der Haut an der Thoraxwand gesenkt hat. Selten kommt es vor, dass die innere Ansammlung die Pleuren perforirt und ein Empyem verlasst. — Die Heilung der sternalen Caries ist meist schwieriger, weil dieselbe öfters mit übeln constitutionellen Verhältnissen verbunden und das Brustbein breiter und dicker als die Rippen ist. Auch hier muss man suchen, dem Eiter möglichst freien Abfluss zu verschaffen. Im Nothfall nimmt man die Resection oder Trepanation des Brustbeins zu Hilfe.

Capitel III.

Resection der Rippen und des Brustbeins.

1. Resection, Exarticulation und Excision der Rippen [1]).

Indicationen. Die Resection eines kleineren oder grösseren Theils einer Rippe ist am häufigsten wegen Caries und Nekrose, zuweilen auch wegen Geschwülsten und Frakturen gemacht worden. Schon Celsus erwähnt dieser Operation und Aymar führte sie zuerst mit Erfolg aus wegen Caries. Eine Reihe von Fällen habe ich in der zweiten Auflage dieses Lehrbuchs mitgetheilt. Bei einfacher und beschränk-

1) Literatur s. in der 2. Aufl. dies. Lehrb. III. S. 16.

ter Caries hatte die Operation meistens günstigen Erfolg, ungünstig war derselbe bei ausgebreiteter Caries, bei bestehenden Lungenkrankheiten und bei krebshaften Affectionen. — Die Exarticulation und Excision einer Rippe können veranlasst werden durch Erkrankung des hintersten Theils derselben oder einer ganzen Rippe. Solche Vorkommnisse sind indessen sehr selten.

Technik. Zur Operation lässt man den Kranken auf dem Rücken, Bauch oder auf der Seite liegen, je nachdem die schadhafte Stelle an der vordern, hintern, oder seitlichen Wand des Thorax sich befindet. Damit die zu resecirende Rippe möglichst hervortritt, die Haut gespannt wird und die Intercostalräume sich vergrössern, unterlegt man den Thorax. Die Trennung der auf der kranken Rippe liegenden Weichtheile geschieht durch einen auf der Mitte der Rippe hinlaufenden Längsschnitt, den man bei Affection mehrerer Rippen in einen ⊤ oder + Schnitt verwandelt, oder man macht einen bogenförmigen Lappenschnitt mit nach unten gerichteter Convexität. Bei Geschwülsten sind bisweilen zwei halbmondförmige Schnitte wie bei Brustexstirpationen nothwendig. Dann löst man in der bei Resectionen üblichen Weise die Weichtheile wo möglich mit Erhaltung der Beinhaut bis über die Rippenränder hinaus ab, befreit diese auch von den Ansätzen der Intercostalmuskeln, macht die Rippe an den Trennungsstellen an der innern Fläche frei und durchsägt oder durchschneidet die Knochen hier, worauf das Knochenstück vollends ausgelöst wird. Durch den vorausgegangenen suppurativen Process sind die Pleura und auch das Periost öfters so verdickt und zum Theil schon von dem Knochenstück gelöst, dass seine Wegnahme keine grossen Schwierigkeiten hat. Die Intercostalarterie kann durch das Abdrängen der Weichtheile mit spatelartigen Geräthschaften unverletzt bleiben, so dass die Blutung unbedeutend ist. Sollte sie verletzt werden, so ist ihre Torsion oder Unterbindung nothwendig. Cittadini legte in einem Falle um das Rippenende ein Fadenbändchen. Hat man die Pleura verletzt, so muss die Oeffnung, um den Lufteintritt zu verhüten, durch die Weichtheile oder ein Ceratläppchen geschlossen werden. Hat die Beinhaut erhalten werden können, so ist ein knöcherner Wiederersatz möglich [1]). — Bei der Exarticulation und Excision ist das Verfahren im Wesentlichen dasselbe.

M. Dowell[2]) nahm bei einer 21jährigen Frau wegen Caries des hintern Theils der rechten sechsten und siebenten Rippe aus beiden ein 6″ langes Stück aus der hinteren Gelenkverbindung weg. Er machte einen Längenschnitt auf den kranken

1) Fall von Schillbach, Beiträge z. d. Resectionen der Knochen. III. Abth. Jena, 1861. — 2) Lond. med. and phys. Journ. 1828. Juni.

Rippen, brachte ein Elevatorium unter dieselben, sägte sie vorn mit Hey's Säge durch und löste sie aus der Gelenkverbindung mit den Wirbeln unter sorgfältiger Schonung der Rückenmarksnerven. Ueber den Erfolg der Operation ist nichts angegeben. — Die Excision einer ganzen Rippe soll Fiori [1]) gemacht haben bei einem Manne, der eine Wunde in der Gegend der letzten Rippe erhalten hatte. Es bildete sich ein periostealer Abscess. Nach Bloslegung der Rippe fand sich dieselbe in der Mitte getrennt und in ihrer ganzen Ausdehnung nekrotisch, so dass sie ganz ausgenommen werden musste. Nach zwei Monaten soll der Operirte geheilt gewesen sein u. s. w. [2])

2. Resection des Brustbeins [3]).

Indicationen. Absehend von der Trepanation des Brustbeins zur Entleerung hinter demselben befindlicher Ansammlungen, kann die Resection dieses Knochens nothwendig werden zur Entfernung cariöser, nekrotischer Stellen, fremder, eingedrungener Körper, dislocirter Knochenstücke nach Frakturen und vom Brustbein ausgehender Neubildungen, wovon ich in der zweiten Auflage dieses Lehrbuchs eine Reihe von Fällen mitgetheilt habe. Bald ist nur ein oberflächliches Stück dem Knochen zu entnehmen, bald ein Stück aus seiner ganzen Dicke, zuweilen mit einem Theil der angrenzenden Rippenknorpel.

Technik. Die zugängliche Lage des Knochens, seine weichere Beschaffenheit und der Umstand, dass keine wichtigen Gebilde in unmittelbarer Nähe sich befinden, lassen die Ausführung der Operation ohne besondere Schwierigkeit zu. Das Resectionsgebiet entblösst man durch einen Längenschnitt, der nöthigenfalls durch einen Querschnitt in einen ⊤ oder Kreuzschnitt verwandelt wird, und durch Abdrängung der Beinhaut mit einem Raspatorium oder Elevatorium. Oberflächliche Knochenlagen werden mit dem Meissel entfernt, für penetrirende Stücke eignet sich das Osteotom oder eine Trepankrone, Randstücke kann man auch mit der Glockensäge oder mit einer Knochenscheere wegnehmen. Stecken gebliebene Kugeln werden am besten austrepanirt. Wo möglich vermeidet man die gänzliche Quertrennung des Brustbeins. Bei Wegnahme angrenzender Rippenknorpel ist die *Mammaria interna* zu berücksichtigen. Vortheilhaft ist es bei der Aushebung eines penetrirenden Knochenstückes, die hintere *Membrana sterni propria* zu erhalten. Als Trepan verwendet man vorzugsweise die Trephine. Rippenknorpel werden mit einer Knochenscheere ausgeschnitten u. s. w.

---

1) Oesterr. med. Wochenschr. 1843. Nr. 12. — 2) J. F. Heyfelder, Excision der 3. falschen Rippe. — O. Heyfelder, Resectionen. Wien, 1861. S. 303. — 3) Der Literatur der 2. Aufl. III. S. 20 füge ich noch bei: Linoli, Annali univers. 1852. — Maggio, Resection des stark nach einwärts gekrümmten Proc. xiphoideus.

Capitel IV.

Geschwülste der Thoraxwände.

Von subcutanen Geschwülsten sind die häufigsten Fettgeschwülste, deren Exstirpation, auch wenn sie diffus sind, hier keine Schwierigkeiten hat. — Der Krebs der Thoraxwand ist meistens ein von der Brustdrüse ausgegangener. Es kann dadurch Perforation der Thoraxwand herbeigeführt werden. Als Markschwamm des Brustbeins beschrieb Schroter[1]) eine Geschwulst, welche von der hintern Fläche des Knochens aus sich entwickelt hatte. — Knorpel- und Knochengeschwülste kommen zuweilen an den Rippen vor.

Ich sah bei einer 35jährigen Frau auf der rechten Thoraxseite an der sechsten Rippe eine Exostose von konischer Form und von fast 1" Höhe, welche nach einer vorausgegangenen Quetschung an dieser Stelle unter unbedeutenden Schmerzen entstanden war. Das Tragen der Kleider wurde durch diese Geschwulst sehr beschwerlich und erregte wiederholte Entzündungen der Haut an der Geschwulstspitze, gleichwohl konnte die Kranke zu einer Operation sich nicht entschliessen. — Parise[2]) beschreibt unter dem Namen pleuritisches Costal-Osteophyt eine Knochenneubildung an den Rippen, welche im Gefolge von Pleuritis auf der innern Rippenfläche sich bilden soll. Die Rippen erhalten dadurch eine prismatische Gestalt. Auf einem Querschnitt sieht man nach aussen die primitive Rippe in ihrer normalen Form, nach innen die dreieckige Neubildung u. s. w.

Capitel V.

Wunden der Thoraxwände[3]).

1. Nicht penetrirende Wunden der Thoraxwände.

Schnitt- und Hiebwunden, auch wenn sie bis auf die Rippen gehen, sind meistens ohne Bedeutung und können durch Klebemittel vereinigt werden mit Anwendung eines circulären Brustverbandes zur Beschränkung der Thoraxbewegungen.

Stichwunden, wenn sie schräge Richtung haben, sind bisweilen von ansehnlicher Länge und gleichwohl nicht penetrirend. Bei ihnen ist, wie bei allen Stichwunden, mehr Entzündung und Abscessbildung zu fürchten, daher ein die Thoraxbewegungen beschränkender Verband um so weniger zu unterlassen, und öfters noch ein antiphlogistisches Verfahren durch kalte Umschläge, Blutegel u. s. w. nothwendig. Trifft das verletzende Werkzeug auf das Brustbein oder auf eine Rippe, so

1) Würtemb. Corr.-Bl. XXXI. 1861. 34. — 2) L'Union méd. 1850. 7. — 3) Der Literatur in der 2. Aufl. III. S. 47 füge ich bei: Patrick Fraser, A treatise upon penetrating wounds of the chert. Lond. 1859.

kann jenes mit der Spitze stecken bleiben und abbrechen, so dass ein fremder Körper zurückbleibt. In solchem Falle müsste derselbe ausgeschnitten, austrepanirt, oder, wenn man die Auseiterung abwarten wollte, die Wunde jedenfalls gehörig erweitert werden, damit keine Eiteransammlung in der Tiefe sich bildet. Eine Verletzung der Intercostalgefässe oder der *Mammaria interna* ist bei nicht penetrirenden Wunden wohl möglich, aber ein höchst seltenes Ereigniss, bezüglich dessen ich auf die penetrirenden Wunden verweise.

Contusionen der Brustwände bleiben in ihren Folgen bald auf diese beschränkt und haben Muskelzerreissung, Blutunterlaufung, heftige Schmerzen, zuweilen auch circumscripte Hyperämie und entzündliche Reizung der Costalpleura im Gefolge, oder die mit der Contusion verbundene Commotion, namentlich wenn der Thorax im Momente der Exspiration betroffen wird, afficirt auch die Brusteingeweide, deren Folgen noch später zur Sprache kommen. Die grossartigsten Contusionen werden durch sogenannte Prellschüsse mit groben Geschossen hervorgebracht. Dieselben können auf der Stelle tödtlich werden. Wenn aber auch solche Contusionen nicht durch Verletzungen der Brusteingeweide tödtlich werden, so können gleichwohl die localen Veränderungen der Brustwand, bestehend in ausgedehnten Blutextravasaten, Gewebszerreissungen, starken Beschädigungen der periostealen Ueberzüge, mitunter auch Knochenzertrümmerungen zu diffusen Gewebsinfiltrationen, ausgebreiteten Verjauchungen und Verbrandungen, zu Caries und Necrose, weiterhin zu Pyämie, Septicämie u. s. w. führen. Einfache Contusionen werden analog den einfachen Rippenfrakturen behandelt. Die complicirten Quetschungen können eine sehr differente Behandlung nothwendig machen.

Zerreissungen einzelner Muskelparthien, Nerven und Gefässe können durch gewaltsame Dehnung oder Compression der einen oder andern Thoraxwand zu Stande kommen, wodurch mehr oder weniger heftige Schmerzen, Beschränkung einzelner Bewegungen und Bluterguss bedingt werden. Leteneur [1]) beobachtete eine Zerreissung des grossen Brustmuskels durch Ueberfahrenwerden. Die Behandlung ist wie bei den Contusionen.

Schusswunden [2]) sind zwar meistens penetrirend, zuweilen aber auch nur auf die Thoraxwände beschränkt, indem eine senkrecht aber nur matt treffende Kugel im Brustbein oder in einem Zwischenrippen-

1) Gaz. des Hôp. 1862. 14. — 2) Unter den vielen Schriften über Schussverletzungen erwähne ich vorzugsweise: N. Pirogoff, Grundzüge der allgem. Kriegschirurgie. I. Leipzig 1864. S. 526.

raum stecken bleibt, oder das Projectil in schiefer Richtung die convexen und elastischen Brustwandungen trifft und einen offenen Streifschuss, oder einen kürzeren oder einen längeren Schusskanal bildet. — Die Entfernung im Brustbein oder zwischen den Rippen stecken gebliebener Kugeln kann die Resection oder Trepanation erheischen. — Die nachtheiligen Folgen von Streifschüssen beziehen sich theils auf den Substanzverlust der Weichtheile, theils auf die Beschädigung von Knochen, theils auf die Contusion und Commotion der Brusteingeweide. Die letzteren sind bei diesen Verletzungen meistens nicht bedeutend. Die Furchung oder Zertrümmerung von Knochen kann zu langwieriger Caries und Nekrose und weiterhin zu Perforationen des Brustfells, Eiteransammlung im vordern Mediastinum u. s. w. Anlass geben, die nach schon angegebenen Regeln behandelt werden. — Die Schusscanäle, mögen sie eine Ausgangsöffnung haben oder nicht, contouriren zuweilen in grösserer oder geringerer Ausdehnung den Thorax, ersteres ist namentlich bei den Spitzkugeln der Fall, doch kommt das nicht in der Ausdehnung vor (mehrmals um den Körper), wie man seit Dupuytren öfters angenommen hat. Zuweilen sind bei solchen Schusskanälen die Knochen verletzt, was oft schwierig zu erkennen ist. Blinde Schusscanäle sind gewöhnlich durch Fremdkörper complicirt. Namentlich bleiben solche leicht in der mächtigen Rückenmuskulatur, unter dem Schulterblatt und unter dem *Pectoralis* zurück. Starke Blutungen sind bei solchen Verletzungen selten. Dagegen bildet sich mitunter ein Emphysem durch von aussen eingedrungene Luft. Auch merkwürdige Senkungen von Kugeln sind schon beobachtet worden. So erzählt Bilguer [1]), dass eine zwischen 5ter und 6ter rechter Rippe und vier Querfinger vom Brustbein eingedrungene Kugel, welche die Rippen gesplittert hatte, vier Wochen später in einem subcutanen Abscess in der Schamgegend gefunden wurde. Rücksichtlich der Behandlung aller dieser Vorkommnisse gelten theils allgemeine, theils die bei der Rippen- und Brustbeincarics und bei den Frakturen dieser Knochen angegebenen Regeln.

2. Penetrirende Wunden der Thoraxwände.

Solche Wunden können in das *Cavum pleurae* und in die Mittelfellhöhlen führen und mit Verletzung der grösseren Brustwandgefässe sowie verschiedener Brusteingeweide verbunden sein. Die Verletzungen der letzteren und ihre weiteren Folgen betrachten wir jedoch erst später bei den chirurgischen Krankheiten der Brusteinge-

1) Chir. Wahrnehm. Berl. 1763. S. 323.

weide, und berücksichtigen hier nur die einfach penetrirenden Wunden und die Verletzungen der grösseren Brustwandgefässe. — Die einfach penetrirenden Wunden ohne Verletzung des einen oder andern Brustorganes sind sehr selten, weil kein leerer Raum innerhalb der Brusthöhle besteht, doch kann es vorkommen, dass ein stechendes Werkzeug, das durch die Rippenknorpel oder durch das Brustbein oder in sehr schräger Richtung durch einen Zwischenrippenraum gedrungen ist, nur gerade eine Brustfell- oder Mittelfellhöhle eröffnet, oder dass bei Schusswunden die Kugel penetrirt, aber längs der elastischen und concaven Brustwandflächen hinstreift, ohne in die Lungen einzudringen, oder in einem Zwischenrippenraume stecken bleibt, oder einen Theil der Brustwand wegreisst u. s. w. — Als Complicationen einfach penetrirender Brustwunden kommen hauptsächlich in Betracht: Lufteintritt in das *Cavum pleurae*, Verletzung der Intercostalarterien und der *Mammaria interna* und Zurückbleiben eingedrungener Fremdkörper.

Der Lufteintritt findet je nach der Beschaffenheit der Wunde bald nur in unvollständiger Weise, bald ungehindert statt. Verschiebung der einzelnen Gewebsschichten durch veränderte Thoraxstellung nach geschehener Verwundung, Bildung von Blutcoagulum im Wundcanale und entzündliche Schwellung der verletzten Theile, hemmen oft bald nach geschehener Verwundung das anfänglich stattgefundene Lufteinströmen. Die nächste nachtheilige Wirkung des Lufteintrittes ist Aufhebung des luftleeren Raumes zwischen Lungen- und Thoraxwand, so dass die normale Luftaspiration von Seiten der Lungen aufhört, diese nicht mehr sich ausdehnen und daher Athemnoth eintritt. Patrick Fraser legt besonderes Gewicht auf das Verhältniss der Grösse der Thoraxwunde zur Glottis, was jedoch keineswegs allein für den Collapsus der Lungen maassgebend ist. Der Grad des Zusammensinkens der Lungen hängt theils von der Menge der eingetretenen Luft, theils von der schwächeren oder stärkeren Action der Ausathmungsmuskeln, theils endlich von dem Expansionszustande der Lungen vor der Perforation der Thoraxwand ab. Da meistens nur ein *Cavum pleurae* geöffnet ist, so wird die Respiration durch Funktionirung der andern Lunge hinreichend unterhalten. Sind aber beide *Cava* geöffnet, so werden die Respiration und damit die Oxydation des Blutes, sowie die Lungencirculation dermaassen behindert, dass der Tod unter asphyctischen und suffocatorischen Erscheinungen bald eintritt. Wird die äussere Oeffnung verschlossen, so dass die eingedrungene Luft nicht mehr austreten kann, so entsteht Pneumothorax. Bisweilen auch dringt ein Theil der Luft in das atmosphärische Bindegewebe des

Wundcanales und bildet im Umfange der Wunde ein mehr oder weniger ausgebreitetes Emphysem. Beide Arten der Luftansammlung können durch Resorption verschwinden und die Lungen sich dann wieder frei ausdehnen, so dass die durch den Pneumothorax bedingt gewesenen Respirationsbeschwerden sich wieder verlieren. Die eingedrungene Luft kann aber auch den Nachtheil haben, dass sie das Brustfell reizt und *Pleuritis* veranlasst, und dass vorhandene Blutextravasate und Exsudate sich faulig zersetzen. — Um solchen Uebelständen zu begegnen, ist es nothwendig, die Wunde nach einer Exspiration genau zu schliessen durch die Naht, durch Heftpflasterstreifen oder durch Collodium je nach Form und Richtung derselben. Zugleich wendet man eine leichte Compression auf die Wunde an, um emphysematöser Anschwellung zu begegnen, und beschränkt die Bewegungen des Thorax durch Umlegen einer Kreisbinde mit Anordnung grösster Ruhe. Die zurückgebliebene Luft muss der Resorption überlassen bleiben. Ausserdem ist ein antiphlogistisches Verfahren durch Auflegenlassen einer Eisblase, nöthigenfalls durch Aderlässe bei grosser Athemnoth, entsprechende Diät und innere Arzneimittel einzuschlagen, um einer diffusen Pleuritis und ihren weiteren Folgen vorzubeugen.

Verletzungen einer *Art. intercostalis* oder der *Mammaria interna* sind immer gefährliche Complicationen penetrirender Brustwunden, da aus diesen Gefässen tödtliche Blutungen statthaben können.

Die Lage der Intercostalarterien hinter dem untern Rippenrande ist eine sehr geschützte, so dass dieselben bei Stich- und Stich-Schnittwunden nicht leicht getroffen werden und bei Schusswunden ist die Blutung, wie bei gequetschten und gerissenen Wunden überhaupt, von viel geringerer Bedeutung. Mehr ausgesetzt ist der hinterste Theil der Intercostalarterien, da dieser nicht hinter dem untern Rippenrande, sondern im Zwischenrippenraum gelegen ist. Auch hängt die Stärke der Blutung sehr davon ab, ob die Gefässverletzung den vordern oder hintern Theil der Intercostalarterien betrifft, da das Caliber dieser Arterien vorn geringer als hinten ist. Zur Erkennung der Verletzung einer *Intercostalis* führen Lage und Richtung der Wunde gegen einen untern Rippenrand hin, eine bedeutende Blutung nach aussen, welche meistens, nur sehr enge Wunden ausgenommen, statt hat und eine gleichzeitig oder wenigstens gleich nach Hemmung des äussern Blutstroms eintretende Bildung eines immer höher steigenden Hämatothorax, bis die Erscheinungen grossen Blutverlustes, Gesichtsblässe, Schwindel, Ohnmacht, kalter Schweiss, kalte Extremitäten, kaum fühlbarer Puls u. s. w. eintreten, in Folge welcher die Blutung für den Augenblick wenigstens

aufhört. Und diese Erscheinungen sprechen um so mehr für die Verletzung einer *Intercostalis*, wenn die Wunde ihrer Lage nach nicht die *Mammaria interna* betroffen haben kann und Symptome einer Verletzung der Lungen, des Herzens und der grossen Gefässe fehlen. Bisweilen ist es auch möglich, in der auseinandergehaltenen Wunde den Blutstrom, von dem untern Rippenrande herkommend, zu sehen, oder durch den eingeführten Finger zu fühlen. Zur Stillung der Blutung aus einer verletzten Intercostalarterie sind eine Menge von Verfahren angegeben [1]), die aber grösstentheils keinen praktischen Werth haben, da sie in den wenigsten Fällen ausführbar sind, und hiezu kommt noch, dass häufig genug Zweifel bezüglich einer Verletzung dieser Arterie bestehen, und die Blutung öfters schon aufgehört hat, wenn der Wundarzt zur Untersuchung gelangt, so dass man sich nicht veranlasst finden kann, einen operativen Eingriff von ganz zweifelhaftem Erfolge vorzunehmen, zumal durch die Erfahrung erwiesen ist, dass Blutungen aus dieser Arterie, besonders wenn die Verletzung am vordern Thoraxumfange sich befindet, nach Schliessung der Wunde bei ganz ruhigem Verhalten des Verletzten und bei angemessener antiphlogistischer Behandlung dauernd aufhören können. In den meisten Fällen ist es daher entschieden am gerathensten, die äussere Wunde zu schliessen, eine Eisblase auf die verletzte Stelle zu bringen und für absolute Ruhe des Verletzten zu sorgen. Wiederkehr der Blutung ist am meisten zu fürchten beim Eintritt fieberhafter Aufregung und bei Körperbewegungen, welche daher auf's Sorgfältigste zu verhüten sind. Zu sehr bedeutenden Blutungen mag in einzelnen Fällen besonders der Umstand beitragen, welcher gewiss öfter schon ausser Acht gelassen worden ist, dass bei Stich-Schnittwunden die Arterie nur angeschnitten und nicht durchschnitten worden ist.

Ein 34jähriger Mann hatte durch einen Messerstich auf der linken Thoraxseite, etwa eine handbreit von der Wirbelsäule entfernt, und etwas unterhalb der Spitze des Schulterblatts eine transversale, gegen 1″ lange penetrirende Wunde erhalten und sich aus derselben binnen kurzer Zeit verblutet. Bei der Section ergab sich, dass die innere Wand der verletzten Intercostalarterie etwa in einer Ausdehnung von 1½‴ ausgeschnitten war, so dass eine länglich ovale Spalte an der Arterie sich befand, ohne irgend welche Thrombusbildung in derselben. Zur genaueren Untersuchung hatte ich das betreffende Stück der Thoraxwand herausgenommen.

Eine Verletzung der *Mammaria interna* ist anzunehmen, wenn bei den angeführten Erscheinungen einer äussern und innern Blutung die Verletzung nahe dem Brustbeinrande sich befindet. Die Blutung ist um so bedeutender, je höher oben am Brustbein die Arterie getrennt ist. Häufig ist bei solchen Wunden der eine oder

1) S. 2. Aufl. dies. Lehrb. III. S. 53.

andere Rippenknorpel durchschnitten. Gewöhnlich werden Verletzungen dieser Arterie nicht durch die erste Blutung tödtlich, sondern durch öfter Wiederkehr derselben und Bildung eines intrathoracischen Blutextravasates, wozu bisweilen auch noch pleuritische Exsudate kommen. Oefters sind bei dieser Gefässverletzung noch Brusteingeweide, namentlich Lungen und Herz, mitverletzt, doch kommen auch isolirte Verwundungen derselben vor, zum Beispiel:

G. Sp. erhielt in der Nacht des 23. Juli 1854 eine Stich-Schnittwunde mitten auf dem Brustbein, welche von oben nach unten und aussen verlief. Es erfolgte eine sehr bedeutende Blutung und die Erscheinungen eines grossen Blutverlustes mit Erbrechen und unwillkührlichem Stuhlabgang stellten sich ein, worauf die Blutung von selbst aufhörte. Am 24. ungeheurer Durst, bedeutende Athemnoth ohne Husten, grosse Schwäche, sehr schwacher, nicht sonderlich beschleunigter Puls. In den nächstfolgenden Tagen zunehmende Besserung, so dass der Verletzte am 30. Juli aufstand. Am 3. August auffallende Verschlimmerung, namentlich Fieber, Schmerz in der rechten Brustdrüsengegend und Entzündung in der Umgebung der Brustwunde. Am fünften August wurde der Verwundete plötzlich bleich, von Krämpfen befallen, kalt an den Extremitäten und verschied binnen einer Stunde. Section. Die vierte rechte Rippe in der Nähe ihrer Verbindung mit dem Brustbein durchstochen und hier auch die *Mammaria interna* durchschnitten. Der Wundcanal hatte eine Länge von ungefähr 2″. In der rechten Brusthöhle theils geronnenes, theils flüssiges Blut in der Menge von beinahe $2^1/_2$ Maass. Die Lunge nirgends verletzt, aber ganz zusammengedrückt. Auch die übrigen Brusteingeweide zeigten keine Verwundung. — In einem andern ganz ähnlichen Falle war die *Mammaria interna* zwischen der dritten und vierten Rippe verletzt. Die erste Wundblutung stand ebenfalls von selbst und erst am zehnten Tage nach der Verwundung stellte sich eine rasch tödtliche Nachblutung ein. In der rechten Brusthöhle fanden sich gegen vier Maass theils geronnenes, theils flüssiges Blut.

Obschon die *Mammaria interna* für die Unterbindung zwar zugänglicher ist als die Intercostalarterien es sind, so kommen bei ihrer Verletzung doch ähnliche Abhaltungsgründe von einer Operation vor, so dass man auch hier in der Mehrzahl der Fälle auf Schliessung der Wunde, Auflegung einer Eisblase und absolute Ruhe sich beschränken wird. Uebrigens müsste im Falle der Unterbindung, um vor Blutung sicher zu sein, in der Wunde das obere und untere Ende, oder die Arterie ober- und unterhalb der Wunde unterbunden werden.

Von den Fremdkörpern der Thoraxwandungen ohne Eröffnung der Brusthöhle war schon oben die Rede. Hier kommen nur die seltenen Fälle in Betracht, wo der Fremdkörper zwar auch in den Thoraxwandungen sich noch befindet, zugleich aber die Brusthöhle eröffnet ist. Dahin gehören zunächst diejenigen Fälle, wo Messer-, Dolch-, Degenklingen, überhaupt blanke Waffen in den Knochen

des Brustkastens, nachdem sie dieselben perforirt haben, stecken geblieben und abgebrochen sind. Kugeln bleiben mitunter in einem Zwischenrippenraum zurückgehalten. Auch können durch Projectile aus Schusswaffen die Thoraxwände von innen nach aussen ganz oder nur theilweise perforirt werden, wenn z. B. eine in die Brusthöhle gedrungene Kugel nicht mehr die nöthige Kraft hat, um auszuschlagen und dann an einer gegenüberliegenden Stelle in den Thoraxwänden stecken bleibt. Einzelne Beispiele von solchen Vorkommnissen finden sich in der zweiten Auflage dieses Lehrbuchs [1]). Die Entdeckung solcher Fremdkörper ist manchmal sehr schwierig und wird man auf deren Gegenwart erst durch eintretende Eiterung aufmerksam gemacht. Zu ihrer Entfernung sind bisweilen verschiedene Maassnahmen nothwendig. Gelingt die Extraction durch Zangen nicht, so kann die Resection oder Trepanation zu Hilfe genommen werden müssen. Gerard entfernte eine in der Rippe zurückgebliebene Messerspitze, welche 6‴ weit in die Brusthöhle ragte, in der Weise, dass er dieselbe von der Wunde aus mittels eines Fingerhuts nach aussen drückte u. s. w.

Capitel VI.

Unterbindung einzelner Thoraxarterien.

1) Unterbindung der *Art. mammaria interna*. Diese Operation wird nach dem früher Angegebenen sehr selten nothwendig sein. Man bildet in solchem Falle ganz nahe dem Brustbeinrande und etwas über dem obern Rande einer der oberen, am besten der 3ten oder 4ten Rippe, parallel mit dieser, einen $1^1/_2$ — 2″ langen Hautschnitt, trennt dann die oberflächliche Fascie, den grossen Brustmuskel, die *Lig. corruscantia*, die innern Intercostalmuskeln und sucht nun die unter einer dünnen Lage Bindegewebes verlaufende Arterie auf, an deren innerer Seite die Vene verläuft. Eine Verletzung des Brustfells sucht man zu vermeiden. Da das Brustbein oben am Handgriff breiter als an dem Mittelstück ist, so findet man bei höherer Unterbindung die Arterie dem Brustbeinrande näher als bei tieferer.

Unterbindung der *Art. thoracica inferior*. Nach Dieterich [2]) soll man in der sehnigen Furche zwischen *Pectoralis major* und *Deltoides* einen Einschnitt machen, wie zur Aufsuchung der *Art. subclavia* unterhalb des Schlüsselbeins nach Delpech, bis man

1) Bd. III. S. 56 u. 58. — 2) A. O. S. 98.

zum *Pectoralis minor* gelangt ist, dann lässt man die Wunde auseinander halten und findet die Arterie, wo sie über den obern Rand des *Pectoralis minor* hingeht. Sie liegt ungefähr $1^1/_2$'' vom *Proc. coracoideus* nach innen entfernt. Die begleitende Vene liegt nach aussen.

Capitel VII.

Wunden des Zwerchfells.

Entstehung. Das Zwerchfell kann spontan zerreissen bei gewaltsamem Erbrechen, heftigem Husten, Erschütterung des ganzen Körpers u. s. w., es kann ferner durch Rippenbrüche zerrissen, gequetscht, oder durch fremde, von aussen eingedrungene Körper verwundet werden. Bei Verwundungen der letzteren Art sind fast immer penetrirende Brust- oder Bauchwunden vorhanden und einzelne Eingeweide dieser Höhlen verletzt, so dass Zwerchfellswunden häufig complicirte sind und öfters dann nur eine untergeordnete Rolle spielen. Dass bei dem wechselnden Hochstande des Zwerchfells während der In- und Exspiration dieses verletzt sein kann bei Horizontalwunden in verschiedener Höhe an der Thoraxwand, ist leicht einzusehen, sowie dass solche Wunden bald nur die Brusthöhle, bald zugleich die Bauchhöhle eröffnen. Auch kann, da bei der Exspiration die Seitentheile des Zwerchfells an die Thoraxwände sich legen und die Lungen aufwärts drängen, eine Horizontalwunde durch die Brusthöhle und das Zwerchfell gehen, ohne dass die Lunge mit verletzt ist.

Erscheinungen und Folgen. Diese sind nach Grösse und Lage der Wunde sehr verschieden, und häufig durch die Folgen der anderweitigen Verletzungszustände dermaassen maskirt, dass jene kaum merklich hervortreten. Zu diesen Zufällen gehören: Schmerzen nach der Ausbreitung des Diaphragmas, welche vorzüglich bei der Contraction dieses Muskels, daher bei der Inspiration und bei Husten, Erbrechen, Drängen zum Stuhl u. s. w. hervortreten, in Folge dessen auch kurze und unregelmässige Respiration. Weniger constante Erscheinungen sind: Schluchzen, Stimmritzenkrampf, krampfhafte Verziehung der Lachmuskeln (*Risus sardonius*), Schmerz in der der verletzten Seite entsprechenden Schulter, erschwertes Schlingen u. s. w. Selbst kleinere Wunden des Zwerchfells können durch die folgende Entzündung, woran auch die serösen Ueberzüge participiren, sowie durch die krampfhaften Zufälle tödtlich werden. Dass Wunden des *Centrum tendineum* gefährlicher sein sollen als Wunden des fleischigen Theils, ist eine nicht begründete Annahme. Bei grössern Wunden besteht noch die Gefahr der Bildung

eines Zwerchfellbruches, indem durch die diaphragmatische Oeffnung Baucheingeweide in die Brusthöhle dringen können. Am häufigsten tritt der Magen in die Zwerchfellswunde, zuweilen auch der Grimmdarm [1]). Werden diese Theile in der Wunde eingeklemmt, so kann der Tod in kurzer Zeit eintreten [2]). Zuweilen stellen sich Einklemmungszufälle erst längere Zeit nach der Verwundung ein, nachdem diese schon vernarbt war [3]), worüber ich auf die Zwerchfellsbrüche verweise.

Behandlung. Man kann nur durch eine angemessene antiphlogistische Behandlung und grösste körperliche Ruhe dem Eintritte heftigerer Entzündung vorbeugen und allfällig vorhandenen spasmodischen Zufällen durch äussere und innere Antispasmodica begegnen.

Capitel VIII.

Frakturen der Rippen, der Rippenknorpel und des Brustbeins.

1. Frakturen der Rippen [4]).

Entstehung. Die Rippenbrüche gehören zu den am häufigsten vorkommenden Knochenbrüchen [5]), und zeigen sich am zahlreichsten in den mittleren Lebensjahren, wo das Individuum den meisten Verletzungen ausgesetzt ist, sowie im höheren Alter wegen der grösseren Sprödigkeit der Knochen, sehr selten bei Kindern [6]). Auch kommen sie in auffallend grösserer Zahl beim männlichen als weiblichen Geschlecht vor. Die der Frakturirung ausgesetztesten Rippen sind die längsten, also die mittleren. Die oberen liegen theils durch die Musculatur, theils durch das Schlüsselbein geschützter, und sind auch verhältnissmässig dicker, kürzer und weniger gebogen, während den untersten Rippen ihre grössere Beweglichkeit zu Statten kommt. Die häufigsten Veranlassungen sind äussere Gewaltseinwirkungen in directer und indirecter Weise. Zu den directen Einwirkungen gehören namentlich ein Stoss, Fall, Schlag auf die Rippen oder das Auftreffen eines Projectils aus Schusswaffen. Die so entstandenen Frakturen können je nach dem Orte der Gewaltseinwirkung an jeder Stelle einer Rippe vorkommen, und hauptsächlich der Umstand, dass das hintere Dritttheil der Rippen von einer mehrschichtigen Musculatur bedeckt und daher gegen äussere mechanische Einwirkungen geschützter ist, macht, dass die direct ent-

1) Fall von Paré, 2. Aufl. dies. Lehrb. III. S. 74. — 2) Fall von Marc, ib. S. 75. — 3) Fall von Béclard, ib. — 4) Literatur s. in der 2. Aufl. dies. Lehrb. III. S. 75. Ich füge bei: Gurlt, Handb. d. Lehre v. d. Knochenbrüchen, II. Hamm, 1864. S. 190. — 5) Gurlt, Arch. f. klin. Chir. III. 1862. S. 394. — 6) Malgaigne, Recherches sur les variétés et le trait. des fractures des côtes. Par. 1838.

standenen Brüche viel häufiger an den zwei vordern Dritteln der Rippen als an dem hintern vorkommen, wozu indessen auch noch mitwirkt, dass der vordere Thoraxumfang überhaupt ausgesetzter als der hintere ist. Die indirecten Brüche entstehen durch Compression der Rippen nach ihrer Krümmung oder nach ihrer Bogensehne, und finden sich meistens in der Gegend der grössten seitlichen Auswölbung des Brustkastens oder etwas weiter nach vorn. Viel seltener entstehen Rippenbrüche durch heftige spasmodische Bewegungen des Thorax, welche der Mehrzahl nach bei älteren Subjecten in Folge heftiger Hustenanfälle beobachtet werden und gewöhnlich das vordere Rippenende in der Nähe des Knorpels und nur eine Rippe vorzugsweise auf der linken Seite betreffen [1]).

Erscheinungen und **Folgen**. Nach der verschiedenen Entstehungsweise bieten auch die mechanischen Bruchverhältnisse mancherlei Verschiedenheiten dar. Absehend von den Schussbrüchen, die in der mannigfaltigsten Weise sich zeigen können, findet man bald nur eine Rippe gebrochen, bald deren mehrere, zuweilen den grössten Theil derselben, letzteres besonders nach starken Compressionen des Thorax z. B. in Folge Ueberfahrenwerdens von einem Wagen. Meistens besteht der Rippenbruch nur auf einer Thoraxseite. Dagegen kann eine und dieselbe Rippe an mehreren Stellen gebrochen sein. Die Fraktur selbst ist bald vollständig, bald unvollständig, letzteres in der Art, dass entweder nur die äussere oder innere Knochenfläche gebrochen, die andere nur geknickt, oder lediglich eine Fissur nach dem Längendurchmesser der Rippe vorhanden ist. Die Bruchflächen sind in der Mehrzahl der Fälle gezackt und haben verticale oder mehr weniger schräge Richtung. Vor Dislocationen sind die Bruchenden zwar durch die Intercostalmuskeln und durch die benachbarten ganzen Rippen einigermaassen gesichert, und sind daher bei einfachen Frakturen einzelner Rippen auch meistens keine erheblichen Dislocationen vorhanden. Bei vollständigen Frakturen mehrerer Rippen aber und bei mehrfachen Brüchen einer Rippe sind Dislocationen der Bruchenden nicht blos ganz gewöhnlich, sondern öfters auch in auffälligster Weise zugegen, theils in der Art, dass ein Bruchende höher steht als das andern, also eine Verschiebung nach den Rändern besteht, theils so, dass ein Bruchende nach innen, das andere nach aussen ragt, somit eine Verschiebung nach der Fläche und zugleich eine Verkürzung der Rippe stattfindet. Die Verrückung nach innen kann so bedeutend sein, dass Brust- und Bauch-eingeweide, Lungen, Herz, Leber dadurch verwundet werden und die

1) S. 2. Aufl. dies. Lehrb. III. S. 76.

Fraktur enden in diesen Organen stecken bleiben. Eine Verschiebung der Bruchenden nach der Fläche wird durch die äussere Gewaltseinwirkung hervorgebracht, und ihre Persistenz wesentlich durch die Wirkung der Intercostalmuskeln begünstigt, welche mit ihren in entgegengesetzten Richtungen verlaufenden Fasern eine Verkürzung der Rippen bewirken. Stehen die hinteren Bruchenden nach aussen, so kann die Dislocation auch noch durch die Ansätze des vordern Sägemuskels vermehrt werden. Eine Verrückung der Bruchenden nach den Rändern besteht meistens so, dass das hintere Ende höher steht als das vordere, was theils durch die Ansätze der Bauchmuskeln als Ausathmungsmuskeln, theils durch die Elasticität der Rippenknorpel zu erklären ist. Durch die Verschiebung nach der Höhe der Rippen können die Zwischenrippenräume der gebrochenen Rippen beträchtlich verengt werden. Bei mehrfacher Frakturirung einer Rippe kann das ausgebrochene Rippenstück mehr oder weniger eingesunken sein, und eine der In- und Exspiration folgende Bewegung nach aussen und innen zeigen. — Die Rippenbrüche sind ihren Folgen nach bald ganz leichte Verletzungen, bald sehr schwere und tödtliche. Einfache Brüche ohne erhebliche Dislocation heilen meistens ohne besondere Zufälle binnen 3 bis 4 Wochen. Sonder Zweifel verheilen manche Rippenfrakturen ohne dass nur ihre Gegenwart erkannt worden wäre. Sehr selten bleibt eine Pseudarthrose zurück. Bei Frakturen mehrerer oder einer ganzen Reihe von Rippen hat immer eine stärkere Gewalt eingewirkt und ist der Thorax heftig erschüttert oder stark comprimirt worden, so dass noch Commotions- und Contusionserscheinungen der Thoraxeingeweide vorhanden sind. Auch bleibt in solchen Fällen eine mehr oder weniger ausgebreitete Costalpleuritis kaum aus. Lebensgefährlich werden Rippenbrüche hauptsächlich durch Verletzungen der Brusteingeweide, unter welchen die Lungen am häufigsten betroffen werden. Es gesellen sich dann den Zufällen der Rippenfraktur diejenigen einer Lungenwunde bei, als Emphysem, Pneumothorax, Hämatothorax u. s. w., und es geht der Verletzte an den Folgen der nicht ausbleibenden traumatischen Pleuro-Pneumonie öfters zu Grunde. Besonders ungünstig sind die Verhältnisse dann, wenn die Rippen nicht blos im Momente der Brechung in das Lungengewebe gedrungen, sondern in einer solchen Dislocation verblieben sind. Noch gefährlicher, aber viel seltener sind Verwundungen des Herzens durch Rippenbrüche. Solche Verletzungen sind in der Regel schnell tödtlich. Ich habe einen Fall gesehen, wo bei einem Manne, nach einem Sturze von zwei Treppen herab, die Bruchenden von drei gebrochenen linkseitigen Rippen die linkseitige Herzhälfte perforirt hatten. Der Tod war fast augenblick-

lich erfolgt. Eine Verletzung der Intercostalarterien mit tödtlicher Blutung bei einer Fraktur von drei Rippen hat Amesbury beobachtet. Von zurückgebliebenen Pseudarthrosen sind nur wenige Fälle bekannt [1]). Die Folgen derselben sind unbedeutend.

Diagnose. Rippenbrüche mit Dislocation der Bruchenden sind in der Regel leicht zu erkennen, bisweilen schon durch das Gesicht, sicherer aber durch das Gefühl, wenn man einzelne Finger längs der Rippen hinführt. Nur wenn eine bedeutende Geschwulst vorhanden ist oder bei sehr fetten Personen, bei rachitisch verbildeten Rippen u. s. w. kann eine geringere Dislocation undeutlich bleiben, oder eine gefühlte Vorragung irrthümlich für eine Fraktur gehalten werden. Schwieriger ist die Diagnose bei Brüchen mit keiner oder nur sehr geringer Dislocation; zwar fehlt bei solchen Frakturen niemals der Frakturschmerz bei Druck auf die Bruchstelle, allein ähnliche Schmerzen können auch durch blosse Contusionen und Muskelzerreissungen bedingt werden, und dann ist auch keineswegs immer Beweglichkeit der Bruchenden vorhanden, indem die Bruchflächen durch ineinandergreifende Zacken oder durch die unverletzte Beinhaut und Musculatur in Zusammenhang erhalten werden. Dasselbe gilt von der mit der Beweglichkeit zusammenhängenden Crepitation. Zum Fühlen derselben legt man mehrere Finger auf die Bruchstelle und lässt stärkere Inspirationen machen, zum Hören kann das Stethoscop in Anwendung kommen. Ist an der Stelle der Verletzung Emphysem vorhanden, ohne dass eine äussere Wunde besteht, so ist das Bestehen eines Rippenbruches höchst wahrscheinlich, wenn auch nicht gewiss. Um die Ordnungszahl der gebrochenen Rippe leichter zu bestimmen, da das Abzählen manchmal seine Schwierigkeiten hat, kann man berücksichtigen, dass: 1) die Spitze des Ellbogens der Mitte der 9. Rippe entspricht, 2) das Schulterblatt die 2. bis 7. Rippe deckt, 3) die Brustdrüse auf der 3. bis 6. Rippe liegt, und 4) die Brustwarze der 4. Rippe entspricht.

Behandlung. Bei einfachen Rippenbrüchen ohne Dislocation hat man lediglich den Thorax an der Bruchstelle mit einer breiten Binde zu umgeben und dem Verletzten körperliche Ruhe, wenigstens für die ersten Tage, zu empfehlen. Dass man statt einer Binde auch ein Tuch, ein Corset, einen Gürtel mit Schnallen in Anwendung bringen kann, versteht sich von selbst. Bei Personen, welche wegen Respirationsbeschwerden einen circulären Verband nicht ertragen, wendet man breite Heftpflasterstreifen an, welche in verticaler oder mehr weniger schräger Richtung über die Rippen der verletzten Thoraxseite gelegt

1) S. 2. Aufl. dies. Lehrb. III. S. 85.

werden. Ein erhärtender starrer Verband ist unzweckmässig. Liegen die Bruchenden der Fläche nach übereinander, so kann man die Reposition des nach innen stehenden Endes dadurch zu bewirken suchen, dass man die leidende Thoraxseite in eine vorgewölbte Stellung bringt, den Verletzten stark inspiriren lässt und auf die Rippenenden drückt. Häufig gelingt das indessen nicht, schon desshalb, weil der Verletzte der Schmerzen wegen nicht im Stande ist, starke Inspirationen zu machen. Es hat das übrigens bei geringeren Verschiebungen um so weniger zu bedeuten, als sich diese mitunter später mit dem Nachlasse der Schmerzen und dem Eintritte freierer Respiration von selbst vermindern oder ausgleichen, auch gleichwohl eine Verwachsung der Bruchenden eintritt. Eine gewaltsame Erhebung der nach einwärts stehenden Bruchenden durch operative Hilfsmittel [1]), wenn die äussern Bedeckungen unverletzt sind, oder die Resection derselben dürfte nur in den seltensten Fällen indicirt sein. Auch ist unter solchen Verhältnissen ein circulärer, die Thoraxausdehnung beschränkender Verband, welcher übrigens der bestehenden Athemnoth wegen öfters gar nicht ertragen wird, zu vermeiden und die Verletzung am zweckmässigsten in der ersten Zeit nur durch eine passende Lagerung des Verletzten auf der gesunden Seite, oder auf dem Rücken, mit Anwendung einer Eisblase zu behandeln. Rücksichtlich der Behandlung eines complicirenden Pneumothorax, oder Hämatothorax, verweise ich auf spätere Capitel.

2. Frakturen der Rippenknorpel.

Frakturen der Rippenknorpel sind viel seltener als Rippenknochenbrüche, ohne Zweifel wegen der grösseren Elastität der Knorpel. Indessen kommen sie nicht blos bei älteren, sondern auch bei jüngeren Individuen vor. Die Veranlassung ist bald eine directe Gewalteinwirkung, ein Stoss, Schlag, Fall auf die Knorpel, bald eine Compression des Brustkorbes. Meistens ist nur ein Knorpel gebrochen und sind, wie bei den Rippen, die mittleren Rippenknorpel am meisten der Frakturirung ausgesetzt. — Der Bruch besteht bald in einer Lostrennung des Knorpels von der Rippe, bald in einer Trennung der Knorpelmasse selbst. Immer hat der Bruch verticale Richtung und sind die Bruchflächen eben. In der Mehrzahl der Fälle ist Verschiebung der Bruchenden nach der Fläche vorhanden, wobei das Sternalende häufiger als das andere vorsteht, was sich durch die Elasticität des Knorpels erklärt. Die Vereinigung der Fraktur scheint in den meisten Fällen durch eine fibröse oder fibro-cartilaginöse Substanz vermittelt

1) S. 2. Aufl. dies. Lehrb. III. S. 80.

zu werden, zuweilen bildet sich aber auch eine knöcherne Kapsel an der Bruchstelle. — Die Erkennung solcher Frakturen beruht im Wesentlichen auf denselben Erscheinungen wie bei den Rippenbrüchen, wobei die durchgehends oberflächliche Lage der Knorpel zu Statten kommt. — Die Behandlung ist ähnlich wie bei den Rippenfrakturen. Besteht keine Dislocation, so beschränkt man einfach die Thoraxbewegungen durch einen circulären oder nur halbseitigen Thoraxverband. Steht ein Bruchende vor, so wird dasselbe durch eine Compresse oder eine Pelotte [1]) niedergedrückt erhalten.

3. Frakturen des Brustbeins.

Entstehung. Trotz der oberflächlichen Lage des Brustbeins sind Frakturen desselben doch selten [2]) wegen der platten Form, schwammigen Beschaffenheit und elastischen Verbindung des Knochens mit den Rippen. Eine pathologische Disposition wird bisweilen durch Verknöcherung der Rippenknorpel, durch Caries und Nekrose des Brustbeins begründet, in Folge welcher bisweilen geringfügige Gewaltseinwirkungen zum Bruche führen. Veranlassungen zur Brechung sind: 1) directe Gewalten, welche unmittelbar auf den Knochen wirken, als An- und Einschlagen von Projectilen aus Schusswaffen, heftige Stösse, Schläge, z. B. Anrennen an eine Wagendeichsel, ein Hufschlag, das Auffallen schwerer Lasten u. s. w. Immer muss die, ein normales Brustbein frakturirende Gewalt eine bedeutende sein, und sind daher bei solchen Frakturen auch häufig nicht blos bedeutende Contusions- und Commotionsverletzungen der Brusteingeweide, sondern auch Frakturen noch anderer Knochen als der Rippen, Schlüsselbeine, Wirbel u. s. w. vorhanden; 2) starke Biegung des Knochens. Es gehören dahin diejenigen Fälle von Brustbeinfrakturen, wo der Bruch durch starke Rückwärtsbeugung des Körpers, oder durch Zusammenstauchung desselben nach vorn hervorgebracht worden ist. Auch der Abbruch des schwertförmigen Fortsatzes durch krampfhafte Zusammenziehungen des Zwerchfells bei Erbrechen und Husten beruht auf starker Beugung dieses Fortsatzes. Weitaus die meisten Frakturen des Brustbeins betrafen Männer.

Erscheinungen und Folgen. Absehend von den durch Schusswaffen bewirkten Frakturen, welche an den verschiedensten Stellen des Brustbeins vorkommen können und bald in einer Perforation, bald in einer Splitterung des Knochens bestehen, haben die Sternalbrüche meist

1) Malgaigne, Bull. de Thérap. 1841. Avril. Leistenbruchband. — 2) Statistische Nachweise s. in der 2. Aufl. dies. Lehrb. III. S. 81.

quere Richtung und befinden sich an der Verbindungsstelle des Handgriffs mit dem Brustbeinkörper, seltener zwischen der 2. und 3. Rippe und noch seltener an andern Stellen. Gewöhnlich ist nur ein Bruch vorhanden, doch kommen auch mehrfache Brüche vor. Zu den Seltenheiten gehören Längs- und Schiefbrüche, die Bruchenden zeigen bald keine Dislocation, bald nur eine geringe, indem das eine Bruchstück das andere der Dicke des Knochens nach überragt, bald sind die Bruchstücke ganz von einander gewichen und mehr oder weniger übereinandergeschoben. Meistens ist bei Querbrüchen das obere Bruchende dasjenige, welches nach innen gegen die Brusthöhle gerichtet ist. Die Uebereinanderschiebung kann mehr als $^1/_2$'' betragen[1]). — Die Bedeutung der Brustbeinfrakturen hängt nicht blos von der Beschaffenheit des Bruches, sondern auch, und zwar hauptsächlich, von den Nebenverletzungen ab. An und für sich ist die Brustbeinfraktur ohne erhebliche Dislocation kein gefährlicher Knochenbruch, wie manche geheilte Fälle beweisen. Die zur Heilung nothwendige Zeit ist etwas länger als diejenige für Rippenfrakturen und erfolgt gleichfalls meistens ohne erhebliche Callusbildung. Die Bildung eines falschen Gelenkes ist selten[2]). Frakturen mit Dislocation der Bruchstücke können Compression des Herzens und der grossen Gefässe, und dadurch asphyctische Erscheinungen bedingen. Dislocirte Knochensplitter verwunden mitunter das Herz und die grossen Gefässe. Mit Dislocation geheilte Frakturen hinterlassen zuweilen gar keine Beschwerden, in andern Fällen bleiben Dyspnoe, Herzklopfen, Husten u. s. w. zurück, was indessen öfters nicht sowohl auf Rechnung der Fraktur, als vielmehr auf stattgehabte Nebenverletzungen zu bringen ist. Diese können in Wirbelfrakturen, Erschütterung, Contusion und Zerreissung des Rückenmarks, heftiger Commotion des Herzens und der Lungen, selbst in Zerreissung derselben bestehen, deren weitere Folgen plötzlicher Tod, Blutspeien, Emphysembildung, Hämatothorax, Pneumothorax u. s. w. sind. Auch hat man im Begleit solcher Frakturen Erschütterung des Gehirns und der Unterleibsorgane, Zerreissung der Leber, der Gedärme u. s. w. beobachtet.

Diagnose. Bei Frakturen ohne Dislocation hat man vorzüglich die Art der stattgehabten Gewaltseinwirkung, den die Bruchstelle anzeigenden Schmerz, und allfällige Beweglichkeit mit Crepitation der Bruchenden zu berücksichtigen. Rücksichtlich der Beweglichkeit ist übrigens zu bedenken, dass bisweilen zwischen Brustbeinhandgriff und

1) Von allen diesen verschiedenen Vorkommnissen finden sich Beispiele in der 2. Aufl. dies. Lehrb. III. S. 82. — 2) S. 2. Aufl. dies. Lehrb. III. S. 85.

Körper eine bewegliche Verbindung besteht. Die Crepitation fehlt öfters, kann aber auch so leicht hervorzubringen sein, dass schon die respiratorischen Bewegungen dazu ausreichen. Ausserdem bemerkt man bei direct entstandenen Brüchen noch Contusionserscheinungen an der Bruchstelle. Uebrigens kann eine bestehende Anschwellung der Weichtheile einer genaueren Untersuchung hinderlich sein. Bei Querbrüchen mit Verschiebung findet man nicht blos einen entsprechenden Knochenvorsprung, sondern auch die seitlichen Zwischenrippenräume verengt, den Kopf zuweilen nach vorn gebeugt und die hintere Thoraxwand stärker gewölbt.

Behandlung. Bei einfachen Frakturen ohne erhebliche Verschiebung und ohne Complicationen genügt eine ruhige Rückenlage, nöthigenfalls mit einem leichten thoracischen Haltverband. Zur Reposition von Dislocationen bei Querbrüchen, wobei ein Bruchstück vor- und das andere rückwärts steht, genügt bisweilen eine starke Rückwärtsbeugung des Kopfes mit Druck auf das vorstehende Bruchende. Oder man bewirkt noch eine stärkere Ausdehnung der vordern Thoraxwand dadurch, dass man dem Rücken Kissen unterlegt und die Schultern nach auf- und rückwärts zieht, während das Becken fixirt wird. Sind Extension und Contraextension bis zu dem gehörigen Grade bewirkt, so kann zur Vorwärtsdrängung des rückwärts stehenden Brustbeinstückes auch noch ein seitlicher Druck auf die entsprechenden Rippen hilfreich sein. Um diesen Druck auf die Rippen energischer ausführen zu können, legte Düverney den Verletzten auf die Seite. Monteggia bewirkte die Extension der vordern Thoraxwand durch Anstemmen des Knies an den Rücken und Rückwärtsziehen der Schultern mit den Händen. Gelingt die Einrichtung auf die eine oder andere Weise, so sucht man die Reduction durch einen Kreisverband um den Thorax, wobei man auf das vorstehend gewesene Brustbeinstück einige Compressen legt und durch Unterlegen eines Kissens unter den Rücken zu sichern. Eine permanente Extension durch entsprechende Lagerung des Verletzten wird auch in solchen Fällen das Zweckmässigste sein, wo die Reduction nicht gelingt oder nicht erhalten werden könnte. Eingreifende operative Reductions- und Retentionsmittel [1]) dürften wohl selten indicirt sein. Allfällige Complicationen behandelt man nach ihrer Beschaffenheit.

1) S. 2. Aufl. dies. Lehrb. III. S. 84.

Capitel IX.

Luxation der Rippen, Rippenknorpel und des Brustbeins.

1. Luxation der Rippen.

Die feste und doppelte Verbindung der Rippen mit den Wirbelkörpern und ihren Querfortsätzen einerseits und mit den Knorpeln andererseits, sowie die mehrschichtige, starke Musculatur hinter den Rippenarticulationen machen die Entstehung traumatischer Luxationen sehr selten, doch sind solche hin und wieder beobachtet und durch Sectionen erwiesen worden [1]). Immer hat bei solchen Luxationen eine starke Gewalt eingewirkt und zwar unmittelbar auf den Rücken. Am häufigsten findet man die untersten Rippen, die 12., 11. und 10. luxirt, bald nur eine, bald mehrere zusammen, was mit der schwächeren Befestigung dieser Rippen sowohl an ihrem vordern als hintern Ende im Zusammenhang steht. Spontane Luxationen kommen als Folge cariöser und nekrotischer Zustände des hinteren Rippenendes und der entsprechenden Wirbelkörper vor [2]). — Fast immer sind bei solchen Verrenkungen noch andere Nebenverletzungen, namentlich Erschütterung des Rückenmarks und Gehirns vorhanden und finden sich am Rücken an der Stelle der Luxation Contusionserscheinungen. Auch besteht eine mehr oder weniger deutliche Vertiefung zwischen der Wirbelsäule und dem Rippenwinkel, wenn dieselbe nicht durch einen Bluterguss ausgefüllt ist. Drückt man auf das vordere Ende der luxirten Rippe, so lässt sich mitunter eine ungewöhnliche Beweglichkeit des hintern Rippentheils constatiren. Trotz dieser Erscheinungen wird eine Luxation während des Lebens mit Sicherheit kaum zu constatiren sein. — In therapeutischer Hinsicht wird man sich darauf beschränken müssen, die Verletzung wie einen Rippenbruch zu behandeln mit entsprechender Berücksichtigung der complicirenden Zufälle.

2. Luxation der Rippenknorpel.

Die grosse Festigkeit der Rippenbrustbeingelenke und die Elasticität der Knorpel lassen Abweichungen dieser von ihren Gelenkflächen am Brustbein nur selten zu. Die Ablösungen der Rippenknorpel von den Rippen rechnen wir nicht zu den Luxationen, sondern zu den Frakturen und auch die bisweilen vorkommenden Abtrennungen der zusammenhängenden Knorpel der falschen Rippen sind als Knorpelfrakturen aufzufassen. Die Entstehung der Costo-Sternalluxationen beruht theils

1) Einschlägige Fälle s. in der 2. Aufl. dies. Lehrb. III. S. 95. — 2) Ib. S. 96

auf directen Gewaltseinwirkungen, theils auf bedeutender Dehnung der vordern Brustwand bei starker Rückwärtsbeugung des Körpers. Nicht selten sind costale und sternale Frakturen mit der Luxation verbunden. Auch kann die Luxation vollständig oder unvollständig und das luxirte Rippenende nach ein- oder auswärts gerichtet sein, was hauptsächlich davon abhängt, ob die Luxation durch directe Gewaltseinwirkung auf die Rippenknorpel und das Brustbein, oder durch starke Dehnung der vordern Brustwand entstanden ist. Hat die äussere Gewalt hauptsächlich auf die Rippenenden gewirkt, so werden diese eingedrückt sein, und umgekehrt wird es sich verhalten in dem selteneren Falle, wo die äussere Gewalt hauptsächlich das Sternum betraf. Eine starke Dehnung der vordern Thoraxwand wird ein Vortreten der Rippenenden bedingen. — Die Erkennung der Luxation hat meist keine Schwierigkeit, man fühlt die dislocirten Rippenenden und ihre abnorme Beweglichkeit, wobei ein quatschendes Geräusch entsteht. — Vorstehende Rippenenden werden niedergedrückt und in dieser Lage durch einen Verband erhalten, wozu man nöthigenfalls eine Bruchbandpelotte benutzen kann. Nach einwärts stehende Rippenenden sucht man durch Dehnung der vordern Brustwand und durch starke Inspirationen vorzutreiben. Gelingt die Reposition augenblicklich nicht, so erfolgt diese bisweilen später von selbst und sind daher unmittelbar nach der Verletzung nicht allzugewaltsame Repositionsversuche zu machen, zumal eine zurückbleibende Dislocation geringeren Grades ohne weitere Bedeutung ist.

3. Luxation des Brustbeins [1]).

Maisonneuve hat als Luxation des Brustbeins eine Abweichung des Handgriffs und des Körpers von einander beschrieben und in der That bilden diese beiden Knochentheile durch die Art ihrer Vereinigung zwar nicht eine Diarthrose, wie Maisonneuve meint, wohl aber eine Synchondrose, die in der Regel erst im höheren Alter verknöchert, so dass man Abweichungen dieser Knochenstücke von einander bei jüngeren Subjecten als Luxation oder Diastase betrachten kann, obschon gewöhnlich von den Autoren derartige Trennungen als Frakturen aufgefasst werden. Es ist leicht einzusehen, dass eine solche Unterscheidung von keinem erheblichen praktischen Werth ist. Maisonneuve führt zwei eigene Beobachtungen von dieser Luxation auf, nach welchen er

1) Maisonneuve, Arch. génér. de méd. 1842. Juill. u. Clin. Chir. I. Par. 1863. p. 475. — Ancelet, Gaz. des Hôp. 1863. 65. — Siry, L'Union méd. 1864. 51. — Brinton, Americ. Journ. Nr. 5. 1867. July. p. 39.

dieselbe beschreibt. In beiden Fällen, welche tödtlich verliefen, waren die beiden ersten Rippen mit dem Brustbeinhandgriff in Verbindung geblieben, stand dieser hinter dem Brustbeinkörper und zeigten sich die vordern Brustbeinbänder zerrissen, die hinteren aber erhalten. Solche Dislocationen können nach den vorliegenden Beobachtungen, von welchen Siry 15 Fälle zusammengestellt hat, theils durch directe Gewaltseinwirkungen auf das Brustbein, theils durch bedeutende Biegung des Körpers nach hinten oder nach vorn hervorgebracht werden, und meistens weicht der Brustbeinkörper nach vorn aus und schiebt sich mehr weniger auf den Brustbeinhandgriff. In therapeutischer Hinsicht gilt das bei den Brustbeinfrakturen Gesagte.

Capitel X.

Verkrümmungen des Thorax.

Die meisten Verkrümmungen des Thorax stehen zu Verkrümmungen der Wirbelsäule in einem abhängigen Verhältnisse und werden daher erst bei diesen näher betrachtet. Es gibt aber auch einzelne Formveränderungen des Brustkorbes, welche unabhängig von Krümmungen der Wirbelsäule sich entwickeln, wohl aber diese zur Folge haben können und daher hier nur kurz besprochen werden sollen, da sie mehr ein pathologisches als therapeutisches Interesse haben.

1) Eine Art dieser Formveränderungen besteht in dem Eingesunkensein der einen oder andern Thoraxhälfte. Man beobachtet diese Deformität vorzüglich nach Empyemen, indem mit der Entleerung der in der Pleurahöhle angesammelten Flüssigkeit ein leerer Raum entsteht, welchen die reducirte Lunge nicht mehr ausfüllt, so dass sich die entsprechende Brusthöhle verkleinert, die Rippen näher aneinander rücken und sich abflachen, womit die ganze Thoraxseite verkürzt wird, und äusserlich das Schulterblatt und die Brustwarze tiefer zu stehen kommen. Auch bei den äussern Lungenfisteln und bei festen pleuritischen Verwachsungen beobachtet man eine ähnliche Veränderung des Brustkorbes, nur dass diese hier von geringerer Ausdehnung und auf den Bezirk einzelner Rippen beschränkt ist.

2) Eine andere Deformität, die sogenannte Hühnerbrust, besteht darin, dass der Thorax seitlich wenig gewölbt, vielmehr platt, ja in den höchsten Graden der Ausbildung selbst eingedrückt erscheint, während das Brustbein mit den vordern Enden der Rippen vorsteht. Diese Deformität findet man bei schwächlichen rachitischen Kindern, namentlich bei solchen mit Vergrösserung der Mandeln. Alle Verumständungen weisen darauf hin, dass diesem Misswuchs hauptsächlich eine zu schwache

Aetion der Lungen zu Grunde liegt, so dass der Thorax nicht in gehörigem Grade ausgedehnt wird, welche Ausdehnung vorzüglich die Seiten des Brustkorbes betrifft, für welche Wirbelsäule und Brustbein als Stützpunkte dienen. Bei rachitischen Kindern sind bisweilen auch die Rippen-Brustbeingelenke angeschwollen und bilden eine Reihe vorstehender Knoten (rachitischer Rosenkranz). Die Behandlung ist hauptsächlich eine diätische, namentlich eine freie und energische Respiration begünstigende und antirachitische. Bei vorhandener Mandelhypertrophie ist die Resection der Mandeln angezeigt.

3) Noch andere Verunstaltungen des Brustkorbes sind: ungewöhnliche Weite des untern Theils desselben durch Vergrösserung einzelner Baucheingeweide, namentlich der Leber, ferner als Folge des Schnürens gerade der entgegengesetzte Zustand, Verengung des untern Theils des Thorax mit eingedrückten untern Rippen und Verkrüppelung der Knorpel, während der Brustkorb oben abnorm erweitert ist und die Schlüsselbeine fast geradlinig verlaufen u. s. w. Die nachtheiligen Folgen dieser Abnormitäten und die einzuschlagenden therapeutischen Wege ergeben sich von selbst.

4) Theils angeboren, theils als Folge von Frakturen ist in seltenen Fällen eine solche Einkrümmung des Schwertfortsatzes beobachtet worden, dass dadurch ein nachtheiliger Druck auf Leber und Magen bewirkt wurde mit Schmerzen, Krämpfen, Erbrechen u. s. w. Linoli[1]) hat dagegen die Resection des Fortsatzes gemacht.

Capitel XI.

Ueberzahl und Mangel einzelner Theile der Thoraxwände.

Von Rippen sind bald überzählige vorhanden, bald fehlen solche. Ueberzählige Rippen finden sich gewöhnlich entweder über der ersten oder unter der letzten Rippe als weitere Ausbildung der Querfortsätze des 7. Hals- oder 1. Lenden-Wirbels. Meistens bestehen dieselben aber nur rudimentär. Der Rippenmangel betrifft immer die unterste Rippe.— Brustbeinmangel ist öfters beobachtet worden. Ich selbst hatte Gelegenheit, eine solche Missbildung zu sehen bei einem jungen Menschen, der wegen dieses Fehlers dem Publicum sich zeigte. Das Brustbein fehlte gänzlich und an seiner Stelle sah man eine flache Rinne. Die vordern Enden der wahren Rippen waren nach Art der falschen miteinander verbunden. Zum Schutze der schwachen Bruststelle trug

1) Annali univers. 1852. Maggio. S. auch 2. Aufl. dies. Lehrb. III. S. 95.

der Betreffende eine Brustplatte. — Von Muskeln hat man den Mangel des *Pectoralis major* beobachtet. Auch kommen zuweilen supernumeräre Muskeln vor, man hat bereits sieben solcher gefunden, einen *Praeclavicularis, Supraclavicularis, Retroclavicularis, Pectoralis minimus* u. s. w. [1])

Diese verschiedenen Bildungsfehler können unter Umständen bei Operationen und in gerichtlich-medicinischen Fällen von Bedeutung sein.

Dritter Abschnitt.

Chirurgische Krankheiten der Thoraxhöhle.

Anatomisches. Das *Cavum thoracis* hat ungleiche Dimensionen. Am engsten ist die obere herzförmige Apertur, deren gerader Durchmesser zwischen *Incisura seminularis* und erstem Brustwirbel 2—2½″, deren Querdurchmesser zwischen dem ersten Rippenpaare 3½—4″ beträgt. Die untere Apertur misst zwischen *Proc. xiphoideus* und zwölftem Brustwirbel 6½—7″, im Querdurchmesser zwischen dem zwölften Rippenpaare 6½—8″. In der Mitte der Höhle hat der gerade Durchmesser zwischen der Brustbeinmitte und dem sechsten Brustwirbel 4½—5½″, der Querdurchmesser zwischen dem sechsten Rippenpaare 7½—8½″. Die Höhe der Brusthöhle wechselt wegen der Beweglichkeit des Zwerchfells, am kürzesten ist dieselbe über dem sehnigen Centrum des letzteren. In Folge der Wölbung des Zwerchfells, die von vorn nach hinten und nach den Seiten abfällt, reicht die Brusthöhle hier viel tiefer als vorn herab. Dem mittleren Stande des Diaphragma entsprechen an der Sternal-, Papillar-, Axillar-, Scapular- und Vertebralgegend die sechste, siebente, achte, neunte und elfte Rippe [2]). Auf der rechten Seite steht das Zwerchfell etwas höher als auf der linken. Die ganze innere Fläche des Thoraxraumes ist von dem parietalen Blatt der *Pleura (costalis* und *phrenica)* ausgekleidet. Zwischen diesem Blatt und dem visceralen *(Pleura pulmonalis)* befindet sich ein luftleerer von seröser Flüssigkeit erfüllter Raum *(Cavum pleurale sinistrum* und *dextrum).* Die innern einander zugewandten Blätter des parietalen Blattes, welche von der hintern Fläche des Brustbeins zur Seitenfläche der Brustwirbelkörper sich erstrecken, bilden eine Art Scheidewand der Brusthöhle und heissen Mittelfelle, *Mediastina*, und der zwischen ihnen befindliche Raum *Cavum mediastini.* Derselbe ist durch die Theile, welche die Lungenwurzel bilden und durch das Herz mit dem Herzbeutel in einen vordern *(Cavum mediastini anticum)* und hintern Raum *(Cavum mediastini posticum)* getheilt. Die vordere Mittelfellhöhle liegt nicht in der Mitte hinter dem Sternum, sondern hat schräge, von oben und rechts nach unten und links gehende Richtung, indem der rechte Pleurasack wegen der breiteren Lunge nach unten die Mittellinie überschreitet. Oben ist das rechte Mittelfell an die rechte Seite der innern Brustbeinfläche, unten in der Nähe des linken Brustbeinrandes angeheftet. Uebrigens zeigen sich hierin mancherlei Verschiedenheiten.

1) W. Gruber, Mém. de l'Acad. impér. des sc. de St. Pétersbourg. III. 1860. Nr. 2. — 2) Gerhardt, der Stand des Diaphragma. Tübing. 1860.

Der häufigste Typus ist nach Boehdalek[1]) der, dass die rechte Pleura den rechten Rand des Brustbeins erreicht, unten selbst bis zum linken Brustbeinrande gelangt, während die linke Pleura oben den linken Brustbeinrand erreicht, unten bis auf die linkseitigen Rippenknorpel zurückweicht, so dass ein Mediastinalraum theils hinter dem Brustbein, theils hinter den Knorpeln der zweiten bis vierten untern wahren Rippe linkerseits gebildet wird, in welchem Thymusdrüse und Herzbeutel vom Brustfell unbedeckt liegen. Das Bindegewebe dieses Raumes steht mit demjenigen des Halses in Verbindung. Die hintere Mittelfellhöhle entspricht an Länge der Brustwirbelsäule, und ist am breitesten gegen die Wirbelkörper hin. Das Bindegewebe dieses Raumes steht mit dem tiefen Halsbindegewebe in Verbindung.

Capitel I.

Abscesse der Mittelfellhöhlen [2]).

Entstehung. In dem Bindegewebe der Mittelfellhöhlen kommen symptomatische und idiopathische Abscesse vor, von welchen jedoch nur die im vordern Mediastinum befindlichen chirurgische Bedeutung haben. Die symptomatischen Abscesse entstehen durch Eitersenkungen vom Halse aus, wie schon bei den vordern Halsabscessen erwähnt wurde. Die idiopathischen Abscesse können durch selbstständige Entzündungen des hier befindlichen Bindegewebes in Folge von Verletzungen, Erkältungen u. s. w., oder durch periosteale Affectionen des Brustbeins, durch cariöse und nekrotische Zustände dieses Knochens, und durch Ausbreitung pleuritischer und pericarditischer Entzündungen auf das mediastinale Bindegewebe bedingt werden.

Erscheinungen und Folgen. Je nach der einen oder andern Entstehungsweise erfolgt die Abscessbildung bald in acuter, stürmischer, bald in chronischer, schleichender Weise und ist dieselbe im ersten Falle von heftigen, stechenden, brennenden Schmerzen hinter dem Brustbein, von starkem Fieber, Beengung der Respiration, im zweiten nur von mehr oder weniger auffälligen Compressionserscheinungen der Lungen und des Herzens begleitet. Nur in seltenen Fällen ergiesst sich der Eiter in das eine oder andere *Cavum pleurae*, meistens bahnt sich derselbe einen Weg nach aussen an den Rändern des Brustbeins, häufiger linkerseits als rechterseits zwischen den Rippenknorpeln, oder durch cariöse, nekrotische Lücken im Brustbein, auch ist der Eiter schon oben am Brustbeinausschnitt zum Vorschein gekommen. Durch die fistulösen Oeffnungen, welche sich beim Selbstaufbruch bilden, gelangt man mit der Sonde in das vordere Mediastinum und sehr oft auch

1) Prag. Vierteljahrsschr. LXV. S. 1, LXVIII. 1860. S. 79. — 2) Der Literatur in der 2. Aufl. füge ich bei: Güntner, Oesterr. Zeitschr. f. prakt. Heilk. 1859. Nr. 10.

auf cariöse oder nekrotische Stellen des Brustbeins und der angrenzenden Rippen.

Diagnose. Ausser den angeführten Erscheinungen kommt auch noch in Betracht, dass die Brustbeingegend bei der Percussion einen gedämpften Ton gibt. Bei Senkungsabscessen ist am vordern Halsumfange ein Eiterheerd aufzufinden. Auch ist zu berücksichtigen, dass Abscesse, welche am linken Sternalrande als Geschwülste zum Vorschein kommen, eine vom Herz mitgetheilte pulsatorische Bewegung zeigen können.

Behandlung. So lange der Abscess durch keine äussere Geschwulst sich bemerkbar macht, ist die Gegenwart desselben kaum mit Sicherheit zu diagnosticiren und daher ein operativer Eingriff nicht wohl statthaft. Hat sich aber äusserlich eine fluctuirende Geschwulst gebildet, so werde diese an der abhängigsten Stelle geöffnet und des Weiteren wie bei tiefliegenden Abscessen verfahren. Bei hoch oben am Brustbein gelegenen Abscessen, die spontan aufgebrochen oder künstlich geöffnet worden sind, kann es nothwendig werden, um dem Eiter freien Abfluss zu verschaffen, tiefer unten Gegenöffnungen anzulegen, selbst auch das Brustbein zu perforiren, wovon ich in der zweiten Auflage dieses Lehrbuchs einige Fälle mitgetheilt habe. Beruht die mediastinale Eiteransammlung wesentlich auf Carics oder Nekrose des Brustbeins und der angrenzenden Rippen, so kann die Resection unter den früher angegebenen Verhältnissen indicirt sein.

Capitel II.

Geschwülste der Mittelfellhöhlen.

Pathologisch-Anatomisches. Auch hier haben nur die den vordern Mittelfellraum einnehmenden Gewächse einige chirurgische Bedeutung. Am häufigsten sind Krebsgeschwülste[1]) beschrieben worden, von welchen indessen manche wohl weiche Sarcome gewesen sein mögen. Ich selbst habe einen solchen Fall als Encephaloidgeschwulst mitgetheilt[2]), welche nicht blos den ganzen vordern Mittelfellraum, sondern auch noch den grössten Theil der rechten Thoraxhöhle einnahm. Abgesehen von den ösophagealen Krebsen sind die meisten in den Mittelfellen vorkommenden Krebsbildungen secundärer Art und stehen mit krebsartigen Affectionen der Unterleibsorgane in

1) Der Literatur der 2. Aufl. III. S. 46 füge ich bei: Murchinson, Transact. of the path. society of Lond. X. p. 240. — Paulsen, Hospitals Tidende. 1862. 22. S. 2. — 2) III. Aufl. S. 46. — Riegel, Arch. f. path. Anat. Bd. 49. 1870. S. 193.

Zusammenhang. Zuweilen hat die Geschwulst ihren Ausgang vom Brustbein genommen. Diese Geschwülste erreichen mitunter ein sehr bedeutendes Volumen, wie in dem vorhin angeführten Falle, und verdrängen nicht blos in ihrem weiteren Wachsthum einzelne Brustorgane, sondern ziehen dieselben auch in den Bereich der Zerstörung. Auffallend dabei ist, wie lange bisweilen die grossen Arterien, auch wenn sie von Geschwulstmassen umgeben sind, sich erhalten. Andere Geschwulstarten sind viel seltener beobachtet worden. Rochard [1]) beschreibt einen Tumor als Fasergeschwulst im *Mediastinum anticum*, der exstirpirt wurde. Die Geschwulst scheint vom sternalen Ende der *Clavicula* aus sich nach dem Mediastinum hin verbreitet zu haben. Ob es eine Fasergeschwulst war, lasse ich dahin gestellt. Sie war gänseeigross, bestand aus sehr dichtem, fibrösem Gewebe und enthielt kleine Eiterhöhlen mit nekrotischen Knochenstückchen. Auch Dermoidcysten [2]) sind einigemale in den Mediastinen gefunden worden, und Vigla [3]) theilt einen Fall mit, wo eine grosse Cyste eine Masse von Acephalocysten enthielt, und beide Lungen stark comprimirte u. s. w.

Erscheinungen und Folgen. In Bezug auf diese kommen vorzüglich die carcinomatösen und sarcomatösen Bildungen in Betracht, welche am häufigsten beobachtet sind. Kleinere Geschwülste können ohne besondere Zufälle ertragen werden. Grössere wirken hauptsächlich durch Druck und Destruction einzelner Brustorgane nachtheilig. Der letzteren sind vorzüglich die Lungen ausgesetzt, dem ersteren die grossen Venen und einzelne Nerven, am längsten widerstehen die grossen Arterien. Die Compression und Destruction der Lungen bedingt Respirationsbeschwerden in den verschiedensten Graden. Sehr auffällig sind bisweilen die Compressionserscheinungen der *Vena cava superior*, so dass bisweilen die ganze obere Körperhälfte, Kopf, Hals, Arme und oberer Theil des Thorax ödematös angeschwollen erscheinen, eine livide Färbung und erweiterte Hautvenen zeigen. Von Nerven sind besonders der *N. vagus* und seine recurrirenden Aeste ausgesetzt. Durch Compression der letzteren kann Heiserkeit, selbst Stimmlosigkeit, weiterhin auch Athemnoth bedingt werden. Vorhandene Schlingbeschwerden sind mitunter auf Compression des Vagus zu beziehen. Auch einseitige Verengung der Pupille ist in einzelnen Fällen beobachtet worden, welche Erscheinung von einer Compression des *N. sympathicus* herzuleiten ist. Schmerzen in den Thoraxwänden und im

1) L'Union méd. 1860. 119. — 2) Büchner, Deutsche Klinik. 1853. 28. — Cordes, Arch. f. pathol. Anat. XVI. S. 290. — 3) Arch. génér. 1855. Sept. Nov.

Rücken kommen auf Rechnung einer Affection der Intercostalnerven. Meistens haben die Kranken bei Krebsen des vordern Mediastinums mehr oder weniger lebhaften Schmerz hinter dem Sternum und in der Präcordialgegend. Dagegen kommt es selten vor, dass die Geschwulst äusserlich am Brustbein selbst, oder in den Zwischenrippenräumen, oder am Halse zum Vorschein kommt.

Diagnose. Diese ist mit mancherlei Schwierigkeiten verbunden, da verschiedene andere Krankheitszustände, wie Mittelfellabscesse, Ansammlungen im Herzbeutel, Aneurysmen der Aorta u. s. w. ähnliche Erscheinungen hervorrufen können. Daher sind auch schon mancherlei Irrungen vorgekommen und hat erst die Section aufgeklärt. In dem von mir mitgetheilten Falle glaubte man wegen des vollständig dumpfen Tones in der Brustbeingegend und wegen der ausserordentlichen Beengung der Respiration an den Bestand eines bedeutenden *Hydrops pericardii* und trepanirte zur Punction des Herzbeutels das Brustbein. Pfaff findet hauptsächlich zwei Erscheinungen von diagnostischem Werthe, einerseits den abgegrenzten, dem Mittelfellraum entsprechenden dumpfen Percussionston, andererseits ödematöse Anschwellung der obern Körperhälfte durch Compression der *V. cava s.* Diese Anschwellung ist jedoch keineswegs immer vorhanden. Solche diagnostischen Schwierigkeiten gebieten jedenfalls die grösste Vorsicht bei operativen Eingriffen gegen intrathoracische Geschwülste der Brustbeingegend.

Behandlung. Bei Krebsgeschwülsten könnte nur in dem Falle von einer operativen Behandlung die Rede sein, wenn der Tumor von der innern Fläche des Brustbeins ausgegangen und noch von beschränktem Umfange wäre. Meistens wird man sich auf eine symptomatische Behandlung beschränken müssen. Dass anderartige Geschwülste unter Umständen mit Erfolg exstirpirt werden können, beweist der vorhin erwähnte Fall von Roehard.

Capitel III.

Pneumothorax.

Entstehung. Unter Pneumothorax versteht man eine Luft- oder Gasansammlung in der Brusthöhle, vorzugsweise in den Pleurasäcken. Eine solche Ansammlung kann bedingt werden: — 1) traumatisch, durch penetrirende Wunden der Thoraxwände, so dass äussere Luft in die Thoraxhöhle dringt, oder durch Wunden, Zerreissung der Lungen, Bronchien und der Trachea, so dass aus diesen die Luft in die Pleurahöhle gelangt; — 2) durch Selbstaufbruch einer Tuberkel-

höhle in den Pleurasack, was selten an der Lungenspitze und Lungenbasis, meistens an Lungenstellen in der Gegend der 3. bis 4. Rippe geschieht; bisweilen sind es nur einzelne, an der Oberfläche der Lunge gelegene Tuberkel, welche erweichen, eine Perforation der Pleura zur Folge haben und so das Lungengewebe mit den Brustfellsäcken in Communication setzen; — 3) durch Erosion und Perforation der Lungenoberfläche in Folge eines Empyems, wobei der Eiter durch die Bronchien theilweise nach aussen entleert wird; — 4) durch Selbstaufbruch eines peripherischen Lungenabseesses nach der Brustfellhöhle hin; — 5) durch Berstung einzelner Lungenzellen bei Emphysem; — 6) durch Zerreissung eines Bronchialzweiges bei Bronchiektasie; — 7) durch Zersetzung flüssiger Ergüsse in der Brusthöhle; — 8) durch eine fistulöse Communication des Pleurasackes mit einem Theile des Verdauungscanales. — Am häufigsten sind die beiden zuerst genannten Veranlassungen, und ist es namentlich der traumatische Pneumothorax, welcher uns hier interessirt.

Erscheinungen und Folgen. Die meisten Veranlassungen des Pneumothorax bringen es mit sich, dass ausser Luft auch noch mehr oder weniger Flüssigkeiten, namentlich Blut, Eiter, seröse Flüssigkeit und Schleim in der Pleurahöhle angesammelt sind. Namentlich ist der traumatische Pneumothorax fast immer mehr oder weniger mit einem Hämatothorax verbunden. Auch besteht derselbe fast immer nur einseitig, doch können bei Verwundungen auch die Mediastinen betroffen sein und dieselben von Luft ausgedehnt werden. Die nachtheiligen Wirkungen der in die Pleurahöhlen gedrungenen Luft bestehen theils darin, dass die normale Ausdehnung der Lungen gehemmt und letztere comprimirt werden, was Athemnoth zur Folge hat, theils darin, dass die Luft reizend auf die serösen Membranen wirkt und dieselben in Entzündung versetzt. Unter Umständen, welche den Lufteintritt, nicht aber den Austritt begünstigen, kann die Luftanhäufung einen solchen Grad erreichen, dass nicht blos die Lunge der leidenden Seite grösstentheils ausser Function gesetzt, sondern auch die benachbarten Organe verdrängt werden und dadurch auch die gesunde Lunge eine Compression erleidet, so dass höchste Athemnoth eintritt, was jedoch ein selteneres Ereigniss ist, indem äussere Wunden gewöhnlich geschlossen und Lungenwunden durch die Compression der Lungen und das ergossene Blut geschlossen werden. Bleibt die Invasion der Luft eine beschränkte, so kann dieselbe nach und nach durch Resorption verschwinden.

Diagnose. Da der Pneumothorax gewöhnlich noch durch Gegenwart von Flüssigkeiten complicirt ist, so findet man auch die

physikalischen Zeichen beider Arten der Ansammlung, mehr oder weniger ausgeprägt, gleichzeitig vorhanden. Zunächst gibt der Pneumothorax percuttirt einen hellen, tympanitischen Ton, welcher nur dann nicht sehr hervortretend ist, wenn die Thoraxwand in einem hohen Grade von Spannung sich befindet. Ist zugleich Flüssigkeit vorhanden, so nimmt diese bei freiem Ergusse den am tiefsten gelegenen Theil des *Cavum pleurae* ein, und lässt sich durch Stellungsveränderungen des Brustkorbes das Niveau des tympanitischen und dumpfen Schalles verändern, wobei zu beachten ist, dass meistens der tympanitische Ton noch Etwas über die Flüssigkeitsgrenze herabreicht. Ferner wird am Thorax, wo der tympanitische Percussionsschall ausgeprägt ist, kein deutliches vesiculäres Athmungsgeräusch wahrgenommen, dasselbe ist nur noch in der Gegend der Lungenwurzel am Rücken einigermaassen hörbar. Die Stimme lässt häufig amphorischen Wiederhall und metallisches Klingen erkennen. Wie beim Empyem findet auch beim Pneumothorax höheren Grades eine merkliche Ausdehnung und Spannung der leidenden Thoraxhälfte statt, und erscheinen die Intercostalräume mehr oder weniger vorgetrieben. Zugleich werden die benachbarten Organe, namentlich Herz und, bei rechtseitigem Pneumothorax, die Leber verschoben. Die Respirationsbeschwerde steht im Verhältniss zur Menge der angesammelten Luft und tritt um so auffälliger hervor, je schneller der Pneumothorax sich gebildet hat. Bisweilen ist der Moment des Luftaustrittes durch plötzlich eintretende Dyspnoe höchsten Grades deutlich markirt. Oefters können die Kranken mit grösserer Erleichterung auf der gesunden als kranken Seite liegen. Dieser Zustand könnte allenfalls mit grossen Lungenexcavationen verwechselt werden, indessen zeigt bei diesen der tympanitische Percussionsschall nie den Umfang, wie bei Pneumothorax. Um zu bestimmen, ob noch eine Communication der Lunge mit dem *Cavum pleurae* besteht, ist hauptsächlich zu untersuchen, ob die Luftmenge im *Cavum pleurae* wechselt, d. h. bald grösser bald geringer ist, und ob sich im Auswurfe Massen finden, die wahrscheinlich nur aus dem *Cavum pleurae* gekommen sein können [1]).

Behandlung. Die chirurgische Hilfe, welche bei der Luftbrust mitunter zu leisten ist, besteht in dem Ablassen der Luft durch Thoracocentese. Uebrigens kann diese Operation nur dann einigen Erfolg haben, wenn die angesammelte Luft in einer, den äussern Luftdruck überwiegenden Spannung sich befindet, was dann nur anzunehmen ist, wenn die Ansammlung bereits eine Dislocation

1) Biermer, Schweizer Zeitschr. f. Heilk. II. S. 107.

der benachbarten Organe und Erweiterung der Thoraxwände bewirkt hat, und somit auch der höchste Grad von Dyspnoe besteht. Aber auch unter diesen Verhältnissen hat die Operation öfters doch nur einen palliativen Nutzen, indem durch sie die Communication zwischen Lunge und Pleurasack nicht beseitigt, ja vielmehr von Neuem Anlass zum Luftaustritt gegeben wird, indem durch den Ablass der angesammelten Luft die Compression der Lunge, welche den weiteren Luftaustritt verhinderte, momentan aufhört. Die Thoracocentese bei Pneumothorax eignet sich daher zunächst nur für solche Fälle, wo die Athemnoth sehr bedeutend ist und Erstickung droht. Unter solchen Verhältnissen hat die Operation schon mehrmals gute Dienste geleistet. Zur Operation punktirt man mit einem dünneren Troikar unterhalb der Achselhöhle im 6. oder 7. Intercostalraum und lässt die Luft bei einer Exspiration ausströmen. Während der Inspiration wird die Canüle mit dem Finger verschlossen. Die Canüle entfernt man, sobald das zischende Geräuch, unter welchem die Luft austritt, schwach wird. Auch ist es zweckmässig, das Luftablassen von Zeit zu Zeit während einiger Exspirationen zu unterbrechen, um der Ausdehnung der Lunge Zeit zu lassen. Besteht eine penetrirende Wunde, so könnte man diese wieder eröffnen, doch ist der Gebrauch eines Troikars zweckmässiger, um die Oeffnung mehr in der Gewalt zu haben. Die von Griesinger gehegte Absicht, den Pneumothorax durch Injection von Flüssigkeit in einen Hydrothorax zu verwandeln, in der Voraussetzung dass Flüssigkeit leichter als Luft resorbirt werde, ist bis jetzt noch nicht mit Erfolg ausgeführt worden. Auch lässt sich Manches gegen eine solche Behandlungsmethode einwenden.

Capitel IV.

Hämatothorax.

Entstehung. Bei jeder penetrirenden Brustwunde findet mehr oder weniger Bluterguss statt, allein nur grössere Blutextravasate, welche die Lungen comprimiren, kommen als den Wundzustand complicirendes Ereigniss in Betracht, und solche Extravasate können bei umfangreicheren Verletzungen des Lungengewebes, besonders aber bei Verwundungen der Intercostalarterien und der *Mammaria interna*, sich bilden, wenn wir von den höchst selten in Behandlung kommenden, weil meist rasch tödtlichen Extravasaten nach Wunden der grossen Gefässe und des Herzens, oder nach Rupturen

von Aneurysmen dieser Gefässe, absehen. Bei Extravasaten von Lungenverletzung ist fast immer auch Pneumothorax vorhanden.

Erscheinungen und Folgen. Diese beziehen sich theils auf den Blutverlust, theils auf die mechanischen Wirkungen der flüssigen Ansammlung. Zu den ersten Erscheinungen gehören: Blässe des Gesichts, kleiner, schneller, unregelmässiger Puls, kalte Extremitäten, Ausbruch klebrigen Schweisses, Uebelkeit, Erbrechen, Ohnmacht u. s. w. Die mechanischen Wirkungen des angesammelten Blutes sind Compression der Lunge, daher mehr oder weniger Dyspnoe und Lage des Verletzten in diagonaler Richtung nach der kranken Seite hin, ferner Ausdehnung des Brustkorbes mit Verdrängung benachbarter Eingeweide der Brust- und Bauchhöhle, zuweilen unter den falschen Rippen eine ödematöse Anschwellung und ekchymotische Färbung der Haut. Sehr grosse Blutextravasate können durch Compression der Lunge in Verbindung mit der schwächenden Wirkung des Blutverlustes tödtlich werden, jedoch ist das bei Härmorrhagien aus den Lungen und aus verletzten Gefässen der Thoraxwand selten der Fall, indem die Blutung gewöhnlich durch eintretende Ohnmacht und durch den Druck von Seiten des Extravasates selbst zum Stehen kommt. Das Blut bleibt gewöhnlich, wenn die Luft keinen freien Zutritt hat, längere Zeit flüssig, und kann, wenn die Blutung sich nicht erneuert, vollständig resorbirt werden, worauf die Lunge sich wieder ausdehnt. Ungünstiger sind die Verhältnisse bei gleichzeitig bestehendem Pneumothorax, indem dadurch nicht blos entzündliche Reizung der Pleura, sondern auch septische Blutzersetzung entstehen kann, die weiterhin zu pleuritischen Exsudaten und zu Septicämie führen können.

Diagnose. Dass ein Hämatothorax besteht, ergibt sich theils aus der Gegenwart entsprechender Verletzungszustände, theils aus den angeführten Symptomen, theils endlich aus der physikalischen Untersuchung des Thorax. Diese ergibt nicht blos eine bestehende Dislocation der erwähnten Organe, sondern auch im Bereiche des Extravasates einen matten Percussionsschall, welcher bei Niveauveränderungen der Flüssigkeit durch veränderte Körperstellung ebenfalls Ortsveränderungen zeigt, ferner Abwesenheit des vesiculären Athmungsgeräusches, wo die Percussion dumpf ist, oberhalb des dumpfen Percussionsschalles infantiles Athmen und tympanitischen Percussionsschall, zuweilen von Pneumothorax herrührend, bronchiales Athmen u. s. w. Schwieriger ist die Quelle der Blutung zu bestimmen. Hiezu muss man Lage, Richtung und Tiefe der Wunde berücksichtigen, sowie den Umstand, ob Zeichen einer Lungenverletzung

vorhanden sind. Ueber den Stillstand oder die Fortdauer der Blutung geben die wiederholt angestellte Percussion und Auscultation den sichersten Aufschluss, indem dadurch das Steigen des Extravasates und der Grad der Lungencompression erkennbar sind.

Behandlung. Da das Extravasat selbst das wichtigste Mittel zur Blutstillung ist, dasselbe auch an und für sich nicht so leicht tödtlich wirkt, sondern vielmehr unter günstigen Verhältnissen resorbirt werden kann, so besteht in den wenigsten Fällen die Indication, auf dem Wege der Thoracocentese den Hämatothorax zu beseitigen. In der Mehrzahl der Fälle hat man eine vorhandene penetrirende Brustwunde einfach zu schliessen, den Verletzten in grösste körperliche Ruhe zu bringen, der Verletzungsstelle eine Eisblase aufzulegen, und im Uebrigen diätetisch und pharmaceutisch antiphlogistisch zu verfahren. Nur in dem Falle könnte die Thoracocentese angezeigt sein, wenn in Folge eines in rascher Weise gebildeten pleuritischen Ergusses die Flüssigkeitsmenge in der Pleurahöhle dergestalt vermehrt würde, dass hochgradige Dyspnoe einträte und den Verletzten in Erstickungsgefahr brächte.

Capitel V.

Hydrothorax. Brustwassersucht.

Der Hydrothorax ist bald Folge hyperämischer, entzündlicher Reizung der Pleuren, bald anderer überhaupt Wassersucht bedingender Krankheitszustände, und demgemäss auch bald eine selbstständige Krankheit, bald nur Symptom eines allgemeinen Hydrops. Blos im ersten Fall kann von einer chirurgischen Behandlung durch Thoracocentese die Rede sein, welche hier unter denselben Verhältnissen wie bei dem gleich weiter unten zu besprechenden Pyothorax auszuführen ist, nur muss man bei der Ausführung der Operation berücksichtigen, dass bei solchen pleuralen Transsudaten die Pleuren oft sehr wenig verändert sind und daher ganz besonders vorsichtig mit Vermeidung des Lufteintrittes punctirt werden muss, um dadurch nicht zu heftiger pleuritischer Reizung Anlass zu geben.

Capitel VI.

Pyothorax. Empyem.

Das Empyem besteht in der Ansammlung purulenter Flüssigkeit in dem *Cavum pleurale*. Diese Flüssigkeit kann nach ihrem

Wassergehalt und nach andern, namentlich faserstoffigen oder blutigen Beimengungen mancherlei Verschiedenheiten darbieten.

Entstehung. Das Empyem ist in den meisten Fällen Folge einer vorausgegangenen pleuritischen Affection, die in acuter, subacuter oder chronischer Form bestanden haben kann, und bildet sich demgemäss auch die Ansammlung bald in auffälliger und rascher Weise, bald fast unmerklich, schleichend und erst im Verlaufe längerer Zeit. Viel seltener entstehen Eiteransammlungen in den Brustfellhöhlen durch Eiterergiessungen aus in der Nähe gelegenen Eiterheerden, wie z. B. aus Abscessen der Lungen, der Thoraxwandungen, der Leber, der Mediastinen u. s. w.

Erscheinungen und **Folgen.** Meistens besteht das gewöhnliche pleuritische Empyem nur einseitig und ist die Flüssigkeit bald frei im *Cavum pleurae* ergossen, bald mehr oder weniger durch plastische Adhäsionen der Pulmonalpleura mit der Costalpleura ein- und abgeschlossen. Auch finden sich häufig auf den die Flüssigkeit umgebenden serösen Flächen verschieden mächtige Lagen plastischer Bildungen in Form von Häuten, Schwarten und Zotten. Häufiger ist der freie als der eingesackte Erguss, auch scheint das Empyem häufiger auf der linken als rechten Seite vorzukommen. Die Menge der Flüssigkeit ist ausserordentlich wechselnd. Sie kann mehrere Pfunde betragen, ja man hat Empyeme gefunden, die zwanzig Pfund betrugen. Beim freien Empyem findet sich die Flüssigkeit, wenn sie nur einige Unzen bis zu einem Pfund beträgt, lediglich an der Basis der Brusthöhle zwischen Lunge und Zwerchfell. Bei grösseren Mengen steigt die Flüssigkeit zwischen Lunge und Thoraxwand mehr oder weniger empor bei aufrechter Körperstellung, gelangt jedoch höchst selbst bis zum obersten Brustraume. Die Adhäsionen der Lunge finden sich meistens an ihrem oberen Theile, und die pseudomembranösen Bildungen sind gewöhnlich auf der Costalpleura mächtiger als auf der Pulmonalpleura. Die nächste Folge solcher Ansammlungen ist Compression der Lunge und Behinderung ihrer Ausdehnung, daher mehr oder weniger Dyspnoe, welche bei sonst gesunder Lunge mit der Grösse der Ansammlung im Verhältniss steht. Bei geringen Flüssigkeitsmengen, zumal wenn dieselben sich langsam gebildet haben, ist die Athmungsbeschwerde gering, in ruhiger Lage des Kranken kaum auffällig, bei raschen Körperbewegungen aber sofort sich einstellend. Bei grossen Flüssigkeitsmengen, zumal rasch gebildeten, steigert sich die Athemnoth bis zu drohender Erstickung. Der Kranke wählt dabei eine solche Lage, bei welcher die Lungen von dem Ergusse am wenigsten comprimirt werden und die Erweiterung des Brustkorbes am leichtesten vor sich gehen kann, und diese Lage ist

eine halb sitzende, halb liegende mit Neigung nach der kranken Seite hin (diagonale Lage nach Andral). Zugleich ist der ganze Stamm etwas nach vorn gekrümmt, damit die Bauchmuskeln möglichst erschlafft sind. Durch den Druck der intrapleuralen Flüssigkeit wird zunächst die Lunge comprimirt, weiterhin werden auch die Höhlenwände ausgedehnt und die benachbarten Organe verdrängt. Die Ausdehnung der Thoraxwand geschieht um so frühzeitiger und leichter, je mehr die Intercostalmuskeln in Folge der vorausgegangenen pleuritischen Affection geschwächt oder reflectorisch paralysirt sind. Der Grad der Erweiterung ergibt sich aus horizontalen und verticalen Messungen beider Thoraxhälften. Der Unterschied des Horizontalumfanges kann bis zu 3″ betragen, wobei jedoch in Anschlag zu bringen ist, dass die rechte Thoraxhöhle einen etwa um ½″ grösseren Umfang hat, als die linke. Zuerst wird der untere Theil des Brustkorbes ausgedehnt, am spätesten und am schwächsten der obere. Die Rippen stehen weiter von einander, die Intercostalmuskeln sind vorgedrängt, das Schulterblatt steht hinten mehr vor, und die Schulter erscheint höher. Bisweilen lässt sich in den Intercostalräumen Fluctuation fühlen, und die respiratorische Bewegung der Rippen hat fast ganz aufgehört. Das Diaphragma kann soweit herabgedrängt werden, dass es seine Wölbung nach oben verliert und nach unten convex wird. Dadurch kommen Leber und Milz tiefer zu stehen und die Hypochondrien erscheinen auffallend vorgetrieben. Der scharfe Leberrand kann bis in die Nähe des Darmbeinkammes gelangen, durch die Ausdehnung der Mediastinalwand erleidet besonders das Herz Dislocationen. Bei linkseitigen Empyemen kann das Herz soweit nach rechts gedrängt werden, dass der Herzstoss in der Nähe der rechten Brustwarze bemerkt wird. — Nur selten bricht ein Empyem nach aussen auf. Es bildet sich dann zuerst ein Abscess der Thoraxwandung und nach Aufbruch desselben eine Brusthöhlenfistel. Man hat den Durchbruch an der vordern, seitlichen und hinteren Thoraxwand nahe der Wirbelsäule beobachtet. Meistens ist die fistulöse Hautöffnung in Folge stattgehabter Eitersenkung mehr oder weniger von der pleuralen Oeffnung entfernt. Auch ist der fistulöse Zustand bisweilen mit bedeutender Zerstörung der Weichtheile, mit Caries und Nekrose der Rippen verbunden. Der Eiter entleert sich durch solche Fisteln, wenn nicht zugleich Pneumothorax besteht, nur allmählig, proportional der Verengung der Thoraxhöhle und der Wiederausdehnung der Lunge, wodurch die Flüssigkeit ausgetrieben wird. Auf diesem Wege kann spontane Heilung des Empyems eintreten. Ebenfalls in seltenen Fällen hat man auch einen Durchbruch der Lungen mit Entleerung des Eiters durch die Bronchien beobachtet.

In der Mehrzahl der Fälle jedoch endet das Empyem früher oder später tödtlich durch die Respirations- und Circulationsstörungen, durch Hektik u. s. w., worüber ich auf die Medicin verweise. — Bei länger bestandenen Empyemen erhält die Lunge selten wieder ihre frühere Ausdehnung, und die entsprechende Thoraxseite bleibt mehr oder weniger eingesunken.

Diagnose. Sie ergibt sich einerseits aus den angeführten Erscheinungen und aus den vorausgegangenen oder begleitenden Krankheitszuständen, welche das Empyem herbeigeführt haben, andererseits aus der physicalischen Brustuntersuchung, namentlich der Percussion und Auscultation. — Wo die Flüssigkeit angesammelt ist, gibt der percuttirte Thorax einen dumpfen Percussionsschall. Da nun die Flüssigkeit bei freien Empyemen und verticaler Thoraxstellung zuerst im untern Theil der Brusthöhle sich ansammelt, so zeigt sich auch hier zuerst der dumpfe Ton und verbreitet sich mit der Zunahme des Fluidums weiter nach aufwärts. Uebrigens zeigt der matte Ton verschiedene Grade nach der Flüssigkeitsschicht zwischen der Thoraxwand und der Lunge und nach dem Zustande dieses, namentlich nach dem Grade ihrer Lufthaltigkeit. Ist nämlich die Lungensubstanz noch lufthaltig, so reicht eine auch bis zu 2″ dicke Flüssigkeitsschicht nicht hin, um den Ton der angeschlagenen Thoraxwand ganz dumpf zu machen. Da nun die Flüssigkeit von unten nach aufwärts steigt, die Verdichtung des Lungengewebes nur in Uebergängen geschieht und höher oben die zwischenliegende Flüssigkeitsschicht weniger mächtig ist, so erklärt sich daraus das allmälige Hellerwerden des Percussionsschalles nach oben. Eine Veränderung im Niveau der Flüssigkeit und also auch in den Grenzen des matten Tones ist nur bei ganz freien Ansammlungen möglich, und auch in diesem Falle nicht immer sehr auffällig. Ueber dem Niveau der Flüssigkeit gibt der Thorax nicht selten einen ungewöhnlich hellen, selbst tympanitischen Ton, was meistens von einer grösseren Luftanhäufung in dem noch functionirenden Lungentheile oder von einem gleichzeitig bestehenden Pneumothorax herrührt. Bestehende Adhäsionen der Lungen können diese Percussionsverhältnisse mehrfältig modificiren. Ist das Empyem abgegrenzt, so kann sich der matte Ton an Stellen zeigen, welche mit den Senkungsverhältnissen der Flüssigkeit im Widerspruch stehen und auch die Niveauänderungen bei verschiedenen Thoraxstellungen fehlen. Besteht irgendwo nur eine beschränkte Lungenadhäsion, so dass hier der Thoraxwand ein lufthaltiger Lungentheil anliegt, so kann dieser einen hellen Percussionsschall inmitten eines matt tönenden Bezirkes begründen u. s. w. Endlich lässt sich mitunter auch durch Succussion des Brustkorbes ein Schwap-

pen von Flüssigkeit in der Brusthöhle vernehmen. — Nicht minder werthvoll sind einige auscultatorischen Erscheinungen. Wo die Lunge durch die Flüssigkeit von der Thoraxwand weggedrängt und comprimirt ist, vernimmt man nur ein sehr schwaches oder auch gar kein Athmungsgeräusch. Fast nie jedoch verschwindet dieses Geräusch gänzlich in den Lungenspitzen lediglich in Folge einer flüssigen Ansammlung. Vielmehr wird hier öfters pueriles Respirationsgeräusch wahrgenommen wegen verstärkter Aktion der allein noch functionirenden Lungenparthie, was auch bezüglich der gesunden Lunge der Fall sein kann. Ist übrigens der grösste Theil der Lungenbläschen auch unwegsam, so sind es doch nicht die grösseren Bronchialzweige, und man hört daher deutliches Bronchialathmen und beim Sprechen des Kranken Bronchophonie, namentlich in der Gegend zwischen dem untern Schulterblattwinkel und der Wirbelsäule, welche der Lungenwurzel entspricht. Durch Anhäufung von Schleim in den Bronchien können ausserdem verschiedene Geräusche als Knistern, Zischen, Pfeiffen u. dgl. vorhanden sein. Aegophonie, oder eine starke Resonnanz der Stimme wird nur dann gehört, wenn das Fluidum wenigstens bis zur Mitte der Lunge heraufgestiegen ist, am deutlichsten zwischen der 3. bis 6. Rippe. Ferner sind die bei der Phonation meistens hör- und fühlbaren Vibrationen der Thoraxwand (Pectoralfremitus), soweit die Flüssigkeit reicht, schwach oder ganz fehlend. — Verwechselt kann das Empyem am leichtesten werden mit Lungenhepatisation, weil bei dieser Auscultation und Percussion ähnliche Resultate geben, indessen findet bei ihr keine Ausdehnung der Thoraxwände und keine Dislocation benachbarter Organe statt, auch steigt nicht der matte Percussionsschall von unten nach oben, und ist dieser zuweilen auch in der Subclavialgegend vorhanden, wo beim Empyem fast immer noch heller Ton und Respirationsgeräusch vernommen werden kann. — Auf ein vorwaltend eitriges Fluidum lässt sich schliessen, wenn die vorausgegangene Pleuritis heftig war und sehr acut verlief, wenn sich periodische Fieberanfälle einstellen, am Thorax ödematöse Anschwellung erscheint, die Erscheinungen der Hektik auftreten u. s. w. — Eine mehr serös-purulente Ansammlung ist bei Pleuresien schwächeren Grades, bei geschwächten Individuen, bei rascher Zunahme der Flüssigkeit u. s. w. zu erwarten. Zeichen der abnehmenden Ansammlung sind: Hellerwerden des Percussionsschalles von oben nach unten, Ausbreitung des vesiculären Athmungsgeräusches in derselben Richtung, Einsinken der Thoraxwände, Rückkehr der dislocirt gewesenen Organe in ihre frühere Lage, Erscheinung von Reibungsgeräuschen in Folge gegenseitiger Berührung und Bewegung der mit festen plastischen Producten bedeckten Costal- und Pulmonalpleura.

Behandlung. Meistens bleibt das Empyem in medicinischer Behandlung, indem man bemüht ist, die flüssige Ansammlung zur Resorption zu bringen, und nur ausnahmsweise, wenn ein bestehender Erguss dermaassen zunimmt, dass Erstickungsgefahr droht, oder hartnäckig verbleibt und durch innere Mittel nicht beseitigt werden kann, handelt es sich um chirurgische Hilfe durch Thoracocentese, oder durch Injection auf die kranke Serosa unmittelbar wirkender Mittel. — Was die Thoracocentese betrifft, so verweise ich desshalb auf das folgende Capitel. — Die Injectionen können unter ganz verschiedenen Verhältnissen gemacht werden, erstens bei offenen Empyemen, die mehr den Character fistulöser Abscesse haben, um sie zu reinigen, zu entleeren und die Höhlenwandungen zur Verwachsung geneigt zu machen, wozu man Injectionen von Wasser, oder Chamillenaufguss, ohne oder mit Zusätzen von Chlorwasser, Chlorkalk, Phenylsäure u. s. w. verwenden kann, zweitens bei geschlossenen Empyemen, um durch die Injection und zwar durch Jodinjection, wie bei andern Ansammlungen in serösen Säcken, eine Adhäsiventzündung hervorzurufen. Diese letztere Art der Behandlung ist, wie die Erfahrung bewiesen hat[1]), von sehr zweifelhaftem Erfolg und im Allgemeinen verwerflich, denn theils giengen die Kranken an acuten reactiven Entzündungen der Pleura, des Herzbeutels u. s. w. zu Grunde, theils halfen die Jodinjectionen nicht mehr als andere Einspritzungen und mussten Monate lang fortgesetzt werden, wie ich selbst in mehreren Fällen erfahren habe.

Capitel VII.

Thoracocentese bei pleuritischen flüssigen Ansammlungen.

Indicationen. Die Operation kann zu verschiedenen Zwecken gemacht werden: — 1) Als lebensrettende oder wenigstens lebensfristende Operation bei drohender Erstickungsgefahr durch die Massenhaftigkeit des pleuritischen Ergusses. Diese Indication tritt bei acuten Ansammlungen in der Regel viel früher ein als bei chronischen, bei welchen manchmal von den Kranken ausserordentliche Mengen Flüssigkeit ertragen werden. Man richtet sich hier lediglich nach dem Grade der Athemnoth und überlässt den Kranken nicht allzulange den Qualen derselben. Immer wird es in solchem Fällen gerathen sein, die Ablassung mit dem Troikar unter Luftabschluss zu machen und bei acuten Ergüssen nicht in zu rascher Weise, um eintretendem Collapsus vorzubeugen. Auch kann es bei sehr beträchtlicher Ansammlung zweck-

1) S. 2. Aufl. dies. Lehrb. III. S. 110.

mässig sein, nicht Alles auf einmal abzulassen, um den intrathoracischen Druck der Flüssigkeit nicht sofort gänzlich aufzuheben und bei für die Luft unwegsam gewordener Lunge keinen allzugrossen freien Raum zu erhalten, wodurch eine rasche Wiederbildung des Ergusses begünstigt würde. — 2) Als palliative Operation bei sich wiederholenden Ansammlungen, um dem Eintritt höherer Grade der Dyspnoe und ihren weiteren nachtheiligen Folgen vorzubeugen. Ist der Erguss vorwaltend serös, so wird es immer passend sein, mit dem Troikar zu operiren, bei vorwaltend fibrinösen und purulenten Ansammlungen aber, die sich zu wiederholtenmalen gebildet haben und bei welchen die serösen Flächen durch den Entzündungsprocess dermaassen verändert sind, dass die Pleurahöhle den Character einer Abscesshöhle angenommen hat, kann durch eine Schnittoperation eine permanente Oeffnung angelegt werden, weil nur auf diesem Wege einer fortdauernden Ansammlung vorgebeugt wird und eine Verminderung der Eiterproduction erwartet werden darf. — 3) Als Heiloperation kann die Thoracocentese versucht werden bei vorwaltend serösen und vorwaltend purulenten Ergüssen, wenn durch medicinische Behandlung die Resorption derselben nicht ermöglicht werden kann, was bei den eitrigen Ansammlungen der gewöhnliche Fall ist. Ueber den Zeitpunkt der Operation zu diesem Zwecke sind die Ansichten sehr verschiedene [1]). Indessen sprechen statistische Resultate bei vorwaltend serösen Ergüssen zu Gunsten einer frühzeitigen Operation durch Punction mit Luftabschluss, so dass man zu einer solchen berechtigt ist, wenn die Dyspnoe nur einigermaassen erheblich zu werden beginnt, und trotz der Abnahme der pleuritischen Reizung und der Anwendung äusserer und innerer entsprechender pharmaceutischer Mittel der Erguss sich nicht vermindert oder stationär bleibt. Auch bei eitrigen Ergüssen wird es zweckmässig sein so zu verfahren und, schon der Diagnose wegen, zuerst zu punctiren, ehe man zur Anlegung einer Thoraxfistel durch den Schnitt schreitet, welche Operation in den meisten Fällen erst für spätere Stadien des Empyems sich eignet. Möglichst frühzeitige Entleerung der Ansammlung hat hauptsächlich den Vortheil, dass die Compression der Lunge zu einer Zeit beseitigt wird, in welcher die letztere noch nicht für den Lufteintritt ihre Wegsamkeit verloren hat. — Dass man hiebei allfällig vorhandene complicirende Krankheitsverhältnisse berücksichtigt, versteht sich von selbst. Am günstigsten sind die Verhältnisse für die Operation, wenn der pleuritische Erguss für sich besteht, vorwaltend seröser Natur und die Constitution des Kranken gut ist. Compli-

1) S. 2. Aufl. III. S. 108.

cationen durch Lungen-, Herz- und Leberleiden sowie durch schlechte constitutionelle Verhältnisse lassen meistens nur einen palliativen Erfolg von der Thoracocentese erwarten.

Technik. Was zunächst die Eröffnungsstelle der Thoraxhöhle betrifft, so wählt man immerhin eine ganz matte Stelle, womöglich zwischen der 5. und 6., oder 6. und 7. Rippe, gleichweit entfernt vom Brustbein und von der Wirbelsäule. Auf der linken Seite kann man nöthigenfalls noch um eine Rippe weiter herab gehen, weil hier das Zwerchfell etwas tiefer steht. Wird noch tiefer operirt, so läuft man Gefahr das Zwerchfell zu verletzen, oder in die Bauchhöhle zu gelangen. Ich sah einen Wundarzt linkerseits wegen eines Empyems zwischen der 8. und 9. Rippe operiren. Es floss kein Eiter aus und der Operirte starb nach einigen Stunden. Bei der Section entleerte man durch einen höher gemachten Einschnitt mehr als eine Maass dünnen Eiter, und weiterhin ergab sich, dass bei der Operation gar nicht die Brusthöhle, sondern die Bauchhöhle eröffnet und die Milz mit der eingeführten Sonde berührt worden war. Auch trifft man bei tieferer Operation eher auf Verwachsungen, während bei einer höher gewählten Operationsstelle dickere Muskellagen zu trennen sind und der Abfluss der Flüssigkeit weniger leicht geschehen kann. Der vierte Intercostalraum gewährt für die meisten Fälle die grösste Sicherheit. Lassen sich bei fetten Personen die Rippen nicht gut abzählen, so operirt man in der Höhe des untern Randes des Brustbeinkörpers. Circumscripte Eiteransammlungen, welche bis unter die Haut gedrungen sind, können verschiedene Operationsstellen erheischen.

Die Punction mit dem Troikar geschieht unter Anspannung und einiger Verziehung der Haut an der zu perforirenden Stelle etwas über dem obern Rande der untern Rippe durch die gewöhnlichen Handgriffe. Um den Lufteintritt zu verhüten, bedient man sich entweder eines mit einem Ventil versehenen Troikars [1]), oder, was am einfachsten ist, man versieht die Canüle mit einem Stück eines kleineren Thierdarmes [2]), welcher durch Anfeuchtung weich gemacht wird, so dass seine Wände zusammenliegen. Auch kann man sein unteres Ende in ein Gefäss mit Wasser leiten [3]). Ist die entsprechende Menge Flüssigkeit abgelassen, so schliesst man die Oeffnung mit dem Herausziehen der Canüle und bedeckt die Stichöffnung mit stark klebendem Heftpflaster.

Zur Eröffnung durch den Schnitt legt sich der Kranke auf die gesunde Seite, so dass die zu operirende möglichst gewölbt hervortritt

---

1) Nach Reybard, Gaz. méd. de Par. 1841. Nr. 3. — 2) Nach Tschallener, Oesterr. med. Wochenschr. 1843. Nr. 41. — 3) Bezüglich anderer Vorrichtungen verweise ich auf die 2. Aufl. dies. Lehrb. III. S. 23.

und lässt den Arm erhoben halten. Alsdann wird in verticaler Richtung über den zu eröffnenden Intercostalraum ein 2—3″ langer Hautschnitt gemacht, das Fettgewebe bis auf die Rippen und die Intercostalmuskeln getrennt, die Wunde mit stumpfen Haken auseinander gehalten und die Musculatur nahe dem obern Rande der untern Rippe parallel dieser in wiederholten Messerzügen durchschnitten, bis man zur Costalpleura gelangt ist, worauf auch diese, welche öfters verdickt ist, eingeschnitten wird. Da man diese Operation nur macht, wenn die Pleurahöhle geöffnet bleiben soll, so legt man nach dem Abfluss der eitrigen Flüssigkeit eine Drainageröhre ein, die äusserlich befestigt wird. Die weitere Behandlung richtet sich nach den Umständen, worüber die nöthigen Angaben schon früher gemacht worden sind.

Vierter Abschnitt.

Chirurgische Krankheiten der Brusteingeweide.

Anatomisches [1]). Innerhalb der Brusthöhle liegen die Lungen und das Herz in doppelten serösen Säcken, den grössten Theil der Höhle ausfüllend. Mit den Lungen hängen zusammen, die sogenannte Wurzel derselben bildend, die Bronchien, die Lungenarterie und die Lungenvenen. An der Basis des Herzens finden sich ausser den zuletzt genannten Gefässen die *Aorta ascendens*, die *Vena cava superior* und *inferior*. Ferner treten durch die Brusthöhle herab: Der *Oesophagus*, die *Aorta thoracica*, der *Nerv. vagus*, *phrenicus* und *sympathicus*, während hinaufsteigen: Die *Vena azygos*, *hemiazygos* und der *Ductus thoracicus*.

a) Lungen.

Anatomisches. Die Lungen in der Gestalt eines halben Kegels füllen die Seitenhälften der Brusthöhle aus. Die rechte, dreilappig, ist breiter als die linke zweilappige, aber kürzer als diese. Die äussere, den Brustwandungen anliegende Fläche der Lungen ist gewölbt, die innere oben platt, unten ausgehöhlt. Der äussere seröse Lungensack, in welchen der innere eingestülpt ist, haftet mit seiner äussern Fläche jederseits an der innern Fläche der Thoraxwandungen und an der obern Zwerchfellsfläche, die innern einander zugewandten Blätter dieses Sackes bilden die Mittelfelle. Der innere seröse Lungensack ist mit der Oberfläche der Lungen verwachsen.

Capitel I.

Verletzungen der Lungen [2]).

Entstehung. Die Verletzungen der Lungen können in Schnitt-, Stich-, Schusswunden, in Zerreissungen und Quetschungen bestehen.

1) Luschka, die Brustorgane des Menschen in ihrer Lage. Tübing. 1857. — 2) Der Literatur der 2. Aufl. III. S. 59 und 56 füge ich bei: König, Arch. d. Heilk. V. 1864. S. 147. 193. 289.

Bei penetrirenden Wunden der Thoraxwände sind die Lungen in den meisten Fällen mitverletzt, sei es durch den eingedrungenen verletzenden Gegenstand selbst, oder indem dieser Knochensplitter in die Lungen trieb, wie das bei Schussverletzungen sieh öfters ereignet. Aber auch durch Rippenbrüche allein, ohne dass gleichzeitig eine äussere Wunde besteht, können die Lungen verwundet werden, indem die Brechenden oder einzelne Splitter in ihr Gewebe dringen. Ferner kann Erschütterung des Thorax und seiner Eingeweide nicht blos Quetschung der Lungen mit parenchymatöser Zerreissung, sondern auch eine offene Ruptur des Lungengewebes bedingen. Mitunter reichen heftige Hustenanfälle hin, kleinere Zerreissungen des Lungengewebes zu veranlassen.

Erscheinungen und Folgen. Die allgemeinsten und nächsten Folgen einer Lungenverletzung sind Blutung und Luftaustritt, weiterhin Bluthusten und Bildung eines Hämatothorax, Pneumothorax und Emphysems. — Die Blutung ist bei sehr oberflächlichen Verletzungen bisweilen so unbedeutend, dass sie kaum in Betracht kommt, und weder eine irgend erhebliche Blutansammlung im *Carum pleurae*, noch Bluthusten veranlasst. Bluthusten ohne gleichzeitige Ergiessung von Blut in das *Carum pleurae* findet dann statt, wenn nur eine subpleurale Zerreissung besteht. Eine verhältnissmässig geringe Blutung haben meistens Schusswunden zur Folge, wegen der gequetschten Beschaffenheit des Wundcanales. Bei tieferen Stich- und namentlich Stich-Schnittwunden, wenn die Thoraxwunde nicht zu eng und gerade ist, strömt hellrothes, schaumiges Blut aus der Wunde und kann die Blutung sehr beträchtlich sein. Kann bei stärkerer Blutung der Lungenwunde das Blut nicht ganz oder wenigstens grösstentheils aus der äussern Wunde treten, so bildet sich ein Hämatothorax, welcher in der Regel aber nie so bedeutend wird, wie bei Verletzungen der Intercostalarterien und der *Mammaria interna*, theils wegen der meist schwächeren Blutung, theils weil sich zugleich ein Pneumothorax ausbildet. Lungenwunden können aber auch in der Weise tödtlich werden, dass bei einem durch Verwundung einer Intercostalarterie entstandenen Hämatothorax, wenn ein grösserer Bronchialzweig geöffnet ist, das Blut dermaassen in die Bronchien gelangt, dass der Verletzte dadurch erstickt wird. Ich habe die Section eines solchen Falles gemacht. — Jede Verwundung der Lunge, wobei auch die Pulmonalpleura getrennt ist, hat mehr oder weniger Luftaustritt in das *Carum pleurae* und somit Pneumothorax zur Folge. Je mehr Lungenbläschen und namentlich Bronchialzweige verletzt sind, desto bedeutender ist auch jener. Besteht eine freie Communication nach aussen durch eine grössere Thoraxwunde, so strömt die Pulmonalluft grösstentheils nach aussen.

Pneumothorax höheren Grades bildet sich nur, wenn die Lungenverletzung ohne Perforation der Thoraxwände besteht, wie bei Zerreissung durch Erschütterung, Pressung des Brustkorbes, bei Verwundung durch frakturirte Rippen, oder wenn bei penetrirenden Brustwunden die Thoraxwunde sehr eng oder geschlossen worden ist. Doch erreicht die Luftansammlung, insofern der Pneumothorax wie gewöhnlich nur einseitig ist, selten einen solchen Grad, dass Erstickungsgefahr eintritt, weil die in Folge des Luftaustrittes stattfindende Compression der Lunge, wozu auch die in der Brusthöhle sich bildende Blutansammlung wirkt, ferner die Entstehung von Blutcoagulum in der Lungenwunde selbst und die sofort eintretende Entzündung des Lungengewebes den Luftaustritt bald beschränken, selbst ganz hemmen und durch Resorption die Luftmenge sich wieder vermindert. — Emphysem gesellt sich zu den meisten Lungenwunden mit gleichzeitiger Verletzung der Costalpleura, so dass die aus den Lungen in das *Cavum pleurae* getretene Luft in die Bindegewebsschichten der Thoraxwände dringen kann, wenn nicht eine penetrirende Wunde derselben von solcher Weite und Richtung besteht, dass die Luft frei nach aussen strömen kann. Zuerst erscheint die emphysematöse Auftreibung im nächsten Umfange der Wunde und bleibt entweder hier beschränkt, oder dehnt sich weiter in seltenen Fällen sogar über den ganzen Körper aus [1]). Besonders gefährlich ist derjenige Fall der Luftverbreitung, wo die Luft auch in dem Bindegewebe der Mediastinen sich verbreitet, sei es von dem subpleuralen Bindegewebe aus, oder dass durch die Verwundung selbst das Lungengewebe mit den Mittelfellhöhlen in Communication gesetzt worden ist, denn durch dieses innere mediastinale Emphysem kann auch die Action der nicht verletzten Lunge und des Herzens wesentlich beeinträchtiget werden.

Zuweilen sind Lungenwunden durch Fremdkörper complicirt. Meistens bestehen dieselben entweder in Projectilen aus Schusswaffen, in Kleidungsstücken, oder Knochensplittern, welche bei der Schussverletzung eingetrieben worden sind, oder es sind Bruchenden frakturirter Rippen, die im Lungengewebe steeken blieben. Bleiben solche Körper zurück, so endet der Fall meistens durch die Folgen der Reizung tödtlich, denn es gehört immerhin zu den selteneren Vorkommnissen, dass jene durch Abscessbildung an den Thoraxwänden nach aussen gelangen, oder dass sie durch die Bronchien ausgeworfen werden, oder dass sie ohne erheblichen Nachtheil eingekapselt verbleiben [2]).

---

1) Einschlägige Fälle s. in der 2. Aufl. dies. Lehrb. III. S. 62. — 2) Einschlägige Fälle s. in d. 2. Aufl. d. Lehrb. III. S. 56.

Diagnose. Dass eine Lungenwunde besteht, ergibt sich meistens aus den angeführten Folgen der Lungenwunden, doch sind hiebei noch einige Umstände zu berücksichtigen. Es kann nämlich eine periphere Lungenwunde bestehen, ohne dass Bluthusten sich einstellt, sowie umgekehrt letzterer vorhanden sein kann lediglich in Folge heftiger Commotion der Lungen. Bezüglich des Pneumothorax und des Emphysems der Brustwand kann es bei penetrirenden Brustwunden zweifelhaft sein, ob dieselben Folge von eingedrungener äusserer Luft, oder von ausgetretener Pulmonalluft sind, wenn nämlich weitere Erscheinungen einer Lungenverletzung fehlen und Pneumothorax wie Emphysem unbedeutend sind, denn höhere Grade soleher Luftansammlung spreehen immer für eine Lungenwunde. Ganz sicher wird die Diagnose dann, wenn bei geschlossener äusserer Wunde Pneumothorax und Emphysem zunehmen. Ein mediastinales Emphysem ist schwierig zu erkennen, weil durch Verdrängung der Lunge bei einem pleuralen Pneumothorax der tympanitische Ton bis unter das Sternum sich verbreiten kann. Die Gegenwart von Fremdkörpern in den Lungen ist meistens nur zu vermuthen aus dem Zurückgebliebensein eines solches in der Thoraxhöhle wie bei penetrirenden Schusswunden lediglich mit einer Eingangsöffnung und aus den Zufällen einer Lungenwunde. Bei Rippenbrüchen hat man vorzüglich die Art der Dislocation der Bruchenden zu berücksichtigen.

Behandlung. Wie man sich hei Hämatothorax und Pneumothorax zu benehmen hat, ist schon früher erörtert worden. In den meisten Fällen ist bei Stich- und Stich-Schnittwunden nichts anderes zu thun, als Schliessung der äussern Wunde und Auflegung einer Eisblase mit strengster allgemeiner antiphlogistischer Behandlung. Emphysembildung in der Umgebung der Wunde erheischt Compression derselben und Beschränkung der Thoraxbewegungen durch einen Thoraxverband. Nimmt gleichwohl die Emphysembildung fortwährend zu, so muss der Pulmonalluft durch entsprechende Erweiterung der äussern Wunde freier Ausgang verschafft werden, bis die pneumatische Extravasation aus der Lungenwunde aufgehört hat. Die bereits ausgetretene Luft überlässt man der Resorption, oder lässt sie im Falle bedeutender emphysematöser Auftreibung aus durch Hautschnitte, die an verschiedenen Stellen gemacht werden. Schusswunden werden nur im Falle starker Blutung, bis diese aufgehört hat, geschlossen. In allen andern Fällen, da solche Wunden immer Eiterung zur Folge haben, wird nur ein deckender und, wenn man Vertrauen dazu hat, antiseptischer Verband aufgelegt. Sind zugleich Rippenfrakturen vorhanden, so erheischen diese einen circulären oder halbseitigen fixirenden Thoraxverband.

Die Anlegung eines gefensterten Gypspanzers nach Pirogoff dürfte für den Verletzten wohl sehr beschwerlich sein. Ich habe den Gypsverband bei einfachen Rippenfrakturen versucht und gefunden, dass die Verletzten durch denselben ausserordentlich belästiget werden. Was die Entfernung allfälliger Fremdkörper betrifft, so darf man nach denselben unter keinen Umständen mit Sonden innerhalb der Brusthöhle suchen. Dass man dagegen leicht sicht- oder fühlbare Fremdkörper oder lose Knochensplitter entfernt, versteht sich von selbst.

Capitel II.

Lungenvorfall und Lungenbruch.

1) Der Lungenvorfall (*Prolapsus pulmonalis*) ist ein seltenes Vorkommniss, und setzt eine grössere penetrirende Thoraxwunde voraus. In der Regel fällt der Rand eines Lungenlappens vor. Nach Mayo soll dieser Vorfall dadurch zu Stande kommen, dass die in den Pleurasaek gedrungene Luft beim Ausströmen während der Exspiration einen Theil der Lunge mit in die Wunde treibt. Dass gewaltsame Respirationsbewegungen von wesentlichem Einflusse für die Bildung des Vorfalls sind, geht schon aus Versuchen an Thieren hervor, nach welchen die Lungen sich besonders dann hervordrängen, wenn die Thiere heftige Körperbewegungen machen. Der vorgefallene Lungentheil befindet sich nicht im Zustande des Collapsus, sondern ist von Luft erfüllt, auch wird er öfters eingeklemmt, entzündet sich und verbrandet, wobei er zuweilen vertrocknet. — Die plötzliche Schliessung der penetrirenden Thoraxwunde verhindert am ehesten einen Lungenprolapsus. Hat sich ein solcher gebildet und ist der vorgefallene Theil noch von guter Beschaffenheit, so sucht man ihn ohne oder mit Erweiterung der Thoraxwunde zu reponiren und schliesst die letztere. Brandige Lungenvorfälle hat man schon mehrmals ohne nachtheilige Folgen theils abgeschnitten, theils abgebunden. Man kann aber auch die Abstossung des Brandigen der Natur überlassen. In der zweiten Auflage dieses Lehrbuchs [1]) habe ich eine Reihe einschlägiger Fälle mitgetheilt, unter welchen besonders ein Fall von Barbieri [2]) bemerkenswerth ist.

Ein 13jähriger Knabe fiel von einem Baume auf die Spitze eines Grabscheites und erhielt rechterseits zwischen fünfter und sechster Rippe eine 3″ lange penetrirende Wunde. Es drang nicht allein fortwährend schaumiges Blut aus der Brusthöhle, sondern auch eine rothe, elastische, faustgrosse, der Quere nach eingeschnittene Geschwulst, welche von einem Theile des untern rechten Lungenlappens gebildet wurde. Ausserdem drang Luft mit zischendem Geräusch heraus, waren Husten jedoch ohne

1) Bd. III. S. 55. — 2) Gaz. di Milano. 1844. Nr. 8.

blutige Sputa, Bronchialrasseln, grosse Angst und Zeichen von Verblutung vorhanden. Der Vorfall wurde zurückgebracht und die äussere Wunde geschlossen. In kurzer Zeit erfolgte vollständige Heilung.

2) Lungenbruch (*Hernia pulmonalis*). Morell-Lavallée[1]) hat verschiedene Fälle von Lungenbrüchen gesammelt, aber leider diese mit den Lungenvorfällen zusammengeworfen und so den Gegenstand verwirrt. Wirkliche Lungenhernien entstehen meistens nach Substanzverlusten an den Thoraxwänden, so dass an einzelnen Stellen nur die Haut oder Narbensubstanz übrig ist, die Intercostalmuskeln aber oder auch einzelne Rippenstücke fehlen, was nach Thoraxwunden, Thoraxabscessen, Caries, Nekrose der Rippen vorkommen kann. Man hat auch schon nach heftigen Hustenanfällen einen Lungenbruch sich bilden gesehen[2]). — Die Lunge drängt sich dann an solchen schwachen Stellen mehr oder weniger hervor, eine bei der In- und Exspiration sich hebende und zurückweichende Geschwulst bildend, welche sich zurückdrängen lässt, bei der Percussion einen hellen Ton gibt und bei der Auscultation Respirationsgeräusch wahrnehmen lässt. Mit weiteren Beschwerden ist dieser Zufall gewöhnlich nicht verbunden. — Die Behandlung besteht in der Reposition und Anwendung eines zweckmässigen Retentionsverbandes.

Capitel III.

Aeussere Lungenfisteln. Lungen-Hautfisteln.

Fistulöse Zustände der Lungen kommen in verschiedener Weise vor. Pennink[3]) unterscheidet fünf verschiedene Arten als: 1) Fisteln, wo die Lunge mit der geschlossenen Höhle communicirt, sie sind die häufigsten; 2) Fisteln, welche nach aussen sich öffnen; 3) Fisteln, wo die Lunge mit der Leber communicirt, meistens aus Leberabscessen entstanden; 4) Communication der Lungen mit den Nieren, sehr selten, 5) Communication der Lungen mit cariösen Wirbeln. Marcus und Gätschenberger[4]) haben auch eine Communication der Lunge mit dem Oesophagus beobachtet. Hier berücksichtigen wir nur die äussern Lungenfisteln, welche allein chirurgisches Interesse haben.

Entstehung. Pennink hat 12, Bouchut[5]) 23 Fälle solcher Fisteln gesammelt, denen sich noch einige neuere Fälle anschliessen[6]). Die Entstehungsweise dieser Fisteln ist eine mehrfache, zunächst namentlich insofern, als der Fistelbildung entweder ein Lungenleiden oder eine Affection der Thoraxwand, oder eine Affection beider Theile zu-

1) S. II. Aufl dies. Lehrb. III. S. 99. — 2) Friedreich, Verhandl. d. phys. med. Ges. z. Würzb. V. 1854. 2. — 3) De fistulis pulmonum. Diss. Groningae. 1845. — 4) Bayer. Aerztl. Intelligenzbl. 1859. S. 414. — 5) Gaz. méd. de Par. 1854. Nr. 9. 10. — 6) Perrin, Gaz. des Hôp. 1860. 9. — Duchek, Oesterr. Zeitschr. XIII. 1867. 6. 7.

gleich vorhergeht. — 1) Die von Lungenleiden ausgehenden Fisteln sind die häufigsten und meistens Folge von Lungentuberkeln, indem an der Oberfläche der Lungen befindliche Tuberkelhöhlen eine Verwachsung der Pulmonalpleura mit der Costalpleura veranlassen, und nun weiterhin der Eiter und der Schwärungsprocess eine Perforation der Thoraxwände bewirken, so dass schliesslich die cutane Oeffnung durch einen oder mehrere fistulöse Gänge in eine Lungenexcavation führt. Die Bildung dieser Fisteln geht gewöhnlich sehr langsam vor sich und besteht längere Zeit vor dem Aufbruche nach aussen eine theils fluctuirende, theils emphysematöse Geschwulst der Thoraxwand. Solche Fisteln hat man auch künstlich anzulegen gesucht, um mit Eiter und käsigen Massen gefüllte Tuberkelhöhlen nach aussen zu entleeren. Natürlich setzt eine solche Operation Verwachsung der Lungenoberfläche mit der Thoraxwand voraus. Indessen haben solche Operationen theils einen entschieden ungünstigen, theils einen zweifelhaften Erfolg gehabt[1]). Nur selten kommt es vor, dass Lungenabscesse nach Pneumonien nach aussen perforiren. — 2) Ein vorgängiger Abscess der Thoraxwände mit nachfolgender Affection der Lunge kann die Folge einer vorausgegangenen Peripleuritis sein. Ich selbst habe einen solchen Fall beobachtet bei einem 23jähriger Manne, der mit der linken Brustseite in der Gegend der 4ten Rippe heftig an eine Wagendeichsel gestossen war. In Folge dessen bildete sich im Verlaufe von mehreren Wochen an dieser Stelle ein tiefliegender Abscess, der sich an zwei Stellen fistulös öffnete. Eine Oeffnung ist nahe dem Brustbein, die andere weiter hinten, die eingeführte Sonde kommt nicht auf eine schadhafte Rippe, sondern auf einen Intercostalraum, kann aber nicht in die Brusthöhle geführt werden. Im Umfange der fistulösen Stellen ist die Percussion matt und nur undeutliches Athmungsgeräusch vernehmbar, im Uebrigen keine weiteren Veränderungen. Die hintere Oeffnung wurde erweitert und für den freien Eiterabfluss offen erhalten. Nach etwa drei Monaten bemerkte der Kranke zuerst, dass beim Niessen und Husten Luft aus der Oeffnung drang, was seither nun stets der Fall ist und willkührlich durch Zurückhaltung des Athems bewirkt werden kann. Injection von Chlorwasser bringt den heftigsten Hustenreiz hervor und es hat der Kranke sogleich den Chlorgeruch in der Nase. Der Fall ist noch in meiner Behandlung. — 3) Zu der dritten Art von Lungen-Hautfisteln gehören diejenigen, welche nach eingedrungenen Fremdkörpern bisweilen zurückbleiben, was nach Schussverletzungen vorkommen kann.

1) S. 2. Aufl. III. S. 91.

Erscheinungen und Folgen. Absehend von traumatisch entstandenen Fisteln, zeigen sich die spontanen am häufigsten an der vordern Thoraxwand in der Höhe der zweiten und dritten Rippe, nahe dem Brustbein. Indessen sah man sie auch schon höher zwischen der ersten und zweiten Rippe, oder über der ersten Rippe zwischen dem *Sterno-cleido-mastoideus* und *Scalenus anticus*, ferner in der Achselhöhle, am Rücken in der Nähe der *Fossa subscapularis* u. s. w. Die der Fistelbildung meistens vorhergehende Eitergeschwulst lässt sich durch Druck verkleinern, d. h. zurückdrängen, vergrössert sich bei der Inspiration, besonders aber bei Husten, und lässt bisweilen neben der Fluctuation ein deutliches Luftgeräusch wahrnehmen. Aus der Fistel dringt theils Eiter, theils Luft, namentlich bei jeder angestrengteren Respirationsbewegung. Bisweilen sind mehrere Fistelöffnungen vorhanden und ist durch die eine oder andere mit der Sonde bis in die Brusthöhle zu gelangen. Auch findet man die benachbarten Rippen öfters cariös oder nekrotisch. Durch Zerreissung der Abscesswandungen kann sich im Umfange der Fistel ein Emphysem bilden. Der Einfluss der Fistel auf das Lungenleiden ist verschieden. Zuweilen bringt jene durch die Entleerung des Eiters einige Erleichterung, meistens jedoch wird dadurch der colliquative Zustand vermehrt und die Kranken sterben bald nach der Fistelbildung. Fisteln dagegen, welche nicht mit einem tuberculösen Zustande der Lunge in Verbindung stehen, können lange Zeit von den Betreffenden ohne weitere nachtheilige Folgen ertragen werden, wie z. B. in dem oben von mir mitgetheilten Falle.

Diagnose. Diese ergibt sich theils aus den angeführten Erscheinungen, theils aus den Zeichen einer der Hautfistel gegenüber liegenden Lungenexcavation.

Behandlung. Liegt der Fistelbildung, wie gewöhnlich, ein tuberculöser Abscess zu Grunde, so ist es den bestehenden Erfahrungen zu Folge am gerathensten, den der Fistel vorhergehenden Abscess erst dann zu eröffnen, wenn dessen spontaner Aufbruch nahe bevorsteht, und zwar mit den Troikart, um den Ausfluss besser in der Gewalt zu haben, worauf man die Oeffnung wieder verschliesst, bis eine neue Punction nothwendig wird, wenn nicht bestehende Eitersenkungen die Anlegung einer permanenten Oeffnung erheischen. Ist eine Fistel schon gebildet, so lässt sich für die Schliessung derselben gewöhnlich nichts thun und muss man sein Hauptaugenmerk auf das Lungenleiden richten. Sind mehrere Fisteln vorhanden, so kann man suchen, dieselben nach allgemeinen Regeln zu vereinfachen. Liegt der Fistel die Gegenwart eines Fremdkörpers zu Grunde, so sei man auf Entfernung desselben bedacht, worauf sich die Fistel von selbst schliessen wird.

b) Herz und Herzbeutel.

Anatomisches. Das Herz liegt grösstentheils in der linken Hälfte der Brusthöhle in einer Aushöhlung der innern Fläche der linken Lunge. Es überragt die Mittellinie links um 3 — 3½", rechts um 1 — 1½". Links vom Brustbein befindet sich die ganze linke Herzkammer und der grössere Theil der rechten. Hinter dem Brustbein liegt ein kleinerer Theil des rechten Ventrikels, ein Theil des rechten Vorhofs und das rechte Herzohr. Rechts vom Brustbein ist der grösste Theil des rechten Vorhofs und ein Theil des linken gelegen mit einem kleinen Stück der Basis des rechten Ventrikels. Am weitesten rechts und zugleich nach hinten ist die Basis des Herzens, am weitesten nach links die Spitze, so dass die Längenaxe des Herzens mit dem senkrechten Brustdurchmesser einen Winkel von 55° bildet. Die vordere Fläche des Herzens sieht zugleich nach aufwärts, die hintere nach abwärts. Die höchste Stelle der Herzbasis entspricht dem Sternalansatz der zweiten Rippe, die Herzspitze der Mitte des fünften linken Intercostalraumes. Zwischen ihr und der Thoraxwand liegt ein Theil des Randes der linken Lunge. Die Dicke der Wandungen des rechten Ventrikels beträgt 5 Millimeter, diejenige des linken 11 Millimeter, und diejenige der Scheidewand 9 — 12 Millimeter. Die Wandungen der Vorhöfe betragen rechts gegen 3½ Millimeter und ebenso links. Die Scheidewand hat 2½ Millimeter Dicke. Die Arterien des Herzens sind die *Coronariae*, eine rechte und linke aus der Aorta. Von den Venen entspricht die *V. cordis magna* der linken *Art. coronaria* und die *V. cordis media* der rechten Kranzarterie. Das Nervengeflecht, zwischen Aorta und Pulmonararterie gelegen und aus Aesten des *Sympathicus* und *Vagus* gebildet, entsendet seine Nerven nach dem Verlaufe der Kranzarterien. Die das Herz deckenden Thoraxwände haben ungefähr eine Dicke von 2 Centimeter. — Der innere eingestülpte Sack des Herzbeutels ist mit der äussern Herzfläche verwachsen, der äussere weite Sack liegt mit einem Theil seiner vordern Wand theils hinter, theils neben dem linken Rande des Sternums von der vierten linken Rippe an bis abwärts zum Zwerchfellsansatz. Die Seitenwände sind mit den Mittelfellen, die untere Wand mit dem *Centrum tendineum* des Zwerchfells verwachsen, während die hintere Wand mit der Speiseröhre und absteigenden Aorta locker zusammenhängt. Das Pericardium ist so weit, dass es gegen 6 Unzen Flüssigkeit aufnehmen kann.

Capitel I.

Verletzungen des Herzens[1]).

Entstehung. Die Herzverletzungen können in Stichwunden, Stich-Schnittwunden, Zerreissungen, Quetschungen und Schusswunden bestehen, entweder nur oberflächlich oder penetrirend sein, und im letztern Fall nur eine Höhle oder mehrere zugleich eröffnet haben. Natürlich ist bei allen Herzwunden das Pericardium mitverletzt. Im Ganzen gehören die Herzwunden, namentlich im

1) Der Literatur der 2. Aufl. III. S. 64 füge ich bei: Zannetti, Studii sopra le ferite del cuore piu specialmente pella utilita della practica medico-forense. Second. ediz. Firenze, 1866. — G. Fischer, Arch. f. klin. Chir. IX. 1868. S. 571. Zusammenstellung von 401 Herz- und 51 Herzbeutelwunden.

Vergleich mit den Lungenwunden, zu den seltenercn Verletzungen. Nach der bisherigen Statistik kommen am häufigsten Stich-Schnittwunden vor, dann folgen die Zerreissungen und Quetschungen, die Schusswunden und die Stichwunden. Was das Verhältniss der penetrirenden Wunden zu den nicht penetrirenden betrifft, so betragen erstere gegen 91%, letztere nur 32%. Bezüglich der verletzten Herztheile ergibt sich folgende Reihe: rechter Ventrikel, linker Ventrikel, rechter Vorhof, beide Ventrikel zugleich, linker Vorhof u. s. w. Die Ventrikelwunden sind etwa sechsmal häufiger als die Vorhofwunden u. s. w. — Bei den Stichwunden sind die häufigsten verletzenden Gegenstände Nadeln (Strick-, Haar-, Stecknadeln u. s. w.), ihnen folgen Schusterpfriemen, Stilete u. s. w. Oefters bleiben derartige Gegenstände im Herzen zurück. Die Stich-Schnittwunden werden am häufigsten durch Messerklingen verschiedener Art bewirkt, dann kommen Degen, Dolche, Bajonette u. dgl. Bei den Schusswunden sind es gewöhnlich Kugeln oder Schrote, welche die Herzverletzungen bewirkt haben. Die traumatischen Rupturen entstehen meistens entweder durch starke Compression des Thorax, wie z. B. beim Ueberfahrenwerden oder durch starke Erschütterung desselben, wie bei einem Sturze von bedeutender Höhe herab. Auch bedeutende Blutstauungen im Herzen durch Compression der grossen ausführenden Gefässe können zur Ruptur führen. Häufiger berstet die rechte als die linke Herzseite, am häufigsten, wie es scheint, der rechte Vorhof. Die traumatische Ruptur erfolgt natürlich um so leichter, je mehr durch abnormen Zustand der einzelnen Höhlenwandungen diese in ihrer Leistungsfähigkeit beeinträchtiget sind. Gerissene Wunden des Herzens werden öfters durch eingebrochene Rippen hervorgebracht, wovon ich schon früher bei den Rippenfrakturen ein Beispiel mitgetheilt habe. Quetschungen und Erschütterungen des Herzens können durch Streifschüsse, durch Einbrüche des Brustkorbes, durch heftige Erschütterung desselben und Anschlag des Herzens an die Thoraxwand bewirkt werden. — Was die Stellen betrifft, an welchen die das Herz verletzt habenden Gegenstände von aussen eingedrungen sind, so ergibt die Statistik, dass weitaus in der Mehrzahl der Fälle jene an der vordern Thoraxwand auf der linken Seite sich befinden. Unter 300 von G. Fischer zusammengestellten Fällen waren die Wunden 258mal an der vordern Thoraxwand und zwar 165mal links, 38mal rechts, 30mal am Sternum und in der Herzgegend, 25mal an unbestimmten Stellen. Nur 26mal befanden sich die Wunden am Bauch, 11mal am Rücken und 5mal an der Seite. Meistens drangen die verletzenden Gegenstände an der vordern Thoraxwand durch die Intercostalräume, viel seltener durch die Rippen oder das Brustbein.

Ich habe einige Fälle von Herzwunden untersucht, wo das eingedrungene Messer Rippenknorpel an- oder durchgeschnitten hatte. In selteneren Fällen kann das Herz auch von der Speiseröhre aus durch verschluckte spitzige Gegenstände verletzt werden. — Von Nebenverletzungen kommen, absehend von der Verletzung des Herzbeutels, am häufigsten Lungenverletzungen vor. Aber auch das Zwerchfell, die Leber, der Magen, einzelne grosse Gefässe der Brusthöhle u. s. w. können mitverletzt sein.

Erscheinungen und Folgen. Die Bedeutung der Herzwunden hängt hauptsächlich einerseits von der Grösse und Art der Verwundung, andererseits von dem verwundeten Herztheile ab, wobei dann weiterhin allfällige Complicationen, als Gegenwart fremder Körper, Mitverletzung noch anderer wichtiger Theile und die Verhältnisse in Betracht kommen, unter welchen sich der Verletzte nach der Verletzung befindet. Zunächst sind nichtpenetrirende Wunden weniger gefährlich als penetrirende, aber auch diese, welche man früher für unbedingt und schnell tödtlich hielt, sind es nicht immer, denn nicht blos erfolgt der Tod nach penetrirenden Herzwunden zuweilen erst mehrere Stunden selbst Tage nach der Verletzung, sondern es sind auch mehrere Fälle von geheilten Herzwunden bekannt[1]). Die Statistik lehrt, dass von Herzwunden etwa 10% heilen und dass die gefährlichsten Verwundungen diejenigen der Vorhöfe sind. Demnach gehören Herzwunden immerhin zu den im höchsten Grade lebensgefährlichen und in den meisten Fällen tödtlichen Verletzungen, wobei der Tod durch Herzkrampf oder Herzlähmung, durch Verblutung, Erstickung oder auch durch die Folgen einer Herzbeutel- und Herzentzündung herbeigeführt werden kann. Die häufigste Todesursache scheint Hemmung der Herzthätigkeit durch in den Herzbeutel ergossenes Blut zu sein.

Stichwunden, welche nicht penetrirend sind, können verschiedene Tiefe haben, nach der Dicke der Herzwandungen, welche betroffen sind und nach der Richtung, in welcher der verletzende Gegenstand eingedrungen ist. Die Gefahren sind bei solchen Wunden nicht sehr gross, wenn nicht gerade eine Kranzarterie verletzt ist, oder der Stichkanal grössere Länge hat oder ein Fremdkörper zurückgeblieben ist, in Folge dessen höhere Grade von *Pericarditis* und *Carditis* hervorgerufen werden können. Auch penetrirende Stichwunden können einen günstigen Verlauf nehmen, wenn der verletzende Gegenstand nicht eine grössere Dicke und keine kantige Form hat, denn man hat hin und wieder bei penetrirenden Wunden durch Nadeln, den Acupunctur-

1) Einschlägige Fälle s. in der 2. Auflage III. S. 65.

nadeln ähnlich, durch Fischgräten u. dgl., Heilung beobachtet. Indessen ist das keineswegs Regel und sind häufig genug schon sehr feine Verletzungen, zumal wenn die dünnwandigen Vorhöfe betroffen waren, tödtlich geworden. Unter allen Umständen sind grössere Stichverletzungen als unbedingt lebensgefährlich zu betrachten. Nach Metzger z. B. ward eine Herzwunde, welche nur mit einem Schusterpfriem beigebracht war, schon innerhalb 5 Minuten tödtlich. Die bisherige Statistik ergibt bei den Stichwunden etwa 18% Heilungen. — Gefährlicher sind die Stich-Schnittwunden und gilt das auch bezüglich der nicht penetrirenden, weil hier die Zusammenhangstrennung immer eine bedeutendere ist, so dass leichter als bei den reinen Stichwunden eine nicht penetrirende Wunde durch Ruptur der geschwächten Herzwandstelle zu einer penetrirenden wird und auch eher eine Verletzung der Kranzarterien stattfindet, die zu einer tödtlichen Blutung führen kann. J. Bell z. B. erzählt den Fall einer Verletzung der *Coronaria* durch einen Degenstich, in Folge welcher nach zwei Stunden der Herzbeutel dermassen mit Blut angefüllt war, dass der Tod eintrat. Bei kleineren penetrirenden Stich-Schnittwunden kann ein in der Wunde sich bildender Blutpfropf dieselbe momentan verschliessen und so eine schnell tödtliche Blutergiessung verhindern, die übrigens früher oder später doch erfolgt. Dieselbe Folge kann auch ein in der Wunde stecken bleibender Fremdkörper haben. Grössere penetrirende Stich-Schnittwunden sind in der Regel schnell tödtlich durch die bedeutende Blutung, welche theils nach aussen, theils in den Herzbeutel und, wenn die Pleura mitverletzt ist, in den einen oder andern Pleurasack stattfindet. Der Statistik zu Folge kommen auf die Stich-Schnittwunden nur gegen 8% sicher constatirte Heilungen. Gefährlicher sind die Wunden des linken Ventrikels als diejenigen des rechten, was sich wohl aus der stärkeren Contraction der linken Kammer und aus dem schnelleren Eintritt der Folgen des arteriellen Blutverlustes auf die Centraltheile des Nervensystems erklärt, wie ich schon in der zweiten Auflage dieses Lehrbuchs angegeben habe. — Noch gefährlicher als die Stich-Schnittwunden sind die penetrirenden Kugelschusswunden, indem bei diesen nach der bisherigen Statistik 26% rasche Todesfälle vorkamen, während bei jenen die letzteren nur 20% betrugen und jedenfalls bei den meisten Fällen, die als geheilte aufgeführt werden, es zweifelhaft ist, ob die Wunde wirklich penetrirend war, da man in fast allen das Projectil in der Herzwand oder in der Herzhöhle fand und im letztern Falle es, wie ich schon früher angegeben habe, sehr wahrscheinlich ist, dass die Kugel anfänglich in der Muskulatur der Herzwände nahe den Höhlen, oder wenigstens die

Herzöffnung obturirend, stecken geblieben ist und erst später nach der Vernarbung der äussern Wunde in die Herzhöhle gelangte. Daraus lässt sich dann auch erklären, warum die Heilungen bei den Schusswunden mit ungefähr 8,4% ein etwas günstigeres Verhältniss geben als diejenigen bei den Stich-Schnittwunden. Wie eine Kugel in das Herz gelangen kann, ohne dass dieses selbst verletzt ist, zeigt eine von Blumhardt [1]) gemachte Beobachtung, welcher bei einem zufällig erschossenen Manne die Kugel im rechten Herzventrikel ohne Verletzung des Herzens fand, indem jene nachweisbar aus dem linken Aste der Lungenarterie, in welchem der Schusskanal endete, in das Herz gefallen war. Auch die penetrirenden Schrotschüsse sind sehr gefährliche und meist tödtliche Verletzungen, was wohl daraus zu erklären sein wird, dass fast immer mehrere Schrote in's Herz gedrungen sind. — Rupturen des Herzens [2]) werden gewöhnlich rasch tödtlich durch Bluterguss in das Pericardium. — Die Folgen der Herzcontusion und Commotion hängen wesentlich von der Stärke derselben ab. Höhere Grade können Lähmung der Herzthätigkeit, daher beträchtliche Schwächung, selbst momentane Hemmung der Circulation und damit Ohnmacht oder plötzlichen Tod bedingen. Erholt sich der Verletzte wieder, so sind als weitere Folgen Carditis, namentlich in chronischer Form, und Gewebsveränderungen in der Muskelsubstanz zu fürchten. — Die allgemeinsten Zufälle penetrirender Herzwunden, welche nicht sofort tödtlich enden, sind Blutung nach aussen und nach innen, in Folge dessen einerseits Erscheinungen grossen Blutverlustes, andererseits Symptome von Compression des Herzens und der Lungen eintreten, als öfters wiederkehrende Ohnmachten, grosse Schwäche, Hinfälligkeit, Angst, Athemnoth, Schwäche und Unregelmässigkeit des Pulses u. s. w., unter welchen Erscheinungen der Verletzte nach einigen Minuten oder Stunden stirbt. Bleibt derselbe länger am Leben, so dauern diese Zufälle zum Theil fort, zugleich treten aber noch Symptome von *Carditis, Pericarditis, Pleuritis, Pneumonie* u. s. w. hinzu, unter welchen der Tod früher oder später eintritt, wenn dieser nicht plötzlich durch Hinzutritt einer secundären Blutung erfolgt. Der Verlauf der Herzwunden kann demnach ein sehr verschiedener sein.

Diagnose. Bei der grossen Mannigfaltigkeit der Verletzungsverhältnisse und der dadurch bedingten Verschiedenheit der begleitenden Erscheinungen, wozu auch noch sehr häufig die Verletzungssymptome anderer Organe kommen, ist die Erkennung einer Herzverletzung

1) Canstatter Jahresber. IV. 1852. S. 26. — 2) Elleaume, Essai sur les ruptures du coeur. Thèse. Par. 1857.

während des Lebens immer sehr schwierig und überhaupt unsicher. Zunächst wird bei Herzwunden durch von anssen eingedrungene Gegenstände, welche wir hier vorzugsweise berücksichtigen, Lage, Richtung und Tiefe der Wunde darauf hinweisen, wenn diese, wie in der Mehrzahl der Fälle, in der Nähe der Herzgegend gelegen ist. Rücksichtlich der Tiefe der Wunde gibt bisweilen die Beschaffenheit des die Verletzung bewirkt habenden Gegenstandes Aufschluss. Die Untersuchung mit dem Finger oder mit einer dicken Sonde kann meistens nicht mehr constatiren, als dass eine penetrirende Thoraxwunde besteht, und soll auch nicht weiter gehen, obschon gerade keine nachtheiligen Folgen von solchen Sondirungen bekannt sind. Mit der Blutung nach aussen kann es sich sehr verschieden verhalten, je nach der Richtung, Weite und Länge des Wundkanales, nach dem verletzten Herztheile und nach dem Grade der Herzthätigkeit. Bei engen und nicht in gerader Richtung zum Herzen führenden Wunden kann die Blutung nach aussen sehr unbedeutend sein, unter entgegengesetzten Verhältnissen aber in Strömen erfolgen, so dass fast plötzlich Kälte und Blässe der Haut, Pulslosigkeit und Ohnmacht eintreten. Dass keine erhebliche Blutung nach aussen erfolgt, kann aber auch darin begründet sein, dass der Bluterguss hauptsächlich in den Herzbeutel und in den einen oder andern Pleurasack geschieht. Die Farbe des nach aussen strömenden Blutes hat insofern einigen diagnostischen Werth, als ein dunkler Blutstrom auf Verletzung des rechten, ein heller auf Verletzung des linken Herzens hinweist, indessen kann die Blutung im ersten Falle auch von einer Verletzung der Hohlvene oder der Pulmonalarterie, im letzten von einer Verletzung der *Mammaria interna*, der Kranzarterien oder der Aorta herrühren. Durch die Percussion kann ein Erguss in den Herzbeutel oder in einen Pleurasack wohl constatirt werden, es ist das aber immerhin noch kein Beweis, dass das Blut aus einer Herzhöhle sich ergossen hat. Durch die Auscultation sind zwar in einzelnen Fällen verschiedene abnorme Geräusche wahrgenommen worden, aber mitunter fehlten sie auch und hatten jedenfalls nichts Constantes und daher auch nichts Characteristisches u. s. w. Aus allen diesen Verhältnissen ergibt sich, dass irgend welche bestimmte Zeichen die Herzwunden nicht haben, dass die Diagnose daher aus dem Gesammtbilde des Verletzten sich ergeben muss, und dass dieselbe in vielen Fällen keine bestimmte sein kann.

Behandlung. Gegen die Gefahren einer Herzwunde vermag die Kunst nur in indirecter Weise zu wirken. Man muss natürlich suchen, die Herzblutung zu stillen und die Bildung eines obturirenden Blutpfropfes zu begünstigen. Die geeignetsten Mittel hiezu sind grösste

körperliche und geistige Ruhe, Schliessung der äussern Wunde, innerliche Anwendung beruhigender Mittel, örtliche Anwendung der Eiskälte, wenn der Collapsus vorübergegangen ist. Bezüglich des Aderlasses sind die Ansichten getheilt und liegen keine bestimmten Erfahrungen vor, welche entschieden für oder gegen denselben sprechen. Die Vertheidiger desselben wollen in ihm das wirksamste Mittel finden, die Blutung zu stillen. Ich meinestheils halte denselben für contraindicirt, wenn der Verletzte durch die Verwundung selbst schon viel Blut verloren hat, auch wenn sich der Puls wieder hebt, indem unter solchen Verhältnissen durch Aderlässe eine so hochgradige Blutverdünnung bewirkt werden kann, dass dadurch der Verletzte wieder neuen Gefahren entgegengeführt wird. Eine künstliche Eröffnung der Wunde zur Ablassung des im Herzbeutel oder in der Pleurahöhle gesammelten Blutes dürfte nur bei der dringendsten Gefahr der Erstickung gerechtfertigt sein, da eben die Ansammlung selbst das wirksamste Mittel zur Blutstillung ist. Treten später Symptome von ***Carditis*** und ***Pericarditis*** ein, so werden diese am wirksamsten durch fortgesetzte ruhige Lage und Eisanwendung bekämpft.

Capitel II.

Verletzungen des Herzbeutels [1]).

Natürlich ist bei Herzwunden immer auch der Herzbeutel mitverletzt und entspricht in den meisten Fällen die Wunde dieses derjenigen des Herzens, doch kann das Stellungsverhältniss der Herzbeutelwunde zu der Thorax- und Herzwunde durch die Anfüllung des Pericardiums mit Blut so bedeutend verändert werden, dass die Blutung nach aussen verhindert und die Auffindung der Herzbeutelwunde bei der Section erschwert wird. Auch kann es wie beim Herzen vorkommen, dass bei nur einfacher äusserer Wunde der Herzbeutel deren mehrere hat, wenn nämlich das verletzende Werkzeug zurückgezogen und von Neuem eingestossen worden ist, ohne die Wunde der Thoraxwand ganz verlassen zu haben, welches Vorkommniss besonders in forensischer Beziehung von Bedeutung sein kann. In den meisten Fällen ist die vordere Herzbeutelwand verletzt. Viel seltener sind für sich bestehende Herzbeutelwunden. Diese können durch Knochensplitter bei Brustbeinfrakturen durch streifende Schussverletzungen, nicht tief

1) Feine, Diss. inaug. pericardii laesi casum rariorem sist. collatum c. similibus, qui noti sunt, casibus. Lips. 1854. — Bamberger, Arch. f. pathol. Anat. IX. 1856. S. 328.

eindringende Stich- und Schnittwerkzeuge u. s. w. hervorgebracht werden, und daher in Stich-, Stich-Schnittwunden, Schusswunden und Risswunden bestehen. Ist bei solchen Wunden nicht zugleich ein grösseres Gefäss der Thoraxwand verletzt, so ist die Blutung unbedeutend, dagegen kann Luft durch die äussere Wunde in den Herzbeutel dringen, so dass an der Herzgegend ein tympanitischer Schall entsteht, der bei den fortwährenden Volums- und Ortsveränderungen des Herzens abwechselnd heller und dumpfer sein kann. Die Behandlung bei einfachen Verletzungsverhältnissen besteht in der Schliessung der äussern Wunde und in der Anwendung der Eisblase auf dieselbe.

Capitel III.

Hydropericardie und Paracentese des Herzbeutels [1]).

Indicationen. Wenn die Hydropericardie sicher erkannt ist, einen solchen Grad erreicht hat, dass Erstickung droht und alle pharmaceutischen Mittel erschöpft sind, so hat man als letztes Hilfsmittel die Paracentese des Herzbeutels in Anwendung gebracht, jedoch bisher nur selten und in diesen seltenen Fällen theils mit zweifelhaftem Erfolg, wobei ich hauptsächlich auf die Fälle von Karawajew und Skoda verweise [2]), theils aber auch mit gutem Erfolg, wie der Fall von Clifford-Allbutt [3]) zeigt. Und dieses Resultat ist auch nicht auffallend, wenn man bedenkt, dass bei hochgradiger Hydropericardie, welche allein die Operation indiciren kann, fast immer solche Complicationen, namentlich Ergiessungen in die Pleurasäcke, organische Herzfehler, pneumonische Zustände u. s. w. vorhanden sind, welche schon an und für sich den Krankheitszustand sehr bedenklich machen. Hiezu kommt noch, dass die Diagnose häufig unsicher, der operative Eingriff keineswegs gefahrlos, die Entleerung des Herzbeutels mancherlei Schwierigkeiten unterworfen und der Nutzen der Operation doch nur ein palliativer ist, Gründe genug, um die Operation nicht gerade als eine die chirurgische Kunst prostituirende, denn es sind noch manche andere Operationen gemacht worden, die viel eher in das Gebiet der chirurgischen Prostitution gehören, aber doch als eine solche erscheinen zu lassen, die nur in den seltensten Fällen angezeigt sein dürfte.

Technik. Man hat verschiedene Stellen zu dieser Punction vor-

1) Der Literatur der 2. Aufl. dies. Lehrb. III. S. 114 füge ich bei: Trousseau, Medic. Klinik. I. 1866. Cap. 34. — 2) Mitgetheilt in der 2. Aufl. III. S. 115. — 3) Med. Times and Gaz. 1866. Nov. 3.

geschlagen, als: — 1) die Punction durch Trepanation des Brustbeins. Nach Skjelderup soll man das Brustbein in der Höhe der 5ten Rippenknorpel trepaniren und den in die Oeffnung sich drängenden Herzbeutel mit einem Messer eröffnen. Hiebei trifft man bei ausgedehntem Pericardium allerdings nur dieses und nicht zugleich die Pleura, auch kann die *Mammaria interna* nicht verletzt werden, aber die Operation ist wegen der Durchbohrung des Knochens eine viel grössere gegenüber der Punction zwischen den Rippen. — 2) Die Punction unterhalb der 7ten Rippe in dem Raume zwischen der Basis des Schwertknorpels und den Extremitäten der 7ten und 8ten Rippe nach Larrey. An dieser Stelle kann die Pleura zwar unverletzt bleiben, allein es kann das Zwerchfell und selbst das Bauchfell verletzt werden. — 3) Die Punction in einem Zwischenrippenraum. Hier punctirten Karawajew, Skoda, Wheelhouse[1]) u. A. Ersterer stach den Troikar, drei Querfinger von dem Brustbein entfernt, zwischen 5. und 6. Rippe linkerseits, Skoda einmal am Rande des Brustbeins zwischen 3. und 4. linker Rippe, das zweitemal 2″ vom linken Brustbeinrande entfernt zwischen 5. und 6. Rippe, und Wheelhouse ½″ vom linken Sternalrande in der Höhe des obern Randes des 5. Rippenknorpels ein. Der Intercostalraum zwischen 4. und 5. Rippe möchte aus anatomischen Gründen die passendste Punctionsstelle sein. Um der *Mammaria interna* auszuweichen, muss man entweder dicht an den Brustbeinrand oder 1—2″ davon entfernt sich halten. In allen Fällen aber hat man die besonderen Verhältnisse des Falles zu berücksichtigen und schliesslich da zu punctiren, wo die Lage des ausgedehnten Pericardiums am sichersten zu constatiren ist.

Capitel IV.

Pericardialfisteln.

Fistulöse Communicationen des Herzbeutels nach aussen oder mit innern, in der Nähe liegenden Organen sind hin und wieder beobachtet worden. So kennt man Fälle, wo der Herzbeutel mit der Speiseröhre [2]), mit dem Magen [3]) u. s. w. communicirte. In diesen Fällen war der Herzbeutel mehr oder weniger von Luft oder Gasen ausgedehnt, so dass man jene unter dem Namen Pneumo-Pericardium oder Pneumocardium aufgeführt hat. Indessen haben nur

1) Bei Clifford Allbutt, l c. — 2) Tütel, deutsche Klin. 1860. 37. — 3) Säxinger, Prag. med. Wochenschr. 1865. 1. 2.

diejenigen Fälle einiges chirurgisches Interesse, wo die Communication nach aussen besteht und die Pericardialfistel eine äussere ist.

Solche Fisteln bleiben öfters nach Operationen oder Verwundungen zurück, nur selten bilden sie sich spontan. Sabatier [1]) beschreibt einen derartigen Fall als Eiteransammlung im Herzbeutel, welche sich nach aussen durch einen Abscess unterhalb der Clavicula entleerte. Bei einem von Wyss [2]) mitgetheilten Falle fand sich im linken 5ten Intercostalraume 2 Ctm. links von der *Linea papillaris* eine runde, von callösen Rändern umgebene Oeffnung, durch welche man mit der Sonde 10 Ctm. weit eindringen konnte. Der Herzbeutel war mit der vordern Brustwand total verwachsen, in seinen Wandungen verdickt u. s. w. Der Fistelbildung war die Entstehung eines apfelgrossen Tumors in der Herzgegend vorhergegangen, der geöffnet viel Eiter gab. Später floss aus der Oeffnung seröse Flüssigkeit aus, namentlich beim Husten und bei tiefen Inspirationen. Die Herztöne waren sehr deutlich u. s. w. In beiden Fällen scheint also der Fistelbildung eine suppurative Pericarditis vorhergegangen zu sein. Die Behandlung wird nur eine exspectative und symptomatische sein können.

Capitel V.

Herzbeutelbruch, Herzbruch und Herzvorfall.

Einen Fall von Herzbeutelbruch, welcher operativ behandelt wurde, beobachtete Hjorth [3]). Eine circumscripte elastische Geschwulst, von der Grösse eines Hühnereies, in der Gegend der 3. und 4. Rippe hielt er für eine Balggeschwulst. Bei der Operation wurde die von dem *Pectoralis major* bedeckte Geschwulst angeschnitten. Es flossen 3—4 Unzen einer gelblichen, klebrigen Flüssigkeit aus und nach Hinwegnahme der ganzen vordern Geschwulstwand fand sich in der Thoraxwand eine rundliche Oeffnung, durch welche der eingeführte Finger das klopfende Herz fühlen konnte. Es stellten sich keine nachtheiligen Folgen ein und in 4 Wochen soll der Operirte geheilt gewesen sein. — Einen Herzbruch sah Henroz [4]) in der Art, dass das Herz in Folge von Caries der 6., 7. und 8. linken Rippe bis dicht unter die Haut gelangt war. — Vorfälle des Herzens sind hin und wieder angeboren beobachtet worden [5]).

1) Mémoir. de l'institut de France. 1807. 2. Févr. — 2) Uob. d. Fistel des Herzbeutels nach aussen, Habilitationsschr. Breslau, 1866. — 3) Gaz. des Hôp. 1852. Nr. 26. — 4) Annal. de méd. belg. 1835. Avril. — 5) Clarus, Ectopiae cordis doctrina observationibus illustrata. Lips. 1839. — Pocchioli, Gaz. méd. de Par. 1839. Nr. 1. p. 12.

e) Grosse Gefässe und Speiseröhre.

Anatomisches. Von den grossen Gefässen des Herzens liegt die *Vena cava superior* am weitesten vorn und rechts, die *Art. pulmonalis* am weitesten links vor der *Aorta ascendens*, welche dann nach vorn und rechts aufsteigt, so dass sie zwischen *Art. pulmonalis* und *V. cava superior* zu liegen kommt. Die Pulmonalvenen finden sich hinter und unter den genannten Gefässen. Die *V. cava inferior* kommt als Brustgefäss kaum in Betracht, da sie gleich nach ihrem Durchtritt durch das *Foramen quadrilaterum* vom Herzbeutel umfasst wird und in das rechte Atrium sich einsenkt. In der hintern Mittelfellhöhle liegen: die *Aorta thoracica* dicht vor der Wirbelsäule an der linken Seite des 4ten bis 12ten Brustwirbelkörpers, der *Ductus thoracicus* gleichfalls dicht vor der Wirbelsäule an der rechten und hintern Seite der Aorta, die *V. azygos* an der rechten Seite des *Duct. thoracicus*, die Speiseröhre zuerst rechts von der Aorta, dann mehr vor derselben, die *Nervi vagi* an der Seite des *Oesophagus*, endlich zahlreiche Lymphdrüsen *Gland. (mediastini postici)* längs der Speiseröhre und Aorta, welche mit den Intercostaldrüsen in Verbindung stehen. Diese Theile sind miteinander durch lockeres Bindegewebe verbunden, das mit dem tiefen Halsbindegewebe in Verbindung steht. Die sympathischen Nerven liegen hinter der *Pleura costalis* vor den Rippenwirbelgelenken.

Capitel I.

Wunden der grossen Blutgefässe.

Die Verletzungen der grossen Blutgefässe können, wie diejenigen des Herzens, in Stich-, Stich-Schnitt-, Schusswunden, Zerreissungen und Quetschungen bestehen, und kommen theils für sich allein, theils in Verbindung mit Herzwunden vor. Sie sind wie diese in der Regel schnell tödtlich durch die folgende starke Blutung in den Herzbeutel, die Mittelfellhöhlen oder in die Pleurasäcke, je nach dem Orte der Continuitätstrennung. Nur ausnahmsweise bei kleineren Wunden erfolgt der Tod nicht rasch, sondern erst einige Zeit nachher, ja selbst mitunter erst nach einigen Tagen, und es sind sogar einige Fälle bekannt, in welchen durch Vernarbung der Gefässwunde Heilung eintrat [1]). Nach Quetschungen und Erschütterungen der Aorta hat man auch Aneurysmenbildung beobachtet. — Die Diagnose solcher Wunden ist mit denselben Schwierigkeiten verbunden wie diejenige der Herzwunden. Bei der Beurtheilung der Lage der äussern Wunde ist zu berücksichtigen, dass Fälle beobachtet sind, in welchen Messerklingen das Brustbein perforirt und die Aorta verletzt haben [2]). — Rücksichtlich der Behandlung gilt das bei den Herzwunden Angegebene und machen wir nur noch darauf besonders aufmerksam, dass, wenn eine solche Verletzung wahrscheinlicher Weise stattgefunden hat und nicht sofort tödt-

1) S. 2. Aufl. dies. Lehrb. III. S. 71. — 2) Das.

lich geworden ist, zur allfälligen Heilung eine nicht blos Tage, sondern Wochen lang einzuhaltende absolute Körperruhe eine der wichtigsten Bedingungen ist.

Verwundungen des *Ductus thoracicus* scheinen nach Versuchen an Thieren gleichfalls in hohem Grade lebensgefährlich zu sein, indem sie in höchstem Grade die Ernährung beeinträchtigen [1]).

Capitel II.

Aneurysmen der Aorta.

Die sehr häufigen Aneurysmen der *Aorta thoracica* geben nur ausnahmsweise zu einer chirurgischen Behandlung Anlass, indem sie mitunter an den Thoraxwandungen hervortreten und dann einen schützenden Verband und überhaupt eine Behandlung erheischen, um sie vor mechanischen Insulten zu bewahren und ihren Aufbruch nach aussen zu verhindern, oder, wie ich den seltenen Fall selbst beobachtet habe, um eine bereits entstandene und nicht sofort durch Blutung tödtlich gewordene Oeffnung zu schliessen [2]).

Capitel III.

Wunden der Speiseröhre.

Die Lage der Speiseröhre in der Brusthöhle bringt es mit sich, dass, absehend von spontanen Zerreissungen, eine Verwundung dieses Gebildes von aussen her ohne gleichzeitige Verletzung der wichtigen umliegenden Theile, namentlich der Aorta, wodurch die Verletzung rasch tödtlich wird, nicht leicht möglich ist. Doch sind einige solcher Fälle beobachtet, bei welchen die Verwundung des Oesophagus nicht blos die Hauptverletzung bildete, sondern dieselbe auch geheilt wurde. Folgende Fälle mögen als Beispiele zur Aufklärung über Erscheinungen, Folgen, Diagnose und Behandlung dienen.

Nach Payen [3]) erhielt ein Mann von 24 Jahren einen Bajonettstich zwischen der 3ten und 4ten rechten Rippe einen Zoll vom Brustbein entfernt in die Brusthöhle. Nach einer Stunde fand P. bei dem Verletzten unaussprechliche Angst, Liegen auf der rechten Seite, mühsames Athmen, Blutspeien, lebhaften Schmerz in der ganzen rechten Brustseite und bei jedem Athemzuge Luftaustritt aus der Wunde. Man schloss die Wunde und liess mehrmals zur Ader. Am 3ten Tage, nach Wegnahme des Verbandes, kam eine ziemliche Menge rother Flüssigkeit zum Vorschein, am Abend dieselbe Entleerung zur Erleichterung des Kranken, und dies geschah während mehrerer

---

1) Rudolphi, Casper's Wochenschr. 1835. Nr. 41. 42. 43. — 2) Meine chirurgischen Beiträge II. 1. Bern, 1842. S. 177. — 3) Bei Boyer, Chirurg. Krankh. VII. 1822. S. 258.

Tage, so dass ausserordentlich viel Flüssigkeit entleert wurde und P. nun vermuthete, es möchte die Speiseröhre verletzt und die ergossene Flüssigkeit das in reichlichem Maasse genommene Getränk gewesen sein, was sich auch dadurch bestätigte, dass verschieden gefärbte ölige und schleimige Getränke durch die Wunde ungefärbt herauskamen. P. liess nun mehrere Tage fasten und nährende Klystire geben. Nach vier Tagen musste man einige Löffel Flüssigkeit verschlucken lassen. Dieselben flossen nicht mehr aus der Wunde heraus, diese gab nur Eiter und bald konnte man zu festen Nahrungsmitteln übergehen. Die Kräfte kehrten wieder, doch stellten sich noch periodische Fieberanfälle ein. Dreissig Tage nach der Verletzung Erbrechen in Folge einer Indigestion und Entleerung einer grossen Menge von Eiter, welcher Auswurf 15 Tage dauerte, worauf Fieber und Brustbeklemmung aufhörten und allmälig Genesung eintrat. — Nach Hoffmann [1]) wurden durch eine Stichwunde zwischen 3ter und 4ter Rippe Lungen und Oesophagus verwundet. Es stellten sich Zufälle eines Extravasates ein, welche bis zum 16ten Tage so zunahmen, dass paracentirt werden musste, wodurch aus dem *Saccus pleurae* zu grosser Erleichterung eine dünne blutige Flüssigkeit entleert wurde. Am Abend musste die Operationswunde abermals geöffnet werden und es entleerte sich viel Flüssigkeit von der früheren Beschaffenheit, zugleich aber auch Milch, welche der Verletzte kurz vorher genossen hatte, wodurch man erst die Verwundung des Oesophagus erkannte. Der Kranke musste nun vier Tage fasten. Als er wieder Nahrungsmittel nahm, traten keine Zufälle von Extravasat mehr ein. Die Stichwunde schloss sich, nicht aber die Operationswunde, welche viel Jauche gab, bis der Kranke nach sieben Monaten an Auszehrung starb. Bei der Section fand sich die Lunge theils verzehrt, theils verhärtet, und die Wunde der Speiseröhre so gut verheilt, dass kaum eine Narbe zu bemerken war.

1) Bei Langenbeck, Chirurg. Krankh. 14. S. 545.

WELLCOME LIBRARY INSTITUTE